

Микробная экзема: современные возможности топической терапии с использованием сульфатиазола серебра

А.Л. Бакулев, С.С. Кравченя, А.Н. Платонова

ГБОУ ВПО «Саратовский государственный медицинский университет им. В.И. Разумовского»
Минздрава России
410012, г. Саратов, ул. Большая Казачья, д. 112

Проведена сравнительная оценка эффективности и безопасности использования 2% сульфатиазола серебра в проспективном наблюдательном исследовании в параллельных группах лиц с микробной экземой в фазе обострения.

Эффективность терапии оценивали на 7-й и 14-й дни с помощью динамического расчета индекса EASI и ультразвукографической оценки степени выраженности патологических процессов в эпидермисе и дерме; качество жизни — соответственно по значениям индексов DLQI и EQ-5D. О составе микроорганизмов в очагах поражения судили по данным бактериоскопического исследования содержимого пустул и отделяемого эрозий. Безопасность предпринятой терапии оценивали по частоте возникновения неблагоприятных побочных эффектов.

Показано, что применение 2% сульфатиазола серебра позволяло в короткие сроки купировать как экзематозные, так и пиогенные процессы в очагах поражения, что подтверждалось ультразвукографически нормализацией значений толщины и плотности эпидермиса и дермы. При двукратном ежедневном нанесении эффективность в отношении грамположительных микробных агентов была выше таковой у «классических» местных антибиотиков. Отчетливый терапевтический эффект в отношении грамположительного состава микрофлоры и отсутствие нежелательных побочных явлений позволяли значительно повысить качество жизни больных с микробной экземой.

Ключевые слова: микробная экзема, терапия, сульфатиазол серебра, эффективность, безопасность.

Microbial eczema: up-to-date topical treatment with silver sulfathiazole

A.L. Bakulev, S.S. Kravchenya, A.N. Platonova

Saratov State Medical University named after V.I. Razumovsky
Bolshaya Kazachiya str., bldg 112, Saratov, 410012, Russia

Goal. The authors conducted a comparative assessment of the efficacy and safety of 2% silver sulfathiazole in a prospective parallel-group observational study of patients with microbial eczema at the exacerbation stage.

Materials and methods. The efficacy of the therapy was assessed on Day 7 and Day 14 based on dynamic calculations of the EASI index and ultrasonic assessment of the intensity of pathological processes in the epidermis and derma; the life quality was assessed based on DLQI and EQ-5D indices, respectively. The microbial composition in the lesions was assessed based on bacterioscopy tests of the contents of blains and erosion fluids. The safety of the therapy was assessed based on the frequency of adverse effects.

Results. The administration of 2% silver sulfathiazole arrested both eczematous and pyogenic processes in the lesions within a short period of time, which was confirmed by ultrasonic tests: the depth and density of epidermis and derma were normalized. When applications were performed twice a day, the efficacy with regard to gram-positive bacteria was higher as compared to "classical" topical antibiotics. An evident therapeutic effect with regard to gram-positive bacteria and absence of adverse effects substantially improved the life quality of patients suffering from microbial eczema.

Key words: **Microbial eczema, therapy, silver sulfathiazole, efficacy, safety.**

Corresponding author: al_ba05@mail.ru. Vestnik Dermatologii i Venerologii 2015; 1: 111—121.

■ Кожа человека является органом пограничным между организмом и окружающей средой, выполняющим множество разнообразных функций. Ее важнейшая функция — барьерная, в обеспечении которой ведущую роль играет роговой слой эпидермиса [1]. Роговой слой состоит из корнеоцитов, лишенных ядер и органелл, погруженных во внеклеточный липидный матрикс [2]. При уменьшении содержания липидов рогового слоя происходит увеличение межклеточных промежутков и формирование повышенной проницаемости эпидермального барьера для микроорганизмов, их токсинов, развитие и поддержание хронического воспаления [3]. Нарушению защитных свойств кожи способствуют и эндогенные факторы. При ряде часто встречающихся дерматозов, таких как экзема, atopический дерматит, болезни ороговения, барьерные свойства кожи нарушены существенным образом. У данных нозологий отмечается не только нарушение целостности кожного покрова, но и снижение местных защитных сил организма. Длительное применение топических средств с иммуносупрессивным эффектом способствует уменьшению выработки антимикробных пептидов, что, в свою очередь, приводит к изменению микробиоценоза кожи и появлению патогенной микрофлоры. Различные микроорганизмы играют важную роль в возникновении, развитии и поддержании течения дерматозов как инфекционной, так и неинфекци-

онной природы. При таких разных заболеваниях, как чесотка и пузырчатка, патогенные и (или) условно-патогенные микроорганизмы инфицируют кожу вторично, вызывая осложнение в виде различных пиококковых поражений. Примером иного варианта взаимоотношений макро- и микроорганизмов может служить atopический дерматит, при котором колонизация и контаминация патогенов приводят к формированию типичных для данного дерматоза очагов по типу изоморфной реакции. Наконец, микроорганизмы могут выступать в качестве первичных возбудителей заболевания. При длительном и (или) осложненном течении в результате сенсibilизации в организме могут развиваться пиоаллергиды, микробная экзема.

Среди наиболее распространенных пиококков выделяют стафилококки и стрептококки. На сегодняшний день основным и наиболее опасным возбудителем большинства инфекционных заболеваний и осложнений является золотистый стафилококк, уникальность которого состоит в формировании бактерионосительства, резистентности к антибактериальным препаратам (образуя метициллинрезистентные штаммы) и образовании биопленки, пролонгирующей инфекционный процесс и способствующей хронизации дерматозов [4]. Среди стрептококков наиболее распространенным является β-гемолитический стрептококк группы А, обладающий выраженными инва-

живными свойствами [5]. Также нередким событием на сегодняшний день является контаминация кожного покрова грамотрицательной флорой, способствующей развитию атипичных и тяжелых дерматозов.

Таким образом, основной целью практикующего врача-дерматолога является рациональный подбор эффективной базисной терапии с минимальным количеством побочных эффектов и осложнений на основании достоверных исследований, результаты которых соответствуют принципам доказательной медицины [6]. Топические глюкокортикостероиды являются базисными препаратами в терапии атопического дерматита, экземы и в комбинации с топическими антибиотиками используются для лечения бактериальных осложнений [7—9].

Глюкокортикостероиды для наружного применения действуют на клетки эпидермиса, дермы, резидентные клетки иммунной системы, обеспечивая неспецифический антипролиферативный и противовоспалительный эффект [10]. Однако, как и любой препарат, обладают рядом побочных реакций: телеангиэктазии, атрофия кожи, акне.

Применение современных наружных антибактериальных средств позволяет избежать многих побочных эффектов системной терапии, но при длительном применении часто возникает сенсibilизация, патологический процесс усугубляется аллергическим дерматитом и развитием резистентности [11], что существенно ограничивает их применение.

Для повышения эффективности и снижения вероятности развития побочных эффектов все чаще используются альтернативные методы лечения. Современные исследования подтверждают выраженное антимикробное действие некоторых металлов, среди которых серебро является сильным антимикробным элементом [4, 12]. Сведения об антимикробных свойствах серебра есть в трудах Гиппократов (IV век до н. э.). Серебро применяли для очистки питьевой воды, для лечения ревматизма, столбняка, гонореи. Нитрат серебра часто использовали в качестве весьма эффективного средства для местного лечения ожоговых ран, язв, экземы [6, 13].

Механизм действия ионов серебра представлен несколькими факторами: инактивация белков бактериальной клетки путем взаимодействия с тиоловыми группами ферментов, что приводит к нарушению клеточного дыхания и энергетического обмена и гибели клетки; повреждение биопленки; разрушение ДНК микроорганизмов; стимуляция ангиогенеза. Таким образом, ионы серебра оказывают антимикробное, противовоспалительное и регенерационное действие [4], что позволяет их использовать в терапии дерматозов.

Наиболее известным соединением серебра, применяемым в медицине на протяжении многих лет, является крем 2% сульфатаиозола серебра Аргосульфан®, в состав которого входят серебро и сульфанил-

амид. Эффективность данной комбинации заключается в синергизме действия лекарственных компонентов. Препарат рекомендован к назначению в виде моно- и комбинированной терапии, может использоваться в детской практике с двухмесячного возраста ребенка, обладает минимальной резорбцией, что обеспечивает отсутствие токсического эффекта.

Целью настоящего исследования явилась сравнительная оценка эффективности и безопасности использования 2% сульфатаиозола серебра у больных, страдающих микробной экземой, в фазу обострения патологического процесса на коже.

Материал и методы

Под наблюдением находились 60 больных микробной экземой (25 мужчин и 35 женщин). Возраст пациентов варьировал от 19 до 56 лет; длительность заболевания — от 3 мес. до 12 лет. Продолжительность настоящего обострения у 10 пациентов не превышала 2 нед., у 18 человек — до 1 мес., у 19 — до 3 мес., у 13 — до 6 мес. У всех больных патологический процесс находился в фазе обострения.

Критериями включения в данное проспективное наблюдательное исследование являлись наличие установленного диагноза микробной формы экземы; фаза обострения дерматоза; возраст пациентов старше 18 лет.

Критериями исключения являлось применение системных и (или) топических кортикостероидов в течение последних 6 мес.; применение системной антибактериальной терапии в течение последних 6 мес.; применение любых топических антибиотиков в течение последних 6 мес.; применение иммуномодуляторов в течение последних 6 мес.; возраст моложе 18 лет.

Больные 1-й группы ($n = 30$) получали стандартную системную гипосенсибилизирующую терапию (тиосульфат натрия, 30% раствор, 10 мл внутривенно струйно 1 раз в день, антигистаминные средства второй генерации — таблетки эбастин по 20 мг 1 раз в сутки) и наружную терапию 2% кремом сульфатаиозола серебра Аргосульфан® 2 раза в день, курс — 14 дней.

Пациенты 2-й группы ($n = 30$) также получали стандартную системную гипосенсибилизирующую терапию (тиосульфат натрия, 30% раствор, 10 мл внутривенно струйно, 1 раз в день, антигистаминные средства второй генерации — таблетки эбастин по 20 мг 1 раз в сутки), а в качестве топической терапии использовали 0,1% гентамициновую мазь 2 раза в сутки на протяжении 14 дней.

В качестве контрольной группы обследованы 20 здоровых лиц (средний возраст $37 \pm 1,5$ года).

Степень тяжести микробной экземы и динамическую эффективность проведенной терапии оценивали с помощью индекса EASI.

В качестве критериев оценки качества жизни использовали индексы DLQI и EQ-5D.

Оценку клинической эффективности проводили на 7-й и 14-й дни лечения.

О составе микроорганизмов в очагах поражения судили по данным бактериоскопического исследования содержимого пустул и отделяемого эрозий.

Статистическая обработка материала проводилась с помощью программы Microsoft Office Excel XP. Использовался параметрический *t*-критерий Стьюдента.

Безопасность предпринятой терапии оценивали по частоте возникновения неблагоприятных побочных эффектов.

Для ультразвукографической оценки степени выраженности патологических процессов в эпидермисе и дерме у наблюдавшихся нами пациентов, страдающих микробной экземой, применяли цифровую ультразвуковую систему высокого разрешения DUB (фирма TPM GmbH, Германия), имеющую датчик 33 МГц с разрешением 78 мкм, достаточный для визуализации в динамике морфологических изменений в коже пациентов. Глубина проникновения сигнала не превышала 10—13 мм, что позволяло детально оценивать изменения в эпидермисе и дерме у наблюдавшихся лиц с экземой. Длина сканируемого участка — 13 мм. Сканирование проводили в А- и В-режимах. Преобразование сигнала в цифровой с датчика 33 МГц производилось с частотой 100 МГц. Усиление — 40 дБ. Таким образом, при проведении ультразвукографии кожи получали двухмерную картину ее среза 13 × 10 мм.

Визуализацию пораженной кожи у пациентов проводили с использованием следующих ультразвукографических критериев: толщина эпидермиса, дермы; акустическая плотность эпидермиса и дермы; наличие пограничной линии между эпидермисом и дермой. Срезы кожи у пациентов с экземой исследовали дважды: до и после предпринятой терапии. Оценку и расчет количественных показателей проводили с помощью оригинального программного обеспечения TPM GmbH (Германия) и «АНТА-Мед» (Россия).

Результаты и обсуждение

В группе пациентов, применявших Аргосульфан®, величина индекса EASI до лечения составила $33 \pm 0,1$, а показатели DLQI и EQ-5D — $19 \pm 0,3$ и $32 \pm 0,7$ соответственно. У больных, лечившихся гентамициновой мазью, до лечения величина индекса EASI составила $34 \pm 0,2$, DLQI, показатели EQ-5D — $17 \pm 0,5$ и $34 \pm 0,7$ соответственно.

В группе контроля величины индексов DLQI и EQ-5D составляли 0 и $98 \pm 0,7$ соответственно.

К 7-му дню лечения в группе пациентов, использовавших в составе комплексной терапии Аргосульфан®, наметилась позитивная динамика со стороны экзематозного процесса, ассоциированная со статистически достоверным снижением индекса EASI до 28 ± 2 ($p < 0,005$). К 14-му дню лечения выраженность клинических признаков микробной экземы была минималь-

ной, а величина индекса EASI снизилась более чем в 6 раз, составив $5 \pm 0,1$ ($p < 0,001$) (рис. 1а). Вместе с тем у пациентов, наносивших 0,1% гентамициновую мазь, на 7-й день лечения сохранялись островоспалительные явления в очагах поражения и признаки пиодермии, а индекс EASI незначительно отличался от исходного ($32 \pm 1,9$; $p > 0,05$). На момент окончания наблюдения в данной группе зафиксировано некоторое улучшение со стороны микробного, экзематозного процессов и гораздо менее отчетливое и статистически недостоверное снижение индекса EASI, чем у больных, применявших Аргосульфан® ($31 \pm 2,1$; $p > 0,05$).

Таким образом, использование 2% крема сульфатиазола серебра Аргосульфан® в составе комплексной терапии больных микробной экземой приводило к более раннему и отчетливому улучшению со стороны патологического процесса на коже в сравнении с лицами, использовавшими топический антибиотик гентамицин ($p < 0,05$).

Большинство пациентов, получавших в качестве топической терапии 2% крем сульфатиазола серебра Аргосульфан®, согласно заполненным опросникам DLQI и EQ-5D, уже на 7-й день лечения отмечали улучшение качества жизни, причем статистически достоверными оказались значения как DLQI, так и EQ-5D ($16 \pm 0,4$; $p < 0,001$ и $57 \pm 0,2$; $p < 0,001$ соответственно). По окончании лечения Аргосульфано® у всех больных констатировано статистически значимое повышение уровня жизни, что количественно выражалось в нормализации величин DLQI и EQ-5D ($4 \pm 0,7$ и $93 \pm 1,2$ соответственно; $p < 0,001$) (рис. 1б, в). У пациентов, применявших 0,1% гентамициновую мазь, на протяжении всего периода наблюдения сохранялись отчетливые признаки снижения качества жизни: на 7-й день лечения индекс DLQI составил $17 \pm 0,7$ ($p > 0,05$), EQ-5D — $33 \pm 0,7$ ($p > 0,05$), и на момент окончания терапии величины DLQI ($15 \pm 0,9$) и EQ-5D ($45 \pm 0,6$) так и не достигли контрольных значений ($p < 0,005$).

Таким образом, отчетливое повышение качества жизни у пациентов уже на ранних сроках терапии находилось в прямой зависимости от включения в комплекс лечебных мероприятий препарата 2% крема сульфатиазола серебра Аргосульфан® и практически не коррелировало с использованием в качестве топического антимикробного средства гентамициновой мази.

У здоровых лиц на сканограммах эпидермис был представлен линейными структурами высокой эхогенности, в которых визуализировались отдельные слои. Отграничение эпидермиса от дермы было контрастным, с ровным контуром, непосредственно под эпидермисом располагалась эхогенная дерма с одинаковой эхогенностью выше- и нижележащих частей. В структуре ее определялись гипоэхогенные структуры протоков сальных, потовых желез, кровеносные сосуды. Глубже располагалась гипо-анэхогенная об-

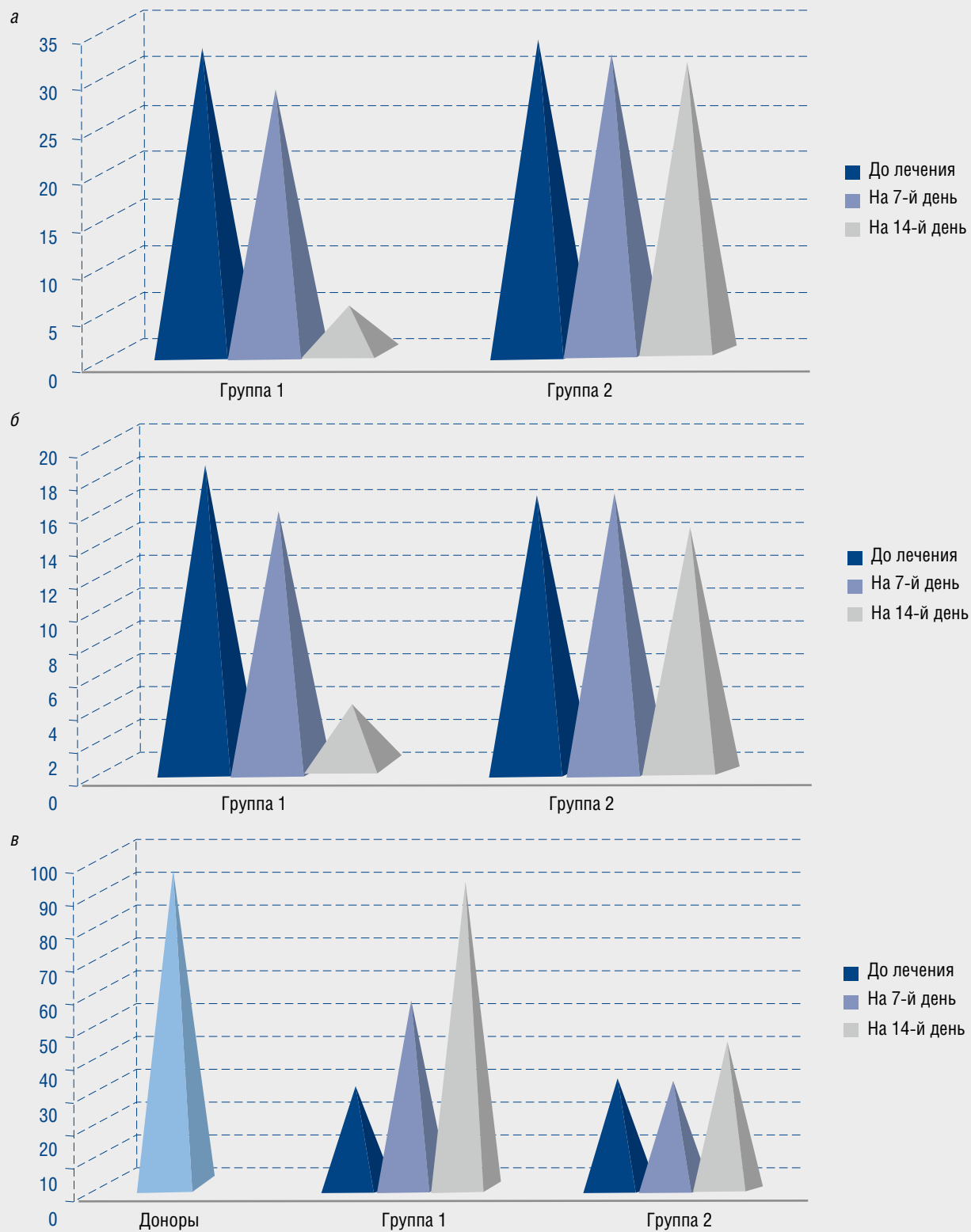
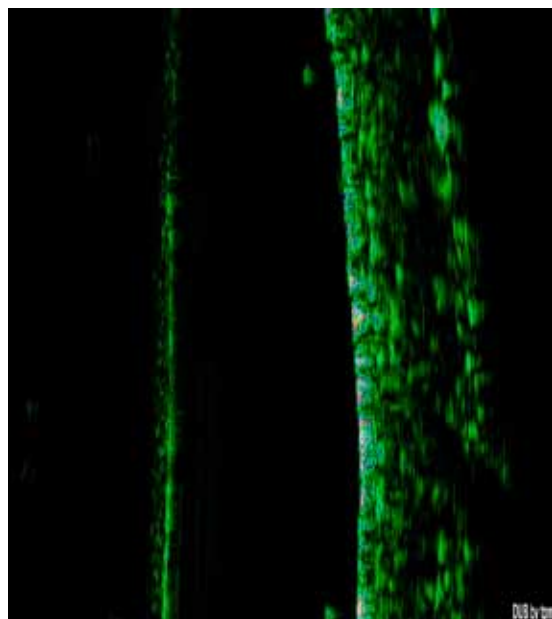


Рис. 1. Величины индекса EASI (а), DLQT (б), EQ-5D (в) у больных микробной экземой в процессе терапии

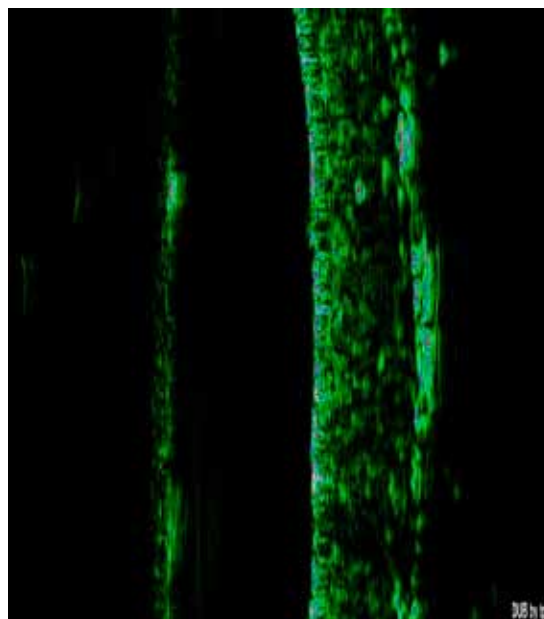
ласть, достаточно четко отграниченная от собственно дермы — гиподерма (рис. 2).

У больных микробной экземой до лечения констатировали отчетливое утолщение эпидермиса и его неравномерную эхоплотность с наличием множественных гипоэхогенных участков (рис. 3—6а). Полученные

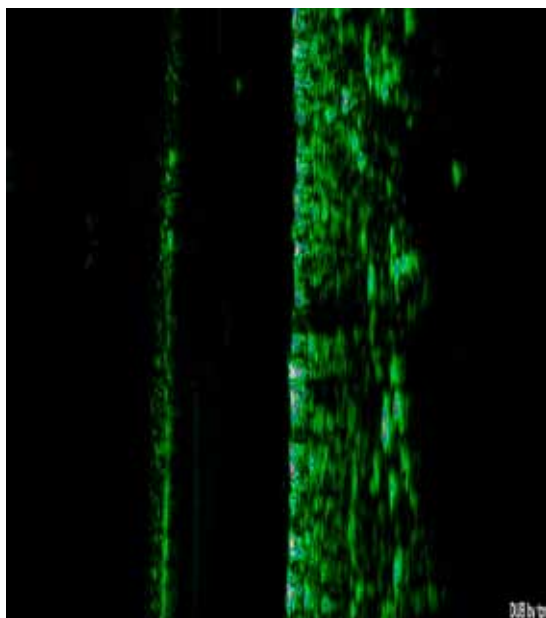
данные согласуются с основными патоморфологическими феноменами, столь свойственными данному заболеванию, — спонгиозом, отеком шиповатого слоя, расширением сосудов поверхностной сосудистой сети, отеком сосочков и перивазальной лимфоидно-клеточной инфильтрацией.



a



б



в

Рис. 2. Сканограммы ультразвукографической структуры кожи здоровых доноров

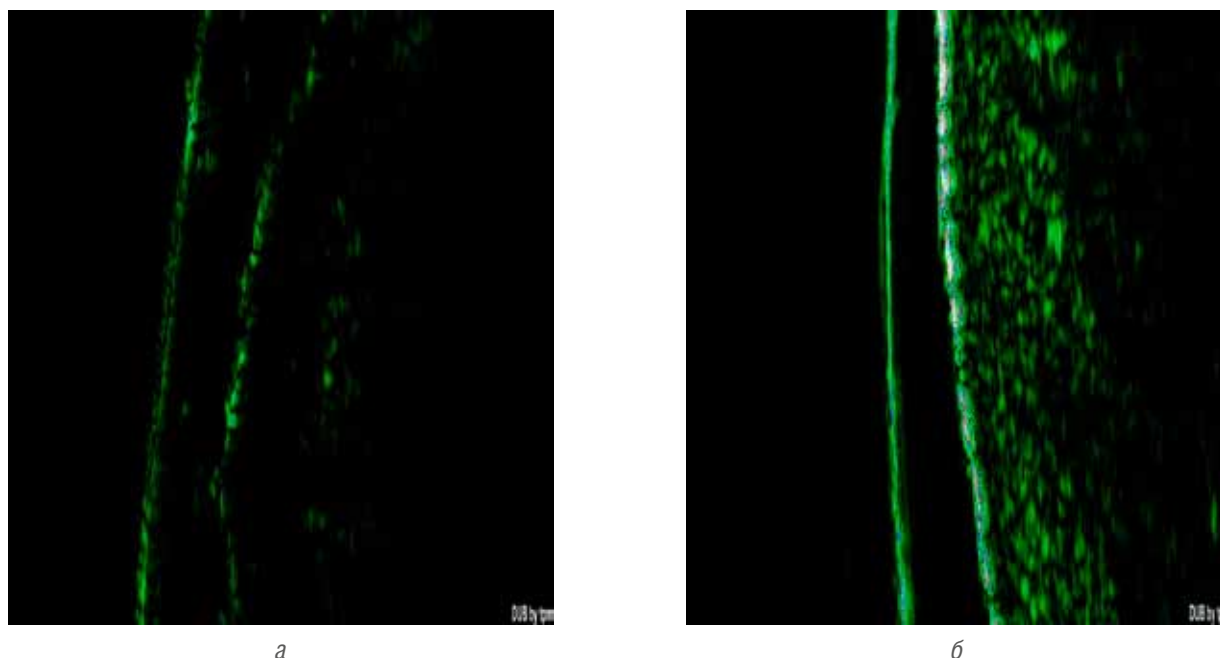


Рис. 3. Сканограммы ультразвукографической структуры кожи пациента И., 45 лет, до (а) и после (б) лечения Аргосульфано[®]

На 7-й день терапии только у больных, применявших 2% крем сульфатаиозола серебра Аргосульфано[®], нами было зафиксировано сканографическое уменьшение толщины эпидермиса и увеличение его эхоплотности. К моменту окончания лечения данные показатели стали сопоставимы с таковыми в группе контроля ($p > 0,05$). К 14-му дню наблюдения не отли-

чались от контрольных значений и величины толщины и эхо-плотности дермы ($p > 0,05$) (табл. 1, 2; рис. 3б, 4).

У пациентов, лечившихся гентамициновой мазью, на 14-й день топической терапии констатировано лишь достоверное уменьшение толщины эпидермиса ($p < 0,05$). Эхоплотность последнего, а также толщина и плотность дермы оставались патологически

Таблица 1 Ультрасонографические изменения в эпидермисе в группах больных микробной экземой в процессе лечения аргосульфано[®] и гентамициновой мазью ($M \pm m$)

Сканографический показатель	Доноры (n = 20)	Аргосульфано [®] (n = 30)	p_1	p_2	Гентамициновая мазь (n = 30)	p_1	p_2	p_3
Толщина эпидермиса (мкм)	80 ± 4							
На 0-й день терапии		98 ± 3	$p < 0,05$		99 ± 5	$p < 0,05$		
На 7-й день терапии		88 ± 5	$p < 0,05$		98 ± 3	$p < 0,05$		
На 14-й день терапии		81 ± 6	$p > 0,05$	$p < 0,001$	83 ± 3	$p > 0,05$	$p < 0,001$	$p > 0,05$
Плотность эпидермиса (усл. ед)	79 ± 1							
На 0-й день терапии		34 ± 1	$p < 0,001$		32 ± 3	$p < 0,001$		
На 7-й день терапии		52 ± 6	$p < 0,001$		36 ± 4	$p < 0,001$		
На 14-й день терапии		77 ± 2	$p > 0,05$	$p < 0,05$	38 ± 6	$p < 0,05$	$p > 0,05$	$p < 0,001$

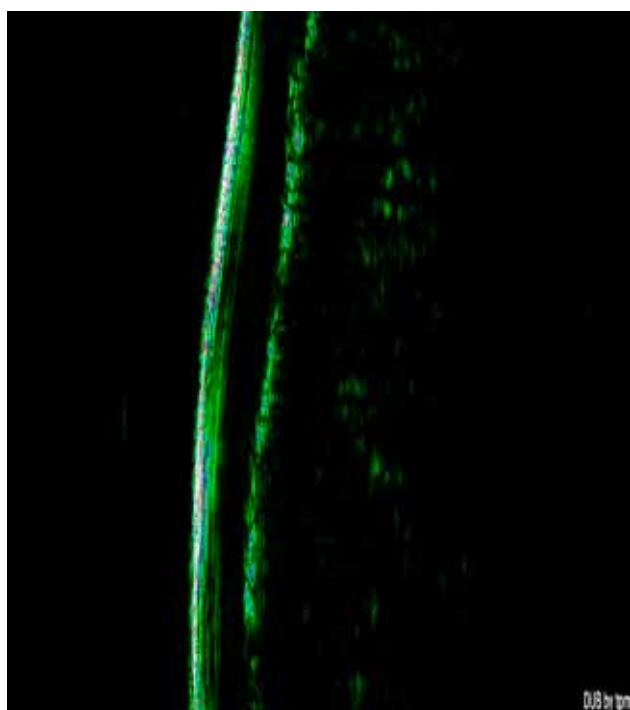Примечание. p_1 — сравнение со здоровыми лицами до лечения, p_2 — сравнение показателей до лечения и на 14-й день терапии, p_3 — сравнение в группах больных, получавших аргосульфано и гентамициновую мазь на 14-й день терапии.

Таблица 2

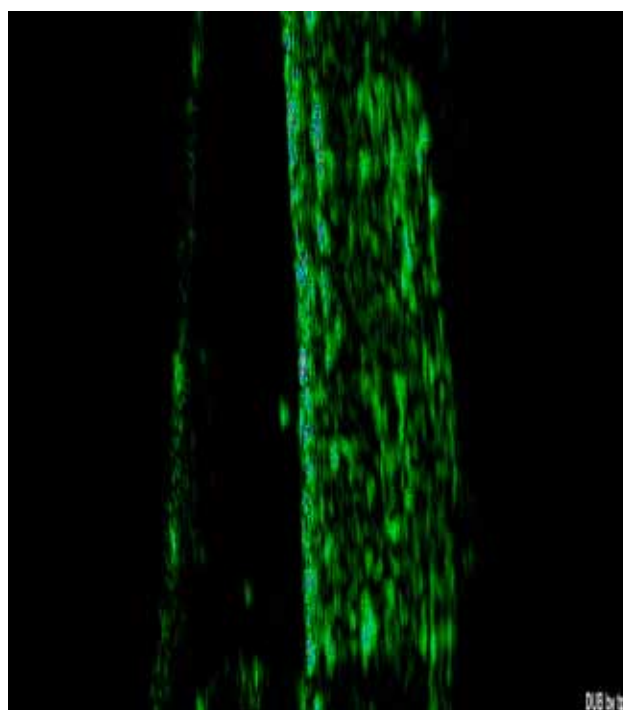
Ультрасонографические изменения в дерме в группах больных микробной экземой в процессе лечения аргосульфаном и гентамициновой мазью ($M \pm m$)

Сканографический показатель	Доноры (n = 20)	Аргосульфан® (n = 30)	p_1	p_2	Гентамициновая мазь (n = 30)	p_1	p_2	p_3
Толщина дермы (мкм)	1134 ± 8	1187 ± 5	$p < 0,05$		1190 ± 2	$p < 0,001$		
На 0-й день терапии								
На 7-й день терапии		1154 ± 3	$p < 0,05$		1188 ± 4	$p < 0,001$		
На 14-й день терапии		1137 ± 2	$p > 0,05$	$p < 0,001$	1184 ± 8	$p < 0,001$	$p > 0,05$	$p < 0,001$
Плотность дермы (усл. ед)	36 ± 1	16 ± 2	$p < 0,001$		18 ± 4	$p < 0,001$		
На 0-й день терапии								
На 7-й день терапии		28 ± 2	$p < 0,001$		22 ± 3	$p < 0,001$		
На 14-й день терапии		35 ± 1	$p > 0,05$	$p < 0,001$	23 ± 4	$p < 0,001$	$p > 0,05$	$p < 0,001$

Примечание. p_1 — сравнение со здоровыми лицами до лечения, p_2 — сравнение показателей до лечения и на 14-й день терапии, p_3 — сравнение в группах больных, получавших аргосульфан и гентамициновую мазь на 14-й день терапии.



а



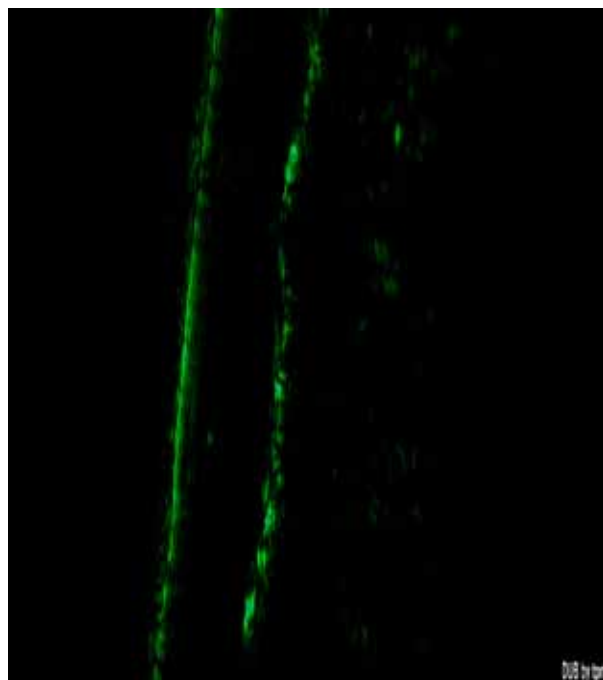
б

Рис. 4. Сканограммы ультрасонографической структуры кожи пациентки С., 54 лет, до (а) и после (б) лечения Аргосульфаном®

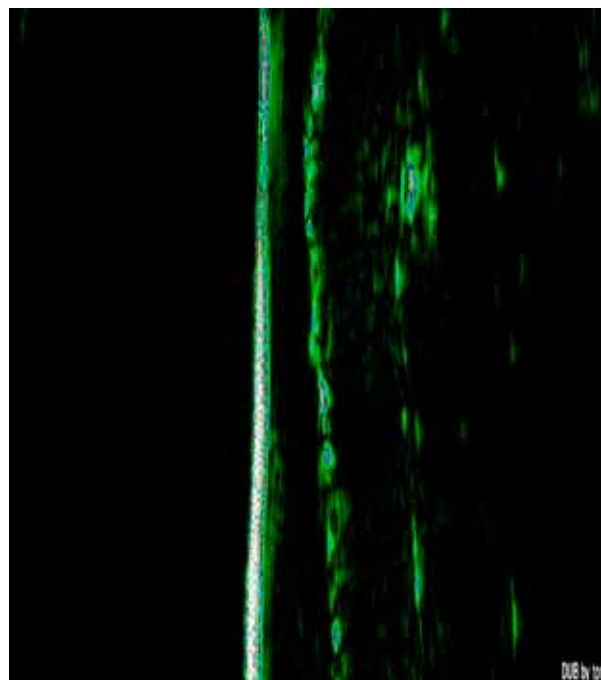
измененными в сравнении с контрольной группой ($p < 0,001$) (см. табл. 1, 2; рис. 5, 6).

Таким образом, применение 2% крема сульфата-изола серебра Аргосульфан® как напрямую, так и опо-

средованно способствовало не только купированию разнонаправленных патологических изменений в эпидермисе, но и быстрому отчетливому разрешению воспалительного дермального инфильтрата, что под-

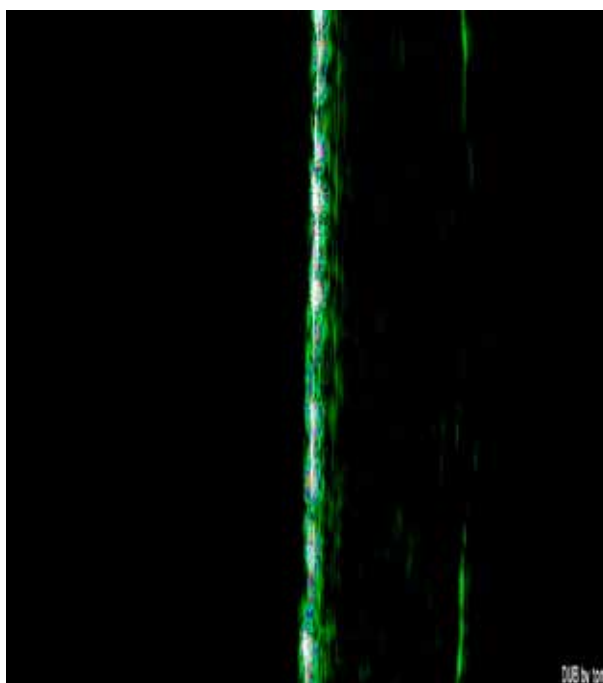


a

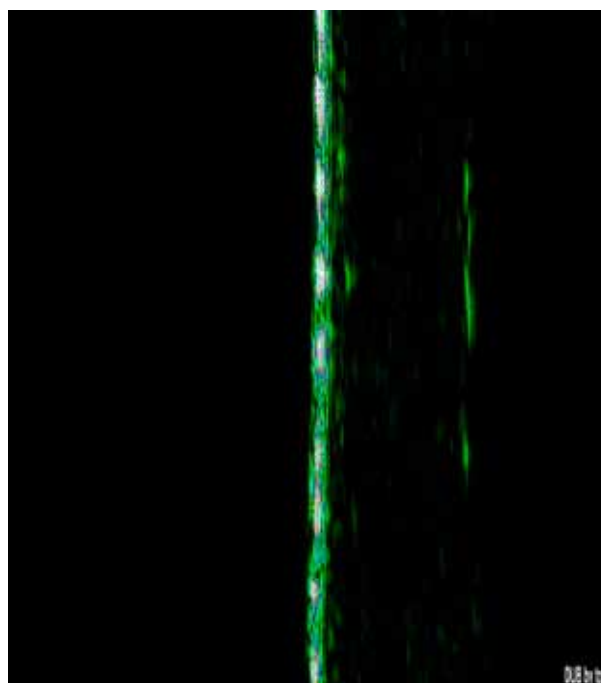


б

Рис. 5. Сканограммы ультразвукографической структуры кожи пациента Ф., 32 лет, до (а) и после (б) лечения гентамициновой мазью



a



б

Рис. 6. Сканограммы ультразвукографической структуры кожи пациентки Л., 28 лет, до (а) и после (б) лечения гентамициновой мазью

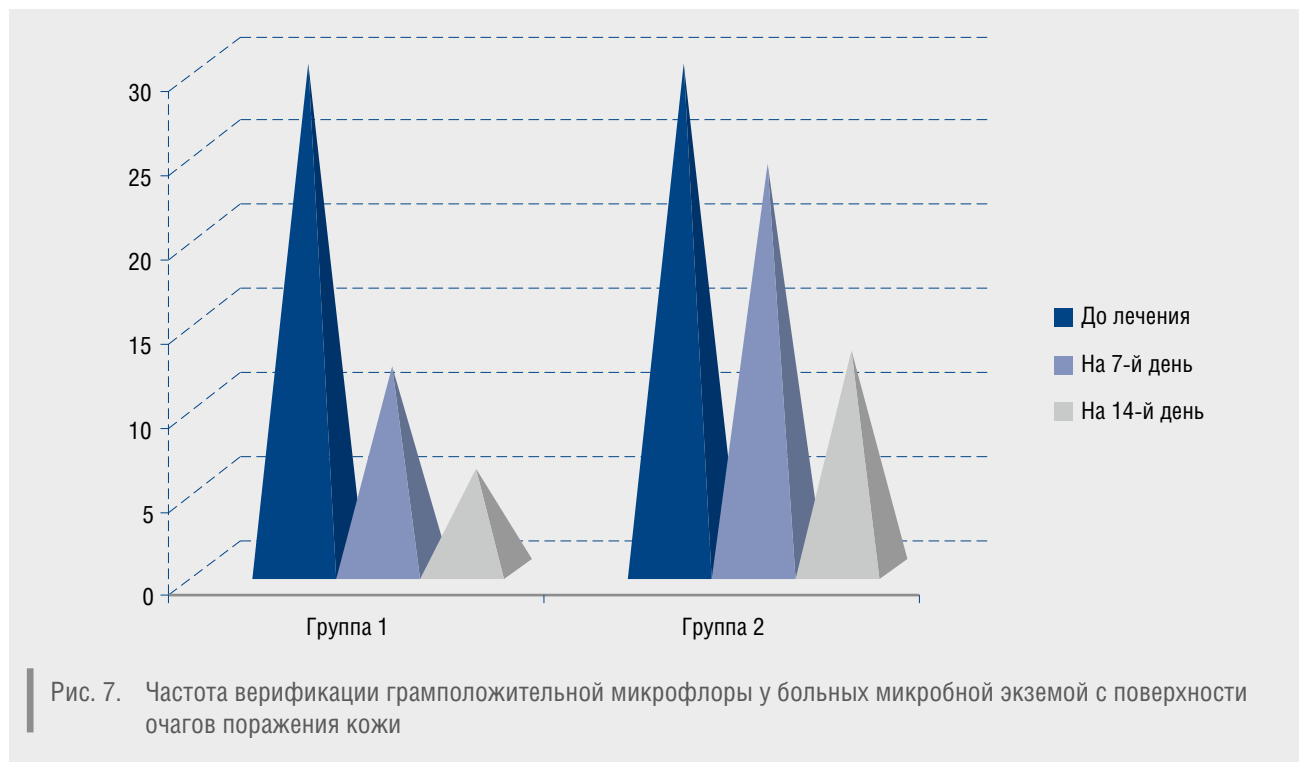


Рис. 7. Частота верификации грамположительной микрофлоры у больных микробной экземой с поверхности очагов поражения кожи

тверждает данные литературы об антибактериальном и противовоспалительном действии соединений серебра и сульфаниламидов [5].

Бактериоскопический состав патогенных микроорганизмов в очагах поражения кожи у всех пациентов до лечения включал в себя 100% грамположительную микрофлору. К 7-му дню топической терапии 2% кремом сульфатаиозола серебра Аргосульфаном® грамположительные кокки были верифицированы у 12 (40%) больных микробной экземой и у 24 (80%) пациентов, лечившихся гентамициновой мазью (рис. 7). К моменту окончания наблюдения грамположительные кокки в очагах пораженной кожи верифицированы у 6 (20%) пациентов, получавших Аргосульфан®, и у 13 (43,3%) больных, лечившихся гентамициновой мазью. Таким образом, антибактериальная эффективность 2% сульфатаиозола серебра значительно превышала таковую у «классического» топического антибиотика.

Препарат 2% крем сульфатаиозола серебра Аргосульфан® обладал хорошей переносимостью пациентами, неблагоприятных побочных эффектов в данной группе пациентов не выявлено. 14 (23%) больных, получавших в составе комплексной терапии гентамициновую мазь, на разных сроках лечения отмечали усиление зуда и появление жжения в очагах, проходившие самостоятельно и не требовавшие коррекции терапии.

Отсутствие неприятных субъективных ощущений в местах нанесения 2% крема сульфатаиозола серебра Аргосульфан® служило мотивом для пациентов использовать данный препарат во время курса лечения. При применении топической гентамицина 9 (30%) наблюдавшихся лиц отмечали некомфортные местные субъективные ощущения в местах применения данного мажевого средства.

Выводы

Использование 2% крема сульфатаиозола серебра в качестве топической терапии микробной экземы позволяло в короткие сроки купировать как экзематозные, так и пиогенные (с грамположительным составом микрофлоры) процессы в очагах поражения у данной категории пациентов.

Быстрый и отчетливый терапевтический эффект и отсутствие нежелательных побочных явлений при использовании крема Аргосульфан® позволяли значительно повысить качество жизни больных.

Применение крема Аргосульфан® показало хороший комплаенс — эффективность (по грамположительному составу микрофлоры) и безопасность были значительно выше, чем при применении «классических» местных антибиотиков, что способствовало желанию пациентов продолжать лечение данным топическим средством. ■

Литература

1. Znamenskaja L.F., Jakovleva S.V. Disturbance of the epidermal barrier and ways of its correction. *Vestn Dermatol Venerol* 2009; 4: 85—87. [Знаменская Л.Ф., Яковлева С.В. Нарушение эпидермального барьера и пути его коррекции. *Вестн дерматол и венерол* 2009; (4): 85—87.]
2. Adrian M. Goldstein et al. Ceramides and the stratum corneum: structure, function and the new models to promote repair. *Internat. J Dermat* 2003; 42 (3): 256—259.
3. Nardo A.D. et al. Ceramide and cholesterol composition of the skin of patients with atopic dermatitis. *Acta Dermato-venerol* 1998; 78 (1): 27—30.
4. Korsunskaya I.M., Tamrazova O.B., Sorkina I.L., Nevozinская Z.A. Treatment of bacterial diseases of skin at children. *Practice of the pediatrician* 2010; 3: 40—43. [Корсунская И.М., Тамразова О.Б., Соркина И.Л., Невозинская З.А. Лечение бактериальных поражений кожи у детей. *Практика педиатра* 2010; (3): 40—43.]
5. Samtsov A.V., Telichko I.N., Statsenko A.V. et al. Application of external drugs comprising silver compounds for the treatment of pyodermic patients. *Vestn Dermatol Venerol* 2014; 1: 75—80. [Самцов А.В., Теличко И.Н., Стаценко А.В. и др. Применение наружных средств, содержащих соединения серебра, в терапии больных пиодермиями. *Вестн дерматол и венерол* 2014; (1): 75—80.]
6. Voboril R., Weberova J., Kralove H. Successful treatment of vascular prosthetic grafts in the groin using conservative therapy with povidone-iodine solution. *Ann Vase Surg* 2004; 18 (3): 372—375.
7. Matushevskaya Y.V. Antibacterial drugs in the form of sprays for the topical treatment of pyoderma and dermatoses complicated with a secondary infection. *Vestn Dermatol Venerol* 2014; 2: 60—63. [Матушевская Е.В. Антибактериальные препараты в форме аэрозолей в топической терапии пиодермий и дерматозов, осложненных вторичной инфекцией. *Вестн дерматол и венерол* 2014; (2): 60—63.]
8. European Task Force on Atopic dermatitis Position paper on diagnosis and treatment of atopic dermatitis; 2005.
9. Kubanova A. A., Bakulev A.L., Zaslavsky D.V. et al. Clinical recommendations of RODV. Atopic dermatitis, Moscow 2010; 40. [Кубанова А.А., Бакулев А.Л., Заславский Д.В. и др. Клинические рекомендации РОДВ. Атопический дерматит. М, 2010; 40.]
10. Blume-Peytavi U., Metz M. Atopic dermatitis in children: management of pruritus. *J EurAcadDermatolVenerol* 2012; 26 (6): 2—8.
11. Kalamkaryan A.A., Arhangelskaja E.I., Gluhenskij B.T. Gnoinichkovye zabolevania koshi. *Koshnye I venericheskie bolezni. Moskva: Medicina* 1995; 1: 256—94. [Каламкарян А.А., Архангельская Е.И., Глухенький Б.Т. Гнойничковые заболевания кожи. *Кож вен бол. М: Медицина* 1995; (1): 256—94.]
12. Lansdown A.B. Silver in health care: antimicrobial effects and safety in use. *Current Problems in Dermatology* 2006; 33: 17—34.
13. Margraf H.W., Covey T.H. A trial of silver-zinc-lantoinate in treatment of leg ulcers. *Archives of Surgery* 1977; 112 (6): 699—704.

об авторах: ▶

А.Л. Бакулев — д.м.н., профессор, профессор кафедры кожных и венерических болезней ГБОУ ВПО «Саратовский ГМУ им. В.И. Разумовского» Минздрава России

С.С. Кравченя — к.м.н., зав. отделением клиники кожных и венерических болезней ГБОУ ВПО «Саратовский ГМУ им. В.И. Разумовского» Минздрава России

А.Н. Платонова — к.м.н., ассистент кафедры кожных и венерических болезней ГБОУ ВПО «Саратовский ГМУ им. В.И. Разумовского» Минздрава России

Конфликт интересов

Авторы заявляют об отсутствии потенциального конфликта интересов, требующего раскрытия в данной статье