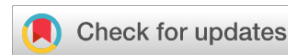

<https://doi.org/10.25208/vdv11355>



# Рациональное применение лака 5% аморолфин в терапии ОНИХОМИКОЗА СТОП

© Котрехова Л.П.\*, Цурупа Е.Н., Чилина Г.А., Босак И.А., Вашкевич А.А.

Северо-Западный государственный медицинский университет имени И.И. Мечникова, Санкт-Петербург, Россия

В статье приведено описание трех клинических случаев успешной терапии онихомикоза стоп и микоза стоп разной этиологии с применением противогрибкового лака с 5% аморолфином. Первый случай: у пациентки 31 года был выявлен белый поверхностный онихомикоз первых пальцев стоп, вызванный *Trichophyton rubrum*. Фактором риска развития онихомикоза и микоза стоп было регулярное посещение бассейна. Терапия лаком с 5% аморолфином 1 раз в неделю 6 месяцев привела к полному выздоровлению (микологическому и клиническому). Назначение длительной профилактической терапии лаком с 5% аморолфином предупредило развитие рецидива онихомикоза стоп. Второй случай: у пациентки 42 лет развился недерматофитный онихомикоз после перманентного декоративного покрытия ногтей, вызванный *Scopulariopsis brevicaulis*. Она была пролечена пульс-терапией итраконазолом и лаком с 5% аморолфином. Было достигнуто полное выздоровление. Третий случай: у пациента 65 лет с тотальным онихомикозом 10 пальцев стоп развился микоз кожи левой стопы и нижней трети голени. Ему была назначена терапия кремом с сертаконазолом и лаком с 5% аморолфином. В результате терапии микоз кожи полностью разрешился. Нанесение лака с 5% аморолфином было продолжено для профилактики рецидива микоза кожи. Системная терапия не назначалась из-за высокого риска развития нежелательных явлений. Таким образом, приведенные нами случаи наглядно демонстрируют возможности применения лака с 5% аморолфином в терапии большинства разновидностей онихомикоза стоп, вызванных любыми возбудителями (дерматофитами, дрожжами и плесенями).

**Ключевые слова:** онихомикоз; аморолфин; *Trichophyton rubrum*; *Scopulariopsis brevicaulis*; *Trichophyton interdigitale*

**Конфликт интересов:** Л.П. Котрехова сотрудничает с компанией «Галдерма» (чтение лекций, написание статей); Е.Н. Цурупа, Г.А. Чилина, И.А. Босак, А.А. Вашкевич заявляют об отсутствии конфликта интересов.

**Источник финансирования:** рукопись подготовлена и опубликована за счет финансирования по месту работы авторов.

**Для цитирования:** Котрехова Л.П., Цурупа Е.Н., Чилина Г.А., Босак И.А., Вашкевич А.А. Рациональное применение лака 5% аморолфин в терапии онихомикоза стоп. Вестник дерматологии и венерологии. 2023;99(5):111–119. doi: <https://doi.org/10.25208/vdv11355>



<https://doi.org/10.25208/vdv11355>

# Justified use of 5% amorolfine nail lacquer, in the treatment of toe onychomycosis

© Liubov P. Kotrekhova\*, Ekaterina N. Tsurupa, Galina A. Chilina, Iliia A. Bosak, Arina A. Vashkevich

North-Western State Medical University named after I.I. Mechnikov, Saint Petersburg, Russia

The article presents the description of three clinical cases of the successful treatment of toe onychomycosis and athlete's foot of various etiologies using 5% amorolfine antifungal nail lacquer. The first case: a 31-year-old woman was diagnosed with white superficial onychomycosis of great toe caused by *Trichophyton rubrum*. The treatment with 5% amorolfine once a week for 6 months resulted in full recovery (both mycological and clinical). The second case: a 42-year-old woman developed onychomycosis after the application of decorative coating on her nails; onychomycosis was caused by *Scopulariopsis brevicaulis*. She was treated with itraconazole pulse therapy and 5% amorolfine lacquer. She fully recovered. The third case: a 65-year-old man with total onychomycosis of 10 toes developed the skin mycosis of the left foot and lower third of the leg. He was prescribed a therapy with sertaconazole cream and 5% amorolfine lacquer. The use of 5% amorolfine lacquer was continued to prevent from recurrent dermatomycosis. Thus, the above mentioned cases are a good example of the advantages of using 5% amorolfine lacquer in the treatment of most toe onychomycosis types caused by any pathogens (dermatophytes, yeasts or molds).

**Keywords:** onychomycosis; amorolfine; *Trichophyton rubrum*; *Scopulariopsis brevicaulis*; *Trichophyton interdigitale*; case series

**Conflict of interest:** Liubov P. Kotrekhova received honoraria from Galderma for lecturing and writing articles; Ekaterina N. Tsurupa, Galina A. Chilina, Iliia A. Bosak, Arina A. Vashkevich report no conflicts of interest.

**Source of funding:** through funding at the place of work of the authors.

**For citation:** Kotrekhova LP, Tsurupa EN, Chilina GA, Bosak IA, Vashkevich AA. Justified use of 5% amorolfine nail lacquer, in the treatment of toe onychomycosis. *Vestnik Dermatologii i Venerologii*. 2023;99(5):111–119. doi: <https://doi.org/10.25208/vdv11355>



### ■ Актуальность

Онихомикоз стоп — одно из наиболее часто встречающихся поверхностных грибковых заболеваний человека. Его распространение в зависимости от природно-климатических условий, социально-экономического развития регионов земного шара варьирует от 4,3 до 8,9% [1, 2]. Наиболее подвержены онихомикозу люди, страдающие сахарным диабетом, ожирением, иммунодефицитными состояниями и т.д., а также люди пожилого и старческого возраста [3]. Распространенность онихомикоза стоп среди лиц старше 60 лет превышает 20%, а среди старше 70 лет — 50% [3, 4].

Среди возбудителей онихомикоза стоп в большинстве регионов мира, а также в таких крупных мегаполисах Российской Федерации, как Москва и Санкт-Петербург, преобладают дерматофиты (дерматомицеты) — мицелиальные грибы, паразитирующие на кератинсодержащих структурах (коже, ногтях и волосах) [1, 5]. Однако за последнее десятилетие отмечается всеобщая тенденция к учащению случаев развития онихомикоза, вызванного недерматофитами — дрожжевыми и нитчатými плесневыми микромицетами. Существуют объективные проблемы диагностики недерматофитного поражения ногтей, связанные со сложностью трактовки этиологической роли при выделении плесеней из ногтевых пластин, так как они являются контаминантами и обнаруживаются во внешней среде повсеместно. Также плесневые онихомикозы плохо поддаются лечению из-за низкой чувствительности возбудителей к антимикотикам, применяемым для лечения онихомикоза [6].

Следует отметить, что и эффективность терапии онихомикоза, обусловленного дерматофитами (*Trichophyton rubrum*, *T. interdigitale* и т.д.), тоже недостаточно высока (менее 80%), несмотря на наличие современных системных антимикотиков — тербинафина, итраконазола, флуконазола и наружных антифунгальных лекарственных средств с аморолфином, циклопироксом, нафтифином и тербинафином. Постоянно разрабатываются методы терапии и лекарственные препараты для повышения эффективности терапии онихомикоза. В некоторых странах Европы и Северной Америки наряду с аморолфином и циклопироксом для местной терапии онихомикоза в последние годы стали применять товаборол, эфинаконазол, люликоназол, однако все эти средства, как и монотерапия циклопироксом и аморолфином, эффективны только при ограниченных и поверхностных формах онихомикоза, тогда как большинство больных имеют распространенное и даже тотальное поражение ногтевых пластин.

С точки зрения доказательной медицины одним из методов лечения онихомикоза, позволяющих повысить эффективность, является комбинированная терапия. В опубликованных результатах ряда исследований, систематических обзорах и метаанализах говорится об эффективности сочетанного применения антимикотиков системного действия (тербинафина и итраконазола) и топических противогрибковых лекарственных средств, таких как аморолфин, циклопирокс, эфинаконазол и товаборол [7]. Противогрибковые препараты могут назначаться последовательно или одновременно в тех случаях, когда предшествующая монотерапия оказалась неэффективной или ответ на начатую терапию был недостаточным. Сочетание системного действия тербинафина и итраконазола с ан-

тимикотиками местного действия позволяет противогрибковым средствам проникать в инфицированные ногтевые пластины разными путями и оказывать синергетическое действие на возбудителей онихомикоза [8]. Кроме того, комбинация противогрибковых препаратов может оказаться эффективной при лечении недерматофитного поражения ногтей, вызванного плесневыми микромицетами или грибами *Candida* spp., а также при микст-инфекциях. Эффективность комбинаций антимикотиков достигается за счет синергизма их действия и широты спектра действия [9, 10]. Примером эффективности таких комбинаций могут служить результаты исследований сочетанного применения одного из системных антимикотиков (тербинафина, итраконазола или флуконазола) и 5% лака с аморолфином [11].

Помимо того что лак с 5% аморолфином применяется для местной монотерапии и в составе комбинированной терапии онихомикоза, он может быть использован для профилактической терапии онихомикоза у больных с высоким риском рецидива после окончания лечения [12]. Аморолфин, входящий в состав оригинального препарата Лоцерил®, обладает высоким терапевтическим потенциалом в терапии всех возможных вариантов онихомикоза стоп. Приводим три клинических случая, демонстрирующих возможности применения аморолфина для терапии онихомикоза стоп.

### Описание первого случая

Женщина 31 года обратилась в микологическую клинику СЗГМУ им. И.И. Мечникова с жалобами на изменение внешнего вида первых пальцев стоп. В результате сбора анамнеза заболевания стало известно, что пациентка в течение более 20 лет регулярно от 4 до 6 раз в неделю посещает бассейн. Ранее она неоднократно обращалась к дерматологам, а также лечилась самостоятельно по поводу микоза стоп. Диагноз много раз был подтвержден результатами лабораторных исследований — обнаруживался мицелий микромицета, а также дважды был высеян *T. rubrum*. Применение разных препаратов для наружного лечения приводило к полному разрешению процесса. Последний раз микоз стоп пациентки был диагностирован и пролечен около 3 месяцев назад до настоящего обращения в клинику. Со слов пациентки за предшествующие обращению 2 года частота развития микоза стоп увеличилась до 3–4 эпизодов в год, когда раньше она не превышала 1 раза в год. Изменение ногтей пациентки заметила тоже около 2 лет назад. На ногтях первых пальцев стоп стали появляться белые поперечные полосы и вдавления.

### Результаты физикального, лабораторного и инструментального исследования

При осмотре пациентки на дорзальной поверхности обеих ногтевых пластин первых пальцев стоп были выявлены поперечные белесоватые разной толщины полосы, очаговые поверхностные разрыхления, а также поперечные углубления и дистальное расслоение ногтя (рис. 1, д). На момент осмотра никаких изменений кожи стоп не выявлено. Учитывая рецидивирующий характер течения микоза стоп и изменения ногтевых пластин, а также имеющийся фактор риска (частое посещение бассейна), у пациентки был заподозрен онихомикоз стоп. Женщине был проведен соскоб ногтевых пластин и кожных чешуек стоп. При люминесцентной микроскопии в соскобе ногтевых пластинок первых пальцев стоп

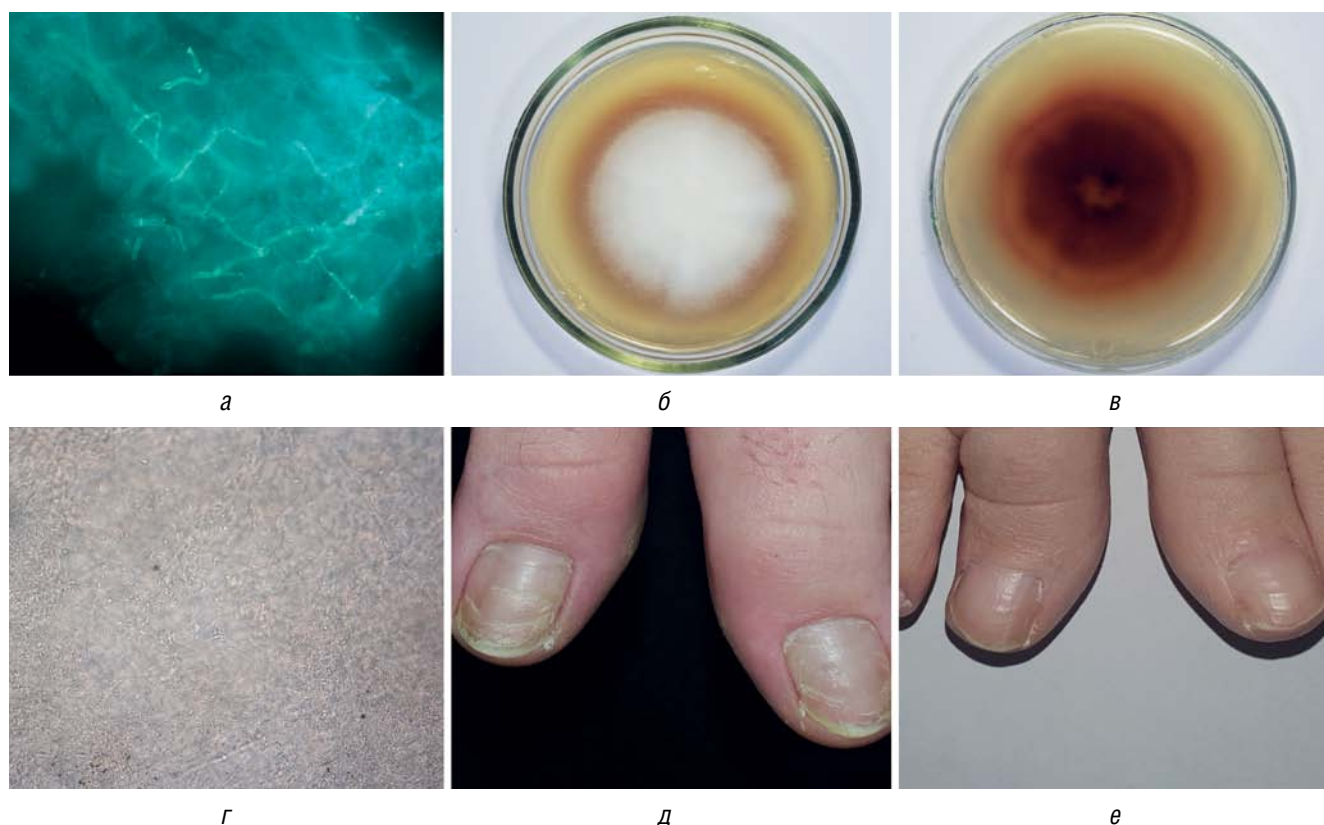


Рис. 1. Онихомикоз, вызванный *T. rubrum*: а — морфологические элементы *T. rubrum* — светящийся мицелий в соскобе ногтевых пластин первых пальцев стоп при люминесцентной микроскопии, окраска калькофлуором белым,  $\times 400$ ; б — верхняя поверхность колонии *T. rubrum* на картофельном агаре: белая, пушистая, с красным ободком; в — нижняя поверхность этой же колонии, интенсивно красного цвета; г — светлополюсная микроскопия культуры *T. rubrum*, хорошо видны характерные микроконидии грушевидной формы; д — белый поверхностный онихомикоз первых пальцев стоп, вызванный *T. rubrum*; е — здоровые ногтевые пластины у пациентки через 12 месяцев от начала лечения белого поверхностного онихомикоза лаком с 5% аморолфином 2 раза в неделю 6 месяцев, затем 1 раз в неделю до 1 года и более

Fig. 1. Onychomycosis caused by *T. rubrum*: а — Morphological elements of *T. rubrum* — luminous mycelium in a scraping of the nail plates of the first toes under fluorescent microscopy, stained with calcofluor white,  $\times 400$ ; б — upper surface of a *T. rubrum* colony on potato agar: white, fluffy with a red rim; в — lower surface of the same colony, intense red; г — light microscopy of a culture of *T. rubrum* showing the characteristic pear-shaped microconidia; д — white superficial onychomycosis of the first toes caused by *T. rubrum*; е — healthy nail plates in woman 12 months after starting treatment for white superficial onychomycosis with 5% amorolfine lacquer twice a week for 6 months, then once a week for up to 1 year or more

была выявлена тканевая форма микромицета — светящийся мицелий (рис 1, а). При культуральном исследовании — посевах на картофельный агар — был получен рост *T. rubrum*. Верхняя поверхность колонии *T. rubrum* была белая, пушистая, с красным ободком (рис 1, б), а нижняя поверхность — интенсивно красного цвета (рис. 1, в). Результаты светлополюсной микроскопии культуры, при которой были хорошо видны характерные микроконидии грушевидной формы, позволили идентифицировать возбудитель как *T. rubrum* (рис. 1, г). Результаты микологического исследования кожных чешуек стоп были отрицательны. Полученные результаты микологических исследований позволили подтвердить у пациентки диагноз «белый поверхностный онихомикоз первых пальцев стоп».

#### Лечение

Было проведено лечение лаком с 5% аморолфином, его пациентка наносила 2 раза неделю в течение 6 месяцев.

#### Исход и результаты последующего наблюдения

На 26-й неделе от начала лечения у пациентки отмечалось полное отрастание визуально здоровых ногтевых

пластин, результаты микроскопии и посевов были отрицательны, что подтвердило полное выздоровление (клиническое и микологическое). Учитывая высокий риск развития рецидива (сохранения фактора риска), пациентке было назначено профилактическое лечение лаком с 5% аморолфином с нанесением его 1 раз в неделю на срок 12 месяцев и более. На контрольном визите через 12 месяцев от начала лечения у пациентки рецидива ни онихомикоза, ни микоза стоп не отмечалось (рис. 1, е).

#### Описание второго случая

Женщина 42 лет обратилась в консультативно-диагностическое отделение микологической клиники СЗГМУ им. И.И. Мечникова с жалобами на пожелтение и изменение формы ногтевой пластины на первом пальце правой стопы. Из анамнеза заболевания стало известно, что пациентка заметила изменения ногтевой пластины за 1 месяц до обращения за медицинской помощью. Пациентка связывает изменения ногтя с длительным, более 3 лет нанесением шеллака. Пыталась лечиться самостоятельно, применяла косметическое средство для укрепления ногтей с хитозаном. Улучшения не было, наоборот, появились изменения цвета ногтя не только с дистального, но и с проксимального края.

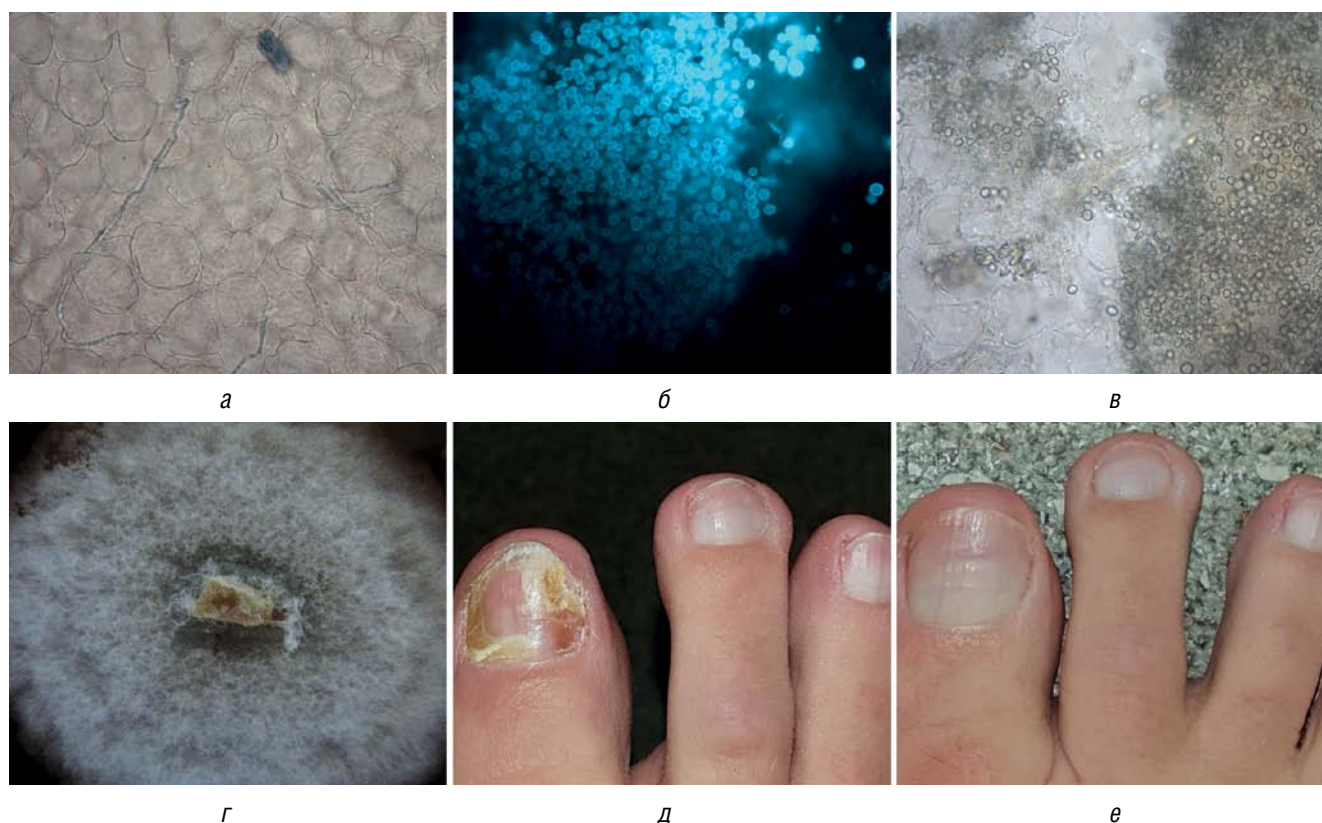


Рис. 2. Онихомикоз, вызванный *S. brevicaulis*. а — морфологические элементы *S. brevicaulis* — нити септированного мицелия в соскобе ногтевой пластины первого пальца правой стопы при светлополюсной микроскопии с КОН,  $\times 400$ ; б — светящиеся многочисленные крупные споры *S. brevicaulis* при люминесцентной микроскопии, окраска калькофлюором белым,  $\times 400$ ; в — светлополюсная микроскопия культуры *S. brevicaulis*: многочисленные споры и спороносящие органы в виде неправильных кисточек; г — характерная для *S. brevicaulis* колония с пушистой верхней поверхностью бело-песочного цвета на среде Сабуро; д — дистально-латеральное и проксимальное поражение ногтя первого пальца правой стопы при онихомикозе, вызванном *S. brevicaulis*, у женщины 42 лет; е — полное выздоровление (клиническое и микологическое) у женщины 42 лет, получившей терапию 3 пульсами итраконазола и лаком Лоцерил® 1 раз в неделю на протяжении 6 месяцев от начала терапии

Fig. 2. Onychomycosis caused by *S. brevicaulis*. а — morphological elements of *S. brevicaulis* — septate hyphae in the scraping of the nail plate of the first toe of the right foot on microscopy with KOH,  $\times 400$ ; б — luminous numerous large spores of *S. brevicaulis* under fluorescent microscopy, stained with calcofluor white,  $\times 400$ ; в — light microscopy of a culture of *S. brevicaulis*: numerous spores and spore-bearing organs in the form of irregular brushes; г — *S. brevicaulis* characteristic colony with a fluffy upper surface, sandy white on Sabouraud's agar; д — distal-lateral and proximal nail lesion of the 1st toe of the right foot in onychomycosis caused by *S. brevicaulis* in a 42-year-old woman; е — complete recovery (clinical and mycological) in a 42-year-old woman treated with 3 pulses of itraconazole and Loceryl® varnish once a week for 6 months from the start of therapy

### Результаты физикального, лабораторного и инструментального исследования

При осмотре пациентки изменения ногтевой пластины были выявлены с дистального края в виде онихозиса, пожелтения и побеления, подногтевого гиперкератоза. С проксимальной части ногтя цвет изменен на бело-желтый с коричневатым оттенком, матрикс поражен (рис. 2, д). В результате микологических исследований в соскобе ногтевой пластины первого пальца правой стопы при светлополюсной микроскопии с КОН были обнаружены нити септированного мицелия (рис. 2, а); при люминесцентной микроскопии с окраской калькофлюором белым — светящиеся многочисленные крупные споры (рис. 2, б); при посеве на среду Сабуро — характерные для *S. brevicaulis* бело-песочного цвета колонии с пушистой верхней поверхностью (рис. 2, г). Идентификацию возбудителя *S. brevicaulis* подтвердили методом светлополюсной микроскопии культуры. Были обнаружены многочисленные споры и спороносящие органы в виде неправильных кисточек, что характерно для *S. brevicaulis* (рис. 2, в).

На основании клинических проявлений и результатов микологических исследований больной был постав-

лен диагноз «дистально-латеральный и проксимальный онихомикоз первого пальца правой стопы, вызванный *S. brevicaulis*».

### Лечение

Назначена терапия: три курса пульс-терапии итраконазолом по 200 мг 2 раза в день в течение 7 дней на 1-, 5- и 9-й неделях, нанесение лака с 5% аморолфином 1 раз в 7 дней до полного отрастания здоровой ногтевой пластины. Полное отрастание здоровой ногтевой пластины отмечено через 6 месяцев от начала лечения (рис. 2, е). Проведенное трехкратное микологическое исследование (микроскопия с КОН и посев) было отрицательным.

### Исход и результаты последующего наблюдения

На 26-й неделе от начала лечения у пациентки отмечалось полное отрастание визуально здоровых ногтевых пластин, результаты микроскопии и посевов были отрицательны, что подтвердило полное выздоровление (клиническое и микологическое). Учитывая высокий риск развития рецидива (сохранения фактора риска), пациентке было назначено профилактическое лечение

лаком с 5% аморолфином с нанесением его 1 раз в неделю на срок 12 месяцев и более. На контрольном визите через 12 месяцев от начала лечения у пациентки рецидива ни онихомикоза, ни микоза стоп не отмечалось (см. рис. 2, е).

### Описание третьего случая

Больной 65 лет в октябре 2021 г. находился на лечении в ревматологическом отделении СЗГМУ им. И.И. Мечникова по поводу анкилозирующего спондилита, которым страдал более 10 лет, и получал терапию метотрексатом в дозе 15 мг в неделю подкожно. Был госпитализирован в связи с низкой эффективностью терапии, прогрессирующим заболеванием для назначения генно-инженерной терапии. При поступлении в стационар у больного выявлены высыпания на левой голени и изменения ногтей пластин на обеих стопах. Пациент был проконсультирован дерматовенерологом. Со слов пациента стало известно, что изменения на ногтях существуют более 40 лет и возникли во время его срочной службы в вооруженных силах. Когда возникло тотальное поражение всех 10 ногтей пластин стоп, больной не помнил. Высыпания на коже левой голени появились около 2 месяцев назад после проведения пульс-терапии метилпреднизолоном. За медицинской помощью не обращался, не лечился.

### Результаты физикального, лабораторного и инструментального исследования

Осмотр выявил изменения 10 ногтевых пластин стоп. Ногти были утолщены до 2–3 мм, деформированы, имели желтовато-коричневатую окраску, были тусклыми и мутными, имел место подногтевой гиперкератоз. Кожа левой стопы и нижней трети голени была гиперемирована, отечна, на поверхности очага располагались чешуйки разного размера. Край очага, который охватывал ногу, как носок, был четким, слегка приподнятым и более интенсивно окрашенным, чем сам очаг поражения. На поверхности края располагались единичные везикулы, точечные геморрагические и серозные корочки (рис. 3, а). На основании клинических проявлений больному был поставлен предварительный диагноз «тотально-дистрофический онихомикоз стоп, микоз левой стопы и голени». Микологическое исследование выявило при световой микроскопии с КОН мицелий микромицета в ногтях и кожных чешуйках, в результате посева была получена культура *T. interdigitale*. Предварительный диагноз онихомикоза стоп и микоза левой стопы был подтвержден.

### Лечение

Пациенту была назначена только наружная терапия: для кожи — кремом с сертаконазолом 2 раза в день

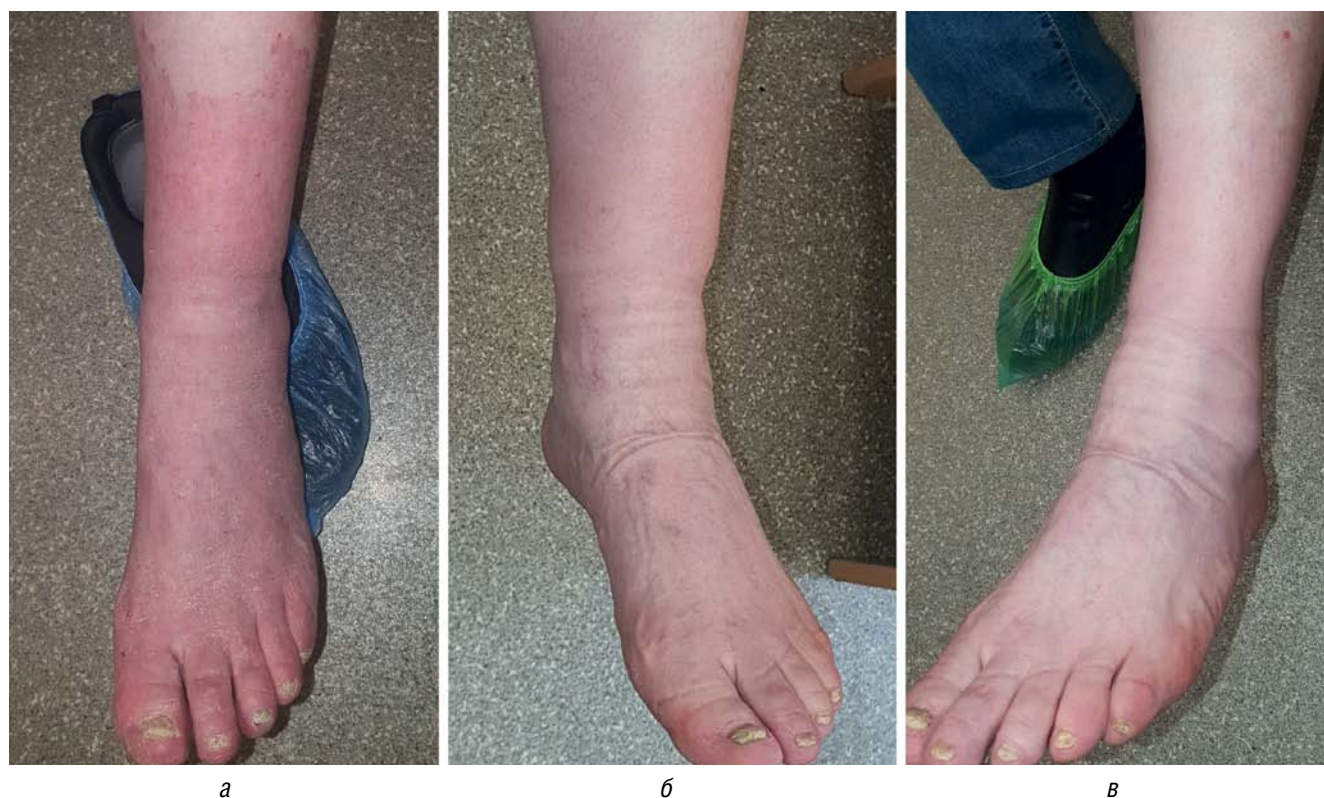

Рис. 3. Онихомикоз, вызванный *T. interdigitale*. а — микоз кожи правой стопы и нижней трети голени и тотальный онихомикоз, вызванные *T. interdigitale*, у больного 65 лет, развившиеся на фоне анкилозирующего спондилита и приема метотрексата — 15 мг в неделю в течение 10 лет; б — полное разрешение микоза кожи на фоне применения крема с сертаконазолом через 3 недели от начала лечения; в — отсутствие рецидивов микоза кожи на фоне профилактического применения лака Лоцерил® (5% аморолфин) 1 раз в неделю

Fig. 3. Onychomycosis caused by *T. interdigitale*. а — tinea pedis and shin and total onychomycosis caused by *T. interdigitale* in a 65-year-old patient that developed against the background of ankylosing spondylitis and methotrexate intake — 15 mg per week for 10 years; б — complete resolution of tinea pedis and shin with sertaconazole cream after 3 weeks of treatment; в — absence of recurrence of skin mycosis against the background of prophylactic application of Loceryl® varnish (5% amorolfine) once a week

сроком на 4 недели, на ногти — лак с 5% аморолфином 1 раз в неделю сроком не менее 6 месяцев. Системные антимикотики пациенту не назначались из-за высокого риска развития нежелательных явлений, связанного с полипрагмазией, и наличии у больного токсического гепатита (повышение уровня АЛТ и АСТ более чем в 3 раза выше нормы), развившегося вследствие приема метотрексата. Также пациенту был проведен медицинский аппаратный педикюр, ногтевые пластины были максимально подчищены для лучшего проникновения лака с аморолфином в ногтевую пластину. За время проведения терапии наружными противогрибковыми препаратами нежелательных явлений у пациента отмечено не было.

#### Исход и результаты последующего наблюдения

Полное разрешение высыпаний у пациента наступило к концу 3-й недели от начала противогрибковой терапии (рис. 3, б). Проведение микологических исследований кожных чешуек продемонстрировало полное отсутствие элементов гриба, что свидетельствовало о микологическом выздоровлении. Ногтевые пластины стоп остались без изменения. Учитывая, что пациенту планировалось назначение иммуносупрессивной терапии на длительный срок, а также наличие хронического очага микотической инфекции в виде тотального онихомикоза стоп, было принято решение о назначении лака с 5% аморолфином 1 раз в неделю из-за сохраняющегося высокого риска рецидива микоза кожи до появления возможности назначения одного из системных противогрибковых препаратов. В феврале 2023 г. во время госпитализации в ревматологическое отделение пациент был осмотрен дерматологом. Никаких клинических признаков рецидива микоза кожи у пациента выявлено не было (рис. 3, в). На момент осмотра он получал терапию секукинумабом 150 мг в 4 недели в течение 2 лет. Все это время пациент регулярно 1 раз в 2 месяца ходил на медицинский аппаратный педикюр и наносил 1 раз в неделю лак с 5% аморолфином на ногти.

#### Обсуждение

Онихомикоз стоп, являясь одним из наиболее распространенных поверхностных грибковых инфекционных заболеваний человека, не только приводит к внешнему изменению ногтевых пластин, но со временем становится резервуаром возбудителей микозов, которые начинают при создании благоприятных условий активно размножаться и поражать здоровые ногтевые пластины и кожный покров. Подобная ситуация сложилась в приведенных нами первом и третьем клинических случаях. В первом случае, казалось бы, незначительные повреждения ногтей в виде поверхностного белого онихомикоза стали причиной рецидивирующего течения микоза стоп при наличии длительно существующего фактора риска — занятия спортивным плаванием. В третьем случае грибковая инфекция распространилась с пораженных ногтей на кожу на фоне длительной иммуносупрессивной терапии. Особо обращает на себя внимание то, что оба пациента после успешного лечения продолжали оставаться в группе риска рецидива грибковой инфекции, что требовало назначения вторичной профилактической противогрибковой терапии. Единственное противогрибковое средство, которое имеет высокий уровень доказательности

эффективности в качестве профилактики рецидива, — это аморолфин [12].

В. Sigurgeirsson и соавт. опубликовали результаты трехлетнего рандомизированного, открытого проспективного исследования. Ими было показано, что профилактическое применение аморолфина 1 раз в 2 недели после окончания успешной комбинированной терапии онихомикоза статистически значимо снижает риск развития онихомикоза. Так, в исследуемой группе активного лечения в конце первого года после начала исследования рецидив онихомикоза стоп развился в 8,3%, а в контрольной группе (без лечения) — в 31,8%;  $p = 0,047$ . Назначение аморолфина позволило избежать развития рецидива онихомикоза и микоза кожи в первом случае, а в третьем случае — рецидива микоза кожи даже при сохраняющемся онихомикозе стоп.

Во всех описанных нами случаях выбор лекарственного средства для наружного лечения — лака с 5% аморолфином (Лоцерил®) — был продиктован его эффективностью в качестве монотерапии при ограниченной поверхностной форме онихомикоза [13] и в комбинации с системным антимикотиком итраконазолом [14]. М. Lecha в 2001 г. опубликовал результаты открытого, рандомизированного сравнительного исследования эффективности итраконазола и комбинации итраконазола с аморолфином, которые свидетельствовали, что эффективность комбинированной терапии итраконазолом и аморолфином была на 24% выше, чем эффективность монотерапии итраконазолом.

Фунгицидный механизм действия аморолфина на всех возбудителей онихомикоза, включая дерматофиты (*Trichophyton* spp., *Microsporum* spp., *Epidermophyton* spp.), дрожжи (*Candida* spp., *Cryptococcus* spp., *Malassezia* spp) и недерматофитные плесени (*Alternaria* spp., *Aspergillus* spp., *Scopulariopsis* spp. и т.д.), позволил добиться полного выздоровления у больных в представленных нами первом и втором клинических случаях. Аморолфин ингибирует синтез стеролов в клеточной стенке грибов на двух уровнях, что приводит к истощению эргостерола, накоплению нетипичных сферических стеролов в грибковой клетке и, соответственно, к ее гибели [15]. Следует отметить, что аморолфин воздействует на синтез клеточной стенки гриба на уровнях, отличных от воздействия тербинафина и итраконазола, что позволяет ему и системным антимикотикам действовать синергетически [16], дополняя друг друга, а также преодолевать выработанную у гриба резистентность к тербинафину или итраконазолу. Комбинированная терапия аморолфином и итраконазолом оказалась эффективна в приведенном случае плесневого онихомикоза, вызванного таким полирезистентным возбудителем, как *S. brevicaulis*. Эффективность аморолфина, входящего в состав лака Лоцерил®, обусловлена также его лучшей проникаемостью во все слои ногтевой пластины по сравнению с другими противогрибковыми препаратами для наружного применения (циклопироксом, нафтифином, тербинафином), а также его свойством сублимации — способностью переходить из твердого состояния в газообразное, что обеспечивает его действие на грибковые структуры в онихолитических полостях [17, 18]. Более редкое нанесение лака с аморолфином — 1 раз в неделю — по сравнению с ципропироксом и тербинофином, которые должны наноситься ежедневно, и с нафтифином, который нано-

сится 2 раза в день, а также возможность применения аморолфина совместно с косметическим лаком [19] делают препарат привлекательным в глазах пациентов. Это обеспечивает высокий уровень комплаентности терапии лаком с 5% аморолфином ониомикоза любой локализации.

### Заключение

Таким образом, приведенные нами случаи наглядно демонстрируют возможности применения лака с 5% аморолфином в терапии большинства разновидностей ониомикоза стоп, вызванного любыми возбудителями

(дерматофитами, дрожжами и плесенями). Он может применяться в качестве монотерапии при ограниченных формах ониомикоза, когда поражено не более 2 ногтевых пластин с дистального края не более 50% по площади. При распространенных формах ониомикоза лак с 5% аморолфином может быть назначен в комбинации с любым противогрибковым средством системного действия (тербинафином, итраконазолом, флуконазолом). Следует указать, что применение лака с 5% аморолфином не имеет ограничения по времени в соответствии с инструкцией, и поэтому его можно применять столько, сколько необходимо при профилактическом лечении. ■

## Литература/References

1. Sigurgeirsson B, Baran R. The prevalence of onychomycosis in the global population: a literature study. *J Eur Acad Dermatol Venereol.* 2014;28(11):1480–1491. doi: 10.1111/jdv.12323
2. Gupta AK, Stec N, Summerbell RC, et al. Onychomycosis: a review. *J Eur Acad Dermatol Venereol.* 2020;34(9):1972–1990. doi: 10.1111/jdv.16394
3. Gupta AK, Venkataraman M, Talukder M. Onychomycosis in older adults: prevalence, diagnosis, and management. *Drugs Aging.* 2022;39(3):191–198. doi: 10.1007/s40266-021-00917-8
4. Thomas J, Jacobson GA, Narkowicz CK, Peterson GM, Burnet H, Sharpe C. Toenail onychomycosis: an important global disease burden. *J Clin Pharm Ther.* 2010;35(5):497–519. doi: 10.1111/j.1365-2710.2009.01107.x
5. Васильева Н.В., Разнатовский К.И., Котрехова Л.П., и др. Этиология ониомикоза стоп в г. Санкт-Петербурге и г. Москве. Результаты проспективного открытого многоцентрового исследования. Проблемы медицинской микологии. 2009;11(2):14–18. [Etiology of feet onychomycoses in Saint Petersburg and Moscow. Results of prospective open multicenter study. *Problems in medical mycology.* 2009;11(2):14–18. (In Russ.)]
6. Gupta AK, Drummond-Main C, Cooper EA, Brintnell W, Piraccini BM, Tosti A. Systematic review of nondermatophyte mold onychomycosis: diagnosis, clinical types, epidemiology, and treatment. *J Am Acad Dermatol.* 2012;66(3):494–502. doi: 10.1016/j.jaad.2011.02.038
7. Gupta AK, Venkataraman M, Renaud HJ, Summerbell R, Shear NH, Piguet V. A paradigm shift in the treatment and management of onychomycosis. *Skin Appendage Disord.* 2021;7(5):351–358. doi: 10.1159/000516112
8. Gupta AK, Cernea M, Foley KA. Improving Cure Rates in Onychomycosis. *J Cutan Med Surg.* 2016;20(6):517–531. doi: 10.1177/1203475416653734
9. Bristow IR, Baran R. Topical and oral combination therapy for toenail onychomycosis: an updated review. *J Am Podiatr Med Assoc.* 2006;96(2):116–119. doi: 10.7547/0960116
10. Gupta AK, Versteeg SG, Shear NH. Onychomycosis in the 21st century: an update on diagnosis, epidemiology, and treatment. *J Cutan Med Surg.* 2017;21(6):525–539. doi: 10.1177/1203475417716362
11. Gupta AK, Studholme C. How do we measure efficacy of therapy in onychomycosis: patient, physician, and regulatory perspectives. *J Dermatolog Treat.* 2016;27(6):498–504. doi: 10.3109/09546634.2016.1161156
12. Sigurgeirsson B, Olafsson JH, Steinsson JT, Kerrouche N, Sidou F. Efficacy of amorolfine nail lacquer for the prophylaxis of onychomycosis over 3 years. *J Eur Acad Dermatol Venereol.* 2010;24(8):910–915. doi: 10.1111/j.1468-3083.2009.03547.x
13. Gupta AK, Ryder JE, Baran R. The use of topical therapies to treat onychomycosis. *Dermatol Clin.* 2003;21(3):481–489. doi: 10.1016/s0733-8635(03)00025-1
14. Lecha M. Amorolfine and itraconazole combination for severe toenail onychomycosis; results of an open randomized trial in Spain. *Br J Dermatol.* 2001;145(Suppl60):21–26.
15. Tabara K, Szewczyk AE, Bienias W, Wojciechowska A, Pastuszka M, Oszkowska M, et al. Amorolfine vs. ciclopirox — lacquers for the treatment of onychomycosis. *Postepy Dermatol Alergol.* 2015;32(1):40–45. doi: 10.5114/pdia.2014.40968
16. Evans EG. Drug synergies and the potential for combination therapy in onychomycosis. *Br J Dermatol.* 2003;149(Suppl65):11–13. doi: 10.1046/j.1365-2133.149.s65.1.x
17. Ghannoum M, Long L, Kunze G, Sarkany M, Osman-Ponchet H. A pilot, layerwise, ex vivo evaluation of the antifungal efficacy of amorolfine 5% nail lacquer vs other topical antifungal nail formulations in healthy toenails. *Mycoses.* 2019;62(6):494–501. doi: 10.1111/myc.12896
18. Polak A, Jäckel A, Noack A, Kappe R. Agar sublimation test for the in vitro determination of the antifungal activity of morpholine derivatives. *Mycoses.* 2004;47(5–6):184–192. doi: 10.1111/j.1439-0507.2004.00975.x
19. Sigurgeirsson B, Ghannoum MA, Osman-Ponchet H, Kerrouche N, Sidou F. Application of cosmetic nail varnish does not affect the antifungal efficacy of amorolfine 5% nail lacquer in the treatment of distal subungual toenail onychomycosis: results of a randomised active-controlled study and in vitro assays. *Mycoses.* 2016;59(5):319–326. doi: 10.1111/myc.12473

**Участие авторов:** все авторы несут ответственность за содержание и целостность всей статьи. Концепция статьи, клинические наблюдения и описание случаев — Л.П. Котрехова, Е.Н. Цурупа; сбор и обработка материала — Л.П. Котрехова, Г.А. Чилина, И.А. Босак; написание текста — Л.П. Котрехова; редактирование — А.А. Васькевич.



**Authors' participation:** all authors: approval of the final version of the article, responsibility for the integrity of all parts of the article. Concept of paper, clinical observations and case descriptions — Liubov P. Kotrekhova, Ekaterina N. Tsurupa; collection and processing of material — Liubov P. Kotrekhova, Galina A. Chilina, Ilya A. Bosak; text writing — Liubov P. Kotrekhova; editing — Arina A. Vashkevich.

---

### Информация об авторах

---

**\*Котрехова Любовь Павловна** — к.м.н., доцент; адрес: Россия, 191015, Санкт-Петербург, ул. Кирочная, д. 41; ORCID: <https://orcid.org/0000-0003-2995-4249>; eLibrary SPIN: 6628-1260; e-mail: [zurupalubov@inbox.ru](mailto:zurupalubov@inbox.ru)

**Цурупа Екатерина Николаевна** — врач-дерматовенеролог; ORCID: <https://orcid.org/0000-0002-5792-7478>; eLibrary SPIN: 6205-1530; e-mail: [riobasa@yandex.ru](mailto:riobasa@yandex.ru)

**Чилина Галина Анастасьевна** — заведующая НИЛ «Российская коллекция патогенных грибов»; ORCID: <https://orcid.org/0000-0002-9204-4662>; eLibrary SPIN: 4818-3687; e-mail: [galina.chilina@szgmu.ru](mailto:galina.chilina@szgmu.ru)

**Босак Илья Алексеевич** — к.б.н., старший научный сотрудник; ORCID: <https://orcid.org/0000-0002-0193-9103>; eLibrary SPIN: 5699-5857; e-mail: [ilya.bosak@szgmu.ru](mailto:ilya.bosak@szgmu.ru)

**Вашкевич Арина Александровна** — к.м.н., доцент; ORCID: <https://orcid.org/0000-0002-3933-6922>; eLibrary SPIN: 6254-9643; e-mail: [aavashk@mail.ru](mailto:aavashk@mail.ru)

---

### Information about the authors

---

**\*Liubov P. Kotrekhova** — MD, Cand. Sci. (Med.), Associate Professor; address: 41 Kirochnaya street, 191015 Saint Petersburg, Russia; ORCID: <https://orcid.org/0000-0003-2995-4249>; eLibrary SPIN: 6628-1260; e-mail: [zurupalubov@inbox.ru](mailto:zurupalubov@inbox.ru)

**Ekaterina N. Tsurupa** — Dermatovenerologist; ORCID: <https://orcid.org/0000-0002-5792-7478>; eLibrary SPIN: 6205-1530; e-mail: [riobasa@yandex.ru](mailto:riobasa@yandex.ru)

**Galina A. Chilina** — Head of the Laboratory "Russian Collection of Pathogenic Fungi"; ORCID: <https://orcid.org/0000-0002-9204-4662>; eLibrary SPIN: 4818-3687; e-mail: [galina.chilina@szgmu.ru](mailto:galina.chilina@szgmu.ru)

**Ilya A. Bosak** — Cand. Sci. (Biol.), Senior Researcher; ORCID: <https://orcid.org/0000-0002-0193-9103>; eLibrary SPIN: 5699-5857; e-mail: [ilya.bosak@szgmu.ru](mailto:ilya.bosak@szgmu.ru)

**Arina A. Vashkevich** — MD, Cand. Sci. (Med.), Associate Professor; ORCID: <https://orcid.org/0000-0002-3933-6922>; eLibrary SPIN: 6254-9643; e-mail: [aavashk@mail.ru](mailto:aavashk@mail.ru)

---

Статья поступила в редакцию: 30.05.2023

Принята к публикации: 06.10.2023

Опубликована онлайн: 19.10.2023

Submitted: 30.05.2023

Accepted: 06.10.2023

Published online: 19.10.2023