

<https://doi.org/10.25208/vdv1150>

Опыт применения устекинумаба в лечении псориаза у пациента с ВИЧ-инфекцией и аногенитальными бородавками

© Аршинский М.И., Бабкова М.И.*, Фролова З.В., Чудина О.А., Митрофанова Ю.С., Баталова С.К.

Краевой кожно-венерологический диспансер
680006, г. Хабаровск, ул. Ангарская, д. 5

Псориаз — хроническое, иммунологически опосредованное, генетически обусловленное заболевание, зависящее от внешних факторов. В данной статье рассмотрены актуальные методы лечения псориаза на фоне ВИЧ-инфекции. Основной акцент направлен на применение генно-инженерной биологической терапии (инфликсимаб, адалимумаб, устекинумаб, секукинумаб, иксекизумаб), а также возможности использования препаратов у этой категории пациентов. Отмечено влияние ВИЧ-инфекции на ключевые звенья патогенеза псориаза. Представлен случай лечения пациента, страдающего псориазом, псориатическим артритом, аногенитальными венерическими бородавками, ассоциированными с ВИЧ-инфекцией, с применением блокатора ИЛ-12, -23, приведены данные лабораторных исследований, изложены результаты применения препарата: регресс аногенитальных бородавок, разрешение псориатических высыпаний, купирование суставного синдрома. К сожалению, на сегодняшний день не существует рекомендаций для лечения пациентов с псориазом на фоне ВИЧ.

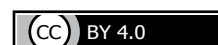Ключевые слова: псориаз, псориатический артрит, аногенитальные венерические бородавки, вирус папилломы человека, ВИЧ-инфекция, устекинумаб, ингибитор ИЛ-12, -23.

Конфликт интересов: авторы декларируют отсутствие явных и потенциальных конфликтов интересов, связанных с публикацией настоящей статьи.

Источник финансирования: работа выполнена и опубликована за счет финансирования по месту работы авторов.

Согласие пациента: пациент добровольно подписала информированное согласие на публикацию персональной медицинской информации в обезличенной форме в журнале «Вестник дерматологии и венерологии».

Для цитирования: Аршинский М.И., Бабкова М.И., Фролова З.В., Чудина О.А., Митрофанова Ю.С., Баталова С.К. Опыт применения устекинумаба в лечении псориаза у пациента с ВИЧ-инфекцией и аногенитальными бородавками. Вестник дерматологии и венерологии. 2021;97(5):94–100. doi: <https://doi.org/10.25208/vdv1150>



Experience of using ustekinumab in the treatment of a patient with HIV-associated psoriasis and anogenital warts

© Mark I. Arshinsky, Maria I. Babkova*, Zoya V. Frolova, Olga A. Chudina, Julia S. Mitrofanova, Svetlana S. Batalova

Regional dermatovenerologic dispensary
Angarskaya str., 5, 680006, Khabarovsk, Russia

Psoriasis is a chronic, immunologically mediated, genetically determined disease that depends on external factors. This article discusses current treatments for psoriasis associated with HIV infection. The main focus is on the use of genetically engineered biological therapy (infliximab, adalimumab, ustekinumab, secukinumab, iksekizumab), as well as the possibility of using drugs in this category of patients. The influence of HIV infection on the key links in the pathogenesis of psoriasis was noted. A case of treatment of a patient suffering from psoriasis, psoriatic arthritis, anogenital venereal warts associated with HIV infection with the use of an IL-12, -23 blocker is presented, laboratory data are presented, the results of the use of the drug are presented: regression of anogenital warts, resolution of psoriatic rashes, relief of articular syndrome. Unfortunately, to date, there are no recommendations for the treatment of patients with psoriasis associated with HIV.

Keywords: psoriasis, psoriatic arthritis, anogenital venereal warts, human papillomavirus, HIV infection, ustekinumab, inhibitor of IL-12, -23.

Conflict of interest: the authors declare that there are no obvious and potential conflicts of interest associated with the publication of this article.

Source of funding: the work was done and published through financing at the place of work of the authors.

Patient consent: the patient voluntarily signed an informed consent to the publication of personal medical information in an impersonal form in the journal "Vestnik Dermatologii i Venerologii".

For citation: Arshinsky MI, Babkova MI, Frolova ZV, Chudina OA, Mitrofanova JS, Batalova SS. Experience of using ustekinumab in the treatment of a patient with HIV-associated psoriasis and anogenital warts. Vestnik Dermatologii i Venerologii. 2021;97(5):94–100. doi: <https://doi.org/10.25208/vdv1150>



■ Актуальность

У больных псориазом на фоне ВИЧ-инфекции чаще наблюдается более тяжелое течение кожного процесса, кроме того, многие из этих пациентов имеют тяжелый псориаатический артрит. Современные эффективные препараты для лечения псориаза и псориаатического артрита являются иммуносупрессивными, поэтому терапия ВИЧ-инфицированного пациента с псориазом является более сложной и требует тщательного исследования пользы и рисков лечения, а также динамического наблюдения за возможными нежелательными явлениями [1].

Увеличилось количество сообщений, в которых описывают использование генно-инженерных биологических препаратов для лечения ВИЧ-ассоциированного псориаза [4].

Вирусы папилломы человека (ВПЧ) являются распространенной инфекцией, передаваемой половым путем, в мире [2].

Устекинумаб — это моноклональное антитело, которое ингибирует активность интерлейкина ИЛ-12 и ИЛ-23. Во многих зарубежных статьях сообщалось о положительной динамике ВИЧ-ассоциированного псориаза, когда не было ответа на стандартную терапию и пациент получал устекинумаб [3].

■ Описание случая

Пациент X, 49 лет.

Жалобы: на высыпания на коже волосистой части головы, туловища, верхних и нижних конечностей, зуд в области высыпаний, утреннюю скованность до 2 часов и болезненность в суставах конечностей. Имеются высыпания в области гениталий. Дерматологический индекс качества жизни (Dermatology Life Quality Index) DLQI 30.

Из анамнеза заболевания известно, что пациент страдает псориазом с 2011 г. Сезонности в изменении кожного процесса не отмечает. Наблюдается у дерматовенеролога ККВД Хабаровского края по месту жительства. В 2016 г. кожный процесс прогрессировал до эритродермии. При госпитализации в дерматовенерологическое отделение выявлены антитела к ВИЧ. Консультирован инфекционистами Центра по профилактике и борьбе со СПИДом и инфекционными заболеваниями, установлен диагноз: ВИЧ-инфекция, стадия вторичных заболеваний, 4А фаза. Начата специфическая противовирусная терапия: тенофовир внутрь 300 мг/сут, ламивудин внутрь 150 мг 2 р/сут, эфавиренз внутрь 600 мг/сут. На фоне специфической противовирусной терапии и применения топических глюкокортикостероидов площадь поражения кожного покрова (Body Surface Area) BSA снизилась до 75. В феврале 2018 г. диагностированы аногенитальные венерические бородавки. В апреле 2018 г. установлен диагноз: псориаатический артрит. Проведен врачебный консилиум с участием специалистов: ревматологов, инфекционистов, дерматовенерологов — принято решение начать курс генно-инженерной биологической терапии с применением препарата устекинумаб 45 мг п/к.

Анамнез жизни: вирусные гепатиты, туберкулез, венерические заболевания, непереносимость лекарственных препаратов, аллергические реакции отрицает. Наследственность по псориазу не отягощена. Флюорография органов грудной клетки проведена 04.06.2020: без патологии. Сопутствующие заболевания: остеопороз. Гипертоническая болезнь 1-й ст.

Артериальная гипертензия 3-й ст., риск 3. Дислипидемия. Лимфаденопатия гр. За. Хронический гастрит. Оперативные вмешательства отрицает. Вредные привычки: стаж курильщика 39 лет.

Status specialis до начала лечения: кожный процесс носит распространенный характер. На фоне неизменной кожи на волосистой части головы, груди, спине, животе, верхних и нижних конечностей, преимущественно на разгибательных поверхностях, имеются папулы ярко-розового цвета, склонные к слиянию в бляшки, размером больше ладони большого, с крупнопластинчатым шелушением на поверхности и наличием трещин в области кистей и стоп. Симптомы «псориаатической триады» положительные. BSA = 75, индекс распространенности и тяжести псориаза (Psoriasis Area and Severity Index) PASI = 43,2. Ногтевые пластины кистей и стоп утолщены за счет подногтевого гиперкератоза и имеют желтый цвет. Дистальные межфаланговые суставы пальцев кистей и стоп деформированы. Движения в крупных и мелких суставах конечностей ограничены из-за болезненности. Показатель самочувствия пациента, определяемый на основании оценки аксиальной и периферической боли, скованности и энтезопатий, — индекс активности заболевания анкилозирующим спондилитом (Bath Ankylosing Spondylitis Disease Activity Index) BASDAI = 8,2. На коже лобка, мошонки, полового члена, перианальной области множественные разрастания телесного цвета, до 0,7 см, возвышающиеся, на ножке. Проведено две инъекции устекинумаба 45 мг п/к с интервалом 4 недели.

При повторной госпитализации для проведения 3-й инъекции через 12 недель пациент активно жалоб не предъявляет. Дерматологический индекс качества жизни DLQI = 0. Кожный процесс носит ограниченный характер: на фоне неизменной кожи верхних и нижних конечностей (преимущественно на разгибательной поверхности) папулы розового цвета, покрытые чешуйками серебристо-белого цвета. На коже туловища и нижних конечностей очаги вторичной гиперпигментации на месте разрешившихся бляшек. BSA = 5, PASI = 3,2. Дистальные межфаланговые суставы пальцев кистей и стоп деформированы. Болезненность и ограничение движения в области суставов уменьшились. BASDAI = 6,9. Отмечается регресс аногенитальных венерических бородавок без проведения дополнительного наружного лечения. Перианальная область стала свободна от высыпаний.

При госпитализации для проведения 9-й инъекции пациент активно жалоб не предъявляет, DLQI = 0. Кожный процесс носит ограниченный характер. На фоне неизменной кожи голеней, преимущественно на разгибательной поверхности, единичные папулы розового цвета, которые покрыты чешуйками серебристо-белого цвета. BSA = 2 PASI = 2,4. Дистальные межфаланговые суставы пальцев кистей и стоп деформированы. Болезненность и ограничение движения в области суставов сохраняется. BASDAI = 4,5. Кожа гениталий, перианальной области свободна от высыпаний.

Результаты лабораторного обследования: вирусная нагрузка ВИЧ сохраняется менее 12 копий/мл на фоне проводимой терапии.

По результатам сравнения показателей иммунограммы до начала лечения и через 52 недели, после инициации устекинумаба, можно отметить следующее: показатели CD4 сохраняются на прежнем уровне 51%

Анализ крови

Дата	Эр., 10 ¹² /л	Нв, г/л	Цв. п	Тромб., 10 ⁹ /л	Лейк., 10 ⁹ /л	Базоф., %	Эоз., %	П/я, %	С/я, %	Лимф., %	Моноц., %	СОЭ, мм/ч
28.09.18	4,99	144	0,87	237	7,5	-	-	-	69	24	7	36
29.10.18	4,6	136	0,89	226	8,6	-	-	-	56	35	9	35
21.01.19	4,7	142	0,91	239	6,9	-	-	-	58	35	7	21
03.04.19	4,26	150	1,05	236	7,9	-	-	-	58	39	1	12
25.06.19	4,5	132	0,88	109	9,8	-	5	-	51	41	3	4
16.09.19	4,97	157	0,95	-	6,4	-	2	1	42	49	6	6
11.12.19	4,57	144	0,94	-	8,1	-	3	1	52	41	3	5
19.03.20	5,1	148	0,87	256	8,0	-	-	-	58	35	7	17
04.06.20	4,29	170	0,96	-	8,2	-	-	-	56	39	3	7

Анализ мочи

Дата	Проз-ть	Относ. плотн.	Реакция	Белок, г/л	Глюкоза, ммоль/л	Кетоновые тела	Эпителий в п/з	Лейк. в п/з	Слизь	Соли
28.09.18	Полн	1020	5,0	-	-	-	1–2	ед	-	-
10.10.18	Полн	1015	5,0	-	-	-	ед	ед	-	-
21.01.19	Полн	1016	5,0	-	-	-	0–2	ед	-	-
03.04.19	Полн	1018	5,0	-	-	-	1–2	1–2	-	-
25.06.19	Полн	1013	5,0	-	-	-	0–1	1–2	-	-
16.09.19	Полн	1020	5,5	-	-	-	1–3	1–3	-	-
11.12.19	Полн	1020	5,0	-	-	-	1–2	0–1	-	-
19.03.20	Полн	1020	5,0	-	-	-	0–2	ед	-	-
04.06.20	Полн	1021	5,0	-	-	-	1–2	0–1	-	-

Биохимическое исследование крови

Дата	Мочевина, ммоль/л	Креатинин, мкмоль/л	Холестерин, ммоль/л	Билирубин, мкмоль/л	АЛТ, МЕ/л (норма до 40)	АСТ, МЕ/л (норма до 30)	Общий белок, г/л	СРБ, мг/л	ЩФ, МЕ/л	Глюкоза сыв-ки, ммоль/л
28.09.18	2,74	70,7	6,46	6,3	8,5	10,2	72,6	19,9	278	5,5
29.10.18	5,10	79,5	6,56	7,9	14,0	13,2	82,3	7,4	257	5,3
21.01.19	3,01	88,3	6,77	10,2	14,2	15,9	80,7	5,9	324	5,6
03.04.19	3,54	87,0	6,05	7,8	18	24	76	5,3	343	5,1
03.06.19	4,91	62,0	5,43	-	16,0	15,0	74,0	-	306	4,4
17.06.19	4,82	99	5,16	13,1	14	15	72	-	-	4,1
12.12.19	2,0	91,0	6,29	12,8	13,0	15,0	-	-	291	6,1
19.03.20	4,03	88,2	5,87	18,8	18,4	16,7	74,2	9,7	263	5,1
01.06.20	3,6	71	6,3	9,6	26	18	-	-	276	3,2

(1230 клеток); иммунорегуляторный индекс равен 1,51; абсолютное число лимфоцитов остается в пределах допустимой нормы и составляет 2392. Отмечается увеличение циркулирующих иммунных комплексов с 26 до 49; количество CD8 увеличилось с 33% (811 клеток) до 81% (1945 клеток).

На фоне проводимой терапии в клиническом анализе крови отмечалось снижение СОЭ с 30 мм/ч до 7 мм/ч, другие показатели — без патологии.

На фоне проводимой терапии анализ мочи без патологии.

В биохимическом анализе крови отмечается снижение СРБ с 19,9 мг/л до 9,7 мг/л. По другим показателям отклонений от нормы не наблюдалось.

Обсуждение

Лечение псориаза у ВИЧ-инфицированных пациентов представляет собой особую терапевтическую задачу, так как псориаз, связанный с ВИЧ, является

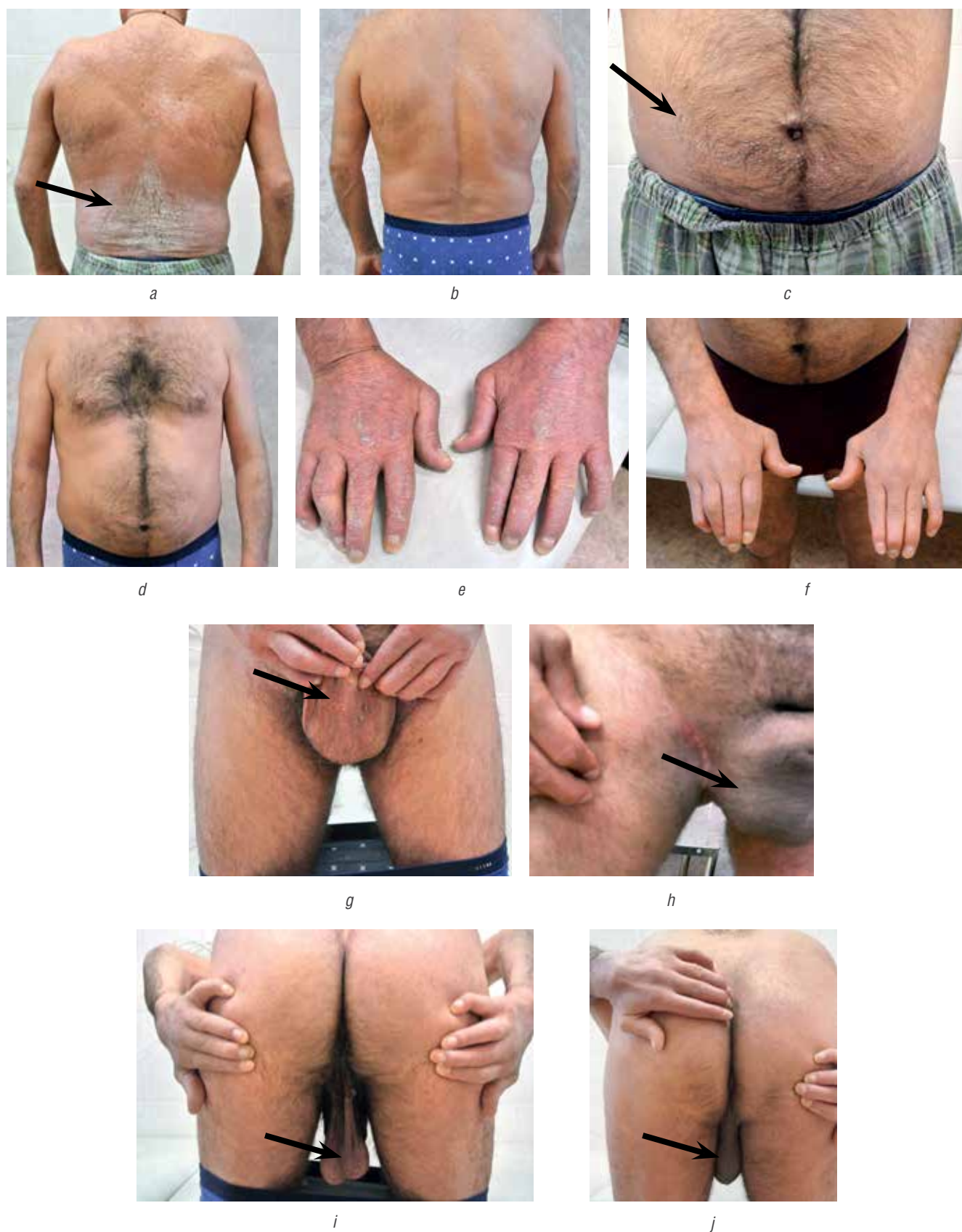


Рисунок. (a, c, e, g, i) пациент в октябре 2018 г., перед началом терапии, (b, d, h, j) пациент в январе 2019 г., 16 недель терапии устекинумабом, (f) пациент в июне 2020 г., 88 недель терапии устекинумабом

Figure. (a, c, e, g, i) patient in October 2018, before starting therapy, (b, d, h, j) patient in January 2019, 16 weeks of ustekinumab therapy, (f) patient in June 2020, 88 weeks of ustekinumab therapy

заболеванием, опосредованным Т-клетками в условиях истощения Т-клеток. Многие из системных методов лечения псориаза иммуносупрессивны и потенциально могут привести к серьезным осложнениям при ВИЧ-инфекции [8]. В настоящее время отсутствуют рекомендации для ведения и лечения ВИЧ-инфицированных пациентов с псориазом, поскольку рандомизированные клинические испытания не проводились [9].

Применение иммуносупрессивной терапии со средней и тяжелой степенью тяжести псориаза и псориатического артрита, ассоциированного с ВИЧ-инфекцией, такими препаратами, как метотрексат, циклоспорин, затруднительно в связи с развитием нежелательных реакций (лейкопения, нефротоксичность и пр).

За последнее десятилетие было разработано и одобрено несколько генно-инженерных биологических препаратов для лечения псориаза и псориатического артрита. Ингибиторы ФНО- α включают этанерцепт, адалимумаб и инфликсимаб, одобренные для лечения псориаза и псориатического артрита. Устекинумаб является ингибитором р40-ИЛ-12 / -23 и одобрен для обоих показаний, так же как секукинумаб и иксекизумаб, которые являются ингибиторами ИЛ-17А и были одобрены для лечения псориаза и псориатического артрита. Генно-инженерные биологические препараты используются для длительного лечения,

потому что нет доказательств кумулятивной токсичности или лекарственного взаимодействия [10].

Есть сообщения о применении устекинумаба при резистентном ВИЧ-ассоциированном псориазе, который был описан как безопасный и эффективный метод лечения псориаза у таких пациентов, без побочных эффектов или снижения числа CD4, в то время как использование и безопасность секукинумаба и иксекизумаба для этой группы населения еще не установлены [5, 6].

Заключение

Лечение псориаза на фоне ВИЧ является сложной задачей, при которой должны тщательно учитывать риски и преимущества каждого варианта терапии. Независимо от терапии пациенты с ВИЧ должны находиться под тщательным наблюдением на предмет потенциальных нежелательных явлений с регулярным мониторингом числа лимфоцитов CD4 и вирусной нагрузки ВИЧ.

Устекинумаб в комплексе со специфической противовирусной терапией показал высокую эффективность у нашего пациента с ВИЧ-ассоциированным псориазом и аногенитальными бородавками. Однако применение и безопасность генно-инженерных биологических препаратов для лечения псориаза на фоне ВИЧ еще не установлены. Механизм действия устекинумаба на аногенитальные бородавки не изучен. ■

Литература/References

- Menon K, Van Voorhees AS, Bebo BF Jr, Gladman DD, Hsu S, Kalb RE, et al. Psoriasis in patients with HIV infection: from the medical board of the National Psoriasis Foundation. *J Am Acad Dermatol*. 2010;62(2):291–299. doi: 10.1016/j.jaad.2009.03.047
- de Camargo CC, Tasca KI, Mendes MB, Miot HA, de Souza Ldo R. Prevalence of Anogenital Warts in Men with HIV/AIDS and Associated Factors. *Open AIDS J*. 2014;8:25–30. doi: 10.2174/1874613601408010025
- Wang DM, Fernandez AP, Calabrese CM, Calabrese LH. Treatment of psoriasis with ustekinumab in a patient with HIV-related Kaposi sarcoma. *Clin Exp Dermatol*. 2019;44(1):113–115. doi: 10.1111/ced.13630
- Little RF, Pluda JM, Wyvill KM, Rodriguez-Chavez IR, Tosato G, Catanzaro AT, et al. Activity of subcutaneous interleukin-12 in AIDS-related Kaposi sarcoma. *Blood*. 2006;107(12):4650–4657. doi: 10.1182/blood-2005-11-4455
- Papazios V, Rallis E, Kirsten L, Kyriakis K. Ustekinumab for the treatment of HIV psoriasis. *J Dermatolog Treat*. 2012;23(6):398–399. doi: 10.3109/09546634.2011.579085
- Saeki H, Ito T, Hayashi M, Fukuchi O, Umezawa Y, Nobeyama Y, Teruya K, et al. Successful treatment of ustekinumab in a severe psoriasis patient with human immunodeficiency virus infection. *J Eur Acad Dermatol Venereol*. 2015;29(8):1653–1655. doi: 10.1111/jdv.12531
- Bardazzi F, Magnano M, Campanati A, Loconsole F, Carpentieri A, Potenza C, et al. Biologic Therapies in HIV-infected Patients with Psoriasis: An Italian Experience. *Acta Derm Venereol*. 2017;97(8):989–990. doi: 10.2340/00015555-2698
- Montazeri A, Kanitakis J, Bazex J. Psoriasis and HIV infection. *Int J Dermatol*. 1996;35(7):475–479. doi: 10.1111/j.1365-4362.1996.tb01658.x
- Menon K, Van Voorhees AS, Bebo BF Jr, Gladman DD, Hsu S, Kalb RE, et al; National Psoriasis Foundation. Psoriasis in patients with HIV infection: from the medical board of the National Psoriasis Foundation. *J Am Acad Dermatol*. 2010;62(2):291–299. doi: 10.1016/j.jaad.2009.03.047
- Boehncke WH, Schön MP. Psoriasis. *Lancet*. 2015;386(9997):983–994. doi: 10.1016/S0140-6736(14)61909-7

Участие авторов: все авторы несут ответственность за содержание и целостность всей статьи. Концепция и дизайн исследования — М.И. Аршинский, М.И. Бабкова, З.В. Фролова; сбор и обработка материала — О.А. Чудина, С.К. Баталова, Ю.С. Митрофанова; написание текста — М.И. Бабкова; редактирование — М.И. Бабкова, З.В. Фролова.

Authors' participation: all authors approval of the final version of the article, responsibility for the integrity of all parts of the article.

Contribution: concept and design of the study — Mark I. Arshitskiy, Maria I. Babkova, Zoya V. Frolova; collection and processing of material — Olga A. Chudina, Svetlana K. Batalova, Julia S. Mitrofanova. Text writing — Maria I. Babkova; editing — Maria I. Babkova, Zoya V. Frolova.

Информация об авторах

***Бабкова Мария Игоревна** — адрес: Россия, 680003, г. Хабаровск, ул. Ангарская, д. 5. ORCID iD: <https://orcid.org/0000-0002-4906-4297>;
eLibrary SPIN: 7896-2629; e-mail: mariababkova@gmail.com

Аршинский Марк Иванович — ORCID iD: <https://orcid.org/0000-0003-2952-9082>; e-mail: kkvd80@inbox.ru

Фролова Зоя Владимировна — ORCID iD: <https://orcid.org/0000-0002-2633-1452>; e-mail: frolowazoya@yandex.ru

Чудина Ольга Анатольевна — ORCID iD: <https://orcid.org/0000-0003-0149-1115>; e-mail: olya_chudina@mail.ru

Митрофанова Юлия Сергеевна — ORCID iD: <https://orcid.org/0000-0001-7657-0833>; e-mail: kkvd80@inbox.ru

Баталова Светлана Константиновна — ORCID iD: <https://orcid.org/0000-0002-9598-3120>; e-mail: kkvdv@mail.ru

Information about the authors

***Maria I. Babkova** — address: 5 Angarskaya street, 680003, Khabarovsk, Russia; ORCID iD: <https://orcid.org/0000-0002-4906-4297>;
eLibrary SPIN: 7896-2629; e-mail: mariababkova@gmail.com

Mark I. Arshinsky — ORCID iD: <https://orcid.org/0000-0003-2952-9082>; e-mail: kkvd80@inbox.ru

Zoya V. Frolova — ORCID iD: <https://orcid.org/0000-0002-2633-1452>; e-mail: frolowazoya@yandex.ru

Olga A. Chudina — ORCID iD: <https://orcid.org/0000-0003-0149-1115>; e-mail: olya_chudina@mail.ru

Julia S. Mitrofanova — ORCID iD: <https://orcid.org/0000-0001-7657-0833>; e-mail: kkvd80@inbox.ru

Svetlana S. Batalova — ORCID iD: <https://orcid.org/0000-0002-9598-3120>; e-mail: kkvdv@mail.ru

Статья поступила в редакцию: 09.07.2021

Принята к публикации: 20.08.2021

Дата публикации: 15.10.2021

Submitted: 09.07.2021

Accepted: 20.08.2021

Published: 15.10.2021