

<https://doi.org/10.25208/vdv1170-2020-96-5-31-38>

Акне: современные подходы к решению старой проблемы

© Кардашова З.З.^{1*}, Василенко И.А.^{1,2,3}, Русанова Е.В.¹, Щелкова В.В.¹

¹ Государственное бюджетное учреждение Московской области «Московский областной научно-исследовательский клинический институт им. М.Ф. Владимирского» (МОНИКИ) Министерства здравоохранения Московской области 129110, Россия, г. Москва, ул. Щепкина, д. 61/2

² Федеральное государственное бюджетное образовательное учреждение высшего образования «Российский государственный университет им. А.Н. Косыгина (Технологии. Дизайн. Искусство)» Минобрнауки России 117997, Россия, г. Москва, ул. Садовническая, д. 33, стр. 1

³ Федеральное государственное автономное образовательное учреждение высшего образования «Российский национальный исследовательский медицинский университет им. Н.И. Пирогова» Минздрава России 117997, Россия, г. Москва, ул. Островитянова, д. 1

Обоснование. Акне — один из наиболее распространенных хронических дерматозов, который встречается практически у 85–90% населения. Заболевание проявляется полиморфными высыпаниями и отличается рецидивирующим и торпидным течением. Лечение акне постоянно совершенствуется, требует комплексного подхода и длительных курсов терапии.

Цель исследования. Повысить эффективность терапии акне, используя новые возможности и перспективные методические подходы в комбинации с лечебным воздействием плазмы, обогащенной тромбоцитами, и топической бактериофаготерапией.

Методы. В исследование были включены 30 пациентов с папуло-пустулезной формой акне легкой и средней степени тяжести. Пациентам с акне легкой степени тяжести в качестве монотерапии назначали PRP-процедуры. При акне средней степени тяжести PRP-терапию комбинировали с регулярными аппликациями препарата бактериофага стафилококкового (НПО «Микроген», Нижний Новгород, Россия). Лечение проводили амбулаторно: не менее 3 процедур с интервалом 1–2 недели (максимально до 6 процедур в течение одного года). Анализ полученных результатов проводили с использованием описательной статистики и применением параметрического t-критерия Стьюдента. Обработку данных осуществляли с помощью программы Biostat. За величину уровня статистической значимости различий принимали $p \leq 0,05$.

Результаты. Оценку эффективности лечения проводили на основании анализа ближайших исходов заболевания, динамики клинических симптомов и степени тяжести акне: регресса воспалительных элементов угревой сыпи, снижения явления себореи, улучшения кожного рельефа. В результате проводимой терапии переход в ремиссию отмечен у 16,6% пациентов, улучшение состояния — у 36,7%, значительное улучшение — у 46,7%.

Заключение. Патогенетически обоснованной стратегией лечения акне может служить комплексный подход, сочетающий PRP-процедуры и бактериофаготерапию. Перспективным направлением дальнейших исследований является разработка новых режимов и комбинаций альтернативных терапевтических стратегий с применением бактериофагов.

Ключевые слова: акне, клиническая картина, микробиота кожи, лечение, PRP-терапия, бактериофаги.

Конфликт интересов: авторы заявляют об отсутствии потенциального конфликта интересов, требующего раскрытия в данной статье.

Источник финансирования: исследование осуществлено на личные средства авторского коллектива. Статья публикуется при поддержке АО «НПО» «Микроген».

Для цитирования: Кардашова З.З., Василенко И.А., Русанова Е.В., Щелкова В.В. Акне: современные подходы к решению старой проблемы. Вестник дерматологии и венерологии. 2020;96(5):31–38. doi: <https://doi.org/10.25208/vdv1170-2020-96-5-31-38>

Acne: modern approaches to solving an old problem

© Ziver Z. Kardashova^{1*}, Irina A. Vasilenko^{1,2,3}, Elena V. Rusanova¹, Victoria V. Schelkova¹

¹ M.F. Vladimirov Moscow Regional Clinical and Research Institute (MONIKI)
Shchepkina str., 61/2, Moscow, 129110, Russia

² Russian State University named after A.N. Kosygin (Technologies. Design. Art), Ministry of Science and Higher Education of the Russian Federation
Sadovnicheskaya str., 33/1, Moscow, 117997, Russia

³ Pirogov Russian National Research Medical University (Pirogov Medical University), Ministry of Health of the Russian Federation
Ostrovityanova str., 1, Moscow, 117997, Russia

Background. Acne is one of the most common chronic dermatoses, which occurs in almost 85–90% of the population. The disease manifests itself as polymorphic eruptions and is characterized by a recurrent and torpid course. Acne treatment is constantly improving, requires an integrated approach and long courses of therapy.

Aims. To increase the effectiveness of acne therapy using new opportunities and promising methodological approaches using a combination of the therapeutic effects of platelet-rich plasma (PRP) and topical bacteriophage therapy.

Materials and methods. The study included 30 patients with papulopustular acne of mild and moderate severity. Patients with mild acne were treated with PRP procedures as monotherapy. For moderate acne, PRP therapy was combined with regular applications of a staphylococcal bacteriophage (NPO “Microgen”, Nizhny Novgorod, Russia). The treatment was carried out on an outpatient basis: at least 3 procedures with an interval of 1–2 weeks (up to a maximum of 6 procedures within one year). The results were analyzed using descriptive statistics and the parametric Student's t-test. Data processing was carried out using the Biostat software. The value of the level of statistical significance of differences was taken as $p \leq 0.05$.

Results. Evaluation of the effectiveness of treatment was carried out on the basis of an analysis of the immediate outcomes of the disease, the dynamics of clinical symptoms and the severity of acne: regression of inflammatory elements of acne, a decrease in the phenomenon of seborrhea, improvement of the skin relief. As a result of the therapy, a transition to remission was noted in 16.6% of patients, an improvement in their condition — 36.7%, a significant improvement — 46.7%.

Conclusions. An integrated approach combining PRP procedures and bacteriophage therapy can serve as a pathogenetically substantiated strategy for treating acne. A promising direction for further research is the development of new regimens and combinations of alternative therapeutic strategies using bacteriophages.

Keywords: acne, skin microbiota, clinical picture, treatment, PRP-therapy, bacteriophages.

Conflict of interest: the authors state that there is no potential conflict of interest requiring disclosure in this article.

Source of funding: the research was financed by the team of authors' personal funds. The publishing of this article was supported by AO NPO “Microgen”.

For citation: Kardasheva ZZ, Vasilenko IA, Rusanova EV, Shchelkova VV. Acne: modern approaches to solving an old problem. *Vestnik Dermatologii i Venerologii*. 2020;96(5):31–38. doi: <https://doi.org/10.25208/vdv1170-2020-96-5-31-38>

Обоснование

Акне (вульгарные угри) считается одним из наиболее распространенных хронических дерматозов. Заболевание имеет генетическую обусловленность, полиэтиологическую природу, мультифакторный характер и проявляется преимущественно открытыми или закрытыми комедонами, воспалительными поражениями кожи в виде папул, пустул и узлов [1, 2].

В той или иной степени акне встречается практически у 85–90% населения и может развиваться в любом возрасте, но чаще в диапазоне 13–25 лет с пиком заболеваемости в 15–16 лет. Заболеваемость практически не зависит от гендерной принадлежности пациентов, однако обычно у юношей акне имеет более распространенный характер, тяжелое и рецидивирующее течение. В последние годы специалисты отмечают тенденцию к увеличению числа женщин с акне старше 25 лет. Для таких пациенток необходимо проведение тщательного обследования для выяснения причин заболевания и индивидуальный подход к назначению терапии [3, 4].

Клинически акне проявляется полиморфными высыпаниями невоспалительных (закрытых и открытых комедонов), воспалительных (пустул, папул, воспалительных узлов, абсцедирующих узлов) и поствоспалительных элементов (кист, свищей, рубцов, нарушений пигментации) в так называемых себорейных зонах [5].

Особенности локализации акне на открытых участках кожи, значимых для коммуникативного общения, оказывают выраженное негативное влияние на качество жизни пациентов, включая физическую, эмоциональную и социальную составляющие, причиняют больным душевные страдания, вызывая беспокойство, депрессию, межличностные проблемы и определенные ограничения во всех сферах жизнедеятельности [6, 7].

Патогенез акне является мультифакторным. К одним из основных пусковых механизмов заболевания относят наследственно обусловленную гиперандрогению, как в виде повышения уровня гормонов (абсолютная гиперандрогения), так и повышения чувствительности рецепторов к андрогенам при нормальном гормональном фоне (относительная гиперандрогения). Андрогенчувствительными структурами кожи служат эпидермис, волосяные фолликулы, сальные железы, меланоциты и фибробласты. В результате прогрессирование заболевания связано с развитием патологического фолликулярного кератоза, гиперплазией сальных желез, микробной колонизацией, неконтролируемым размножением *S. acnes/P. acnes*, активацией воспалительной реакции в перифолликулярной зоне [8–10].

Рецидивирующее и торпидное течение акне требует комплексного подхода и длительных курсов лечения. Тактика ведения больных постоянно совершенствуется и зависит от возраста и пола пациентов, степени выраженности и распространенности клинических проявлений, наличия сопутствующих заболеваний. Важно, чтобы лечение было своевременным, эффективным и способствовало уменьшению воспалительных и невоспалительных элементов, поскольку нерациональная терапия заболевания часто приводит к проявлениям постакне — рубцовым изменениям и остаточной гиперпигментации. Обычно при легкой степени тяжести акне показана только наружная терапия с местным использованием топических ретиноидов, комбинаций

антибактериальных и противовоспалительных средств. В случае средней тяжести используют топическую терапию в сочетании с системными антибактериальными препаратами или комбинарованными оральными контрацептивами. Для лечения тяжелых форм акне совмещают системные ретиноиды, системную антибактериальную терапию и/или гормональные препараты с антиандрогенной активностью. Важным аспектом лечения заболевания является удержание контроля над акне за счет проведения поддерживающей терапии [3, 8, 11]. Современная дерматокосметология располагает достаточно широким арсеналом методов лечения акне, включающим фототерапию, УЗ-воздействие, мезотерапию, криотерапию, химические пилинги, биоревитализацию, PRP (platelet rich plasma) — процедуры и др. [12, 13]. Однако следует признать, что, несмотря на активные попытки совершенствования лечебной тактики, проблема далека от разрешения. Широкая распространенность, разнообразие клинических проявлений, выраженные косметические дефекты, влияющие на качество жизни и психосоциальную адаптацию пациентов, позволяют считать акне междисциплинарной проблемой, требующей особого внимания специалистов различного профиля.

Цель исследования: повысить эффективность терапии акне, используя новые возможности и перспективные методические подходы в комбинации с лечебным воздействием плазмы, обогащенной тромбоцитами, и топической бактериофаготерапией.

Методы

В нерандомизированное неконтролируемое исследование с анализом до и после были включены 30 пациентов с акне различной степени тяжести: 19 женщин в возрасте от 14 до 21 года и 11 мужчин в возрасте от 13 до 25 лет (средний возраст всех обследованных — $19,3 \pm 3,1$ года). Отбор для участия в исследовании проводили сплошным методом из числа пациентов, обратившихся по поводу лечения акне. Исследования были одобрены локальным этическим комитетом ГБУЗ МО МОНИКИ им. М.Ф. Владимирского (протокол № 10 от 10 октября 2019 года) и проводились с получением добровольного и информированного согласия пациентов об участии в исследовании.

Критериями включения были: установленный диагноз акне легкой и средней степени тяжести; наличие подписанного информированного согласия; физическая и психическая возможность выполнять требования исследования.

Критерии исключения: состояния или заболевания, влияющие на общее состояние пациента во время исследования; инфекции кожи (бактериальной, вирусной, грибковой этиологии); хроническая интоксикация, беременные и кормящие женщины.

У всех пациентов наблюдалась папуло-пустулезная форма акне, у 14 выявлены элементы постакне (рубцы, пигментные пятна). У 13 пациентов диагностировали акне легкой, у 17 — средней степени тяжести. По распространенности у всех пациентов отмечалось только поражение области лица и шеи.

Почти все обследованные предъявляли жалобы на болезненность, зуд или жжение различной интенсивности в области высыпаний, отмечали снижение качества жизни, связанное с заболеванием. Возраст начала заболевания составил $12,9 \pm 2,3$ года, длительность —

6,1 ± 2,0 года. Продолжительность последнего обострения угревой болезни на момент обращения составила 1,7 ± 0,3 месяца.

Все пациенты получали рекомендации по общему режиму и уходу за кожей в зависимости от клинической формы и тяжести заболевания. Пациентам с акне легкой степени тяжести в качестве монотерапии назначали PRP-процедуры. При акне средней степени тяжести PRP-терапию комбинировали с регулярными аппликациями препаратом бактериофага стафилококкового (НПО «Микроген», Нижний Новгород, Россия).

Процедуру PRP-терапии производили амбулаторно. Для получения богатой тромбоцитами плазмы использовали вакуумные пробирки с цитратом натрия. Кровь заготавливали натощак из локтевой вены в объеме 18 мл. После однократного дифференциального центрифугирования получали плазму, обогащенную тромбоцитами, которую в дальнейшем использовали по назначению.

После местного обезболивания препаратом Эмла рядом с очагом поражения интрадермально микроболоно вводили плазменный концентрат в количестве 0,25 мл в каждый прокол. Общий объем вводимого препарата за один сеанс лечения составлял от 4,0 до 8,0 мл. В среднем проводили не менее 3 процедур с интервалом 1–2 недели (максимально до 6 процедур в течение одного года). У пациентов с акне средней степени тяжести дополнительно в период между процедурами PRP ежедневно проводили 20-минутные аппликации препарата бактериофага стафилококкового с помощью марлевой маски.

Всем пациентам до начала бактериофаготерапии проводили микробиологическое исследование мазков с пораженных участков кожи для оценки литических свойств фага в лабораторных условиях, т.е. определения активности (титра) бактериофагов, используемых в качестве лекарственных препаратов, в отношении чувствительных к нему микроорганизмов.

Для первичного посева материала использовали стандартные плотные питательные среды: кровяной агар и желточно-солевой агар. Дальнейшую идентификацию микроорганизмов осуществляли общепринятыми методами с последующей оценкой чувствительности выделенных штаммов стафилококков к бактериофагу стафилококковому «методом стерильного пятна» [14].

Учет результатов производили уже после 6–7 часов инкубации. Вторую и окончательную оценку полученных результатов — через 18–24 часа. В случаях высокой чувствительности микроорганизма к бактериофагу регистрировали появление на месте капли фага «стерильного пятна». При низкой активности бактериофагов или наличия феномена лизогенности анализируемого микроорганизма наблюдали полусливной лизис, отдельные негативные колонии и/или полное отсутствие лизиса.

Для определения степени тяжести акне и оценки эффективности лечения в динамике использовали индекс общей тяжести угрей (ОТУ) [15]. Оценку качества жизни пациентов проводили с использованием Cardiff Acne Disability Index [16]. Регресс клинических проявлений на 75–90% от исходного уровня расценивали как ремиссию, на 50–75% — значительное улучшение, на 20–50% — улучшение.

Анализ полученных результатов проводили с использованием описательной статистики и применением

параметрического t-критерия Стьюдента. Обработку данных осуществляли с помощью программы Biostat. За величину уровня статистической значимости различий принимали $p \leq 0,05$.

Результаты и обсуждение

Микробиота кожи человека представлена широким спектром различных микроорганизмов (бактерий, вирусов, грибов), тонкий баланс которых эффективно обеспечивает ее барьерную функцию. Нарушение микробного пейзажа приводит к развитию различных заболеваний кожи, в том числе акне, во многом определяя особенности и характер течения патологического процесса.

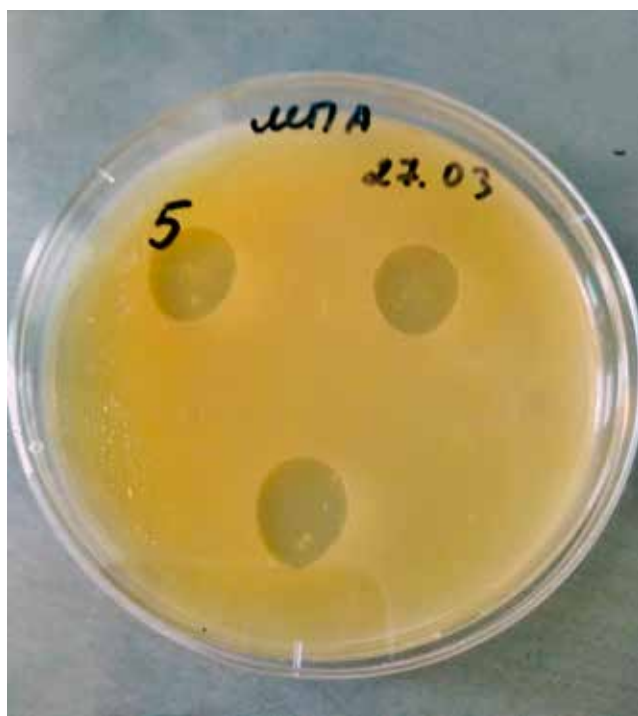
В патогенезе акне выделяют четыре основных звена: гиперсекреция сальных желез, избыточный фолликулярный гиперкератоз, пролиферация *S. acnes*/*P. acnes* и комплекс воспалительных механизмов с участием факторов врожденного и приобретенного иммунитета [17]. Основную роль в прогрессировании акне играют микроаэрофильные грамположительные палочки *Cutibacterium acnes* и стафилококки, особенно *S. aureus*. Посредством активации Toll-like-2 и -4 рецепторов бактерии запускают процесс воспаления, провоцируют выработку ряда цитокинов (ИЛ-1 α , ИЛ-8, ИЛ-12, ФНО- α) и антител, выделяют целый спектр ферментов (липазы, протеазы и др.), способствующих образованию свободных жирных кислот и прямому повреждению окружающих тканей. Все это приводит к усилению фолликулярного гиперкератоза, повышению проницаемости фолликулярного эпителия, активации воспалительной реакции. Растянутые и ослабленные стенки сально-волосяного фолликула разрываются, кожное сало, кератиновые массы и бактерии попадают в окружающую дерму, усугубляя течение заболевания [18, 19].

Недавними исследованиями микробиоты кожи больных акне было продемонстрировано доминирование *S. aureus* в 62,98% случаев. При этом степень обсемененности четко коррелировала с тяжестью течения акне. Кроме того, авторами была отмечена их устойчивость ко всем современным макролидам (практически 92%) и аминогликозидам — гентамицину и неомицину (30,93 и 25,84%) [20, 21].

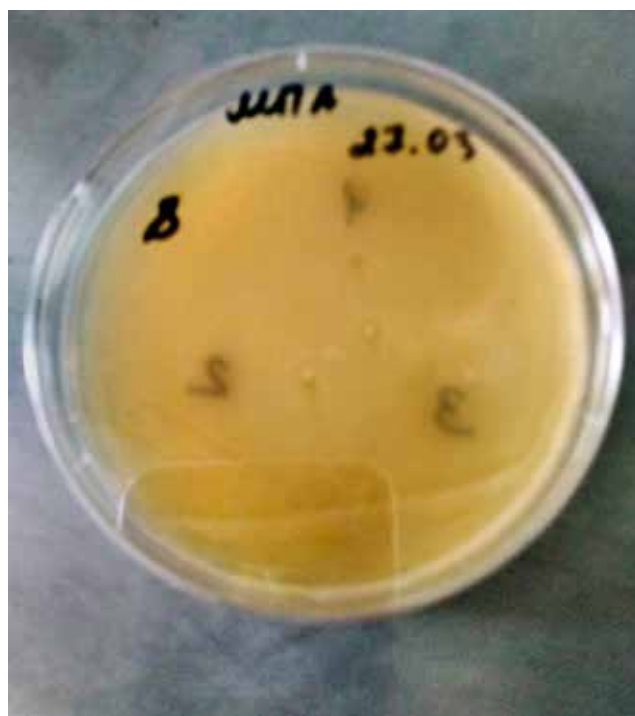
Аналогичные результаты получены и нами: из выделенных микроорганизмов в 53% был идентифицирован *S. aureus* в концентрации 10^3 – 10^5 КОЕ/мл, в 47% *S. haemolyticus* в концентрации 10^4 – 10^6 КОЕ/мл. Данный факт определил целесообразность местного использования в лечебной тактике бактериофаготерапии на основе предварительной оценки чувствительности микроорганизмов к фаговым частицам (рис. 1).

Эффективность литических свойств фага для конкретного пациента подтверждали наличием «стерильного пятна» при исследовании в лабораторных условиях. Полусливной лизис, отдельные негативные колонии и/или полное отсутствие лизиса свидетельствовали о низкой литической активности бактериофага по отношению к выделенным штаммам, что, соответственно, позволяло предположить отсутствие ожидаемого клинического эффекта бактериофаготерапии.

Преимуществами практического использования фагов в лечении угревой болезни являются специфичность их хоста, ограниченный кросс, устойчивость, простота изоляции, доступность и низкая стоимость препаратов, а также благоприятный профиль безопасности



а



б

Рис. 1. Результат постановки чувствительности *S. aureus* к бактериофагу стафилококковому. На чашке Петри с засеянной культурой *S. aureus* наблюдаются зоны лизиса с единичными колониями вторичного роста (а), что свидетельствует о высокой чувствительности штамма стафилококка к бактериофагу; отсутствие зоны лизиса (б) свидетельствует о резистентности штамма стафилококка к бактериофагу

Fig. 1. The result of determining sensitivity *S. aureus* to staphylococcal bacteriophage. A Petri dish with inoculated culture *S. aureus* shows lysis zones with single colonies of secondary growth (a), which indicates a high sensitivity of the staphylococcus strain to bacteriophage; the absence of a lysis zone (b) indicates the resistance of the staphylococcus strain to bacteriophage

по сравнению с антибиотиками вследствие высокой специфичности и избирательности антибактериального действия [18, 22]. Следовательно, бактериофаговую терапию, без сомнения, можно считать перспективным вариантом эффективного лечения акне в качестве дополнения к основному патогенетическому лечению, регламентированному федеральными клиническими рекомендациями для папулопустулезных акне легкой и средней степени тяжести [23].

В последние годы одним из применяемых методов лечения акне в ряде случаев является использование аутологичной обогащенной тромбоцитами плазмы (PRP). Лечебный потенциал PRP при внутрикожном введении определяется наличием в тромбоцитах биологически активных веществ, факторов роста, цитокинов и хемокинов, которые посредством паракринной регуляции способны стимулировать пролиферацию и синтетическую активность резидентных клеточных популяций. В результате происходит стимуляция обменных процессов, улучшение микроциркуляции и метаболизма в клетках тканей, нормализация тканевого дыхания и стимулирование местного иммунитета [24, 25].

Благодаря этим эффектам аутологичные PRP-концентраты представляют собой все более популярное дополнение к различным медицинским, хирургическим и эстетическим вмешательствам не только при лечении. По мнению специалистов, PRP-терапия за счет физиологической регенерации, репарации и ремодели-

рования тканей обеспечивает клиническое улучшение не только при лечении акне, но и элементов постакне.

Рисунок 2 иллюстрирует результативность PRP-терапии в лечении папуло-пустулезной формы угревой болезни.

Важно отметить, что эффективность PRP-терапии в значительной мере повышается при ее комбинировании с другими лечебными мероприятиями — пилингами, биоревитализацией, контурной пластикой, методами лазерного лечения. В нашем исследовании у пациентов с акне средней степени тяжести PRP-терапию комбинировали с регулярными аппликациями препаратом бактериофага стафилококкового. Оценку эффективности лечения проводили на основании анализа ближайших исходов заболевания (переход в ремиссию, значительное улучшение, улучшение, без изменения, ухудшение), динамики клинических симптомов и степени тяжести акне: регресса воспалительных элементов угревой сыпи, снижения явления себореи, улучшения кожного рельефа.

В результате проводимой терапии переход в ремиссию отмечен у 5 (16,6%) пациентов, улучшение — у 11 (36,7%), значительное улучшение — у 14 (46,7%). Установлено статистически значимое уменьшение средних значений показателя ОТУ по отношению к исходным данным ($4,7 \pm 0,4$ против $9,8 \pm 0,9$, $p < 0,05$). Среднегрупповое значение индекса CADi после лечения снизилось практически в 2 раза ($3,4 \pm 0,36$ против $6,9 \pm 1,1$, $p < 0,05$), демонстрируя положительную субъективную

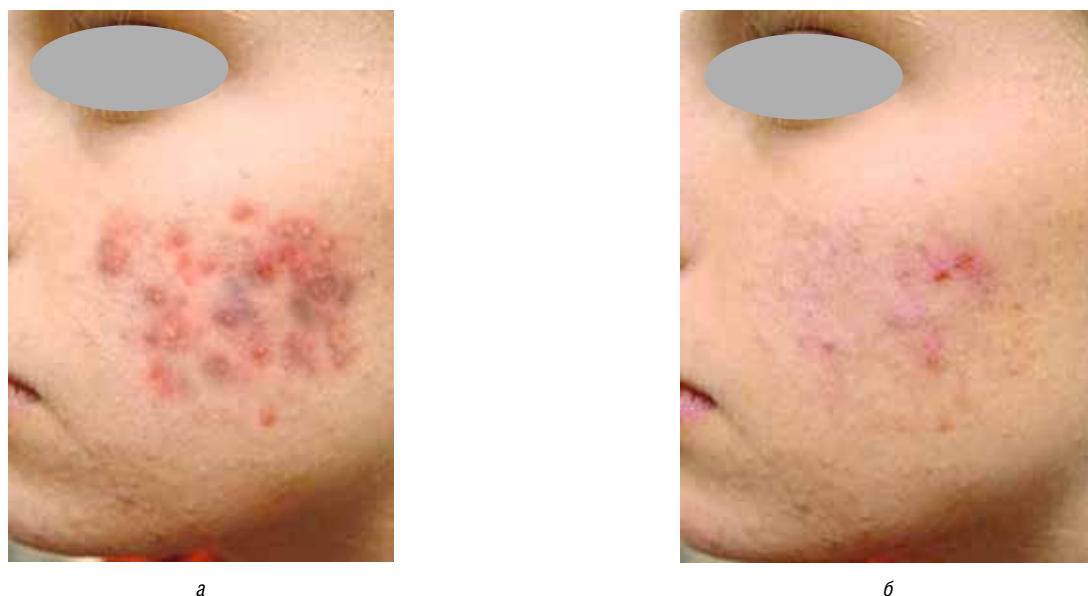

Рис. 2. Пациентка К., 16 лет, с папуло-пустулезной формой угревой болезни до (а) и после 3 сеансов PRP-терапии в комплексе с бактериофаготерапией (б)
 Fig. 2. Patient K., aged 16, with papulopustular acne before (a) and after 3 sessions of platelet-rich plasma (PRP) therapy in combination with bacteriophage therapy (b)

оценку удовлетворенности пациентов результатами терапии (таблица). Серьезных побочных эффектов, аллергических и токсических реакций ни один из обследованных не отмечал.

Таблица. Динамика показателей оценки эффективности лечения акне
 Table. Dynamics of indicators for evaluation the effectiveness of acne treatment

Показатель	До лечения	После лечения
ОТУ (баллы)	9,8 ± 0,9	4,7 ± 0,4*
CADI (баллы)	6,9 ± 1,1	3,4 ± 0,36*

Примечание: * $p < 0,05$ при сравнении с показателями до лечения.

Таким образом, полученные нами результаты свидетельствуют об эффективности применения предложенного комплексного подхода к лечению акне с достижением хорошего клинического эффекта и улучшением эстетического состояния кожных покровов у пациентов с угревой болезнью легкой и средней степени тяжести.

Перспективным направлением дальнейших исследований является разработка новых режимов и комбинаций альтернативных терапевтических стратегий с применением бактериофаготерапии.

Заключение

Важную роль в патогенезе акне играет дисбаланс микробиома и снижение колонизационной резистентности кожи с доминированием штаммов *Cutibacterium acnes* и стафилококков (*S. aureus*, *S. haemolyticus*), которые инициируют воспаление, появление воспалительных элементов и коррелируют с тяжестью заболевания. PRP-терапия положительно влияет на динамику течения акне, обеспечивает достижение хорошего клинического эффекта с улучшением эстетического состояния кожных покровов у пациентов с акне легкой степени тяжести. При акне средней степени тяжести показан комплексный подход, включающий проведение не менее 3 PRP-процедур с интервалом 1–2 недели и аппликации бактериофага стафилококкового с обязательной предварительной оценкой чувствительности микроорганизмов к применяемому бактериофагу, который при необходимости сочетается с системной терапией. ■

Литература/References

1. Самцов А.В. Акне и акнеформные дерматозы. Москва: Фармтек. 2014;351 с. [Samtsov AV. Acne and acneform dermatoses. Moscow: Farmtek. 2014;351 p. (In Russ.)]
2. Cooper AJ, Harris VR. Modern management of acne. Med J. 2017;206(1):41–45. doi 10/5694/mja 16/00516
3. Зильберберг Н.В., Кохан М.М., Полищук А.И., Хонина Т.Г. Активный уход за кожей в межрецидивный период у больных акне. Ле-

4. чащий врач. 2018;11:27–30. [Zilberberg NV, Kohan MM, Polishchuk AI, honina TG. Active skin care in the inter-relapse period in patients with acne. Lechashchiy vrach. 2018;11:27–30 (In Russ.)]
4. Zaenglein AL. Acne Vulgaris. N Engl J Med. 2018;379(14):1343–1352. doi: 10.1056/NEJMcп1702493
5. Барабанов А.Л. Возможности применения фитокосмецевтических продуктов в комплексной терапии угревой болезни. Медицин-

ские новости. 2017;(10):31–35. [Barabanov AL. Possibilities of application of phytocosmeceutical products in complex therapy of acne disease. *Meditainskiye novosti*. 2017;(10):31–35 (In Russ.)]

6. Gieler U, Gieler T, Kupfer JP. Acne and quality of life — impact and management. *J Eur Acad Dermatol Venereol*. 2015;29(Suppl 4):12–14. doi: 10.1111/jdv.13191

7. Загртдинова Р.М., Загртдинова Р.Н. Показатели социальной адаптации и качества жизни пациентов с акне. Здоровье, демография, экология финно-угорских народов. 2015;1:25–27 [Zagrtidinova RM, Zagrtidinova RN. Indicators of social adaptation and quality of life of patients with acne. *Zdorov'ye, demografiya, ekologiya finno-ugorskikh narodov*. 2015;1:25–27 (In Russ.)]

8. Баринаова О.А. К вопросу терапии акне топическими антибиотиками: современный взгляд на проблему. Эффективная фармакотерапия. 2014;48:16–23. [Barinova OA. On the issue of acne therapy with topical antibiotics: a modern view of the problem. // *Effektivnaya farmakoterapiya*, 2014;48:16–23 (In Russ.)]

9. Бронфман С.А., Шерина Т.Ф., Иванова Л.П., Кудяева Л.М. Угревая болезнь: современные представления о патогенезе и возможности комплексной коррекции аллопатическими и нелекарственными методами. Вестник новых медицинских технологий. Электронное издание. 2016;1:235–240. doi: 10.12737/18599. [Bronfman SA, Sherina TF, Ivanova LP, Kudaeva LM. Acne: modern concepts of pathogenesis and the possibility of complex correction by allopathic and non-drug methods. *Vestnik novykh meditsinskikh tekhnologiy Electronic edition*. 2016;1:235–240. doi: 10.12737/18599 (In Russ.)]

10. Dreno B. What is new in the pathophysiology of acne, an overview. *J Eur Acad Dermatol Venereol*. 2017;31(Suppl 5):8–12. doi: 10.1111/jdv.14374

11. Санакоева Э.Г., Масюкова С.А., Ильина И.В., Введенская Э.В., Плиева Д.В., Алиева П.М., Мамашева Г.Д. Современная терапия акне и акнеформных дерматозов. Российский журнал кожных и венерических болезней. 2013;6:37–42. [Sanakoeva EG, Masyukova SA, Ilyina IV, Vvedenskaya EV, Plieva DV, Alieva PM, Mamasheva GD. Modern therapy for acne and acneform dermatoses. *Rossiyskiy zhurnal kozhnykh i venericheskikh bolezney*. 2013;6:37–42 (In Russ.)]

12. Абрамова В.А., Тажимова Л.Я., Адилходжаева З.Х., Мадрахимов Б.С. Современные подходы к лечению акне и постакне. Авиценна. 2018;23:22–27. [Abramova VA, Tazhimova LYa, Adilkhodzhaeva ZKh, Madrakhimov BS. Modern approaches to acne and post-acne treatment. *Avitsenna*. 2018;23:22–27 (In Russ.)]

13. Нестерова Ю.В., Раханская Е.М., Гайдаш Н.В. Акне: чем поможет аппаратная косметология? Аппаратная косметология. 2016;2:6–18. [Nesterova YuV, Rakhanskaya EM, Gaidash NV. Acne: how will hardware cosmetology help? *Apparatnaya kosmetologiya*. 2016;2:6–18 (In Russ.)]

14. Лабинская А.С., Блинкова Л.П., Ещина А.С. Частная медицинская микробиология с техникой микробиологических исследований. СПб: Лань. 2017;608 с. [Labinskaya AS, Blinkova LP, Eshchina AS. *Private medical microbiology with microbiological research techniques*. SPb: Lan. 2017;608 p. (In Russ.)]

15. Thielitz A, Gollnick H. Topical retinoids in acne vulgaris: update on efficacy and safety. *Am J Clin Dermatol*. 2008;9(6):369–81. doi: 10.2165/0128071-200809060-00003

16. Lidén S, Göransson K, Odsell L. Clinical evaluation in acne. *Acta Derm Venereol Suppl (Stockh)*. 1980;(Suppl 89):47–52.

17. Самцов А.В. Новые технологии в комбинированной топической терапии акне. Вестник дерматологии и венерологии. 2020;96(3):75–79. doi.org/10.25208/vdv1157 [Samtsov A. New technologies in topical acne therapy. *Vestnik Dermatologii i Venerologii*. 2020;96(3):74–79. doi.org/10.25208/vdv1157 (In Russ.)]

18. Castillo DE, Nanda S, Keri JE. Propionibacterium (Cutibacterium) acnes. Bacteriophage Therapy in Acne: Current Evidence and Future Perspectives. *Dermatol Ther (Heidelb)*. 2019;9(1):19–31. doi: 10.1007/s13555-018-0275-9

19. Platsidaki E, Dessinioti C. Recent advances in understanding Propionibacterium acnes (Cutibacterium acnes) in acne. *F1000Res*. 2018;7: pii: F1000 Faculty Rev-1953. doi: 10.12688/f1000research.15659.1 Collection 2018.

20. Арзуманян В.Г., Масюкова С.А., Сергеев А.Ю. и др. Активность секретруемых антимикробных пептидов, иммуноглобулины и микробиота кожи при акне. Иммунопатология, аллергология, инфектология. 2017;1:88–93. [Arzumanyan VG, Masyukova SA, Sergeev AYU, et al. Activity of secreted antimicrobial peptides, immunoglobulins and skin microbiota in acne. *Immunopatologiya, allergologiya, infektologiya* 2017;1:88–93 (In Russ.)]

21. Сергеев А.Ю., Бурцева Г.Н., Сергеев В.Ю. Стафилококковая колонизация кожи, антибиотикорезистентность и противомикробная терапия при распространенных дерматозах. Иммунопатология, аллергология, инфектология. 2014;4:42–55. doi: 10.14427/jipai.2014.4.42 [Sergeev AYU, Burtseva GN, Sergeev VYu. Staphylococcal colonization of the skin, antibiotic resistance and antimicrobial therapy in common dermatoses // *Immunopatologiya, allergologiya, infektologiya* 2014;4:42–55. doi: 10.14427/jipai.2014.4.42 (In Russ.)]

22. Андрюков Б.Г., Недашковская Е.П. Вступая в пост-антибиотиковую эру: перспективные стратегии поиска новых альтернативных стратегий борьбы с инфекционными заболеваниями. Здоровье. Медицинская экология. Наука. 2018;3:36–50. doi: 10.5281/zenodo.1488026 [Andryukov BG, Nedashkovskaya EP. Entering the post-antibiotic era: promising strategies for finding new alternative strategies for combating infectious diseases. *Zdorov'ye. Meditsinskaya ekologiya. Nauka* 2018;3:36–50. doi: 10.5281/zenodo.1488026 (In Russ.)]

23. Кубанова А.А., Кубанов А.А., Самцов А.В., Аравийская Е.А. Федеральные клинические рекомендации. Дерматовенерология 2015: Болезни кожи. Инфекции, передаваемые половым путем. 5-е изд., перераб. и доп. Москва: Деловой экспресс. 2016;768 с. [Kubanova AA, Kubanov AV, Samtsov AV, Araviyskaya EA. *Federal clinical guidelines. Dermatovenereology 2015: Skin diseases. Sexually transmitted infections*. 5th ed., Revised. and add. Moscow: Business Express. 2016;768 p. (In Russ.)]

24. Карагадян А.Д. Применение аутологичной плазмы, обогащенной тромбоцитами, в дерматокосметологии (Обзор). Российский журнал кожных и венерических болезней. 2017;20(6):368–372. [Karagadyan AD. Application of autologous platelet-rich plasma in dermatocosmetology (Review). *Rossiyskiy zhurnal kozhnykh i venericheskikh bolezney*. 2017;20(6):368–372 (In Russ.)]

25. Faghihi G, Keyvan S, Asilian A, et al. Efficacy of autologous platelet-rich plasma combined with fractional ablative carbon dioxide resurfacing laser in treatment of facial atrophic acne scars: A split-face randomized clinical trial. *Indian J Dermatol Venereol Leprol*. 2016;82(2):162–168. doi: 10.4103/0378-6323.174378

Информация об авторах

Зивер Заиддин кызы Кардашова — кандидат медицинских наук, старший научный сотрудник научно-исследовательской лаборатории ГБУЗ МО МОНИКИ им. М.Ф. Владимирского; e-mail: kard-dina@yandex.ru

Ирина Анатольевна Василенко — д.м.н., профессор, ведущий научный сотрудник научно-исследовательской лаборатории ГБУЗ МО МОНИКИ им. М.Ф. Владимирского, профессор кафедры прикладной математики и программирования Российского государственного университета им. А.Н. Косыгина (Технологии. Дизайн. Искусство), профессор кафедры общей патологии Российского национального исследовательского медицинского университета им. Н.И. Пирогова; e-mail: vasilenko.ia0604@yandex.ru

Елена Владимировна Русанова — кандидат медицинских наук, ведущий научный сотрудник научно-исследовательской лаборатории ГБУЗ МО МОНИКИ им. М.Ф. Владимирского; e-mail: rusanova.microbiolog@yandex.ru

Виктория Владимировна Щелкова — научный сотрудник научно-исследовательской лаборатории ГБУЗ МО МОНИКИ им. М.Ф. Владимирского; e-mail: victoria.shchelkova@yandex.ru

Information about the authors

Ziver Z. Kardashova — Ph.D. (Med.), senior researcher of Research Laboratory, M.F. Vladimirsky Moscow Regional Clinical and Research Institute (MONIKI); e-mail: kard-dina@yandex.ru

Irina A. Vasilenko — Dr. Sci. (Med.), Professor, Leading Researcher of Research Laboratory, M.F. Vladimirsky Moscow Regional Clinical and Research Institute (MONIKI); Prof. of Department of Applied Mathematics and Programming, Russian State University named after A.N. Kosygin (Technologies. Design. Art); Prof. of Department of General Pathology, Pirogov Russian National Research Medical University (Pirogov Medical University); e-mail: vasilenko.ia0604@yandex.ru

Elena V. Rusanova — Ph.D. (Med.), Leading Researcher of Research Laboratory, M.F. Vladimirsky Moscow Regional Clinical and Research Institute (MONIKI); e-mail: rusanova.microbiolog@yandex.ru

Victoria V. Schelkova — Researcher of Research Laboratory, M.F. Vladimirsky Moscow Regional Clinical and Research Institute (MONIKI); e-mail: victoria.shchelkova@yandex.ru

Статья поступила в редакцию: 11.09.2020

Принята к публикации: 18.11.2020

Дата публикации: 02.12.2020

Submitted: 11.09.2020

Accepted: 18.11.2020

Published: 02.12.2020