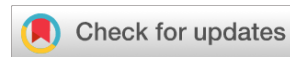

<https://doi.org/10.25208/vdv1296>



# Перекрестный синдром красный плоский лишай/красная волчанка

© Николаева М.Ю.\*, Монахов К.Н., Соколовский Е.В.

Первый Санкт-Петербургский государственный медицинский университет им. академика И.П. Павлова  
197022, Россия, г. Санкт-Петербург, ул. Льва Толстого, д. 6-8

Сочетание красного плоского лишая и красной волчанки является редкостью: в мировой литературе описано не более полусотни случаев перекрестного синдрома. Клиническая картина overlap-синдрома переменна: у пациентов обнаруживаются дискоидные очаги красной волчанки и типичные плоские полигональные папулы красного плоского лишая, а также сочетанные проявления в виде ливидно-красных бляшек с центральной атрофией и поверхностным шелушением. При выполнении лабораторного обследования обнаруживается положительный антинуклеарный фактор. Патоморфологическая картина характеризуется комбинацией гистологических признаков красного плоского лишая и красной волчанки. В ряде случаев у пациентов с перекрестным синдромом обнаруживаются клинические и иммунологические признаки системной красной волчанки. В статье приведено описание двух случаев с проявлениями красного плоского лишая и системной красной волчанки.

**Ключевые слова:** красная волчанка, красный плоский лишай, перекрестный синдром.

**Конфликт интересов:** авторы данной статьи подтвердили отсутствие конфликта интересов, о котором необходимо сообщить.

**Источник финансирования:** работа выполнена за счет финансирования по месту работы авторов.

**Согласие пациента:** пациенты добровольно подписали информированное согласие на публикацию персональной медицинской информации в обезличенной форме в журнале «Вестник дерматологии и венерологии».

**Для цитирования:** Николаева М.Ю., Монахов К.Н., Соколовский Е.В. Перекрестный синдром красный плоский лишай/красная волчанка. Вестник дерматологии и венерологии. 2022;98(2):63–72.  
doi: <https://doi.org/10.25208/vdv1296>



# Lichen planus-lupus erythematosus overlap syndrome

© Marina Yu. Nikolaeva\*, Konstantin N. Monakhov, Evgeny V. Sokolovskiy

First Pavlov State Medical University of Saint Petersburg  
Lev Tolstoy str., 6-8, 197022, Saint Petersburg, Russia

The combination of lichen planus and lupus erythematosus is a rarity: no more than fifty cases of overlap syndrome have been described in the world. The clinical picture of overlap syndrome is variable: patients have discoid foci of lupus erythematosus and typical flat polygonal papules of lichen planus, as well as combined manifestations in the form of lid-red plaques with central atrophy and superficial desquamation. Positive antinuclear factor is found in laboratory examination. The histopathological picture is characterized by a combination of histological signs of lichen planus and lupus erythematosus. In some cases, clinical and immunological signs of systemic lupus erythematosus are found in patients with overlap syndrome. We describe two cases of lichen planus and systemic lupus erythematosus.

**Keywords:** lichen planus, lupus erythematosus, overlap syndrome.

**Conflict of interest:** the authors of this article have confirmed that there is no conflict of interest to declare.

**Source of funding:** the preparation of the manuscript was carried out by the means of the author's team.

**Patient consent:** the patients voluntarily signed an informed consent to the publication of personal medical information in an impersonal form in the journal "Vestnik Dermatologii i Venerologii".

**For citation:** Nikolaeva MYu, Monakhov KN, Sokolovskiy EV. Lichen planus-lupus erythematosus overlap syndrome. Vestnik Dermatologii i Venerologii. 2022;98(2):63–72. doi: <https://doi.org/10.25208/vdv1296>



### Актуальность

Сочетание красного плоского лишая и красной волчанки является редкостью: к началу XXI в. описано не более 50 случаев overlap-синдрома [1]. Точные эпидемиологические данные о распространенности такого сочетания отсутствуют.

Трудности диагностики overlap-синдрома заключаются в редкости дерматоза, неспецифичности клинической картины, наличии особенностей патоморфологического строения очагов: гистологическая картина может сочетать проявления как красного плоского лишая, так и красной волчанки [2, 3]. Помощь в диагностике оказывает выполнение иммунологического обследования — антинуклеарный фактор на клеточной линии Her-2, антитела к ДНК и другим ядерным антигенам, а также выполнение прямой иммунофлуоресценции биоптатов пораженной и видимо неизменной кожи (lupus band test) [3, 4]. Балльный алгоритм диагностики перекрестного синдрома был предложен V. Mahler и соавт. в 1998 г. Алгоритм учитывает клиническую картину заболевания, данные гистологического исследования, иммунологические показатели. Вероятный диагноз overlap-синдрома красный плоский лишай/красная волчанка устанавливается при получении более 6 баллов [5].

Основная задача данной статьи — привлечь внимание к редко встречающемуся клиническому варианту перекрестного синдрома красный плоский лишай/красная волчанка. Приведены описания двух клинических наблюдений пациентов с overlap-синдромом красный плоский лишай/красная волчанка, получавших стационарное лечение в условиях клиники кафедры дерматовенерологии ПСПбГМУ им. академика И.П. Павлова в 2021 г.

### Описание случая

#### Случай 1

Пациентка К., 50 лет, поступила в клинику кафедры дерматовенерологии ПСПбГМУ им. академика И.П. Павлова в апреле 2021 г. с жалобами на распространенные высыпания, очаговое выпадение волос.

#### Анамнез заболевания

Считает себя больной с 2015 г., когда после курса химических пилингов и последующей инсоляции на коже левой щеки появилось пятно красного цвета. Со слов пациентки, пятно постепенно уплотнилось, увеличилось в размерах. После перенесенной стрессовой ситуации зимой 2019 г. пациентка отметила ухудшение кожного процесса — появились новые очаги на коже волосистой части головы и спины. В марте 2020 г. на коже боковой поверхности кистей сформировались плотные бляшки с выраженным гиперкератозом. Жалоб на повышение температуры, озноб, слабость не возникало. Пациентка обратилась за консультацией к дерматологу по месту жительства, была заподозрена дискоидная красная волчанка. Для верификации диагноза и определения дальнейшей тактики лечения пациентка была направлена на госпитализацию в клинику дерматовенерологии ПСПбГМУ им. академика И.П. Павлова.

#### Анамнез жизни

Наличие системных заболеваний соединительной ткани у близких родственников отрицает. Среди вредных привычек обращает на себя внимание длительный анамнез курения — пациентка курит в течение 30 лет,

1 пачка в день. Активно занимается скалолазанием, несколько раз в год проводит отпуск в горах, солнцезащитными средствами пользуется нерегулярно.

#### Status specialis

Поражение кожи распространенное. На коже левой щеки расположена умеренно инфильтрированная бляшка красного цвета с четкими границами, легкой атрофией в центре и незначительным поверхностным шелушением. Диаметр бляшки около 4 см (рис. 1). При осмотре кожи волосистой части головы определяются два очага рубцовой алопеции с четкими границами, неяркой эритемой, умеренным поверхностным шелушением. Кожа в пределах очагов слегка западает. Зона «расшатанных волос» по периферии очагов отсутствует (рис. 2). На коже боковой поверхности кистей симметрично располагаются бляшки розового цвета, с четкими границами, диаметром до 2,5 см. На поверхности очагов определяется массивный гиперкератоз (рис. 3). На коже спины умеренно инфильтрированные бляшки красного цвета с ливидным оттенком, границы очагов четкие, в центре — умеренная атрофия,

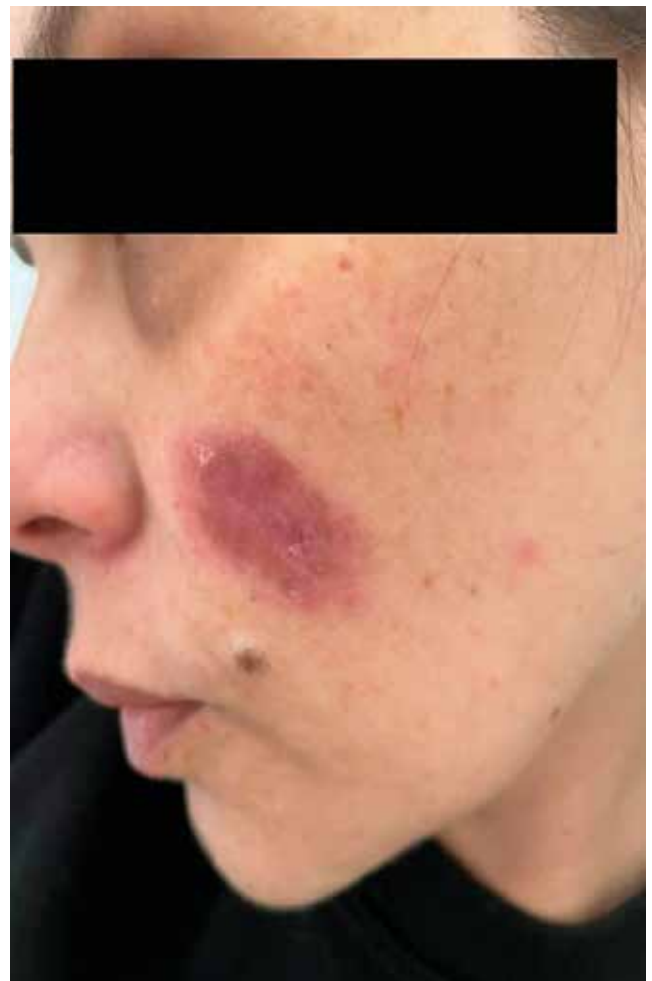

Рис. 1. Пациентка К. Умеренно инфильтрированная бляшка красного цвета с четкими границами, легкой атрофией в центре и незначительным поверхностным шелушением на коже левой щеки

Fig. 1. Patient K. Moderately infiltrated red plaque with clear boundaries, slight atrophy in the center and slight superficial scaling on the skin of the left cheek

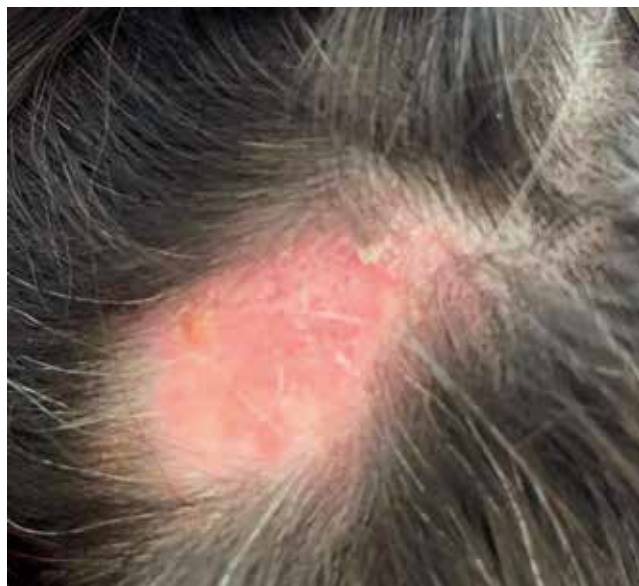

Рис. 2. Пациентка К. Очаг рубцовой алопеции на коже волосистой части головы

Fig. 2. Patient K. A lesion of cicatricial alopecia on the scalp

гипопигментация, по периферии — легкое шелушение. Диаметр бляшки 4 см (рис. 4). Слизистая оболочка полости рта без изменений.

#### Результаты физикального, лабораторного и инструментального исследований

При выполнении лабораторного обследования выявлены следующие изменения: повышение СОЭ до 19 мм/ч, расчетная скорость клубочковой фильтрации (по формуле СКД-ЕРІ) снижена до 84,9 мл/мин/1,73 м<sup>2</sup>, в общем анализе мочи — белок 0,087 г/л. При иммунологическом обследовании выявлены повышение титра антинуклеарного фактора (АНФ) на клеточной линии HEp-2 до 1:2560, цитоплазматический тип свечения, антитела к двухцепочечной ДНК класса IgG, антитела классов IgG и IgM к кардиолипину. При выполнении патолого-анатомического исследования биоптата кожи с применением иммунофлюоресцентных методов (Iurus band test) в видимо неизменной коже обнаружены мелкогранулярные отложения IgG (1+), IgM (1+), IgA (1+) по ходу базальной мембраны эпидермиса и единичным межклеточным контактам эпидермиса.

Для проведения гистологического исследования была выполнена биопсия нескольких очагов, расположенных на коже волосистой части головы, лица, спины, кистей. В пределах очагов был обнаружен гиперкератоз, очаговый паракератоз, участки гипергранулеза, полосовидный лимфоцитарно-гистиоцитарный инфильтрат в верхней части дермы, очаговые лимфоцитарно-гистиоцитарные инфильтраты вокруг сосудов и придатков кожи в среднем и нижнем отделах дермы (рис. 5, 6). Заключение врача-патологоанатома: приведенные изменения в большей степени соответствуют красному плоскому лишай; изменения, обнаруженные в пределах очага на коже спины, могут указывать как на красный плоский лишай, так и на лихеноидную форму красной волчанки.

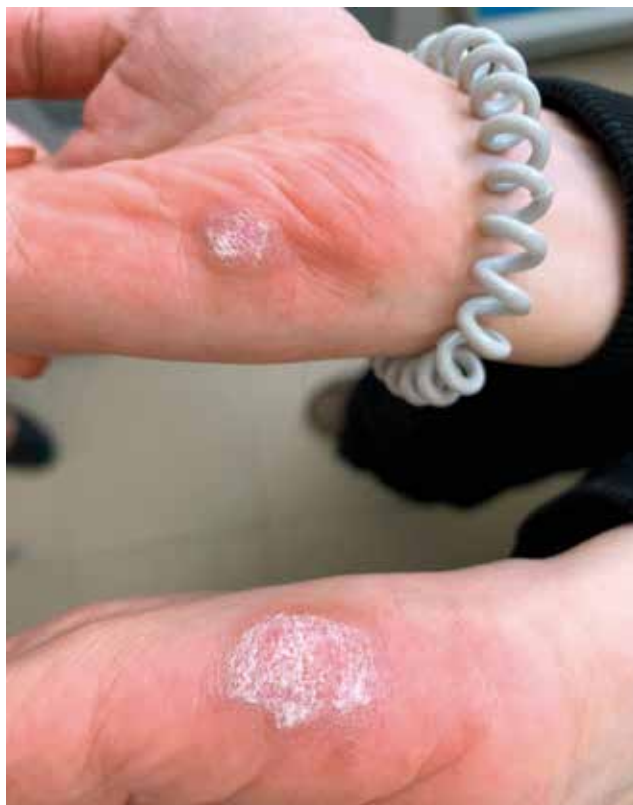

Рис. 3. Пациентка К. Бляшки на коже боковой поверхности кистей: при осмотре выявляется выраженный гиперкератоз, границы четкие, при пальпации — умеренная инфильтрация

Fig. 3. Patient K. Plaques on the skin of the lateral surface of the hands: on examination, pronounced hyperkeratosis is revealed, the boundaries are clear, on palpation — moderate infiltration

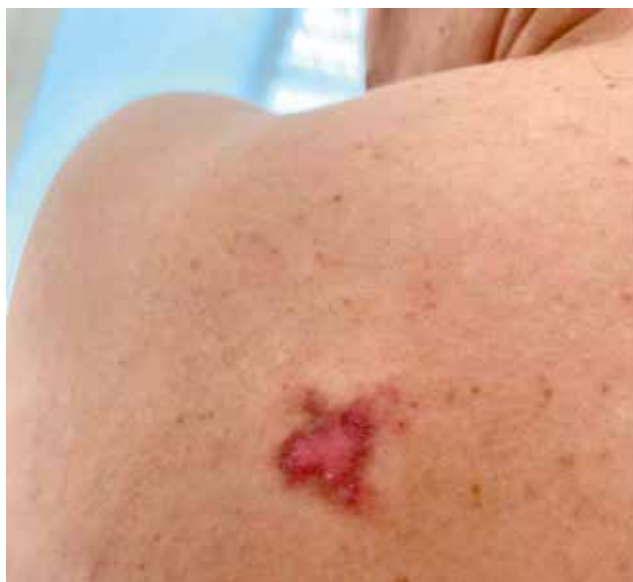

Рис. 4. Пациентка К. На коже спины: бляшка застойно-красного цвета с ливидным оттенком, четкими границами, центральной атрофией и гипопигментацией, легким шелушением

Fig. 4. Patient K. On the skin of the back: a plaque of stagnant red color with a livid tint, clear boundaries, central atrophy and hypopigmentation, slight desquamation

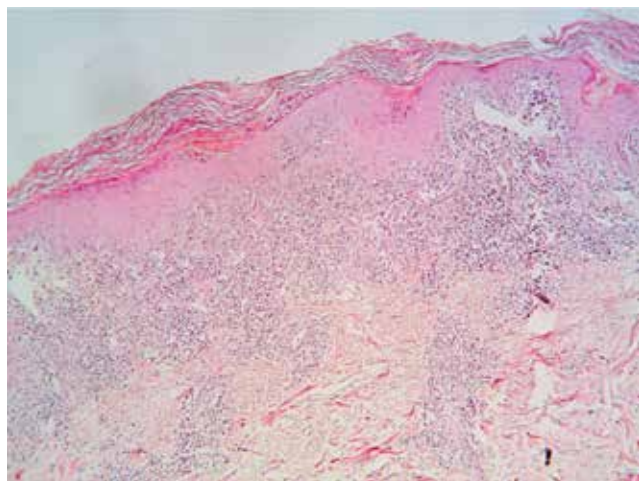


Рис. 5. Пациентка К. Гистологическое исследование биоптата из очага на коже спины. Гематоксилин-эозин. Увеличение  $\times 10$ . Ортокератоз. Эпидермис неравномерный: с участками гипергранулеза и зонами акантоза. Вакуольная дегенерация кератиноцитов. В верхней части дермы, вплотную подходя к эпидермису, располагается полосовидный лимфоцитарно-гистиоцитарный инфильтрат. Очаговые периваскулярные, перифолликулярные инфильтраты в средней части дермы

Fig. 5. Patient K. Histological study of skin sample from lesion, located on the back. Hematoxylin-eosin. Magnification 10x. Orthokeratosis. The epidermis is uneven: with areas of hypergranulosis and areas of acanthosis. Vacuolar degeneration of keratinocytes. In the upper part of the dermis, close to the epidermis, there is a band-like lymphocytic-histiocytic infiltrate. Focal perivascular, perifollicular infiltrates in the middle part of the dermis

### Лечение

В период проведения дообследования пациентке была назначена топическая терапия — крем бетаметазона дипропионат 0,05% 2 раза в день в течение 14 дней с незначительным уменьшением яркости высыпаний. Топический ГКС был отменен, назначена мазь такролимус 0,1% 2 раза в день, 1 месяц. Через 10 дней от начала терапии отмечалась положительная динамика в виде уменьшения яркости и инфильтрации высыпаний. Полного разрешения очагов за время пребывания в стационаре не наблюдалось.

### Исход и результаты последующего наблюдения

После получения результатов обследования пациентка была выписана для продолжения терапии амбулаторно. Учитывая высокий титр АНФ, обнаружение антител к двухцепочечной ДНК и к кардиолипину, а также мелкогранулярные отложения IgG (1+), IgM (1+), IgA (1+) по ходу базальной мембраны и единичным межклеточным контактам эпидермиса в материале с видимо неизменной кожи в сочетании с протеинурией и снижением СКФ рекомендовано дальнейшее обследование у ревматолога для исключения системной красной волчанки. Пациентке разъяснена необходимость отказа от курения, ношения закрытой одежды, использования солнцезащитных средств с SPF50+, назначена топическая противовоспалительная терапия ингибиторами кальциневрина.

### Случай 2

Пациентка Р., 60 лет, поступила в клинику кафедры дерматовенерологии ПСПбГМУ им. академика

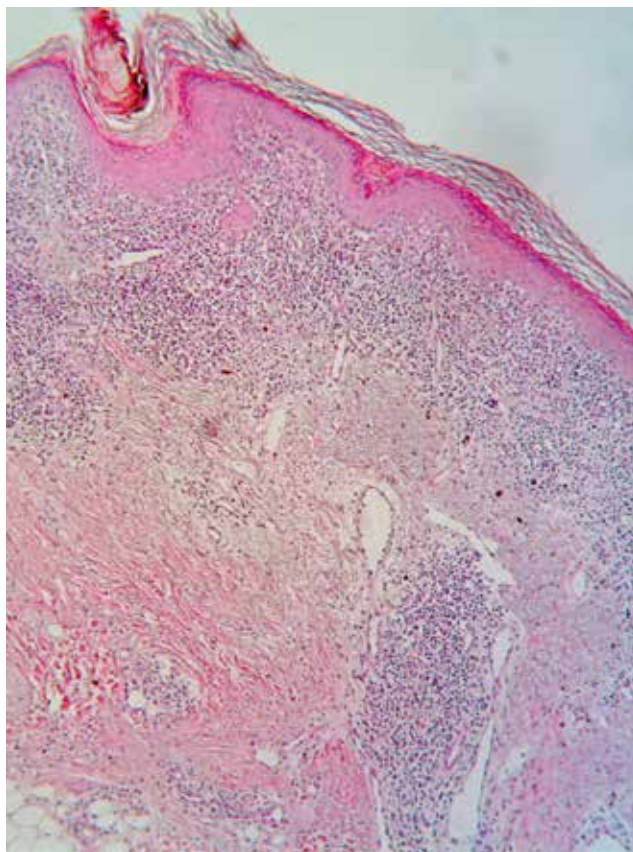


Рис. 6. Пациентка К. Гистологическое исследование биоптата из очага на коже лица. Гематоксилин-эозин. Увеличение  $\times 10$ . Ортокератоз. Эпидермис со склонностью к атрофии. Вакуольная дегенерация кератиноцитов. Устья волосяных фолликулов расширены, заполнены роговыми массами. В верхней части дермы полосовидный лимфоцитарно-гистиоцитарный инфильтрат, вплотную подходящий к эпидермису. Сосуды расширены, базофильная дегенерация коллагена в дерме

Fig. 6. Patient K. Histological study of skin sample from lesion, located on the skin of the face. Hematoxylin-eosin. Magnification 10x. Orthokeratosis. Epidermis with a tendency to atrophy. Vacuolar degeneration of keratinocytes. The infundibula of the hair follicles are enlarged, filled with horny masses. In the upper part of the dermis, there is a band-like lymphocytic-histiocytic infiltrate, close to the epidermis. The vessels are dilated, there is basophilic degeneration of dermal collagen

И.П. Павлова в сентябре 2021 г. с жалобами на распространенные высыпания, сопровождающиеся зудом, очаговое выпадение волос.

### Анамнез заболевания

Считает себя больной с февраля 2020 г., когда на коже верхней части спины впервые появились зудящие высыпания. Весной 2020 г. появились множественные свежие элементы, усилился кожный зуд. Пациентка обратилась к дерматологу по месту жительства, была назначена наружная терапия комбинированным препаратом — мазь бетаметазона дипропионат + салициловая кислота с незначительным положительным эффектом. В сентябре 2020 г. амбулаторно была выполнена биопсия кожи, по результатам исследования установлен диагноз красный плоский лишай, назначена системная терапия: метилпреднизолон 4 мг, гидроксихлорохин 200 мг в сутки с положительным эффектом. В феврале

2021 г. пациентка самостоятельно приостановила прием препаратов, после чего появились новые высыпания на коже груди, спины и плеч, а также впервые возник очаг рубцовой алопеции на коже теменной области. В июле 2021 г. была госпитализирована в стационарное отделение клиники дерматовенерологии ПСПбГМУ им. академика И.П. Павлова.

### *Status specialis*

Поражение кожи носит распространенный характер. Локализовано на коже груди, спины, плеч. Представлено множественными слабо инфильтрированными папулами и бляшками неправильной формы, розовато-красного цвета, с незначительным шелушением, четкими границами (рис. 7). На коже волосистой части головы очаг рубцовой алопеции с относительно четкими границами, розового цвета, с поверхностным шелушением, легкой атрофией кожи. Диаметр очага около 3 см (рис. 8). При осмотре слизистой оболочки полости рта по линии смыкания зубов обнаружены белесоватые папулы, формирующие рисунок в виде «листа папоротника».

### *Результаты физикального, лабораторного и инструментального исследований*

При выполнении лабораторного обследования выявлены следующие изменения: снижение уровня тромбоцитов до  $102 \cdot 10^9/\text{л}$ , повышение титра АНФ на клеточной линии НЕр-2 до 1:1280, мелкогранулярный тип свечения ядра, обнаружены антитела к кардиолипину IgG, антитела к кардиолипину IgM. При выполнении патолого-анатомического исследования биопсийного материала кожи с применением иммунофлюоресцентных методов в неповрежденной коже обнаружены линейные отложения IgG (1+), IgA (1+), C3 компонента комплемента (1+) по ходу базальной мембраны эпидермиса. Так как клинические проявления свежего очага рубцовой алопеции не соответствовали в полной мере проявлениям красного плоского лишая, было принято решение выполнить биопсию участка пораженной кожи волосистой части головы. Результаты патолого-анатомического исследования: в материале с кожи волосистой части головы выявляется гиперкератоз, вакуолизация клеток эпидермиса, участки слабовыраженного межклеточного отека в эпидермисе, неравномерный шиповатый слой с участками акантоза и выраженной атрофии. В дерме лимфоцитарно-гистиоцитарный инфильтрат, расположенный полосовидно на границе эпидермиса и дермы, очагово периваскулярно и перифолликулярно (рис. 9). Заключение врача-патологоанатома: в представленном материале определяется сочетание изменений, часть из которых более характерна для красного плоского лишая, а часть — для красной волчанки.

### *Лечение*

После выполнения биопсии и получения результатов иммунологического обследования была возобновлена системная терапия: гидроксихлорохин 200 мг в сутки в сочетании с метилпреднизолоном 4 мг, а также топическая терапия — крем бетаметазона дипропионат 0,05% 2 раза в день в течение 7 дней. Пациентка отказалась от продолжения терапии топическими ГКС, в связи с чем препарат заменен на мазь такролимус 0,1% 2 раза в день до месяца. На фоне проводимой терапии отмечалась положительная ди-

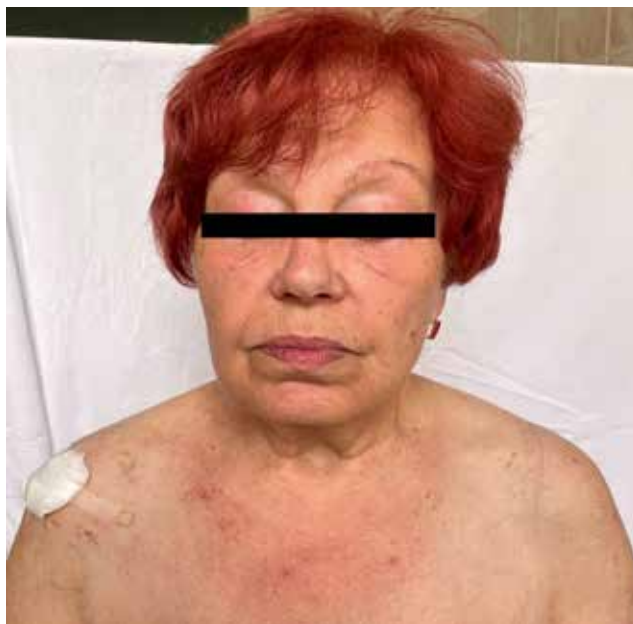

Рис. 7. Пациентка Р. На коже груди — слабо инфильтрированные папулы розового цвета, с четкими границами, отдельные высыпные элементы эксфолированы

Fig. 7. Patient R. On the skin of the breast there are weakly infiltrated pink papules, with clear boundaries, some eruptions are excoriated

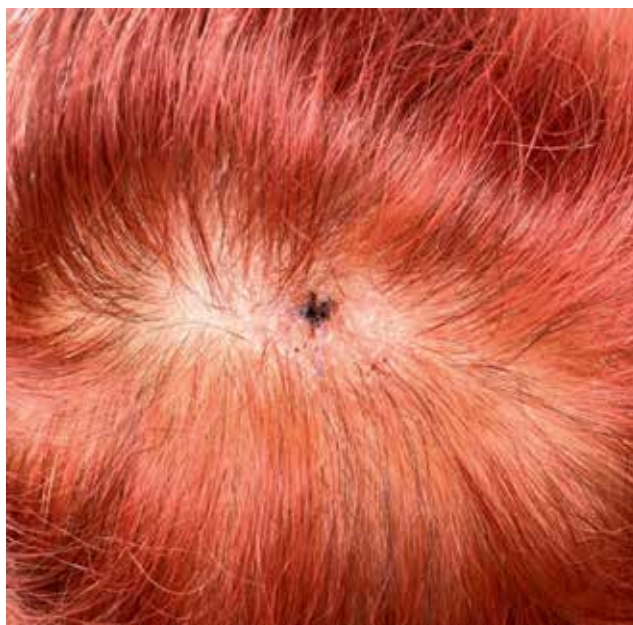

Рис. 8. Пациентка Р. Очаг рубцовой алопеции на коже волосистой части головы. В месте выполнения биопсии наложен шов

Fig. 8. Patient R. A lesion of cicatricial alopecia on the scalp. A suture was placed at the biopsy site

намика кожного процесса в виде уменьшения яркости и инфильтрации высыпаний, через 2 недели отдельные очаги разрешились с формированием вторичной гиперпигментации.

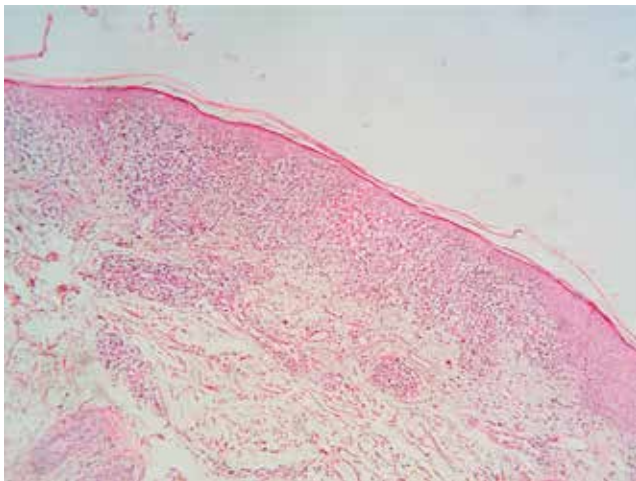


Рис. 9. Пациентка Р. Гистологическое исследование биоптата из очага на коже волосистой части головы. Гематоксилин-эозин. Увеличение  $\times 10$ . Ортокератоз. Вакуолизация клеток эпидермиса, участки слабовыраженного межклеточного отека в эпидермисе. Зернистый слой состоит из одного-двух рядов клеток. Шиповатый слой неравномерный, с участками акантоза и выраженной атрофии. Лимфоцитарно-гистиоцитарный инфильтрат в дерме, располагающийся полосовидно на границе эпидермиса и дермы и очагово периваскулярно

Fig. 9. Patient R. Histological study of skin sample from lesion, located on scalp. Hematoxylin-eosin. Magnification 10x. Orthokeratosis. Vacuolization of epidermal cells, areas of mild intercellular edema in the epidermis. The granular layer consists of one or two layers of cells. The stratum spinosum is uneven: with areas of acanthosis and severe atrophy. There is band-like lymphocytic-histiocytic infiltrate, located on the border of the epidermis and dermis and focal perivascular lymphocytic-histiocytic infiltrate

#### *Исход и результаты последующего наблюдения*

После получения результатов обследования пациентка была направлена на консультацию к ревматологу по месту жительства для исключения системной красной волчанки, коррекции назначенной терапии.

#### **Обсуждение**

Overlap-синдром красный плоский лишай/красная волчанка представляет собой особое сочетание проявлений двух дерматозов и в настоящее время не рассматривается как отдельная нозологическая единица [6].

Эпидемиологические исследования распространенности overlap-синдрома не проводились. По литературным данным, к началу XXI в. было описано около 50 случаев сочетания красного плоского лишая и красной волчанки [1]. В единичных случаях у пациентов встречались умеренные проявления системной красной волчанки: слабость, лихорадка, феномен Рейно, фоточувствительность, артралгии [7].

Диагностические критерии перекрестного синдрома неоднократно предлагались различными авторами, однако оценить их чувствительность и специфичность не представлялось возможным ввиду малого количества наблюдений. Так, V. Mahler и соавт. в 1998 г. предложили балльный алгоритм диагностики overlap-синдрома, а K. I. Jicha и соавт., основываясь на совокупности клинических, гистологических и иммунологических данных, в 2021 г. выделили «классический» и «вероятный» варианты перекрестного синдрома [5, 11].

Особенностью описанных нами клинических случаев является сочетание клинических, гистологических и иммунологических проявлений красного плоского лишая и красной волчанки. У пациентки К. обнаружены проявления красного плоского лишая в виде умеренно инфильтрированных бляшек красного цвета с выраженным гиперкератозом на коже боковой поверхности кистей, гистологическое строение очагов включало очаговый гипергранулез, полосовидный инфильтрат в верхнем отделе дермы, «размывающий» границу между эпидермисом и дермой. К проявлениям, свидетельствующим в пользу красной волчанки, можно отнести появление высыпаний на коже лица после инсоляции, очаги рубцовой алопеции розового цвета с относительно четкими границами, центральной атрофией и шелушением, бляшки красного цвета с четкими границами, центральной атрофией, незначительным шелушением на коже спины. Были обнаружены гистологические признаки, свидетельствующие в пользу красной волчанки: вакуольная дегенерация кератиноцитов, очаговые лимфо-гистиоцитарные инфильтраты вокруг сосудов и придатков кожи, атрофия эпидермиса, базофильная дегенерация коллагена. Также при проведении иммунологического обследования обнаружены: повышение титра АНФ на клеточной линии HEp-2 до 1:2560, антитела к двухцепочечной ДНК, антитела классов IgM, IgG к кардиолипину. При выполнении ПИФ биоптата с непораженной кожи (плечо) обнаружены мелкогранулярные отложения IgG (1+), IgM (1+), IgA (1+) по ходу базальной мембраны эпидермиса и единичным межклеточным контактам эпидермиса. К возможным проявлениям волчаночного нефрита стоит отнести снижение расчетной СКФ и протеинурию в общем анализе мочи.

У пациентки Р. также выявлено сочетание признаков красного плоского лишая и красной волчанки. К проявлениям красного плоского лишая стоит отнести папулы и бляшки неправильной формы, розовато-красного цвета, с незначительным шелушением, четкими границами, расположенные на гладкой коже, высыпания на слизистой оболочке полости рта в виде сгруппированных белесоватых папул, расположенных по линии смыкания зубов. К гистологическим признакам красного плоского лишая относится полосовидный лимфо-гистиоцитарный инфильтрат в верхних отделах дермы. Клинические проявления, характерные для красной волчанки, проявлялись в виде очага рубцовой алопеции розового цвета, с поверхностным шелушением, легкой атрофией кожи. Гистологические признаки красной волчанки включали атрофию, вакуольную дегенерацию клеток эпидермиса, участки слабовыраженного межклеточного отека в эпидермисе; в дерме — очаговые лимфо-гистиоцитарные инфильтраты, расположенные периваскулярно и перифолликулярно.

При выполнении обследования выявлены: повышение титра АНФ на клеточной линии HEp2 до 1:1280, антитела к кардиолипину IgM и IgG, положительный результат ПИФ биоптата с непораженной кожи — линейные отложения IgG (1+), IgA (1+), C3 компонента комплемента (1+) по ходу базальной мембраны эпидермиса. Помимо этого, зафиксировано снижение уровня тромбоцитов в клиническом анализе крови.

Полученные результаты иммунологического обследования, положительный результат ПИФ биопсийного материала непораженного участка кожи, снижение СКФ, протеинурия и тромбоцитопения позволили

заподозрить у пациенток наличие системной красной волчанки. После получения результатов обследования пациентки были направлены к ревматологу по месту жительства для подтверждения диагноза.

Особую роль в диагностике перекрестного синдрома красный плоский лишай/красная волчанка играет иммунологическое обследование. Это подчеркивают в своей работе К. I. Jicha и соавт.: положительный результат АНФ, обнаружение антител к экстрагируемому ядерному антигену, антител к двуспиральной ДНК, антифосфолипидных антител позволяют подтвердить «классический» вариант перекрестного синдрома. Согласно балльному алгоритму V. Mahler и соавт., важным диагностическим критерием является результат ПИФ биоптата пораженной кожи [5, 11].

Согласно классификации, предложенной К. I. Jicha и соавт., проявления, представленные у описанных нами пациенток, стоит отнести к «классическому» варианту перекрестного синдрома: было обнаружено сочетание клинических и иммунологических проявлений перекрестного синдрома. При использовании балльного алгоритма V. Mahler и соавт. клинические и иммунологические проявления, обнаруженные у первой пациентки, соответствовали 6 баллам (2 балла — бледные красные бляшки, уплощенные в центре, с шелушением, 2 балла — сочетание гистологических признаков красного плоского лишая и красной волчанки в биопсийном материале, 2 балла — мелкогранулярные отложения иммуноглобулинов вдоль базальной мембраны и единичных межклеточных контактов эпидермиса при выполнении ПИФ биопсийного материала); у второй пациентки — 7 баллов (2 балла — папулы и бляшки розоватого цвета, с незначительным шелушением, 1 балл — белесоватые сетчатые высыпания в полости рта, 2 балла — сочетание гистологических признаков красного плоского лишая и красной волчанки в биопсийном материале, 2 балла — линейные отложения иммуноглобулинов и компонентов системы комплемента вдоль базальной мембраны при выполнении ПИФ биопсийного материала).

По данным литературы, оценка эффективности и безопасности системной и топической терапии перекрестного синдрома производилась на основании отдельных клинических наблюдений, проведение полноценных рандомизированных контролируемых исследований не представляется возможным [11]. К системным препаратам, способным оказывать положительное влияние на течение кожного процесса, стоит отнести системные ретиноиды, антималярийные препараты, системные глюкокортикостероиды, повысить эффективность лечения может дополнительное использование топической противовоспалительной терапии [8–11]. С учетом возможных побочных эффектов топических ГКС топический ингибитор кальциневрина может стать предпочтительным препаратом для использования на коже лица, интертригинозных зон, при необходимости длительного применения в поддерживающем

режиме. Эффективность топического такролимуса в терапии красного плоского лишая и красной волчанки была подтверждена в нескольких исследованиях. В крупном обзоре по эффективности терапии КПЛ топический такролимус наряду с топическими ГКС рассматривается как первая линия терапии заболевания [12]. При сравнении эффективности такролимуса и клобетазола положительная динамика кожного процесса была обнаружена у всех пациентов, при этом в группе топического ингибитора кальциневрина наблюдалось меньшее количество побочных эффектов [13]. В сравнительном исследовании галобетазола и топического такролимуса была выявлена сопоставимая эффективность препаратов в отношении уменьшения яркости и инфильтрации очагов дискоидной красной волчанки, при этом гипертрофические очаги были более устойчивы к терапии топическими ингибиторами кальциневрина, чем к топическим ГКС [14]. В исследовании G. Avgerinou и соавт. у пациентов с кожными формами красной волчанки наблюдалось статистически значимое уменьшение яркости высыпаний на фоне топической терапии ингибиторами кальциневрина [15]. В литературе приведено описание клинического случая перекрестного синдрома красный плоский лишай/красная волчанка с приемлемым, по мнению авторов, ответом кожного процесса на топическую терапию ингибиторами кальциневрина [16].

За время госпитализации первой пациентке была назначена только топическая терапия, вторая пациентка получала сочетанное лечение: комбинацию гидроксихлорохина с преднизолоном и топический бетаметазон с переходом на мазь такролимус 0,1%. Эффективность топической терапии была ниже, чем комбинированного лечения: в первом случае наблюдалось уменьшение яркости и инфильтрации высыпаний, в то время как во втором случае отмечалось частичное разрешение высыпаний с формированием вторичной гиперпигментации.

### Заключение

Перекрестный синдром красный плоский лишай/красная волчанка — редкое проявление сочетания двух дерматозов. Трудности диагностики overlap-синдрома заключаются в неспецифичности клинической и патоморфологической картины, необходимости тщательного иммунологического обследования, не всегда доступного в условиях рутинного амбулаторного приема. Единых рекомендаций по диагностике и лечению перекрестного синдрома не разработано, по данным отдельных клинических наблюдений, для лечения перекрестного синдрома могут быть использованы системные ретиноиды, антималярийные препараты, системные глюкокортикостероиды в сочетании с топической противовоспалительной терапией [8–10]. Обнаружение клинических и иммунологических признаков системной красной волчанки требует наблюдения ревматолога. ■



## Литература/References

1. Tursen U, Oz O, Ikizoglu G, Kaya TI, Dusmez D. A case of lichen planus-lupus erythematosus overlap syndrome with eyelid involvement. *Eur J Ophthalmol.* 2002;12(3):244–246. doi: 10.1177/112067210201200314
2. Van der Horst JC, Cirkel PK, Nieboer C. Mixed lichen planus-lupus erythematosus disease: a distinct entity? Clinical, histopathological and immunopathological studies in six patients. *Clin Exp Dermatol.* 1983;8(6):631–640. doi: 10.1111/j.1365-2230.1983.tb01833.x
3. Bologna JL, Jorizzo JJ, Schaffer JV, Callen JP, Cerroni L, Heymann WR et al. *Dermatology*, 3rd edition. London: Elsevier, 2012.
4. Молочкова Ю.В. Красный плоский лишай и лихеноидные дерматозы. М.: ГЭОТАР-Медиа, 2016. 200 с. [Molochkova Ju V. Lichen planus and lichenoid dermatoses. Moscow: GEOTAR-Media, 2016. 200. (In Russ.)]
5. Mahler V, Hornstein OP, Meyer S, Albrecht HP, Kiesewetter F. Lupus-erythematoses-/Lichen-ruber-planus-Overlap-Syndrom. 5 Fälle im Patientengut der Dermatologischen Universitätsklinik Erlangen (1984–1995) [Lupus erythematosus/lichen ruber planus overlap syndrome. 5 cases in a patient sample of the Erlangen University Dermatology Clinic (1894–1995)]. *Hautarzt.* 1998;49(4):295–302. (In German). doi: 10.1007/s001050050744
6. Griffiths C, Barker J, Bleiker T, Chalmers R, Creamer D, Rook's Textbook of Dermatology, 9th edn. Publisher: Wiley Blackwell, 2016; p. 4696.
7. Piamphongsant T, Sawannapreecha S, Arangson PG, Sawchome Y, Kullavanijaya P. Mixed lichen planus-lupus erythematosus disease. *J Cutan Pathol.* 1978;5(4):209–215. doi: 10.1111/j.1600-0560.1978.tb00958.x
8. De Jong EM, Van De Kerkhof PC. Coexistence of palmoplantar lichen planus and lupus erythematosus with response to treatment using acitretin. *Br J Dermatol.* 1996;134(3):538–541.
9. Camisa C, Neff JC, Olsen RG. Use of indirect immunofluorescence in the lupus erythematosus/lichen planus overlap syndrome: an additional diagnostic clue. *J Am Acad Dermatol.* 1984;11(6):1050–1059. doi: 10.1016/s0190-9622(84)70258-1
10. Schmitz S, Vatanchi M, Alapati U. Seven-year itch: a perplexing case of lichen planus-lupus erythematosus overlap syndrome. *Dermatol Online J.* 2018;24(9):13030/qt40g268t4
11. Jicha KI, Wang DM, Miedema JR, Diaz LA. Cutaneous lupus erythematosus/lichen planus overlap syndrome. *JAAD Case Rep.* 2021;17:130–151. doi: 10.1016/j.jdcr.2021.09.031
12. Husein-EIAhmed H, Gieler U, Steinhoff M. Lichen planus: a comprehensive evidence-based analysis of medical treatment. *J Eur Acad Dermatol Venereol.* 2019;33(10):1847–1862. doi: 10.1111/jdv.15771
13. Özkur E, Aksu EK, Gürel MS, Sava S. Comparison of topical clobetasol propionate 0.05% and topical tacrolimus 0.1% in the treatment of cutaneous lichen planus. *Postepy Dermatol Alergol.* 2019;36(6):722–726. doi: 10.5114/ada.2019.91423
14. Barua DP, Chowdhury MIH, Mowla MR, Reich A, Murrell D, Ruzicka T. Comparison of effectiveness of topical tacrolimus 0.1% vs topical halobetasol propionate 0.05% as an add-on to oral hydroxychloroquine in discoid lupus erythematosus. *Dermatol Ther.* 2021;34(1):e14675. doi: 10.1111/dth.14675
15. Avgerinou G, Papafragkaki DK, Nasiopoulou A, Arapaki A, Katsambas A, Stavropoulos PG. Effectiveness of topical calcineurin inhibitors as monotherapy or in combination with hydroxychloroquine in cutaneous lupus erythematosus. *J Eur Acad Dermatol Venereol.* 2012;26(6):762–767. doi: 10.1111/j.1468-3083.2011.04161.x
16. Nagao K, Chen KR. A case of lupus erythematosus/lichen planus overlap syndrome. *J Dermatol.* 2006;33(3):187–190. doi: 10.1111/j.1346-8138.2006.00043.x

**Участие авторов:** поисково-аналитическая работа, обоснование рукописи, дизайн статьи, написание статьи, одобрение рукописи и направление рукописи на публикацию — М.Ю. Николаева; обоснование рукописи, анализ литературных данных и их интерпретация, написание статьи, одобрение рукописи и направление рукописи на публикацию — К.Н. Монахов; анализ литературных данных, написание и одобрение рукописи — Е.В. Соколовский.

**Authors' participation:** search and analytical work, justification of the manuscript, design development, writing an article, approval of the submission of the manuscript for publication — Marina Yu. Nikolaeva; justification of the manuscript, literature analysis and interpretation, writing an article, approval of the submission of the manuscript for publication — Konstantin N. Monakhov; literature analysis, writing and approval of the article — Evgeny V. Sokolovskiy.

---

---

**Информация об авторах**

---

**\*Николаева Марина Юрьевна** — ассистент; адрес: Россия, 197022, г. Санкт-Петербург, ул. Льва Толстого, д. 6-8; ORCID iD: <https://orcid.org/0000-0002-8677-4167>, eLibrary SPIN: 8072-7935, e-mail: [lavrukhina.mary@yandex.ru](mailto:lavrukhina.mary@yandex.ru)

**Монахов Константин Николаевич** — д.м.н., профессор; ORCID iD: <https://orcid.org/0000-0002-8211-1665>, eLibrary SPIN: 1837-2098, e-mail: [knmonakhov@mail.ru](mailto:knmonakhov@mail.ru)

**Соколовский Евгений Владиславович** — д.м.н., профессор; ORCID iD: <https://orcid.org/0000-0001-7610-6061>, eLibrary SPIN: 6807-7137, e-mail: [s40@mail.ru](mailto:s40@mail.ru)

---

**Information about the authors**

---

**\*Marina Yu. Nikolaeva** — assistant lecturer; address: 6-8 Lev Tolstoy street, 197022, Saint Petersburg, Russia; ORCID iD: <https://orcid.org/0000-0002-8677-4167>, eLibrary SPIN: 8072-7935, e-mail: [lavrukhina.mary@yandex.ru](mailto:lavrukhina.mary@yandex.ru)

**Konstantin N. Monakhov** — MD, Dr. Sci. (Med.), Professor; ORCID iD: <https://orcid.org/0000-0002-8211-1665>, eLibrary SPIN: 1837-2098, e-mail: [knmonakhov@mail.ru](mailto:knmonakhov@mail.ru)

**Evgeny V. Sokolovskiy** — MD, Dr. Sci. (Med.), Professor; ORCID iD: <https://orcid.org/0000-0001-7610-6061>, eLibrary SPIN: 6807-7137, e-mail: [s40@mail.ru](mailto:s40@mail.ru)

---

Статья поступила в редакцию: 16.11.2021

Принята к публикации: 20.01.2022

Дата публикации: 15.04.2022

Submitted: 16.11.2021

Accepted: 20.01.2022

Published: 15.04.2022