

<https://doi.org/10.25208/vdv1390>



Использование лазерного излучения с длиной волны 585 и 1064 нм для лечения базальноклеточного рака кожи

© Сайтбурханов Р.Р.*, Кондрахина И.Н., Плахова К.И., Кубанов А.А.

Государственный научный центр дерматовенерологии и косметологии
107076, Россия, г. Москва, ул. Короленко, д. 3, стр. 6

Обоснование. Базальноклеточный рак кожи — самое распространенное злокачественное эпителиальное новообразование кожи у светлокожих людей, которое составляет около двух третей всех случаев рака кожи у данной популяции. Очаги опухоли имеют поддерживающую сосудистую сеть, которая служит мишенью для сосудистых селективных лазеров.

Цель исследования. Оценить эффекты, оказываемые лазерным излучением с длиной волны 585 и 1064 нм на сосудистую сеть различных форм базальноклеточного рака кожи, с помощью дерматоскопического и прижизненного конфокально-микроскопического исследования.

Методы. В исследование было включено 20 пациентов с 20 очагами гистологически подтвержденного базальноклеточного рака кожи, получавших лечение с применением импульсного лазера на красителе (длина волны 585 нм) и длинноимпульсного неодимового лазера (длина волны 1064 нм) в условиях консультативно-диагностического центра ФГБУ «ГНЦДК» Минздрава РФ в период с 2021 по 2022 г. Эффективность терапии оценивалась с помощью неинвазивных методов исследования кожного покрова.

Результаты. По результатам двухлетнего периода наблюдения отмечается 100% эффективность терапии в обеих группах, у 2 пациентов, получавших лечение с помощью неодимового лазера, выявлено формирование гипертрофических рубцов в зоне лечения.

Заключение. Лечение пациентов с базальноклеточным раком кожи с помощью селективных сосудистых лазеров может быть эффективным вариантом терапии. Необходимы дополнительные исследования с большей выборкой наблюдений и длительным периодом мониторинга для подтверждения эффективности данного метода лечения.

Ключевые слова: базальноклеточный рак кожи; пульсирующий лазер на красителе; неодимовый лазер

Конфликт интересов: авторы данной статьи подтвердили отсутствие конфликта интересов, о котором необходимо сообщить.

Источник финансирования: рукопись подготовлена (работа/исследования выполнены) и опубликована за счет финансирования по месту работы авторов.

Для цитирования: Сайтбурханов Р.Р., Кондрахина И.Н., Плахова К.И., Кубанов А.А. Использование лазерного излучения с длиной волны 585 и 1064 нм для лечения базальноклеточного рака кожи. Вестник дерматологии и венерологии. 2022;98(6):89–100. doi: <https://doi.org/10.25208/vdv1390>



The use of 585 and 1064 nm laser for the treatment of basal cell skin cancer

© Rifat R. Saytburkhanov*, Irina N. Kondrakhina, Xenia I. Plakhova, Alexey A. Kubanov

State Research Center of Dermatovenereology and Cosmetology
Korolenko str., 3, bldg 6, 107076, Moscow, Russia

Background. Basal cell skin cancer is the most common malignant epithelial skin neoplasm in fair-skinned people and accounts for two-thirds of all skin cancers in this population. Tumor lesions have a supporting vascular network that serves as a target for vascular selective lasers.

Aims. To assess the effects of laser radiation at a wavelength of 585 and 1064 nm on the vasculature of various forms of basal cell skin cancer using dermatoscopy and in vivo confocal microscopy.

Materials and methods. The study included 20 patients with 20 lesions of histologically confirmed basal cell skin cancer treated with a pulsed dye laser (wavelength 585 nm) and a long-pulse neodymium laser (wavelength 1064 nm) in the conditions of the consultative and diagnostic center of the Federal State Budgetary Institution "GNTSDK" of the Ministry of Health RF in the period from 2021 to 2022. The effectiveness of therapy was assessed using non-invasive methods for examining the skin.

Results. According to the results of the two-year follow-up period, 100% effectiveness of therapy in both groups is noted, in 2 patients treated with a neodymium laser, the formation of hypertrophic scars in the treatment area is noted.

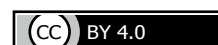Conclusions. Treatment of patients with basal cell skin cancer with selective vascular lasers may be an effective treatment option. Additional studies with a larger sample of observations and a long monitoring period are needed to confirm the effectiveness of this treatment method.

Keywords: basal cell carcinoma; pulsed dye laser; neodim laser

Conflict of interest: the authors declare that there are no obvious and potential conflicts of interest associated with the publication of this article.

Source of funding: the work was done and published through financing at the place of work of the authors.

For citation: Saytburkhanov RR, Kondrakhina IN, Plakhova XI, Kubanov AA. The use of 585 and 1064 nm laser for the treatment of basal cell skin cancer. Vestnik Dermatologii i Venerologii. 2022;98(6):89–100.
doi: <https://doi.org/10.25208/vdv1390>



Обоснование

Базалиома — самое распространенное злокачественное эпителиальное новообразование кожи у светлокотых людей, которое составляет около двух третей всех случаев рака кожи у данной популяции.

Число регистрируемых случаев базальноклеточно-го рака кожи в последние годы непрерывно возрастает. Заболевание возникает преимущественно у лиц старше 50 лет, но имеются сведения о частых случаях развития опухоли у лиц более молодого возраста, что связано с более широким использованием искусственных источников ультрафиолетового облучения в косметических целях [1]. Несмотря на то что базальноклеточный рак кожи редко метастазирует [2], эти опухоли обычно разрушают подлежащие ткани и поэтому должны быть излечены.

Очаги базальноклеточного рака кожи часто не имеют пигментации, поэтому важными становятся обнаружение, распознавание, количественная оценка и интерпретация сосудистых особенностей опухоли, патогенетически связанных с ангиогенезом.

Ангиогенез — это физиологический процесс неоваскуляризации из уже существующих кровеносных сосудов, который может происходить во время эмбриогенеза, гомеостаза зрелых тканей и канцерогенеза [3]. Из-за важной роли кровеносных сосудов в доставке кислорода и питательных веществ, а также удалении углекислого газа и метаболитических отходов опухолевых тканей нарушение регуляции ангиогенеза может приводить к многочисленным патологическим состояниям.

Неоваскуляризация опухоли характеризуется двумя важнейшими аспектами.

Во-первых, обеспечение питательными веществами, кислородом и факторами роста, которые стимулируют канцерогенез. Без ангиогенеза опухоль не может вырасти больше ~1–2 мм³ и не может метастазировать [4]. Более того, было показано, что ангиогенный фенотип устанавливает границу между гиперплазией и неоплазией [5], и, хотя сосудистый паттерн значительно различается в различных типах опухолей, существует определенная связь между ростом опухоли и степенью васкуляризации [6, 7].

Во-вторых, в сочетании с лимфангиогенезом неоваскуляризация способствует предварительному накоплению опухолевых клеток для метастазирования, поскольку подготавливает место входа в кровоток, позволяя оторвавшимся опухолевым клеткам перемещаться по кровотоку и достигать отдаленных органов [8]. Более высокая плотность микрососудов, измеренная в гистологических образцах опухолей и в областях, прилегающих к поверхности раздела «опухоль — строма», ассоциируется с неблагоприятным прогнозом при базальноклеточном и плоскоклеточном раке кожи, раке молочной и предстательной железы [9].

Для обоснования процесса неоваскуляризации в литературе используется термин «ангиогенный переключатель» или «ангиогенное переключение», который характеризует преобладание проангиогенных факторов, что приводит к образованию новых кровеносных сосудов [7, 8].

Обнаружено, что экспрессия фактора роста эндотелия сосудов VEGF, основного проангиогенного фактора, повышена в очагах базальноклеточного рака кожи по сравнению с нормальной кожей, хотя и в меньшей степени, чем в очагах плоскоклеточного рака кожи [10].

Ангиогенез поддерживается ремоделированием внеклеточного матрикса. Протеомные исследования выявили, что такие биомаркеры, как ЦОГ-2, матриксная металлопротеидаза-9 (ММП-9) и маспин, играют важную роль в стимулировании ангиогенеза и неоваскуляризации при базальноклеточном раке кожи [10, 11].

При помощи дерматоскопического исследования была предпринята попытка идентифицировать сосудистые особенности, связанные с более агрессивными фенотипами базальноклеточного рака кожи. Сосудистый рисунок с усеченными и ветвящимися сосудами наблюдался в 100% случаев базалиом варианта высокого риска рецидива (инфильтративный и микронодулярный), но с меньшей частотой наблюдался в очагах низкого риска рецидива; эти находки имеют самую высокую специфичность для диагностики базальноклеточного рака кожи высокого риска рецидива [12].

Поскольку образование сосудов (васкулогенез) и ангиогенез являются индикаторами развития и прогрессирования опухоли, наличие кровеносных сосудов, их морфология и архитектура являются признаками, предоставляющими важную информацию для диагностики и лечения. Сосудистые узоры, наблюдаемые при дерматоскопии, отражательной конфокальной микроскопии и патологоанатомическом исследовании, отражают развитие базальноклеточного рака кожи. Дерматоскопическая оценка сосудистого рисунка может облегчить диагностическую дифференцировку подтипов базальноклеточного рака кожи, более агрессивных с меньшей или отсутствующей розовой окраской и относительным отсутствием центральных опухолевых сосудов.

Относительная хрупкость функционально и анатомически аномальной сосудистой сети опухоли делает ее идеальной мишенью для селективной лазерной деструкции [13].

Цель исследования — оценить эффекты, оказываемые лазерным излучением с длиной волны 585 и 1064 нм на сосудистую сеть различных форм базальноклеточного рака кожи, с помощью дерматоскопического и прижизненного конфокально-микроскопического исследований.

Для изучения эффективности воздействия импульсным лазером на красителе и неодимовым длинноимпульсным лазером на очаги базальноклеточного рака кожи проведено лечение 20 пациентов с 10 поверхностными и 10 нодулярными базалиомами и дана оценка патофизиологических изменений, происходящих во время лечения, с использованием дерматоскопии и конфокальной лазерной сканирующей микроскопии в режиме реального времени.

Методы

В исследование было включено 20 пациентов с 20 очагами гистологически подтвержденного базальноклеточного рака кожи, получавших лечение с применением импульсного лазера на красителе и длинноимпульсного неодимового лазера в условиях консультативно-диагностического центра ФГБУ «ГНЦДК» Минздрава РФ в период с 2021 по 2022 г.

В исследование включены 10 пациентов с поверхностной и 10 пациентов с нодулярной формами базальноклеточного рака кожи.

Всего под наблюдением находились 20 пациентов с первичным базальноклеточным раком кожи I стадии

(T1N0M0): 13 женщин в возрасте от 39 до 70 лет (средний 55,5), 7 мужчин в возрасте от 50 до 76 лет (средний 61). У 7 пациентов имелся I фототип кожи, у 12 пациентов — II фототип, у 1 пациента — III фототип.

Критерии включения:

- возраст от 18 лет и старше;
- наличие лично подписанного пациентом информированного согласия с указанием даты, свидетельствующего о том, что пациент был проинформирован обо всех существенных аспектах исследования;
- готовность пациента и его способность соблюдать расписание запланированных визитов, план лечения, лабораторных анализов и прочих процедур, предусмотренных исследованием;
- наличие подтвержденного диагноза: базальноклеточный рак кожи, поверхностная форма или нодулярная форма, при локализации на туловище и конечностях (исключая кисти, стопы, околоногтевые зоны) — не более 20 мм, при локализации на коже шеи, волосистой части головы, лба и щек — до 10 мм.

Пациентам с клиническим подозрением на базальноклеточный рак кожи проводились дерматоскопическая диагностика, прижизненная конфокальная лазерная сканирующая микроскопия и биопсия с последующим патологоанатомическим исследованием. Взятие биопсийного материала осуществляли из очагов поражения, включая часть края и центр новообразования.

Дерматоскопия — это метод исследования кожи *in vivo*, который позволяет дифференцировать базальноклеточный рак кожи от других злокачественных новообразований, таких как плоскоклеточный рак и меланома [14].

Пигментные дерматоскопические диагностические критерии базальноклеточного рака кожи включают листообразные участки, большие сине-серые овальные гнезда, короткие белые полосы/хризалиды, участки в виде спиц и множественные сине-серые точки и глобулы [15].

В дополнение к этим пигментным критериям для диагностики базальноклеточного рака кожи используются специфические сосудистые паттерны, особенно при отсутствии вышеупомянутых пигментных структур [14]. Относительно поверхностные кровеносные сосуды легкодоступны для дерматоскопического исследования, поэтому при базальноклеточном раке кожи был описан ряд сосудистых паттернов (рис. 1), при этом следует помнить, что пигментация кожи из-за меланина иногда может перекрывать видимость кровеносных сосудов.

Комплексные сосудистые паттерны были описаны несколькими авторами и включают в себя кластерный (сосуды с похожей морфологией и близким расположением друг к другу), рассеянный (сосуды с неравномерным и диффузным распределением), гомогенный (плотно расположенные симметричные сосуды) или бессосудистый (сосуды не видны) [16].

Ветвящиеся сосуды представляют собой наиболее частый сосудистый паттерн, наблюдаемый при базальноклеточном раке кожи. Поскольку во многих случаях клиническая оценка телеангиэктазий не учитывает конкретную структуру сосудов, многие опухоли ошибочно диагностируются как базальноклеточный

рак кожи только потому, что телеангиэктазии видны. Кровеносные сосуды при базалиоме располагаются на поверхности, чуть ниже эпидермиса, регулярно пересекая все новообразование [16]. Это объясняет их идеальную видимость и четкую фокусировку даже при сильно пигментированных опухолях. Кроме того, ветвящиеся сосуды при базальноклеточном раке кожи имеют >0,2 мм в диаметре и извиваются причудливым образом, неравномерно разветвляясь на тонкие капилляры. Эти сосуды ярко-красные в отличие от нормальных розовых сосудов в дермальном сплетении, которые всегда слегка размыты и никогда не изображаются четкими (рис. 1б).

Ветвящиеся сосуды описаны во всех подтипах базальноклеточного рака кожи с разной частотой встречаемости и являются одним из наиболее важных критериев его дерматоскопической диагностики.

Короткие мелкие телеангиэктазии описываются как сосуды небольшого диаметра и длиной <1 мм, с небольшим количеством ответвлений или без них. Гистопатологически они соответствуют телеангиэктатическим сосудам, расположенным в сосочковом слое дермы [17]. Наиболее часто они встречаются при дерматоскопии поверхностной формы базальноклеточного рака кожи (рис. 1а и в) [18].

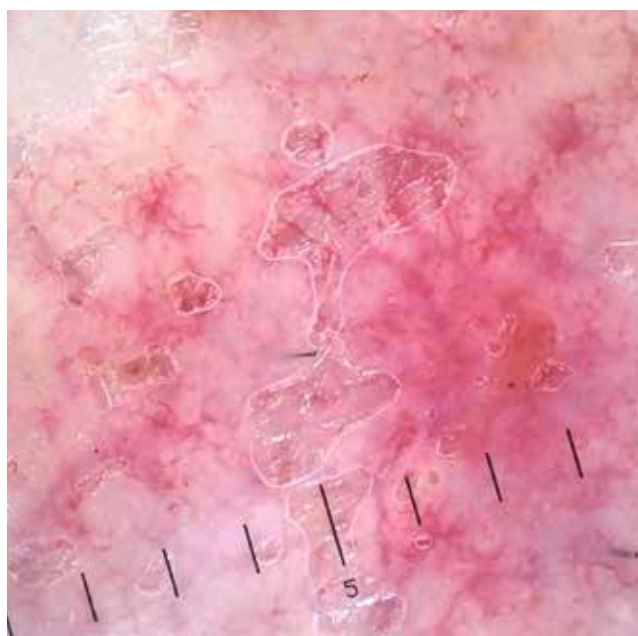Молочно-розовый фон часто описывается как бело-красная, полупрозрачная или непрозрачная бесструктурная область (рис. 1в). Молочно-розовый фон из всех изученных сосудистых паттернов имеет наивысшую чувствительность для диагностики базальноклеточного рака кожи, но, поскольку этот дерматоскопический признак коррелирует с васкуляризацией поражения, а также присутствует при других патологиях, таких как беспигментная меланома, актинический кератоз, плоскоклеточный рак, болезнь Боуэна, себорейный кератоз и ангиомы, он имеет низкую специфичность и не имеет диагностического значения для базальноклеточного рака кожи [19].

Другие дерматоскопические формы сосудов, такие как точечные, гломерулярные, петлевые, наблюдаются значительно реже [20].

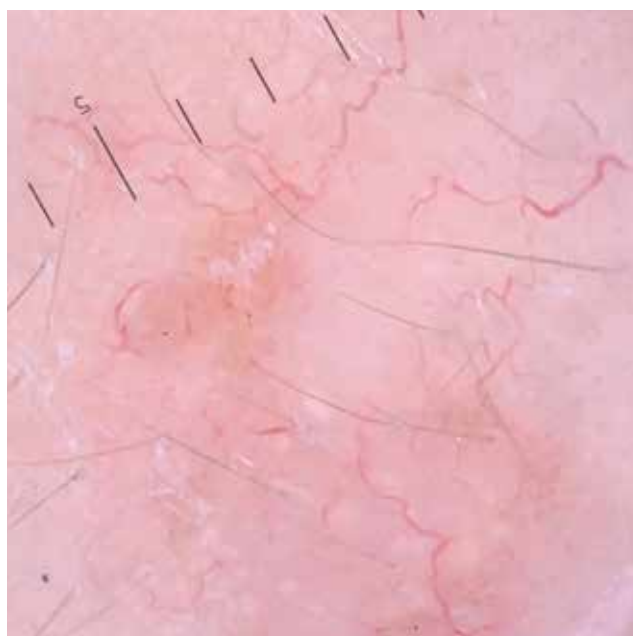
Неинвазивная верификация новообразований с помощью конфокальной микроскопии проводилась перед проведением биопсии, сразу после процедуры лазерного воздействия, через 4 недели после окончания лечения при условии полноценной эпителизации зоны вмешательства, а также через 6 мес., далее по показаниям при наличии клинических и дерматоскопических признаков рецидивирования на протяжении 3 лет наблюдения.

Прижизненная отражательная конфокальная лазерная микроскопия — это инструмент визуализации, который позволяет получать горизонтальные оптические срезы кожи с разрешением, сопоставимым с гистологическим исследованием.

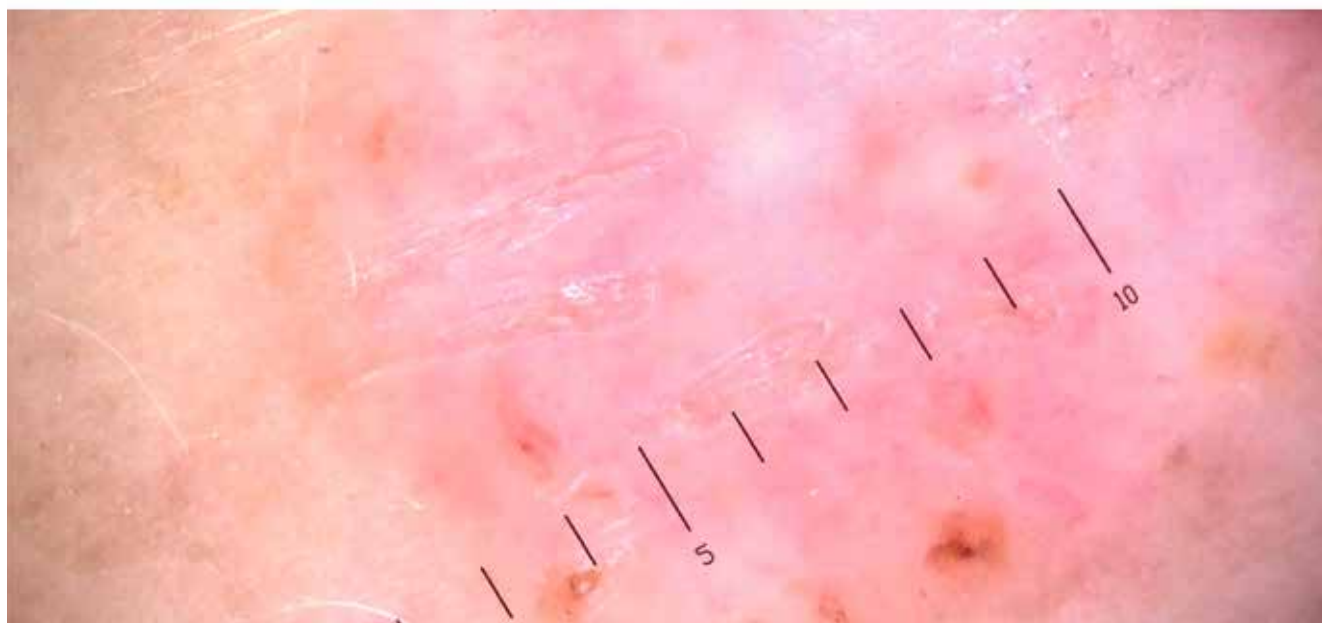
С помощью этого метода можно визуализировать в том числе и сосудистые структуры дермы и кровотока в режиме реального времени. В дерме сосуды выглядят как темные пространства, перемежающиеся небольшими светлыми структурами, представляющими клетки крови. Конфокальная микроскопия верхних дермальных сосудистых сплетений нормальной кожи показывает горизонтально ориентированные кровеносные сосуды. Сосуды, идущие вертикально и горизонтально, видны как круглые или канальцевые темные простран-



a



б



в

Рис. 1. Сосудистые феномены, выявляемые при дерматоскопии очагов базальноклеточного рака кожи. Описание в тексте: *a* — короткие мелкие телеангиэктазии, *б* — ветвящиеся древовидные сосуды, *в* — молочно-розовые области / фон

Fig. 1. Vascular features in dermatoscopy of basal cell skin cancer. Description in the text: *a* — short small telangiectasias, *б* — branching tree-like vessels, *в* — milky pink areas / background

ства [21]. Кровоток можно наблюдать за счет быстро движущихся ярких частиц внутри просвета сосуда.

По результатам серии клинических наблюдений и ряда исследований сформулированы специфические диагностические критерии конфокальной микроскопии для беспигментных опухолей кожи [22].

Преимуществом данного метода исследования является наблюдение в режиме реального времени за морфологией сосудов и моделями их распределения, что может предоставить дополнительную информацию для диагностики или мониторинга терапии опухолей кожи.

Для очагов базальноклеточной карциномы характерны горизонтально ориентированные кровеносные сосуды субэпидермального сплетения диаметром от 10 до 110 мкм с ускоренным кровотоком на глубине от 35 мкм от уровня рогового слоя. Нормальный диаметр сосудов субэпидермального сплетения в здоровой коже составляет от 10 до 15 мкм, что согласуется с данными о том, что кровеносные сосуды опухолей значительно отличаются от нормальных как физиологически, так и морфологически [23]. Сосуды, сформированные во время опухолевого ангиогенеза, дезорганизованы и негерметичны [24].

По результатам прижизненного конфокально-микроскопического исследования в очагах базальноклеточного рака кожи наблюдается полиморфный сосудистый рисунок, включающий в себя ветвящиеся (*а*), каналикулярные (*б*), прямолинейные (*в*), изогнутые (*г*), комбинированные (*д*) и круглые типы сосудов (рис. 2).

Наиболее часто встречались прямолинейные, ветвящиеся и каналикулярные морфологические типы сосудов. Сосудистый полиморфизм наблюдался во всех очагах базальноклеточного рака кожи одина-

ково часто при поверхностной и нодулярной формах базальноклеточного рака кожи.

Дополнительным важным критерием, выявляемым при проведении данного исследования в очагах базальноклеточного рака кожи, является наличие высокоинтенсивного и разнонаправленного кровотока (см. видео по ссылке «Кровоток в БКР» <https://vestnikdv.ru/files/journals/1/articles/1390/supp/1390-5005-1-SP.mp4>).

После подтверждения диагноза пациентам была предоставлена информация о планируемом методе лечения и запрошено их согласие.

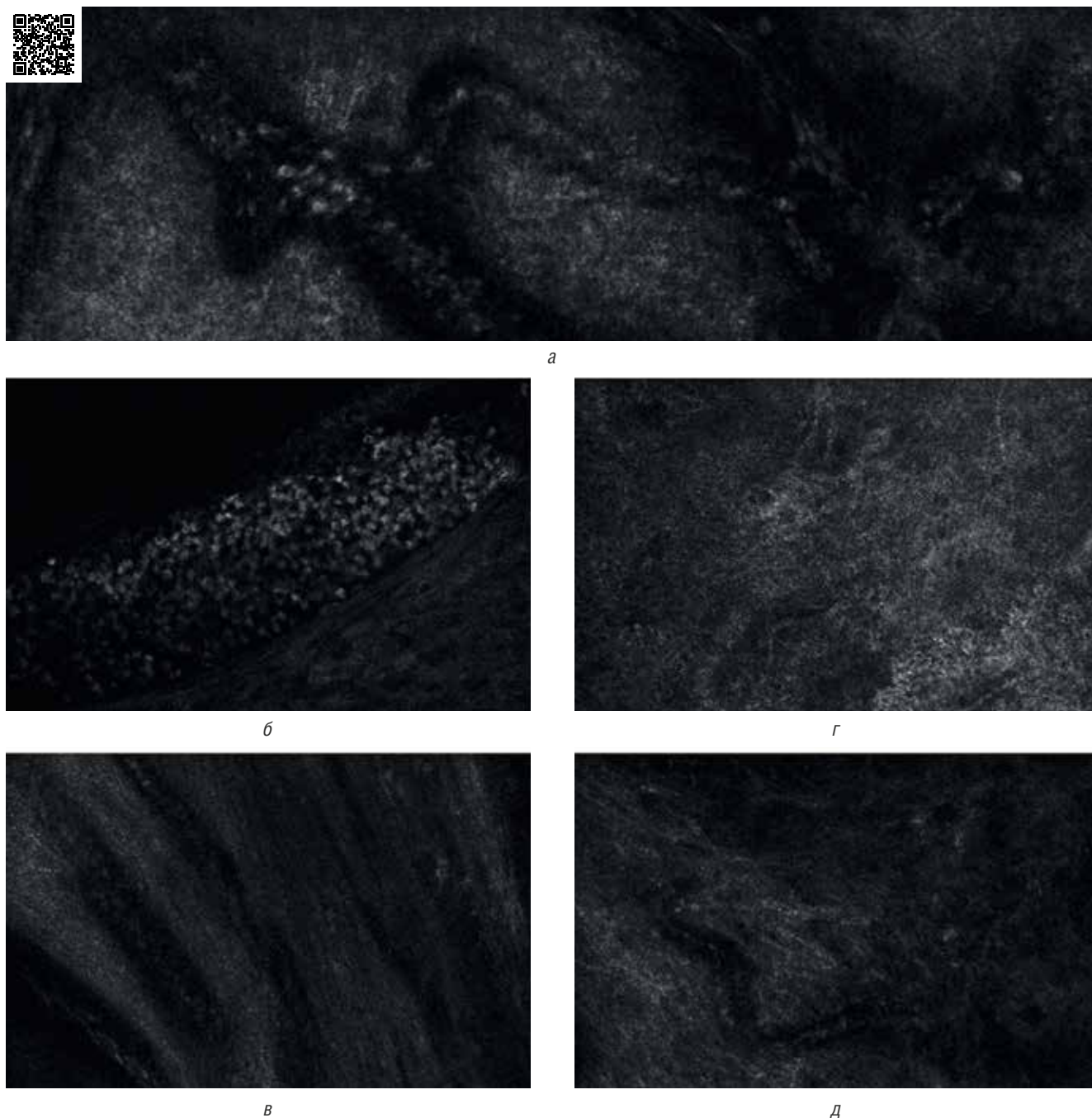


Рис. 2. Типы сосудов в очагах базальноклеточного рака кожи по данным прижизненной конфокальной лазерной микроскопии. Описание в тексте: *а* — ветвящиеся сосуды, *б* — каналикулярные, *в* — прямолинейные, *г* — изогнутые, *д* — комбинированные

Fig. 2. Vessel types of basal cell skin cancer according to confocal laser microscopy. Description in the text: *a* — branching vessels, *б* — canalicular, *в* — rectilinear, *г* — curved, *д* — combined

Пациенты с очагами поверхностной формы базальноклеточного рака кожи (схема) получали терапию с использованием лазерного излучения с длиной волны 585 нм, основанную на избирательной адсорбции данного вида энергии оксигенированной формой гемоглобина эритроцитов крови. В результате воздействия лазерного излучения происходит очень быстрое нагревание содержимого кровеносного сосуда до температуры выше 100 °С при минимальном нагреве дермы, энергия поглощенного излучения преобразуется в тепло, которое не успевает рассеиваться, вследствие чего накапливается в сосуде, что приводит к разрушению его стенки.

В зависимости от эффективности терапии выполнялось от 1 до 4 процедур с интервалом в 3 недели. Были использованы следующие параметры: плотность энергии в импульсе — 8 Дж/см², длительность импульса — 3 мс, диаметр лазерного луча — 10 мм, степень перекрытия импульсов — 10%, частота следования импульсов — 2 Гц, уровень динамического охлаждения — 4, количество проходов — 3. Критерий эффективности подобранных параметров — появление пурпуры.

Послеоперационный период протекал без образования струпа, с постепенным уменьшением очага поражения в размерах до полного исчезновения клинических, дерматоскопических и конфокально-микроскопических признаков базальноклеточного рака кожи.

Пациенты с очагами нодулярной формы базальноклеточного рака кожи (схема) получали терапию с использованием лазерного излучения с длиной волны 1064 нм, основанную на избирательной адсорбции данного вида энергии оксигенированной и в большей степени дезоксигенированной формой гемоглобина эритроцитов крови. В результате воздействия лазерного излучения происходит нагревание содержимого кровеносного сосуда до температуры выше 75 °С, что вызывает контракцию коллагеновых волокон сосудистой стенки, приводящую к облитерации просвета сосуда.

В зависимости от эффективности терапии выполнялось от 1 до 2 процедур с интервалом в 3 недели. Ис-

пользованы следующие параметры: плотность энергии в импульсе — 140 Дж/см², длительность импульса — 10 мс, диаметр лазерного луча — 5 мм, степень перекрытия импульсов — 10%, частота следования импульсов — 1 Гц, уровень динамического охлаждения — 4, количество проходов — 3. Критерий эффективности подобранных параметров — потемнение или появление серого оттенка области воздействия. Область воздействия включает в себя не менее 5 мм окружающей опухоль видимой здоровой ткани в обоих случаях.

Послеоперационный период протекал как с образованием, так и без образования струпа, с постепенным уменьшением очага поражения в размерах до полного исчезновения клинических, дерматоскопических и конфокально-микроскопических признаков базальноклеточного рака кожи.

Результаты

В подгруппе пациентов с нодулярной базальноклеточной карциномой (n = 10) (рис. 3), получающих терапию с использованием лазерного излучения с длиной волны 1064 нм, — 6 мужчин (60%), средний возраст — 63 года и 4 женщины (40%), средний возраст — 58 лет. У 8 пациентов длительность курса лечения составила 1 процедуру, у 2 пациентов — 2 процедуры. В настоящее время пациенты завершили лечение и находятся под наблюдением с визитами каждые 6 месяцев в течение 3 лет. По данным дерматоскопического и конфокально-микроскопического исследований, продолженный рост и рецидив у всех пациентов отсутствуют. У двух пациентов наблюдается формирование гипертрофических рубцов.

В подгруппе пациентов с поверхностной базальноклеточной карциномой (n = 10), получающих терапию с использованием лазерного излучения с длиной волны 585 нм (рис. 4): 9 женщин (90%), средний возраст — 50 лет и 1 мужчина (10%). У 4 пациентов курс лечения составил 3 процедуры, у 6 пациентов — 4 процедуры. По данным дерматоскопического и конфокально-микроскопического исследований, продолженный рост

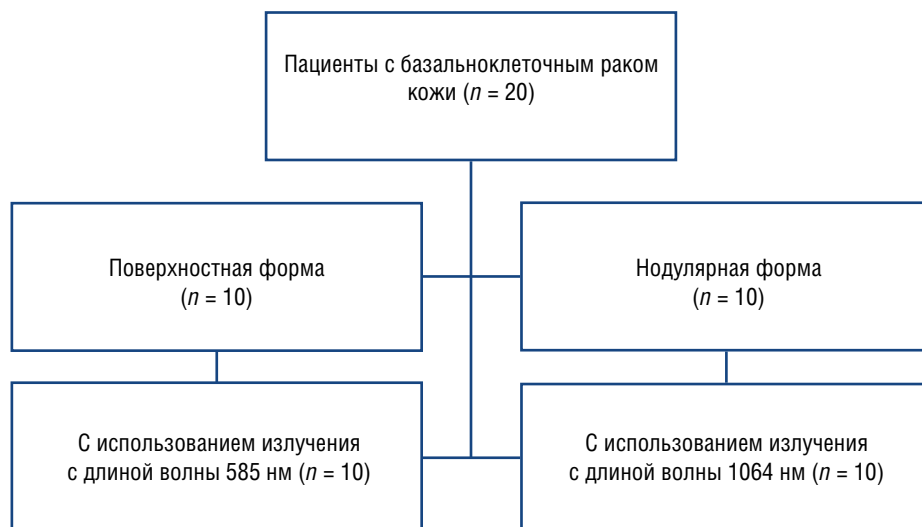


Схема. Распределение пациентов с базальноклеточным раком кожи по группам согласно гистологическому подтипу и методу лечения
 Scheme. Distribution of patients with basal cell skin cancer into groups according to histological subtype and treatment method

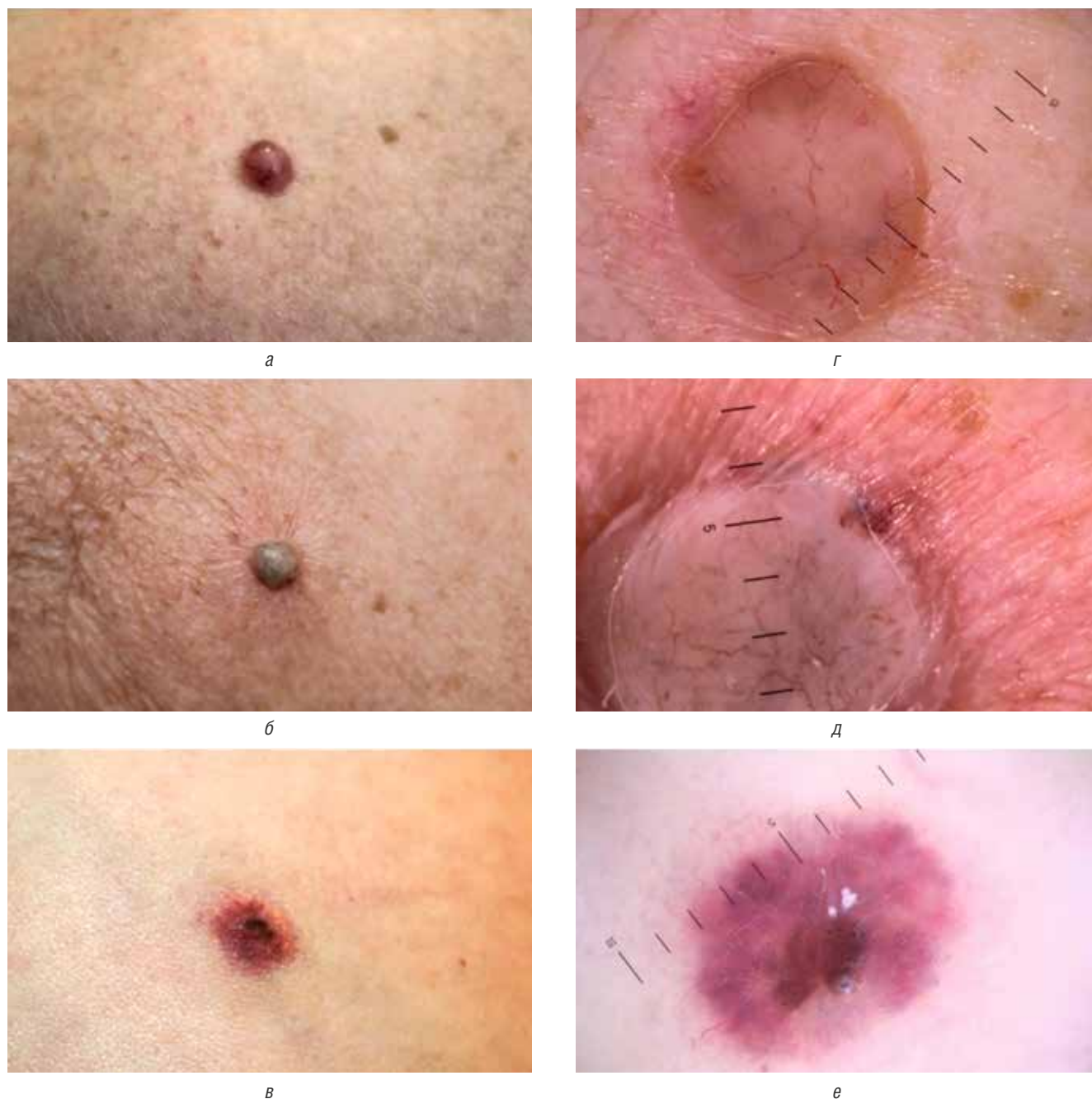

Рис. 3. Клиническая и дерматоскопическая картина в процессе лечения пациента с нодулярной формой базальноклеточного рака кожи с помощью лазерного излучения с длиной волны 1064 нм. Макроскопическая фотография (а) и дерматоскопическое изображение (б) — до процедуры, макроскопическая фотография (в) и дерматоскопическое изображение (г) — сразу после процедуры (появление серого оттенка на области воздействия), макроскопическая фотография (д) и дерматоскопическое изображение (е) — через 1 месяц после процедуры

Fig. 3. Clinical and dermoscopic picture during the treatment of a patient with a nodular form of basal cell skin cancer using laser with a wavelength of 1064 nm. Macroscopic photograph (a) and dermoscopic image (b) — before the procedure, macroscopic photograph (c) and dermoscopic image (d) — immediately after the procedure (appearance of a gray tint on the treated area), macroscopic photograph (e) and dermoscopic image (f) — 1 month after the procedure

и рецидив у всех пациентов отсутствуют. Побочных эффектов и нежелательных явлений на данный момент не зафиксировано.

Обсуждение

Использование лазерного излучения с длиной волны 585 и 1064 нм может быть перспективным для лечения базальноклеточного рака благодаря его способности воздействовать на артериальные сосуды опухоли. Большинство исследований, проведенных до насто-

ящего времени, посвященных лечению базальноклеточного рака кожи на основе принципов селективной лазерной коагуляции, были проведены с использованием импульсного лазера на красителе, длина волны 585 нм.

По данным различных авторов, эффективность лечения составляла от 71 до 92% полного регресса очагов базальноклеточного рака кожи после 4 процедур, проводимых каждые 2 недели. Эффективность лечения зависела от гистологического подтипа опу-

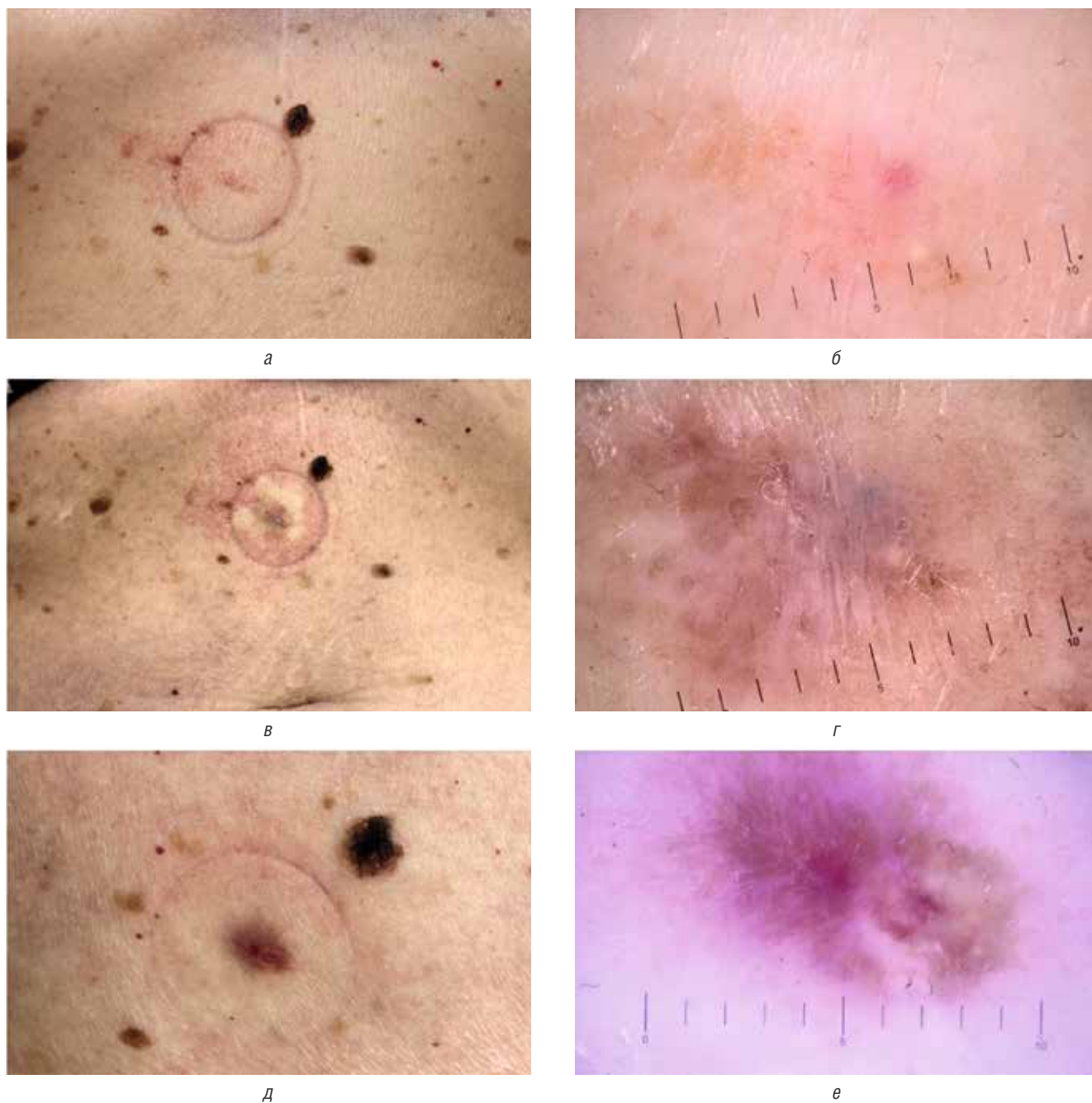


Рис. 4. Клиническая и дерматоскопическая картина в процессе лечения пациента с поверхностной формой базальноклеточного рака кожи с помощью лазерного излучения с длиной волны 585 нм. Макроскопическая фотография (а) и дерматоскопическое изображение (б) — до процедуры, макроскопическая фотография (в) и дерматоскопическое изображение (г) — сразу после процедуры (появление пурпуры на области воздействия), макроскопическая фотография (д) и дерматоскопическое изображение (е) — через 1 месяц после процедуры

Fig. 4. Clinical and dermoscopic picture during the treatment of a patient with a superficial form of basal cell skin cancer using laser radiation with a wavelength of 585 nm. Macroscopic photo (a) and dermoscopic image (b) — before the procedure, macroscopic photo (в) and dermoscopic image (г) — immediately after the procedure (appearance of purpura on the treated area), macroscopic photo (д) and dermoscopic image (е) — 1 month after the procedure

холи и была выше в случае поверхностной формы, а также при использовании суммированных импульсов [25–27]. Лазерное излучение с длиной волны 585 нм хорошо поглощается гемоглобином и оксигемоглобином, но глубина проникновения ограничена уровнем сетчатого слоя дермы, что позволяет использовать данный подход для эффективного воздействия на очаги поверхностной формы базальноклеточного рака кожи.

В нашем исследовании мы наблюдали сохраненный кровоток в сосудах сетчатого слоя дермы неизменной кожи и вокруг очагов нодулярного подтипа базальноклеточного рака кожи, что могло объяснить низкую эффективность лазерного излучения с длиной волны 585 нм при лечении данного подтипа базалиом по данным исследований ряда авторов [25–27].

Лазерное излучение с длиной волны 1064 нм отличается большей пенетрирующей способностью (до 8 мм),

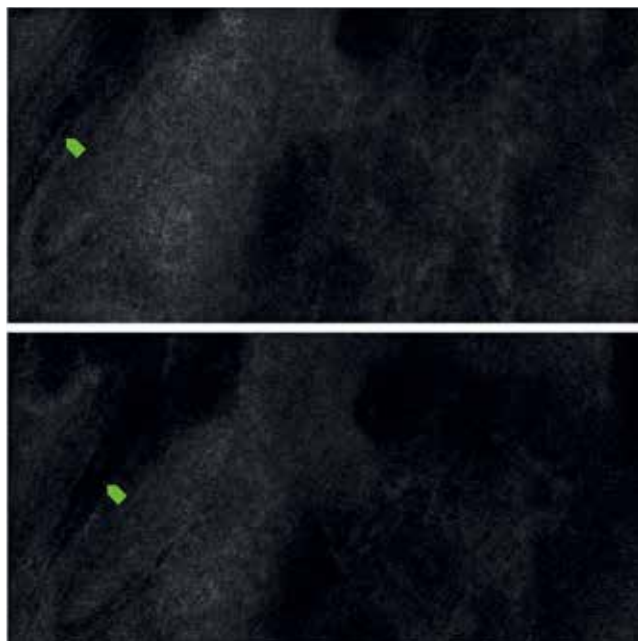


Рис. 5. Разрушение кровеносного сосуда в очаге поверхностного подтипа базальноклеточного рака кожи после воздействия лазерного излучения с длиной волны 585 нм

Fig. 5. Destruction of a blood vessel in the focus of the superficial subtype of basal cell skin cancer after exposure to laser radiation with a wavelength of 585 nm

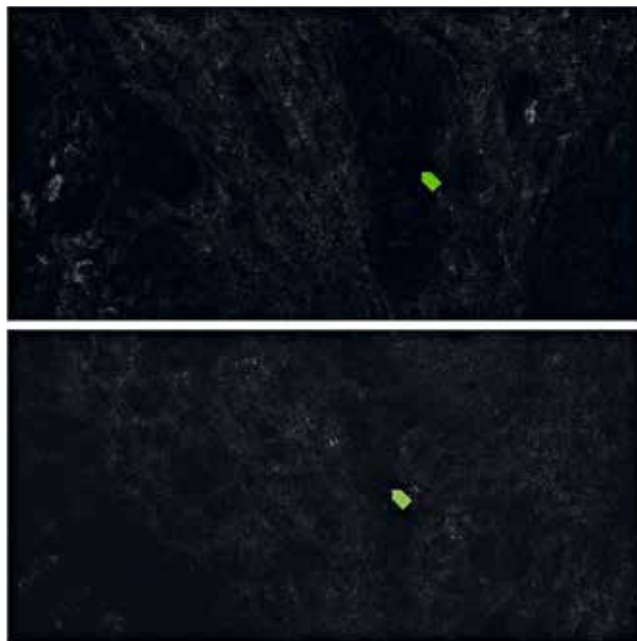


Рис. 6. Коагуляция сосуда в очаге нодулярного подтипа базальноклеточного рака кожи после воздействия лазерного излучения с длиной волны 1064 нм

Fig. 6. Vessel coagulation in the focus of the nodular subtype of basal cell skin cancer after exposure to laser radiation with a wavelength of 1064 nm

что позволяет использовать его для лечения очагов нодулярного подтипа базальноклеточной карциномы. Исследование с использованием непрерывного Nd:YAG лазера с длиной волны 1064 нм для лечения базальноклеточного рака кожи у 36 пациентов выявило, что показатель излечения составляет 97,3% после 2–4 процедур, а рецидив через 5 лет наблюдался только у одного субъекта [28]. В исследовании Moskalik (2010) проанализированы результаты лечения 2915 очагов базальноклеточного рака на коже лица с помощью неодимового лазера, и сообщается о частоте рецидивов при сроке наблюдения более 5 лет для первичных базалиом — 3,1 и 4,1% для рецидивных [29], а в исследовании Markowitz (2021): для первичных базалиом — 2%, для рецидивных — 11,8% при сроке наблюдения 12 месяцев [30].

Ограничения

Ограничением этого исследования является малый размер выборки.

Поскольку исследовалась лазерная терапия поверхностного и нодулярного подтипов базальноклеточного рака кожи, эффективность лазерного лечения агрессивных подтипов (инфильтративный, морфеа) не может быть экстраполирована на основании результатов этого исследования.

Кроме того, очаги базальноклеточного рака кожи в этом исследовании были представлены небольшими опухолями, что ограничивает возможность обобщения до большего разнообразия, при котором лазерное лечение может представлять особый интерес. Наконец, период наблюдения должен составлять не менее 5 лет, чтобы дополнительно прояснить вероятность рецидива.

Заключение

Телеангиэктатические сосуды относительно большого диаметра являются типичным признаком базальноклеточного рака кожи. Доставка достаточного количества энергии с длительностью импульса короче, чем время термической релаксации сосудистой сети опухоли, вызывает необратимое разрушение сосудов, ведущее к регрессии опухоли.

Дополнительным преимуществом фототермического воздействия на сосуды по сравнению с традиционными деструктивными или эксцизионными методами лечения является потенциальное сохранение здоровой ткани, окружающей опухоль [10].

Эта селективность, подтвержденная конфокально-микроскопическим изображением, отличается от неспецифического разрушения с помощью электрокоагуляции или лазера на углекислом газе. Конфокальная лазерная сканирующая микроскопия позволяет в режиме реального времени оценить структуру опухоли, границы, глубину инвазии и эффективность проводимого лечения.

Преимущества использования лазерного излучения с длиной волны 585 и 1064 нм для лечения поверхностных и нодулярных форм базальноклеточного рака кожи включают в себя минимальное время реабилитации, отсутствие значительных побочных эффектов, высокую эффективность, хороший косметический эффект и переносимость. Лазерная терапия снижает вероятность раневых осложнений, таких как инфекции (отсутствие открытой раны) и аллергический контактный дерматит, вызванный использованием перевязочных средств. ■

Литература/References

1. Кубанов А.А., Кондрахина И.Н., Плахова К.И., Сайтбурханов Р.Р. Современное представление о патогенезе базальноклеточного рака кожи. Вестник дерматологии и венерологии. 2021;97(5):38–51 [Kubanov AA, Kondrahina IN, Plahova KI, Sajtburhanov RR. Modern understanding of the pathogenesis of basal cell skin cancer. Vestnik dermatologii i venerologii. 2021;97(5):38–51 (In Russ.)] doi: 10.25208/vdv1277
2. Ionescu DN, Arida M, Jukic DM. Metastatic basal cell carcinoma: four case reports, review of literature, and immunohistochemical evaluation. Arch Pathol Lab Med. 2006;130(1):45–51. doi: 10.5858/2006-130-45-MBCCFC
3. Richarz NA, Boada A, Carrascosa JM. Angiogenesis in Dermatology — Insights of Molecular Mechanisms and Latest Developments. Actas Dermosifiliogr. 2017;108(6):515–523. doi: 10.1016/j.ad.2016.12.001
4. Veikkola T, Karkkainen M, Claesson-Welsh L, Alitalo K. Regulation of angiogenesis via vascular endothelial growth factor receptors. Cancer Res. 2000;60(2):203–212.
5. Folkman J. What is the evidence that tumors are angiogenesis dependent? J Natl Cancer Inst. 1990;82(1):4–6. doi: 10.1093/jnci/82.1.4
6. Folkman J, Watson K, Ingber D, Hanahan D. Induction of angiogenesis during the transition from hyperplasia to neoplasia. Nature. 1989;339(6219):58–61. doi: 10.1038/339058a0
7. Srivastava A, Laidler P, Davies RP, Horgan K, Hughes LE. The prognostic significance of tumor vascularity in intermediate-thickness (0.76–4.0 mm thick) skin melanoma. A quantitative histologic study. Am J Pathol. 1988;133(2):419–423.
8. Wang Z, Dabrosin C, Yin X, Fuster MM, Arreola A, Rathmell WK, et al. Broad targeting of angiogenesis for cancer prevention and therapy. Semin Cancer Biol. 2015;35 Suppl(Suppl):S224–S243. doi: 10.1016/j.semcancer.2015.01.001
9. Winter J, Kneitz H, Bröcker EB. Blood vessel density in Basal cell carcinomas and benign trichogenic tumors as a marker for differential diagnosis in dermatopathology. J Skin Cancer. 2011;2011:241382. doi: 10.1155/2011/241382.
10. Bowden J, Brennan PA, Umar T, Cronin A. Expression of vascular endothelial growth factor in basal cell carcinoma and cutaneous squamous cell carcinoma of the head and neck. J Cut Pathol. 2002;29(10):585–589. doi: 10.1034/j.1600-0560.2002.291003.x
11. Lupu M, Caruntu C, Ghita MA, Voiculescu V, Voiculescu S, Rosca AE, et al. Gene Expression and Proteome Analysis as Sources of Biomarkers in Basal Cell Carcinoma. Dis Markers. 2016;2016:9831237. doi: 10.1155/2016/9831237
12. Verduzco-Martínez AP, Quiñones-Venegas R, Guevara-Gutiérrez E, Tlacuilo-Parra A. Correlation of dermoscopic findings with histopathologic variants of basal cell carcinoma. Int J Dermatol. 2013;52(6):718–721. doi: 10.1111/j.1365-4632.2012.05816.x
13. Jain RK. Determinants of tumor blood flow: a review. Cancer Res. 1988;48(10):2641–2658.
14. Altamura D, Menzies SW, Argenziano G, Zalaudek I, Soyer HP, Sera F, et al. Dermoscopy of basal cell carcinoma: morphologic variability of global and local features and accuracy of diagnosis. J Am Acad Dermatol. 2010;62(1):67–75. doi: 10.1016/j.jaad.2009.05.035
15. Puig S, Cecilia N, Malvey J. Dermoscopic criteria and basal cell carcinoma. G Ital Dermatol Venereol. 2012;147(2):135–140.
16. Argenziano G, Zalaudek I, Corona R, Sera F, Cicale L, Petrillo G, et al. Vascular structures in skin tumors: a dermoscopy study. Arch Dermatol. 2004;140(12):1485–1489. doi: 10.1001/archderm.140.12.1485
17. Trigoni A, Lazaridou E, Apalla Z, Vakirlis E, Chrysomallis F, Varytimiadis D, et al. Dermoscopic features in the diagnosis of different types of basal cell carcinoma: a prospective analysis. Hippokratia. 2012;16(1):29–34.
18. Lallas A, Apalla Z, Ioannides D, Argenziano G, Castagnetti F, Moscarella E, et al. Dermoscopy in the diagnosis and management of basal cell carcinoma. Future Oncol. 2015;11(22):2975–2984. doi: 10.2217/fon.15.193
19. Liebman TN, Jaimes-Lopez N, Balagula Y, Rabinovitz HS, Wang SQ, Dusza SW, et al. Dermoscopic features of basal cell carcinomas: differences in appearance under non-polarized and polarized light. Dermatol Surg. 2012;38(3):392–399. doi: 10.1111/j.1524-4725.2011.02205.x
20. Popadić M. Statistical evaluation of dermoscopic features in basal cell carcinomas. Dermatol Surg. 2014;40(7):718–724. doi: 10.1111/dsu.0000000000000031
21. Malvey J, Hanke-Martinez M, Costa J, Salerni G, Carrera C, Puig S. Semiology and pattern analysis in nonmelanocytic lesions. In: Reflectance Confocal Microscopy for Skin. Berlin; Heidelberg: Springer; 2012. P. 239–252.
22. Gerger A, Koller S, Weger W, Richtig E, Kerl H, Samonigg H, et al. Sensitivity and specificity of confocal laser-scanning microscopy for in vivo diagnosis of malignant skin tumors. Cancer. 2006;107(1):193–200. doi: 10.1002/cncr.21910
23. Angara K, Borin TF, Arbab AS. Vascular Mimicry: A Novel Neovascularization Mechanism Driving Anti-Angiogenic Therapy (AAT) Resistance in Glioblastoma. Transl Oncol. 2017;10(4):650–660. doi: 10.1016/j.tranon.2017.04.007
24. Chung AS, Ferrara N. Developmental and pathological angiogenesis. Annu Rev Cell Dev Biol. 2011;27:563–584. doi: 10.1146/annurev-cellbio-092910-154002
25. Shah SM, Konnikov N, Duncan LM, Tannous ZS. The effect of 595 nm pulsed dye laser on superficial and nodular basal cell carcinomas. Lasers Surg Med. 2009;41(6):417–422. doi: 10.1002/lsm.20787
26. Konnikov N, Avram M, Jarell A, Tannous Z. Pulsed dye laser as a novel non-surgical treatment for basal cell carcinomas: response and follow up 12–21 months after treatment. Lasers Surg Med. 2011;43(2):72–78. doi: 10.1002/lsm.21035
27. Tran HT, Lee RA, Oganessian G, Jiang SB. Single treatment of non-melanoma skin cancers using a pulsed-dye laser with stacked pulses. Lasers Surg Med. 2012;44(6):459–467. doi: 10.1002/lsm.22032
28. El-Tonsy MH, El-Domyati MM, El-Sawy AE, El-Din WH, Anbar Tel-D, Raouf HA. Continuous-wave Nd:Yag laser hyperthermia: a successful modality in treatment of basal cell carcinoma. Dermatol Online J. 2004;10(2):3.
29. Moskaliuk K, Kozlow A, Demin E, Boiko E. Powerful neodymium laser radiation for the treatment of facial carcinoma: 5 year follow-up data. Eur J Dermatol. 2010;20(6):738–742. doi: 10.1684/ejd.2010.1055
30. Markowitz O, Bressler MY. Combining Nd:YAG laser with optical coherence tomography for nonsurgical treatment of basal cell carcinoma. Lasers Surg Med. 2022;54(1):105–112. doi: 10.1002/lsm.23455

Участие авторов: все авторы несут ответственность за содержание и целостность всей статьи. Анализ литературы, сбор, анализ, интерпретация данных, лечение пациентов — Р.Р. Сайтбурханов; анализ литературных данных, формирование структуры статьи — И.Н. Кондрахина; редактирование статьи — А.А. Кубанов, отбор литературных данных, подготовка к публикации — К.И. Плахова.

Authors' participation: all authors are responsible for the content and integrity of the entire article. Literature analysis, analysis and interpretation of data, treatment of patients — Rifat R. Saytburkhanov; analysis of literature data, design of the article — Irina N. Kondrakhina; article editing — Alexey A. Kubanov, selection of literature data, preparation for publication — Xenia I. Plakhova.

Информация об авторах

***Сайтбурханов Рифат Рафаилович** — врач-дерматовенеролог; адрес: Россия, 107076, г. Москва, ул. Короленко, д. 3, стр. 6; ORCID iD: <https://orcid.org/0000-0001-6132-5632>; eLibrary SPIN: 1149-2097; e-mail: rifat03@yandex.ru
Кондрахина Ирина Никифоровна — к.м.н.; ORCID iD: <https://orcid.org/0000-0003-3662-9954>; eLibrary SPIN: 8721-9424; e-mail: kondrakhina77@gmail.com
Плахова Ксения Ильинична — д.м.н.; ORCID iD: <https://orcid.org/0000-0003-4169-4128>; eLibrary SPIN: 7634-5521; e-mail: plahova@cnikvi.ru
Кубанов Алексей Алексеевич — д.м.н., профессор, академик РАН; ORCID iD: <https://orcid.org/0000-0002-7625-0503>; eLibrary SPIN: 8771-4990; e-mail: alex@cnikvi.ru

Information about the authors

***Rifat R. Saytburkhanov** — Dermatovenereologist; address: 3 bldg 6 Korolenko street, 107076, Moscow, Russia; ORCID iD: <https://orcid.org/0000-0001-6132-5632>; eLibrary SPIN: 1149-2097; e-mail: rifat03@yandex.ru
Irina N. Kondrakhina — MD, Cand. (Sci.) Med.; ORCID iD: <https://orcid.org/0000-0003-3662-9954>; eLibrary SPIN: 8721-9424; e-mail: kondrakhina77@gmail.com
Xenia I. Plakhova — MD, Dr. Sci. (Med.); ORCID iD: <https://orcid.org/0000-0003-4169-4128>; eLibrary SPIN: 7634-5521; e-mail: plahova@cnikvi.ru
Alexey A. Kubanov — MD, Dr. Sci. (Med.), Professor, Academician of the Russian Academy of Sciences; ORCID iD: <https://orcid.org/0000-0002-7625-0503>; eLibrary SPIN: 8771-4990; e-mail: alex@cnikvi.ru

Статья поступила в редакцию: 18.10.2022
Принята к публикации: 14.11.2022
Дата публикации: 15.12.2022

Submitted: 18.10.2022
Accepted: 14.11.2022
Published: 15.12.2022