https://doi.org/10.25208/vdv16789

Check for updates

Проявление дискоидной красной волчанки на волосистой части головы

© Джаваева Д.Г.[1]*, Базаев В.Т.[1], Кобаидзе Л.М. [1], Пашинян А.Г.[2]

[1] Северо-Осетинская государственная медицинская академия, Владикавказ, Россия
[2] Российский национальный исследовательский медицинский университет имени Н.И. Пирогова, Москва, Россия

Рубцовые алопеции волосистой части головы, составляющие приблизительно 5% всех случаев алопеции, являются актуальной проблемой как для дерматологов, так и трихологов. Представлен клинический случай пациента 47 лет, проявляющийся в виде очагов рубцовой алопеции на волосистой части головы. По результатам клинического, гистологического и дерматоскопического исследований установлен диагноз «дискоидная красная волчанка». Пациент также обследован ревматологом (системная красная волчанка исключена, показано динамическое наблюдение). Получал лечение: гидроксихлорохин, аевит и венарус; наружно — мазь Лоринден А, крем бепантен плюс, шампуни, содержащие цинк, ультрафонофорез гидрокортизоновой мази. В результате лечения наблюдается клиническое улучшение. Показано наблюдение у дерматовенеролога и повторное обследование ревматолога через 6 месяцев. Ввиду сложной диагностики и схожести клинической картины важное значение приобретает своевременное и полноценное обследование и лечение в целях предупреждения либо прекращения формирования очагов алопеции, которые, в свою очередь, влияют также на психоэмоциональный фон человека и могут быть причиной психосоциальной дезадаптации.

Ключевые слова: **рубцовые алопеции; дискоидная красная волчанка; лимфоцитарные рубцовые алопеции; поражения волосистой части головы; клинический случай**

Конфликт интересов: авторы декларируют отсутствие явных и потенциальных конфликтов интересов, связанных с публикацией настоящей статьи.

Источник финансирования: работа выполнена и опубликована за счет финансирования по месту работы авторов.

Согласие пациента: пациент добровольно подписал информированное согласие на публикацию персональной медицинской информации в обезличенной форме в журнале «Вестник дерматологии и венерологии».

Для цитирования: Джаваева Д.Г., Базаев В.Т., Кобаидзе Л.М., Пашинян А.Г. Проявление дискоидной красной волчанки на волосистой части головы. Вестник дерматологии и венерологии. 2025;101(1):116–122. doi: https://doi.org/10.25208/vdv16789

https://doi.org/10.25208/vdv16789

The manifestation of discoid lupus erythematosus on the scalp

© Diana G. Dzhavaeva[1]*, Vitaly T. Bazaev[1], Lamara M. Kobaidze[1], Albina G. Pashinyan[2]

[1] North Ossetian State Medical Academy, Vladikavkaz, Russia
[2] Pirogov Russian National Research Medical University (Pirogov Medical University), Moscow, Russia

Scarred alopecia of the scalp is an urgent problem for both dermatologists and trichologists and accounts for approximately 5% of all cases of alopecia. A clinical case of a 47-year-old patient manifesting as foci of scar alopecia on the scalp is presented. According to the results of clinical, histological and dermatoscopic studies, the diagnosis of discoid lupus erythematosus was established. The patient was also examined by a rheumatologist (systemic lupus erythematosus was excluded, dynamic observation was shown). He received treatment with hydroxychloroquine, aevit and venarus; externally — Lorinden A ointment, bepanten plus cream, shampoos containing zinc, ultraphonophoresis with hydrocortisone ointment course. Because of the treatment, there is a clinical improvement. Observation by a dermatovenerologist and repeated examination by a rheumatologist after 6 months are indicated. Due to the complex diagnosis and the similarity of the clinical picture, timely and complete examination and treatment is important in order to prevent or stop the formation of foci of alopecia. In turn, they also affect the psychoemotional background of a person and the formation of psychosocial maladaptation.

Keywords: **scarring alopecia; discoid lupus erythematosus; lymphocytic scarring alopecia; lesions of the scalp; a clinical case**

Conflict of interest: the authors declare the absence of obvious and potential conflicts of interest related to the publication of this article.

Funding source: the work was done through financing at the place of work of the authors.

Patient consent: the patient voluntarily signed an informed consent to the publication of personal medical information in anonymous form in the journal “Vestnik Dermatologii i Venerologii”.

For citation: Dzhavaeva DG, Bazaev VT, Kobaidze LM, Pashinyan AG. The manifestation of discoid lupus erythematosus on the scalp. Vestnik Dermatologii i Venerologii. 2025;101(1):116–122. doi: https://doi.org/10.25208/vdv16789

Актуальность

Рубцовые алопеции представляют собой группу воспалительных патологических состояний сально-волосяного фолликула, которые приводят к полному разрушению и исчезновению пилосебацейных комплексов и необратимой потере волос. Рубцовая алопеция делится на первичную и вторичную. Первичные рубцовые алопеции являются основной проблемой в диагностике и лечении, так как характеризуются воспалительным процессом волосяного фолликула, который начинает разрушаться. В случае вторичных рубцовых алопеций воспаление волосяного фолликула охватывает также другие структуры кожи, а затем замещается соединительной тканью [1–3].

Рубцовые алопеции могут быть разделены на три основные группы (согласно классификации NAHRS): лимфоцитарного, нейтрофильного и смешанного происхождения.

Лимфоцитарные рубцовые алопеции включают следующие заболевания: муцинозная, дискоидная красная волчанка, красный плоский фолликулярный лишай (lichen planopilaris), псевдопелада Брока, декальвирующий шиповидный фолликулярный кератоз, фиброзная алопеция с признаками красного плоского лишая и андрогенетическая алопеция, центробежная рубцовая алопеция.

К нейтрофильным рубцовым алопециям относят абсцедирующий подрывающий фолликулит Гоффмана, декальвирующий фолликулит.

Смешанные рубцовые алопеции включают некротические акне, келоидные акне задней поверхности шеи, пустулезный эрозивный дерматоз и др. [4, 5].

К причинам развития вторичных рубцовых алопеций относят: травматизацию кожи волосистой части головы (излучения, ожоги и т.д.); инфекционные заболевания кожи (бактериальные, грибковые, вирусные); гранулематозные инфильтрации (липоидный некробиоз и саркоидоз); неопластические процессы (меланому, лимфомы, базальноклеточный рак, метастазы опухолей в кожу волосистой части и др.), а также склеродермию и рубцующий пемфигоид.

Для постановки точного диагноза необходимы тщательный сбор анамнеза, визуальный осмотр пациента, в том числе дерматоскопический (трихоскопический), а также гистологическое исследование материала из патологических очагов. Значительную роль играет ранняя диагностика, что влияет на комплексное своевременное лечение, а также психоэмоциональное состояние больных рубцовой алопецией [6].

Описание случая

Пациент Б.К., 1977 г. рождения, обратился в поликлинику по месту жительства с жалобами на выпадение волос в области волосистой части головы в июне 2021 г., был поставлен предположительный диагноз «очаговая алопеция». От дальнейшего обследования и лечения отказался. После увеличения размеров очагов в мае 2023 г. обратился к врачу-дерматовенерологу в Северо-Осетинский республиканский КВД.

Анамнез заболевания. Впервые заметил очаги облысения на волосистой части головы и гиперемию кожи лица приблизительно пять лет назад, что связывает с длительным пребывания на солнце в летнее время года. Субъективные ощущения не отмечает.

Анамнез жизни. Вредные привычки отрицает, наследственность не отягощена. Из перенесенных заболеваний отмечает ветряную оспу и острый пиелонефрит.

Результаты физикального, лабораторного и инструментального исследования

Объективный статус. Правильного телосложения, общее состояние удовлетворительное. Костно-мышечный аппарат, органы дыхания, сердечно-сосудистая система — без особенностей. Суставы не деформированы, боли и скованности не отмечает. Пульс — 65 уд./мин. Артериальное давление — 125/85 мм рт. ст. Печень и селезенка не увеличены. Со слов больного, физиологические отправления не нарушены.

Локальный статус. Патологический процесс локализуется на коже темени и затылка и представлен двумя очагами рубцовой алопеции, не сопровождающимися субъективными ощущениями. Визуально в области затылка с переходом на кожу шеи отмечается также гиперемия. Кожа умеренно уплотнена, по периферии очагов визуализируются сгруппированный рост волос из одного фолликула, серо-желтые обильные корки и шелушение, а также гиперемия фолликулов. Отмечается умеренная гиперемия кожи лица (рис. 1). Регионарные лимфоузлы не увеличены, при пальпации безболезненные. На коже туловища, конечностях, подмышечных и паховой областей высыпаний нет.

Данные лабораторных исследований

Общий анализ крови: эритроциты — 4,88 млн/мкл; гематокрит — 39,8%; гемоглобин — 13,6 г/дл; лейкоциты — 8,73 тыс./мкл; скорость оседания эритроцитов — 8 мм/ч; тромбоциты — 296 тыс./мкл; нейтрофилы — 64,8% (общее число в процентах, количество палочкоядерных не превышает 6%); лимфоциты — 29,2%; моноциты — 4,3%; эозинофилы — 1,4%; базофилы — 0,3%.

Биохимический анализ крови: холестерин — 6,5 ммоль/л; концентрация мочевины — 4,7 ммоль/л; билирубин общий — 13,8 ммоль/л; аланинаминотрансфераза — 36,8 Ед/л; аспартатаминотрансфераза — 19,0 Ед/л.

Общий анализ мочи: относительная плотность — 1015 г/л; pH — 5,5; глюкоза, кетоновые тела, уробилиноген, билирубин, лейкоцитарная эстераза, гемоглобин, нитриты — отрицательны; лейкоциты — 1 в поле зрения; эритроциты — 1 в поле зрения; белок и глюкоза не обнаружены; эпителиальные клетки — 1 в поле зрения; соли, бактерии, дрожжевые грибки не обнаружены. Слизь — в небольшом количестве.

Консультация ревматолога (05.07.2023). После клинического и лабораторного обследования системность процесса (системная красная волчанка) исключена. Показано динамическое наблюдение. Повторный прием — через 6 месяцев.

Исследование на антинуклеарный фактор проведено в двух независимых лабораториях. Антинуклеарный фактор (09.06.2023) на HEp-2-клетках; IgG — титр 320 (положительный). Референсные значения — < 160.

Антинуклеарный фактор ANA IIFT, Hep-2 (04.07.2023), титр — 1:320 (положительный). Референсные значения — ≤ 1:160.

АТ к нативной (двуспир.) ДНК IgG — 10,80 МЕ/мл (отрицательно).

а *б* *в*

Рис. 1. Очаги рубцовой алопеции: *а* — гиперемия, сгруппированный рост волос из одного фолликула в области затылка с переходом на кожу шеи; *б* — правая поверхность шеи; *в* — левая поверхность шеи
Fig. 1. Foci of scar alopecia: *а* — hyperemia, grouped hair growth from one follicle in the occipital region with a transition to the skin of the neck; *б* — the right surface of the neck; *в* — the left surface of the neck

АТ к кардиолипину, суммарные IgG+A+M — < 2 Ед/мл (отрицательно).

С3 компонент комплимента — 1,30 г/л (отрицательно); С4 компонент комплимента — 0,36 г/л (отрицательно).

При *дерматоскопическом исследовании* отмечаются участки атрофии, по периферии патологических очагов наблюдаются четкие роговые пробки (большие роговые пробки). На отдельных участках обнаруживаются сосуды-шпильки, ветвящиеся сосуды, корки, шелушение (рис. 2), что соответствует дермоскопической картине дискоидной красной волчанки.

Гистологическое исследование биопсийного материала кожи (03.09.2024). Микроскопическое описание: при микроскопическом исследовании в биоптате кожи морфологическая картина неравномерно выраженных склероатрофических изменений сосочковой дермы с наличием слабовыраженных мукоидных изменений поверхностных участков сосочковой дермы, глубоко расположенных периаднексальных лимфоцитарных инфильтратов (рис. 3). Патологоанатомическое заключение (диагноз): в пределах исследованного биоптата кожи при учете клинических данных морфологическая картина соответствует дискоидной красной волчанке.

На основании данных анамнеза, клинико-лабораторных, гистологического и дерматоскопических исследований, а также обследования и консультации врача-ревматолога поставлен диагноз: «дискоидная красная волчанка».

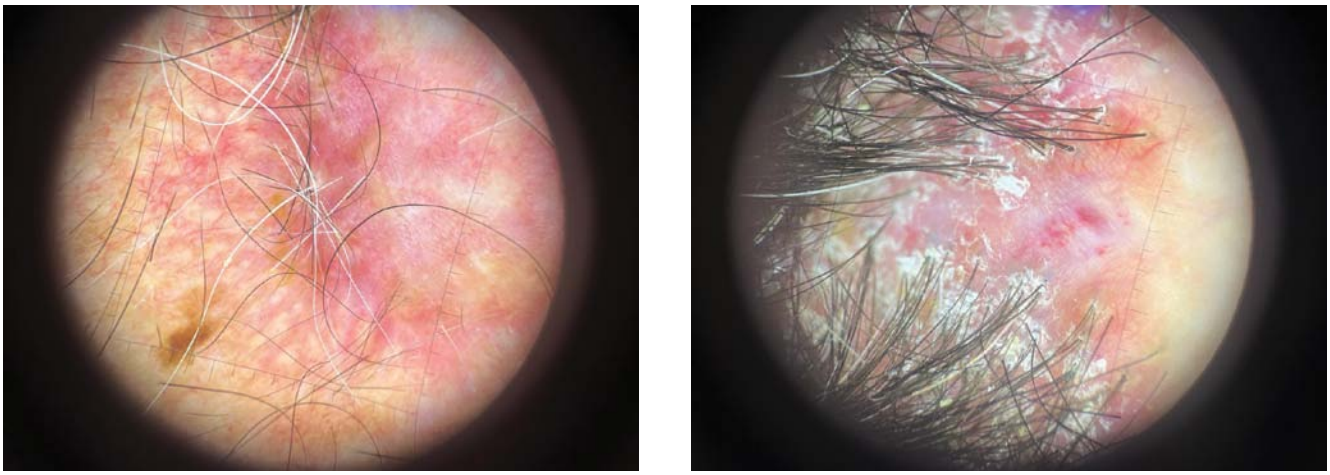

а *б*

Рис. 2. Дерматоскопическая картина кожи волосистой части головы в очаге поражения: *а* — ветвящиеся сосуды, корки, шелушение; *б* — фолликулярные пробки (большие желтые точки)
Fig. 2. Dermatoscopic picture of the scalp skin in the lesion: *а* — branching vessels, crusts, peeling; *б* — follicular plugs (large yellow dots)

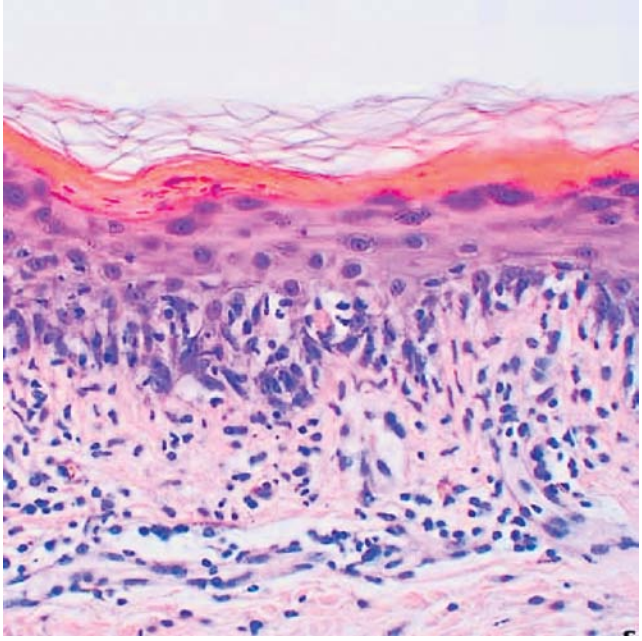

Рис. 3. Гистологическое исследование биопсийного материала кожи (окраска гематоксилином и эозином): неравномерно выраженные склероатрофические изменения сосочковой дермы с наличием слабовыраженных мукоидных изменений поверхностных участков сосочковой дермы, глубоко расположенных периаднексальных лимфоцитарных инфильтратов
Fig. 3. Histological examination of the biopsy material of the skin (stained with hematoxylin and eosin) unevenly pronounced scleroatrophic changes in the papillary dermis, with the presence of weakly expressed mucoid changes in the surface areas of the papillary dermis of deeply located periadnexal lymphocytic infiltrates

Дифференциальный диагноз. Данный клинический случай представляет важность дифференциальной диагности с другими рубцовыми поражениями волосистой части головы со схожей клинической картиной, таких как псевдопелада Брока, красный плоский лишай волосистой части головы (декальвирующий фолликулит), подрывающий фолликулит Гоффмана.

При псевдопеладе Брока отмечаются характерные небольшие, но многочисленные очаги в виде «следов на снегу». Кожа нежная, бледно-розовая. Из одного волосяного фолликула растет несколько волос. Постепенно очаги облысения увеличиваются. Дерматоскопически отмечаются разветвленные сосуды, отсутствуют сальные железы, волосяные фолликулы, роговые пробки, а также отмечаются очаги фиброза. Гистологически в волосяном фолликуле определяются стойкие эластиновые волокна. Фолликулярная воронка содержит лимфоцитарный перифолликулярный инфильтрат, фиброзные тяжи [7, 8].

Декальвирующий фолликулит локализуется на коже затылочной и теменной областей в виде папул и пустул, а также эрозий и гнойных корок, в дальнейшем небольшие очаги сливаются, образуя крупные атрофированные рубцовые очаги. Дематоскопически отмечаются сосуды в виде запятых, точечные сосуды и четкие очаги перифолликулярного воспаления, гистологически — вакуольная альтерация волосяного влагалища, клиновидный гиперганулез устья волоса.

Подрывающий фолликулит Гоффмана представлен болезненными гнойными узлами на теменной и затылочной областях, которые в последующем приводят к очагам рубцовой алопеции. Дерматоскопически определяются пустые фолликулярные отверстия. Гистологически наблюдаются абсцессы в дерме и гиподерме, лимфомоноцитарные клеточные инфильтраты, на поздних стадиях — хронические гранулемы, фиброз и рубцы [9, 10].

Лечение. Пациенту назначено следующее лечение: гидроксихлорохин по 200 мг/день в течение 3 месяцев; аевит по капсуле 2 раза/день 1 месяц; венарус по 1 капсуле/день 1 месяц; наружно — по периферии на гиперемированные участки мазь Лоринден А 2 раза/день 1 месяц и крем бепантен плюс 1 раз/день, дегтярный шампунь или шампуни, содержащие цинк; ультрафонофорез с гидрокортизоновой мазью № 10.

Исход и результаты последующего наблюдения. В результате проведенного лечения наблюдается положительная динамика, выражающаяся в побледнении, размягчении, а также уплощении патологических очагов. Рекомендовано избегание прямых солнечных лучей и применение фотозащитных средств с SPF-фактором не менее 50+. Наблюдение у дерматовенеролога и повторное обследование ревматолога через 6 месяцев.

Обсуждение

На долю рубцовых алопеций приходится от 5 до 7% всех случаев выпадения волос, поэтому данная патология является одной из самых актуальных проблем в современной трихологии и дерматологии. При этом женщины страдают чаще мужчин, что может стать результатом генетических либо приобретенных заболеваний [11]. Что касается непосредственно дискоидной красной волчанки, женщины страдают примерно в 3 раза чаще мужчин, и средний возраст их составляет 30–40 лет.

При обнаружении антинуклеарных антител (ANA) производят исследования на антитела к экстрагируемому ядерному антигену (ENA) и двухцепочечной ДНК (анти-dsDNA).

При кожных формах красной волчанки позитивны следующие иммунологические тесты: анти-Ro/SS-A, анти-annexin- и анти-La/SS-B, в то время как при системной форме положителен тест на анти-dsDNA и наличие антител к экстрагируемому ядерному антигену Sm (Smith) — анти-Sm.

При отсутствии положительной динамики наружной терапии топическими глюкокортикостероидными препаратами в лечении дискоидной формы красной волчанки альтернативным направлением является применение топических ингибиторов кальциневрина, таких как мазь такропик 0,1% (протопик, такролимус) или крем пимекролимус 0,1% (в течение 1–2 месяцев) [12].

Учитывая сложность постановки диагноза и схожесть с другими рубцовыми заболеваниями волосистой части головы, данный клинический случай представляет особый интерес. Пациент полноценно обследован в отделении дерматологии Северо-Осетинского республиканского КВД, а также проконсультирован врачом-ревматологом с целью обследования и исключения системной красной волчанки. Особую роль в диагностике также играют дерматоскопическое и гистологическое исследования, которые необходимы в целях дифференциальной диагностики и постановки диагноза.

Заключение

Данный клинический случай интересен в практическом плане в связи с необходимостью обязательной консультации ревматолога с целью исключения и ранней диагностики системной красной волчанки, а также тщательной дифференциальной диагностики с другими рубцовыми поражениями волосистой части головы со схожей клинической картиной. Важный критерий в своевременной полноценной терапии, предотвращающей образование и распространение очагов рубцовой атрофии, — ранняя постановка диагноза. Учитывая особенности течения данного заболевания, пациентам необходимо выполнять рекомендации дерматовенеролога с регулярным контролем патологических очагов, а также наблюдаться у врача-ревматолога.

Литература/References

1. Третьякова Н.Н. Дифференциальная диагностика и принципы терапии основных эритематосквамзных поражений кожи лица (клиническая лекция). Клиническая дерматология и венерология. 2010;2:115–124. [Tretyakova NN. Differential diagnosis and principles of therapy of major erythematosquamous lesions of the facial skin (clinical lecture). Clinical dermatology and venereology. 2010;2:115–124. (In Russ.)]

2. Минас С., Суколкин Г.И., Крипицер О.А., и др. Дифференциальная диагностика дискоидной красной волчанки волосистой части головы, псевдопелады Брока и декальвирующего фолликулита при помощи дерматоскопии. Российский журнал кожных и венерологических болезней. 2007;1:31–36. [Minas S, Sukolkin GI, Kripitzer OA, et al. Differential diagnosis of discoid lupus erythematosus of the scalp, Broca's pseudopelada and decalcifying folliculitis using dermatoscopy. Russian Journal of Skin and Venereal Diseases. 2007;1:31–36. (In Russ.)]

3. Верхогляд И.В., Галлямова И.В. Рубцовая алопеция: случаи псевдопелады Брока. Российский журнал кожных и венерических болезней. 2009;2:84–87. [Verkhoglyad IV, Gallyamova IV. Scarred alopecia: cases of pseudopelada Broca. Russian Journal of Skin and Venereal Diseases. 2009;2:84–87. (In Russ.)]

4. Белик И.Е. Красная волчанка. Особенности назначения базисной терапии. Дерматология и венерология. 2010;2(48):30–35. [Belik IE. Lupus erythematosus. Features of the appointment of basic therapy. Dermatology and Venereology. 2010;2(48):30–35. (In Russ.)]

5. Дерматовенерология. Национальное руководство / под ред. Ю.К. Скрипкина, Ю.С. Бутова, О.Л. Иванова. М.: ГЭОТАР-Медиа; 2011. 1024 с. [Dermatovenerology. National Guide. Ed. by Skripkin YK, Butov YS, Ivanov OL. Moscow: GEOTAR-Media; 2011. 1024 p. (In Russ.)]

6. Racz E, Gho C, Moorman PW, Noordhoek Hegt V, Neumann HA. Treatment of frontal fibrosing alopecia and lichen planopilaris: a systematic review. J Eur Acad Dermatol Venereol. 2013;27(12):1461–1470. doi: 10.1111/jdv.12139

7. Berdardez C, Molina-Ruiz AM, Requena L. Histologic Features of Alopecias: Part II: Scarring Alopecias. Actas Dermosifiliogr. 2015;106(4):260–270. doi: 10.1016/j.ad.2014.06.016

8. Sticherling M. Cutaneous lupus erythematosus and skin manifestations in systemic lupus erythematosus. Z. Rheumatol. 2013;72(5):429–435. doi: 10.1007/s00393-013-1134-9

9. Rakowska A, Slowinska M, Kowalska-Oledzka E, Warszawik O, Czuwara J, Olszewska M, et al. Trichoscopy of cicatricial alopecia. J Drugs Dermatol. 2012;11(6):753–758.

10. Kuhn A, Ruland V, Bonsmann G. Cutaneous lupus erythematosus: update of therapeutic options part I. J Am Acad Dermatol. 2011;65(6):e179–193. doi: 10.1016/j.jaad.2010.06.018

11. Sigges J, Biazar C, Landmann A, Ruland V, Patsinakidis N, Patsinakidis N, et al. Thrapeutic strategies evaluated by the European Societyof Cutaneous Lupus Erythematosus (EUSCLE) Core Set Questionnaire in more than 1000 patients with cutaneous lupus erythematosus. Autoimmun. Rev. 2013;12(7):697–702. doi: 10.1016/j.autrev.2012.10.005

12. Bolduc C, Speriling LC, Shapiro J. Primary Cicatricial Alopecia: Lymphocytic primary cicatricial alopecias, including chronic cutaneous lupus erythematosus, lichen planopilaris, frontal fibrosing alopecia, and Graham–Little syndrome. J Am Acad Dermatol. 2016;75(6):1081–1099. doi: 10.1016/j.jaad.2014.09.058

Участие авторов: все авторы несут ответственность за содержание и целостность всей статьи. Концепция и дизайн исследования — Д.Г. Джаваева; лечение — В.Т. Базаев; сбор и обработка материала — Д.Г. Джаваева, В.Т. Базаев, Л.М. Кобаидзе; написание текста — Д.Г. Джаваева, В.Т. Базаев, Л.М. Кобаидзе, А.Г. Пашинян; редактирование — Д.Г. Джаваева, В.Т. Базаев, А.Г. Пашинян.

Authors' participation: all authors: approval of the final version of the article, responsibility for the integrity of all parts of the article. Concept and design of the study — Diana G. Dzhavaeva; treatment — Vitaly T. Bazaev; collection and processing of material — Diana G. Dzhavaeva, Vitaly T. Bazaev, Lamara M. Kobaidze; text writing — Diana G. Dzhavaeva, Vitaly T. Bazaev, Lamara M. Kobaidze, Albina G. Pashinyan; editing — Diana G. Dzhavaeva, Vitaly T. Bazaev, Albina G. Pashinyan.

Информация об авторах

***Диана Гавриловна Джаваева** — к.м.н., ассистент; адрес: Россия, 362019, Владикавказ, ул. Пушкинская, д. 40; ORCID: https://orcid.org/0000-0002-0216-6210; eLibrary SPIN: 1642-7640; e-mail: diana835@mail.ru
Виталий Тадиозович Базаев — д.м.н., доцент; ORCID: https://orcid.org/0000-0003-0353-3147; eLibrary SPIN: 9059-9500; e-mail: v.bazaev@list.ru
Кобаидзе Ламара Михайловна — к.м.н., доцент; ORCID: https://orcid.org/0009-0003-7497-2945; SPIN-код: 6339-4215; e-mail: lkobaidze@mail.ru
Пашинян Альбина Гургеновна — д.м.н., профессор; ORCID: https://orcid.org/0000-0003-4548-8778; eLibrary SPIN: 3750-8859; e-mail: stsoagp4@gmail.com

Information about the authors

***Diana G. Dzhavaeva** — MD, Cand. Sci. (Med.), Assistant Lecturer; address: 40 Pushkinskaya street, 362019 Vladikavkaz, Russia; ORCID: https://orcid.org/0000-0002-0216-6210; eLibrary SPIN: 1642-7640; e-mail: diana835@mail.ru
Vitaly T. Bazaev — MD, Dr. Sci. (Med.), Assistant Professor; ORCID: https://orcid.org/0000-0003-0353-3147; eLibrary SPIN: 9059-9500; e-mail: v.bazaev@list.ru
Lamara M. Kobaidze — MD, Cand. Sci. (Med.), Assistant Professor; ORCID: https://orcid.org/0009-0003-7497-2945; eLibrary SPIN: 6339-4215; e-mail: lkobaidze@mail.ru
Albina G. Pashinyan — MD, Dr. Sci. (Med.), Professor; ORCID: https://orcid.org/0000-0003-4548-8778; eLibrary SPIN: 3750-8859; e-mail: stsoagp4@gmail.com

Статья поступила в редакцию: 22.05.2024
Принята к публикации: 27.01.2025
Опубликована онлайн: 06.02.2025

Submitted: 22.05.2024
Accepted: 27.01.2025
Published online: 06.02.2025