

Применение эквивалентов кожи в терапии врожденного буллезного эпидермолиза

Карамова А.Э., Аулова К.М.*, Чикин В.В., Кубанов А.А.

Государственный научный центр дерматовенерологии и косметологии, Москва, Россия

Врожденный буллезный эпидермолиз — фенотипически и генетически гетерогенная группа генодерматозов, при которых в результате мутаций уменьшается продукция структурных белков кожи вплоть до полного отсутствия либо нарушается их структура. Основным клиническим проявлением врожденного буллезного эпидермолиза являются пузыри, возникающие на коже и слизистых оболочках после незначительного механического воздействия. Наличие длительно существующих эрозивно-язвенных дефектов у пациентов с врожденным буллезным эпидермолизом не только снижает качество жизни больных, но и в результате постоянной стимуляции регенеративных процессов приводит к малигнизации очагов. В настоящее время для лечения пациентов с врожденным буллезным эпидермолизом применяется симптоматическая терапия, включающая в себя профилактику вторичного инфицирования эрозивно-язвенных дефектов, применение обезболивающих препаратов, использование атравматичных неадгезивных перевязочных средств и коррекцию осложнений. На сегодняшний день опубликовано большое количество работ, описывающих применение эквивалентов кожи, трехмерных тканеинженерных конструкций на основе ауто- и аллогенных клеток, способствующих быстрой эпителизации раневых поверхностей у больных врожденным буллезным эпидермолизом. Эквиваленты кожи подразделяются на эпидермальные, содержащие кератиноциты с подлежащей бесклеточной дермальной матрицей либо без нее, дермальные, созданные на основе фибробластов, встроенных в дермальную матрицу, и комбинированные, сочетающие в себе кератиноциты и дермальную матрицу с фибробластами. Наиболее перспективным и одновременно наименее изученным направлением терапии врожденного буллезного эпидермолиза является применение комбинированного эквивалента кожи, созданного на основе кератиноцитов и фибробластов, в котором сочетаются преимущества эпидермальных и дермальных трансплантатов.

Ключевые слова: **врожденный буллезный эпидермолиз; эквиваленты кожи;**

тканеинженерные конструкты кожи

Конфликт интересов: авторы данной статьи подтвердили отсутствие конфликта интересов, о котором необходимо сообщить.

Источник финансирования: рукопись подготовлена и опубликована в рамках выполнения государственного задания ФГБУ «ГНЦДК» Минздрава России № 056-00003-24-02 на 2024 г. и на плановый период 2025 и 2026 гг. «Разработка лекарственного препарата на основе соматических клеток для лечения больных врожденным буллезным эпидермолизом».

Для цитирования: Карамова А.Э., Аулова К.М., Чикин В.В., Кубанов А.А. Применение эквивалентов кожи в терапии врожденного буллезного эпидермолиза. Вестник дерматологии и венерологии. 2024;100(5):00–00. doi: <https://doi.org/10.25208/vdv16794>

Ahead of Print

Application of biomedical cell products in the treatment of congenital epidermolysis bullosa

Arfenya E. Karamova, Kseniya M. Aulova*, Vadim V. Chikin, Alexey A. Kubanov

State Research Center of Dermatovenereology and Cosmetology, Moscow, Russia

Congenital epidermolysis bullosa is a phenotypically and genetically heterogeneous group of genodermatoses, which are characterized by decreasing of skin's structural protein production up to complete absence or violation of the structure as a result of mutation. Congenital epidermolysis bullosa clinically manifests by the development of blisters on the skin and mucous membranes after mechanical injury. The presence of long-term erosive and ulcerative defects in patients with congenital epidermolysis bullosa reduces the quality of patients' life and also leads to malignancy of the lesions, as a result of constant stimulation of regenerative processes. Currently, in the treatment of patients with congenital epidermolysis bullosa symptomatic therapy, including prevention of secondary infections, use of pain medication and atraumatic non-adherent wound dressings and correction of complications, is widely used. Nevertheless there are a lot of publications describing the use of skin substitutes, three-dimensional tissue-engineered structures based on auto- and allogeneic cells that promote rapid epithelization of wounds in patients with congenital epidermolysis bullosa. Tissue-engineered skin substitutes can be categorised based on their cellular composition: epidermal substitutes consist of an epidermal layer of stratified keratinocyte sheets with or without an underlying acellular dermal layer containing scaffolding; dermal substitutes contain fibroblasts embedded within a scaffolded dermal matrix; composite substitutes are composed of an epidermal layer of stratified keratinocyte sheets and an underlying scaffolded dermal layer containing fibroblasts. The most prospective and at the same time the least studied direction of congenital epidermolysis bullosa treatment is the use of a combined skin equivalent created on the basis of keratinocytes and fibroblasts, which mixes the advantages of epidermal and dermal grafts.

Keywords: epidermolysis bullosa; skin substitutes; skin grafting

Conflict of interest: the authors declare that there are no obvious and potential conflicts of interest associated with the publication of this article.

Funding source: the article is prepared and published as a part of the state task of State Research Center of Dermatovenereology and Cosmetology № 056-00003-24-02 for 2024 and the 2025–2026 planning periods “The development of a somatic cell based medicinal product for the treatment of patients with epidermolysis bullosa”.

For citation: Karamova AE, Aulova KM, Chikin VV, Kubanov AA. Application of biomedical cell products in the treatment of congenital epidermolysis bullosa. Vestnik Dermatologii i Venerologii. 2024;100(5):00–00. doi: <https://doi.org/10.25208/vdv16794>

Ahead of Print

Введение

Врожденный буллезный эпидермолиз — группа наследственных заболеваний кожи, обусловленных мутациями в генах структурных белков эпидермиса и дермо-эпидермального соединения, которые участвуют в адгезии эпидермиса к подлежащей дерме [1]. В результате мутаций уменьшается продукция структурных белков кожи вплоть до полного отсутствия либо нарушается их структура, что приводит к уменьшению адгезивных свойств. В итоге ослабляется связь между эпидермисом и дермой, уменьшается устойчивость кожи и слизистых оболочек к механическим воздействиям и незначительные механические травмы приводят к появлению основных клинических признаков врожденного буллезного эпидермолиза — пузырей и/или эрозий на коже и слизистых оболочках. При постоянном механическом травмировании кожи эрозии долго не заживают, трансформируясь в хронические язвы. Неэффективность репаративных процессов и постоянная активация процессов регенерации в краях длительно существующих язв, характерная для дистрофического эпидермолиза, способствуют формированию очагов быстро метастазирующего плоскоклеточного рака, который приводит к ранней смерти больных рецессивным дистрофическим врожденным буллезным эпидермолизом (в среднем в возрасте 30–40 лет) [2–4].

В настоящее время доступна только симптоматическая терапия эрозивных и язвенных дефектов, включающая в себя профилактику вторичной инфекции, обезболивание, использование атравматичных неадгезивных перевязочных средств и коррекцию осложнений [5, 6]. В качестве потенциально эффективного средства, способного обеспечить быстрое заживление эрозивно-язвенных дефектов у больных врожденным буллезным эпидермолизом, разрабатываются эквиваленты кожи (ЭК) — трехмерные тканеинженерные конструкции на основе культивируемых *in vitro* клеток кожи и различных синтетических или органических носителей [7–9]. В качестве каркаса для структурной и/или функциональной поддержки клеток используют различные материалы, наиболее распространенными из которых являются коллаген I типа и гиалуроновая кислота [10]. Эти биоматериалы обладают низкой токсичностью и иммуногенностью, хорошей биоразлагаемостью, а также имеют естественные эпитопы, которые позволяют им поддерживать функциональность межклеточного матрикса на физиологическом уровне [10].

ЭК классифицируются в зависимости от клеточного состава: содержащие кератиноциты (эпидермальные ЭК), фибробласты (дермальные ЭК) либо их сочетание.

В зависимости от происхождения этих клеток ЭК подразделяются на аутотрансплантаты (ЭК, созданные с использованием аутологических клеток) и аллотрансплантаты (ЭК, созданные с использованием аллогенных клеток) [10]. И ауто-, и аллотрансплантаты имеют как преимущества, так и недостатки.

С одной стороны, применение аллогенных клеток исключает необходимость оперативного вмешательства для получения биоматериала, которое может быть обременительным для пациентов с врожденным буллезным эпидермолизом, и длительного ожидания культивирования клеток после получения биоматериала [10]. Кроме того, аутологичные клетки могут иметь изначальную мутацию, что приведет к повторному образованию пузырей при травматизации трансплантированного участка [11]. Этот недостаток аутологических клеток можно нивелировать взятием биоматериала из клинически интактных участков кожи, содержащих ревертантные клетки, либо генетической модификацией с использованием ретровирусных векторов [10, 12–17].

С другой стороны, аллогенные клетки имеют более высокий риск отторжения и инфицирования трансплантата из-за возможной реакции иммунной системы пациента [10, 11]. Тем не менее есть данные об успешном применении не только ЭК на основе аллогенных клеток, полученных от близкого родственника, но и коммерчески доступных ЭК Kaloderm[®], Dermagraft[®] и Apligraf[®] [18–22].

Таким образом, аллотрансплантаты могут быть использованы как временное покрытие раны на период ожидания пациентом изготовления аутологичной тканеинженерной конструкции либо при невозможности получения аутобиоматериала в связи с обширным поражением кожного покрова [10].

Эпидермальные трансплантаты

Среди всех биомедицинских клеточных продуктов в терапии эрозивно-язвенных дефектов у пациентов с врожденным буллезным эпидермолизом наиболее изучено применение эпидермальных тканеинженерных конструкций. Это связано с тем, что именно кератиноциты экспрессируют большую часть белков дермо-эпидермального соединения, участвующих в патогенезе всех подтипов врожденного буллезного эпидермолиза. Большинство эпидермальных тканеинженерных конструкций разработано на основе метода, предложенного J.G. Rheinwald и H. Green, который заключается в выделении кератиноцитов из кожных биоптатов площадью 1–4 см² и дальнейшем их культивировании до образования пластов общей площадью примерно 6–40 тыс. см² [10, 23–25]. Заживление ран при наложении эпидермальных тканеинженерных конструкций обусловлено пролиферацией и миграцией

кератиноцитов, а также экспрессией ими факторов роста, стимулирующих ангиогенез (VEGF), хемокинов (CCL5) и провоспалительных цитокинов (IL-1 α , TNF- α). Однако в связи с отсутствием дермального компонента эпидермальные тканеинженерные конструкции не обладают способностью к ремоделированию тканей и образованию грануляций, что делает их более применимыми либо в случае наличия гранулирующих ран, либо в качестве второго этапа после предварительного наложения дермального трансплантата [26].

Механическая хрупкость пластов из культивированных кератиноцитов, а также их уязвимость в отношении бактериальных и микотических инфекций существенно усложняют их первоначальное наложение и дальнейшую иммобилизацию на раневой поверхности [25, 27–29]. Так, U. Wollina и соавт. описали клинический случай успешного лечения пациентки с рецессивным дистрофическим тяжелым буллезным эпидермолизом генерализованного подтипа (Аллопо–Сименса) с использованием эпидермальных аутологичных кератиноцитов, размещенных на перфорированной мембране из низкомолекулярной гиалуроновой кислоты [29]. ЭК был трансплантирован на три длительно существующих эрозивных дефекта и зафиксирован на раневой поверхности с помощью сетчатого полимерного покрытия; с целью профилактики вторичной инфекции одновременно с трансплантацией пациентке проводилась системная антибактериальная терапия [29]. В течение одного года наблюдалась полное заживление двух эрозий на коже спины, однако эрозия на коже головы эпителизовалась не полностью. Авторы публикации связывают это с механическим отрывом части ЭК в результате трудностей, возникших при фиксации ЭК с помощью перевязочных материалов из-за анатомической сложности данной зоны [29].

Для увеличения периода нахождения кератиноцитовых трансплантатов на поверхности эрозии используют защитные шлемы-маски, надеваемые на период сна в случае локализации трансплантатов на лице, рассасывающиеся швы для фиксации тканеинженерных конструкций и бесклеточные дермальные матрицы (фибрин, губки из коллагена I типа, мембраны на основе низкомолекулярной гиалуроновой кислоты, силиконовые мембраны, вазелиновые марлевые повязки) [25, 30–33]. Биологические основы, фибрин и гиалуроновая кислота считаются благоприятным микроокружением для регенерации раны за счет стимуляции миграции, пролиферации и дифференцировки кератиноцитов [33].

D.M. Carter и соавт. описали собственный опыт применения эпидермальных ЭК (аутологичных кератиноцитов, нанесенных на губки из коллагена I типа) у 3 пациентов с пограничным буллезным эпидермолизом [31]. У всех 3 пациентов были длительно

существовавшие эрозии на коже лица. У 2 пациентов после 8 и 7 последовательных наложений тканеинженерных конструкций в течение соответственно 1 года и 7 месяцев отмечалась полная эпителизация раневой поверхности с частичной репигментацией. У третьего пациента была достигнута лишь частичная эпителизация после 6 процедур, выполненных в течение 9 месяцев, однако на момент публикации курс терапии не был завершен [31].

Стоит отметить, что через 1 месяц после полного заживления эрозий у одного из пациентов появились пузыри над участками трансплантации после получения травмы, что свидетельствует о сохранении изначальных мутаций на данных участках кожи, что является основным недостатком применения аутологичных ЭК у пациентов с врожденным буллезным эпидермолизом [31]. Чтобы нивелировать этот недостаток, была разработана методика создания аутологичных тканеинженерных конструкций с использованием клеток, выделенных из интактных (не склонных к появлению пузырей и эрозий) участков кожи, которые, как известно, содержат генетически ревертантные клетки, скомпенсировавшие изначальную мутацию новыми мутациями [10]. Это явление известно как ревертантный мозаицизм и описано для всех подтипов врожденного буллезного эпидермолиза (гены *KRT14*, *LAMB3*, *COL17A1*, *FERMT1*, *COL7A1*) [10]. У пациентов с пограничным буллезным эпидермолизом сообщается о чрезвычайно высокой частоте мутаций *COL17A1* и *LAMB3* — 36 и 33% соответственно [34].

В 2009 г. А. Gostynski и соавт. впервые опубликовали результаты терапии больного пограничным буллезным эпидермолизом с использованием ЭК на основе клеток ревертантной кожи [12]. Спустя 4 месяца после трансплантации аутологичного эпидермального лоскута, полученного из кератиноцитов ревертантной кожи, «акцепторный» эрозивный дефект, изначально составлявший 84 см², полностью эпителизовался без образования рубцов, однако проверка устойчивости зажившей кожи к механическому воздействию показала сохранение дисфункции адгезивных свойств (при трении трансплантированного участка кожи произошла отслойка эпидермиса) [12]. Ретроспективный анализ показал, что только 3% кератиноцитов из «акцепторной» области содержали ревертантный коллаген XVII типа, несмотря на то, что «донорский» участок кожи содержал ~30% ревертантных клеток, что может являться причиной функционального дефекта реэпителизованного участка кожи [10, 12]. Теоретически подобный феномен можно объяснить вытеснением ревертантных клеток кератиноцитами, которые мигрировали из краев акцепторного участка или резервуаров стволовых клеток в придатках кожи в процессе эпителизации [10].

S. Shinkuma и соавт. была предпринята попытка трансплантации эпидермального ЭК на основе аутологичных кератиноцитов, взятых из клинически интактного участка кожи спины, на поверхность 4 эрозий 12-летнему мальчику с рецессивным дистрофическим буллезным эпидермолизом [13]. В одной из 4 эрозий отмечалась практически полная эпителизация по истечении 2 недель, однако в 3 других эрозивных дефектах заживления не было в связи с механическим смещением трансплантированных эпидермальных лоскутов сразу после пересадки [13].

В 2019 г. W. Matsumura и соавт. опубликовали результаты одноцентрового исследования, в нем оценивалась эффективность применения лоскутов на основе кератиноцитов, взятие биоматериала для которых было выполнено из клинически неизменных участков у пациентов с рецессивным дистрофическим буллезным эпидермолизом [14]. На 8 эрозивных дефектов у 3 пациентов с рецессивным дистрофическим буллезным эпидермолизом были наложены листы из культивированных аутологичных кератиноцитов [14]. У 2 пациентов отмечалась полная эпителизация подвергнувшихся данной процедуре эрозий через 76 недель от момента наложения лоскутов, однако у 1 пациента в связи с неоднократным повторным образованием пузырей на местах трансплантации достичь полной эпителизации не удалось [14].

Сложность создания подобных ЭК заключается в трудности клинической идентификации участков кожи с достаточной популяцией генетически ревертантных клеток. В качестве альтернативы было предложено использование аутологичных кератиноцитов, генетически скорректированных методом трансдукции ретровирусными векторами, которые несут полноразмерные копии генов дикого типа, кодирующих белки зоны базальной мембраны. После интеграции в геномную ДНК трансгены обеспечивают стабильную экспрессию белков и компенсируют отсутствие функции мутантного гена [10, 15–17].

Первая демонстрация клинического эффекта генно-модифицированных ЭК была описана F. Mavilio и соавт. в 2006 г. [17]. На основе аутологичных кератиноцитов, полученных у пациента с пограничным буллезным эпидермолизом и трансдуцированных ретровирусными векторами, экспрессирующими полноразмерную кДНК LAMB3 под контролем вируса Молони, были выращены эпидермальные ЭК [17]. Полученные ЭК в октябре 2005 г. были нанесены на длительно существующие эрозивно-язвенные дефекты и участки предварительно хирургически удаленного LAM5-b3-дефицитного эпидермиса в области нижних конечностей [17, 35]. Полная регенерация эпидермиса была отмечена на 8-е сутки после нанесения ЭК, а

стабильность эпидермиса сохранялась на протяжении 16 лет, о чем было сообщено в более поздней публикации 2021 г. [17, 35].

Чтобы оценить пригодность генетически модифицированных эпидермальных ЭК в терапии пациентов с врожденным буллезным эпидермолизом с большой площадью поражения кожного покрова, осенью 2015 г. данная методика лечения была применена у мальчика с дефицитом *LAMB3* и тяжелым пограничным буллезным эпидермолизом [15]. В течение 2015–2016 гг. проведено последовательное наложение ЭК на эрозивные поверхности, занимавшие более 60% кожного покрова, которое привело к регенерации дефектов с восстановлением адгезивных функций кожи [15]. Примечательно, что трансплантированные участки оставались устойчивыми к механическому воздействию спустя 5 лет после проведения медицинского вмешательства [36].

В 2017 г. J.W. Вауер и соавт. был описан случай успешной терапии рефрактерной к проводившемуся ранее лечению, существующей более 10 лет язвы площадью примерно 80 см² на голени пациентки с генерализованным промежуточным ламинин-332-β3-зависимым пограничным буллезным эпидермолизом с использованием аналогичного метода [16]. Полное приживание трансплантата наблюдалось на 14-е сутки, а эффект в виде устойчивости трансплантированного участка к механическому воздействию сохранялся в течение 16-месячного периода наблюдения [16]. Спустя год после наложения лоскута была выполнена биопсия кожи из области трансплантированного участка [16]. Гистологическое исследование биоптата кожи показало наличие дифференцированного эпидермиса и дермо-эпидермального соединения; согласно результатам иммунофлуоресцентного анализа количество ламинина-332 в биоптате кожи было сопоставимо с уровнем в контрольном биоптате; по данным просвечивающей электронной микроскопии морфология зоны базальной мембраны нормализовалась после трансплантации, а гибридизация *in situ* с использованием вектор-специфичных зондов *LAMB3* показала гомогенную экспрессию *LAMB3* мРНК во всех слоях эпидермиса [16]. Поскольку эпидермис человека обновляется ежемесячно, трансплантированный эпидермис претерпел не менее 16 полных циклов обновления в течение 16 месяцев наблюдения. Таким образом, длительное поддержание регенерированного эпидермиса осуществляется за счет самообновляющихся трансдуцированных эпидермальных стволовых клеток и не имеет тенденции к замещению акцепторными клетками, имеющими мутацию [16].

ЭК на основе аллогенных кератиноцитов, полученных от здоровых доноров, также используют в терапии пациентов с врожденным буллезным эпидермолизом,

однако их применение ограничено трудностями приживления в долгосрочной перспективе [10]. В связи с этим эпидермальные аллотрансплантаты исследовались либо в качестве временных повязок в сочетании с аутоотрансплантатами, либо в тех случаях, когда использование аутологичных клеток было нецелесообразным. J.A. McGrath и соавт. предприняли безуспешную попытку применения аллогенных эпидермальных ЭК в лечении 10 пациентов в возрасте от 18 до 44 лет с тяжелым генерализованным рецессивным дистрофическим буллезным эпидермолизом [11]. Трансплантация выполнялась во время пластической операции, направленной на восстановление функций кистей рук, измененных по типу псевдосиндактилии и «рукавицы». Несмотря на некоторое уменьшение болевых ощущений, значительного клинического эффекта в местах трансплантации не отмечалось, однако стоит отметить, что период наблюдения в данном исследовании был чрезвычайно коротким [11].

Биологическое родство донора и реципиента может увеличивать шансы на благоприятный исход трансплантации. Так, был описан опыт применения эпидермальных аллогенных ЭК, созданных на основе кератиноцитов, взятых у матери пациента, для лечения эрозивно-язвенных очагов на лице у 5-летнего пациента с пограничным буллезным эпидермолизом [37]. После проведения 4 последовательных процедур наложения ЭК в течение 6 месяцев дефекты реэпителизировались и оставались закрытыми в течение 8-месячного периода наблюдения [37].

Существует также коммерчески доступный культивированный ЭК Kaloderm[®], который создан на основе кератиноцитов, полученных из кожи новорожденного. Описан опыт его применения у новорожденного ребенка с простым буллезным эпидермолизом [19]. Трехкратное наложение данного ЭК на эрозии привело к практически полной эпителизации 14 суток спустя, однако долгосрочного наблюдения не проводилось, также как и оценки устойчивости трансплантированного участка к механическим воздействиям [19].

Дермальные трансплантаты

Впервые метод культивирования дермальных аллотрансплантатов был предложен К. Kubo и Y. Kuroyanagi [10, 38].

В 2010 г. К. Natsuga и соавт. описали собственный опыт трансплантации аллогенного дермального ЭК на длительно существующие дефекты кожи у 2 пациентов с рецессивным дистрофическим буллезным эпидермолизом дважды в неделю в течение первых 2 недель и далее 1 раз/нед [39]. У одной пациентки эрозия, существовавшая до этого в течение 10 месяцев, полностью эпителизовалась за 4 недели терапии; у другой

эрозия, появившаяся за 6 месяцев до начала терапии, полностью эпителизировалась в течение 3 недель [39]. Однако методом иммунофлюоресценции было доказано, что выработка коллагена VII типа в местах трансплантации не превосходит его выработку на других участках кожи пациентов [39]. Это позволило авторам предположить, что эпителизация обусловлена продукцией цитокинов и факторов роста фибробластами (VEGF, bFGF, HGF, KGF, PDGF, TGF-beta1, IL-6, IL-8) [39].

T. Hasegawa и соавт. использовали аллогенные дермальные ЭК, которые состоят из фибробластов, расположенных на губке из коллагена и гиалуроновой кислоты, в лечении хронических эрозий, существовавших более 10 месяцев, у 3 пациентов с рецессивным дистрофическим буллезным эпидермолизом [40]. Трансплантация ЭК проводилась 2 раза/нед в течение 2–6 недель, появление грануляционной ткани наблюдалось через 1 неделю, а начало эпителизации от периферии к центру — через 4 недели от начала терапии, однако данные о долгосрочном наблюдении пациентов представлены не были [40].

В исследовании, проведенном Н.А. Мораввеј и соавт., сравнивалась эффективность инъекций фибробластов и дермального ЭК, созданного на основе фибробластов и амниотической мембраны [41]. У 7 пациентов с рецессивным дистрофическим буллезным эпидермолизом было выбрано по 7 длительно существующих эрозий, в области 3 из которых выполнялись инъекции фибробластов, 3 покрывались аллогенным дермальным ТК и 1 использовалась в качестве контрольной — обрабатывалась с использованием стандартных перевязочных материалов [41]. За 12-недельный период наблюдения 21 эрозия, покрытой дермальным ЭК, только 1 эпителизировалась полностью и всего 6 эпителизовалось более чем на 70%, что превосходит по эффективности обычные перевязочные материалы, однако значительно уступает инъекциям фибробластов в область раны [41].

Имеется коммерчески доступный дермальный ЭК Dermagraft®. В 2005 г. было проведено исследование для оценки его эффективности в терапии длительно существующих эрозий у 6 пациентов с рецессивным дистрофическим буллезным эпидермолизом [18]. На 4-й неделе после трансплантации отмечалась ~95%-я эпителизация всех участков, однако уже к 8-й неделе наблюдения повторные травмы привели к уменьшению площади эпителизированной поверхности [18].

Комбинированные трансплантаты

В 1998 г. M. Eisenberg и D. Llewelyn описали успешный опыт применения культивированных композитных аллотрансплантатов у 7 детей с рецессивным

дистрофическим буллезным эпидермолизом в качестве вспомогательного этапа во время пластических оперативных вмешательств, направленных на коррекцию синдактилий и сгибательных контрактур [42]. Аллотрансплантаты создавались путем помещения фибробластов и кератиноцитов на разные стороны пористых коллагеновых губок [42].

Е. Betsi и соавт. в 2009 г. также описали собственный опыт использования комбинированного ЭК у пациента с рецессивным дистрофическим буллезным эпидермолизом (Аллопо–Сименса) после операции по восстановлению функциональной способности пальцев кистей [43]. Трансплантация проводилась поэтапно. Первоначально на послеоперационную рану была нанесена подготовительная основа (Matriderms, бычий коллаген I, III, V и бесклеточный дермальный матрикс на основе гидролизата эластина), через 10 дней после этого на раневые дефекты помещена конструкция из совместно культивированных фибробластов и кератиноцитов [43]. Полная эпителизация завершилась через 2 года после трансплантации, и пациент смог полноценно использовать обе кисти в повседневной жизни [43].

Коммерчески доступный комбинированный аллотрансплантат Apligraf® представляет собой тканеинженерную конструкцию, включающую дермальный слой неонатальных фибробластов, гель на основе коллагена I типа и эпидермальный слой неонатальных кератиноцитов [10]. Считается, что данный ЭК стимулирует заживление ран за счет экспрессии цитокинов, факторов роста и белков внеклеточного матрикса [10].

Об использовании Apligraf® в терапии простого буллезного эпидермолиза впервые сообщили A.F. Falabella и соавт. в 1999 г. [20]. Новорожденной девочке было проведено наложение ЭК на обширные эрозии на коже левой нижней конечности и правой верхней конечности в области локтя с положительным эффектом в виде полной эпителизации эрозивных дефектов [20]. Через 11 недель после трансплантации на большей части поверхности наложенных ЭК не наблюдалось новых пузырных и эрозивных элементов [20].

Эти многообещающие результаты послужили стимулом для начала исследования безопасности и эффективности Apligraf® в группе из 15 пациентов с различными подтипами буллезного эпидермолиза (9 пациентов — с рецессивным дистрофическим буллезным эпидермолизом, 5 — с простым буллезным эпидермолизом, 1 — с пограничным буллезным эпидермолизом), которым был нанесен ЭК на 78 раневых дефектов (из которых 9 были длительно существующими и трудно поддающимися терапии, а 69 появились недавно). Через 18 недель отмечалась

эпителизация 79% недавно появившихся эрозий, 4 из 9 хронических эрозий эпителизовались спустя 12 недель, однако через 18 недель только в 2 из них сохранился достигнутый эффект [21].

В другом исследовании описано применение Apligraf[®] у 9 детей с различными подтипами буллезного эпидермолиза (5 — с рецессивным дистрофическим буллезным эпидермолизом, 3 — с простым буллезным эпидермолизом, 1 — с пограничным буллезным эпидермолизом) [22]. Авторами была описана эпителизация более 90% эрозий в течение периода наблюдения у 8 детей из 9 [22]. Один из детей с пограничным буллезным эпидермолизом (подтип Херлитца) скончался от дыхательной недостаточности на 28-м дне жизни, что сделало невозможной оценку эффективности Apligraf[®] в долгосрочной перспективе у данного пациента, однако стоит отметить, что за 17 дней наблюдения отмечались появление грануляционной ткани и частичная эпителизация эрозивных дефектов [22].

Несмотря на успешный опыт применения Apligraf[®], относительно высокая стоимость и короткий срок годности (от 5 до 10 дней) создают препятствия для его рутинного клинического использования [10].

Заключение

Таким образом, все опубликованные к настоящему времени исследования эффективности биомедицинских клеточных продуктов в терапии врожденного буллезного эпидермолиза проводились на малых и разнородных выборках пациентов, что обусловлено орфанностью заболевания (табл. 1). В большинстве исследований пациенты находились под наблюдением в течение короткого периода времени, что не позволяет делать выводы о долгосрочных эффектах, положительных и отрицательных, трансплантации ЭК. Однако, несмотря на ограниченный опыт, имеющиеся публикации демонстрируют высокую эффективность ЭК и позволяют рассматривать их в качестве перспективного метода терапии эрозивно-язвенных дефектов у пациентов с различными подтипами буллезного эпидермолиза. Отсутствие зарегистрированного на территории Российской Федерации ЭК определяет необходимость проведения дальнейших исследований, направленных на создание отечественного медицинского изделия, превосходящего зарубежные аналоги.

Литература/References

1. Natsuga K, Shinkuma S, Hsu CK, Fujita Y, Ishiko A, Tamai K, et al. Current topics in Epidermolysis bullosa: Pathophysiology and therapeutic challenges. *J Dermatol Sci*. 2021;104(3):164–176. doi: 10.1016/j.jdermsci.2021.11.004
2. Pope E, Lara-Corrales I, Mellerio J, Martinez A, Schultz G, Burrell R, et al. A consensus approach to wound care in epidermolysis bullosa. *J Am Acad Dermatol*. 2012;67(5):904–917. doi: 10.1016/j.jaad.2012.01.016
3. Кубанов А.А., Карамова А.Э., Альбанова В.И., Мончаковская Е.С. Терапия больных врожденным буллезным эпидермолизом с применением современных неадгезивных перевязочных средств. *Вестник дерматологии и венерологии*. 2019;95(1):30–40. [Kubanov AA, Karamova AE, Albanova VI, Monchakovskaya ES. Therapy of patients with congenital epidermolysis bullosa using modern non-adherent wound dressings. *Vestnik Dermatologii i Venerologii*. 2019;95(1):30–40. (In Russ.)] doi: 10.25208/0042-4609-2019-95-1-30-40
4. Кубанов А.А., Чикин В.В., Карамова А.Э., Мончаковская Е.С. Наружная терапия больных врожденным буллезным эпидермолизом. *Вестник дерматологии и венерологии*. 2021;97(6):6–19. [Kubanov AA, Chikin VV, Karamova AE, Monchakovskaya ES. Topical treatment of inherited epidermolysis bullosa. *Vestnik Dermatologii i Venerologii*. 2021;97(6):6–19. (In Russ.)] doi: <https://doi.org/10.25208/vdv1282>
5. Denyer J, Pillay E, Clapham J. Best practice guidelines. Skin and wound care in epidermolysis bullosa. An International Consensus. *Wounds International*; 2017.
6. Bardhan A, Bruckner-Tuderman L, Chapple ILC, Fine JD, Harper N, Has C, et al. Epidermolysis bullosa. *Nat Rev Dis Primers*. 2020;6(1):78. doi: 10.1038/s41572-020-0210-0
7. Lloyd C, Besse J, Boyce S. Controlled-rate freezing to regulate the structure of collagen-glycosaminoglycan scaffolds in engineered skin substitutes. *J Biomed Mater Res B Appl Biomater*. 2015;103(4):832–840. doi: 10.1002/jbm.b.33253
8. Mahjour SB, Fu X, Yang X, Fong J, Sefat F, Wang H. Rapid creation of skin substitutes from human skin cells and biomimetic nanofibers for acute full-thickness wound repair. *Burns*. 2015;41(8):1764–1774. doi: 10.1016/j.burns.2015.06.011
9. Wang Y, Xu R, Luo G, Lei Q, Shu Q, Yao Z, et al. Biomimetic fibroblast-loaded artificial dermis with “sandwich” structure and designed gradient pore

sizes promotes wound healing by favoring granulation tissue formation and wound re-epithelialization. *Acta Biomater.* 2016;30:246–257. doi: 10.1016/j.actbio.2015.11.035

10. du Rand A, Hunt JMT, Feisst V, Sheppard HM. Epidermolysis Bullosa: A Review of the Tissue-Engineered Skin Substitutes Used to Treat Wounds. *Mol Diagn Ther.* 2022;26(6):627–643. doi: 10.1007/s40291-022-00613-2

11. McGrath JA, Schofield OM, Ishida-Yamamoto A, O'Grady A, Mayou BJ, Navsaria H, et al. Cultured keratinocyte allografts and wound healing in severe recessive dystrophic epidermolysis bullosa. *J Am Acad Dermatol.* 1993;29(3):407–419. doi: 10.1016/0190-9622(93)70203-6

12. Gostynski A, Deviaene FC, Pasmooij AM, Pas HH, Jonkman MF. Adhesive stripping to remove epidermis in junctional epidermolysis bullosa for revertant cell therapy. *Br J Dermatol.* 2009;161(2):444–447. doi: 10.1111/j.1365-2133.2009.09118.x

13. Shinkuma S, Sawamura D, Fujita Y, Kawasaki H, Nakamura H, Inoie M, et al. Long-term follow-up of cultured epidermal autograft in a patient with recessive dystrophic epidermolysis bullosa. *Acta Derm Venereol.* 2014;94(1):98–99. doi: 10.2340/00015555-1592

14. Matsumura W, Fujita Y, Shinkuma S, Suzuki S, Yokoshiki S, Goto H, et al. Cultured Epidermal Autografts from Clinically Revertant Skin as a Potential Wound Treatment for Recessive Dystrophic Epidermolysis Bullosa. *J Invest Dermatol.* 2019;139(10):2115–2124.e11. doi: 10.1016/j.jid.2019.03.1155

15. Hirsch T, Rothoef T, Teig N, Bauer JW, Pellegrini G, De Rosa L, et al. Regeneration of the entire human epidermis using transgenic stem cells. *Nature.* 2017;551(7680):327–332. doi: 10.1038/nature24487

16. Bauer JW, Koller J, Murauer EM, De Rosa L, Enzo E, Carulli S, et al. Closure of a Large Chronic Wound through Transplantation of Gene-Corrected Epidermal Stem Cells. *J Invest Dermatol.* 2017;137(3):778–781. doi: 10.1016/j.jid.2016.10.038

17. Mavilio F, Pellegrini G, Ferrari S, Di Nunzio F, Di Iorio E, Recchia A, et al. Correction of junctional epidermolysis bullosa by transplantation of genetically modified epidermal stem cells. *Nat Med.* 2006;12(12):1397–1402. doi: 10.1038/nm1504

18. Sibbald RG, Zuker R, Coutts P, Coelho S, Williamson D, Queen D. Using a dermal skin substitute in the treatment of chronic wounds secondary to recessive dystrophic epidermolysis bullosa: a case series. *Ostomy Wound Manage.* 2005;51(11):22–46

19. Shin KC, Park BY, Kim HK, Kim WS, Bae TH. The use of cultured allogenic keratinocyte grafting in a patient with epidermolysis bullosa simplex. *Ann Dermatol.* 2011;23(Suppl 3):S393–S397. doi: 10.5021/ad.2011.23.S3.S393
20. Falabella AF, Schachner LA, Valencia IC, Eaglstein WH. The use of tissue-engineered skin (Apligraf) to treat a newborn with epidermolysis bullosa. *Arch Dermatol.* 1999;135(10):1219–1222. doi: 10.1001/archderm.135.10.1219
21. Falabella AF, Valencia IC, Eaglstein WH, Schachner LA. Tissue-engineered skin (Apligraf) in the healing of patients with epidermolysis bullosa wounds. *Arch Dermatol.* 2000;136(10):1225–1230. doi: 10.1001/archderm.136.10.1225
22. Fivenson DP, Scherschun L, Choucair M, Kukuruga D, Young J, Shwayder T. Graftskin therapy in epidermolysis bullosa. *J Am Acad Dermatol.* 2003;48(6):886–892. doi: 10.1067/mjd.2003.502
23. Rheinwald JG, Green H. Serial cultivation of strains of human epidermal keratinocytes: the formation of keratinizing colonies from single cells. *Cell.* 1975;6(3):331–343. doi: 10.1016/s0092-8674(75)80001-8
24. Green H, Kehinde O, Thomas J. Growth of cultured human epidermal cells into multiple epithelia suitable for grafting. *Proc Natl Acad Sci U S A.* 1979;76(11):5665–5668. doi: 10.1073/pnas.76.11.5665
25. Atiyeh BS, Costagliola M. Cultured epithelial autograft (CEA) in burn treatment: three decades later. *Burns.* 2007;33(4):405–413. doi: 10.1016/j.burns.2006.11.002
26. Spiekstra SW, Breetveld M, Rustemeyer T, Scheper RJ, Gibbs S. Wound-healing factors secreted by epidermal keratinocytes and dermal fibroblasts in skin substitutes. *Wound Repair Regen.* 2007;15(5):708–717. doi: 10.1111/j.1524-475X.2007.00280.x
27. Collin B, Balderson D, Papini R, Marsden J, Moss C. Cultured autologous keratinocyte grafting of chronic erosions in three patients with epidermolysis bullosa. *Clin Exp Dermatol.* 2006;31(5):718–719. doi: 10.1111/j.1365-2230.2006.02200.x
28. Shinkuma S, Sawamura D, Fujita Y, Kawasaki H, Nakamura H, Inoie M, et al. Long-term follow-up of cultured epidermal autograft in a patient with recessive dystrophic epidermolysis bullosa. *Acta Derm Venereol.* 2014;94(1):98–99. doi: 10.2340/00015555-1592
29. Wollina U, Konrad H, Fischer T. Recessive epidermolysis bullosa dystrophicans (Hallepeau–Siemens) — improvement of wound healing by autologous

epidermal grafts on an esterified hyaluronic acid membrane. *J Dermatol.* 2001;28(4):217–220. doi: 10.1111/j.1346-8138.2001.tb00120.x

30. Siphraşvili Z, Nguyen NT, Gorell ES, Loutit K, Khuu P, Furukawa LK, et al. Safety and Wound Outcomes Following Genetically Corrected Autologous Epidermal Grafts in Patients with Recessive Dystrophic Epidermolysis Bullosa. *JAMA.* 2016;316(17):1808–1817. doi: 10.1001/jama.2016.15588

31. Carter DM, Lin AN, Varghese MC, Caldwell D, Pratt LA, Eisinger M. Treatment of junctional epidermolysis bullosa with epidermal autografts. *J Am Acad Dermatol.* 1987;17(2 Pt 1):246–250. doi: 10.1016/s0190-9622(87)70199-6

32. Przekora A. A Concise Review on Tissue Engineered Artificial Skin Grafts for Chronic Wound Treatment: Can We Reconstruct Functional Skin Tissue In Vitro? *Cells.* 2020;9(7):1622. doi: 10.3390/cells9071622

33. Kaur A, Midha S, Giri S, Mohanty S. Functional Skin Grafts: Where Biomaterials Meet Stem Cells. *Stem Cells Int.* 2019;2019:1286054. doi: 10.1155/2019/1286054

34. Jonkman MF, Pasmooij AM. Revertant mosaicism — patchwork in the skin. *N Engl J Med.* 2009;360(16):1680–1682. doi: 10.1056/NEJMc0809896

35. De Rosa L, Enzo E, Zardi G, Bodemer C, Magnoni C, Schneider H, et al. Hologene 5: A Phase II/III Clinical Trial of Combined Cell and Gene Therapy of Junctional Epidermolysis Bullosa. *Front Genet.* 2021;12:705019. doi: 10.3389/fgene.2021.705019

36. Kueckelhaus M, Rothoef T, De Rosa L, Yeni B, Ohmann T, Maier C, et al. Transgenic Epidermal Cultures for Junctional Epidermolysis Bullosa — 5-Year Outcomes. *N Engl J Med.* 2021;385(24):2264–2270. doi: 10.1056/NEJMoa2108544

37. Hill JC, Grimwood RE, Parsons DS. Treatment of chronic erosions of junctional epidermolysis bullosa with human epidermal allografts. *J Dermatol Surg Oncol.* 1992;18(5):396–400. doi: 10.1111/j.1524-4725.1992.tb03692.x

38. Kubo K, Kuroyanagi Y. Development of a cultured dermal substitute composed of a spongy matrix of hyaluronic acid and atelo-collagen combined with fibroblasts: fundamental evaluation. *J Biomater Sci Polym Ed.* 2003;14(7):625–641. doi: 10.1163/156856203322274897

39. Natsuga K, Sawamura D, Goto M, Homma E, Goto-Ohguchi Y, Aoyagi S, et al. Response of intractable skin ulcers in recessive dystrophic epidermolysis bullosa patients to an allogeneic cultured dermal substitute. *Acta Derm Venereol.* 2010;90(2):165–169. doi: 10.2340/00015555-0776

40. Hasegawa T, Suga Y, Mizoguchi M, Ikeda S, Ogawa H, Kubo K, et al. Clinical trial of allogeneic cultured dermal substitute for the treatment of intractable skin ulcers in 3 patients with recessive dystrophic epidermolysis bullosa. *J Am Acad Dermatol.* 2004;50(5):803–804. doi: 10.1016/j.jaad.2003.08.013

41. Moravvej H, Abdollahimajd F, Naseh MH, Piravar Z, Abolhasani E, Mozafari N, et al. Cultured allogeneic fibroblast injection vs. fibroblasts cultured on amniotic membrane scaffold for dystrophic epidermolysis bullosa treatment. *Br J Dermatol.* 2018;179(1):72–79. doi: 10.1111/bjd.16338

42. Eisenberg M, Llewelyn D. Surgical management of hands in children with recessive dystrophic epidermolysis bullosa: use of allogeneic composite cultured skin grafts. *Br J Plast Surg.* 1998;51(8):608–613. doi: 10.1054/bjps.1998.9997

43. Betsi EE, Kalbermatten DF, Raffoul W. Surgical management of dystrophic epidermolysis bullosa with autologous composite cultured skin grafts. *J Hand Surg Eur Vol.* 2009;34(3):398–399. doi: 10.1177/1753193408095879

Участие авторов: все авторы несут ответственность за содержание и целостность всей статьи, прочли и одобрили финальную версию до публикации. Анализ литературы, сбор и обработка материала, написание текста статьи — К.М. Аулова, В.В. Чикин; концепция и дизайн статьи, редактирование текста статьи — А.Э. Карамова, А.А. Кубанов.

Author contribution: all authors are responsible for the content and integrity of the entire article, all authors read and accepted the final version of the article before publication. Literature analysis, collection and processing of material, writing the text of the article — Kseniya M. Aulova, Vadim V. Chikin; concept and design of the article, editing the text of the article — Arfenya E. Karamova, Alexey A. Kubanov.

Контактная информация

*Аулова Ксения Максимовна — Россия, 107076, г. Москва, ул. Короленко, д. 3, стр. 6; ORCID: <http://orcid.org/0000-0002-2924-3036>; eLibrary SPIN: 8310-7019; e-mail: aulovaksenia@mail.ru

Карамова Арфеня Эдуардовна — к.м.н., доцент; ORCID: <https://orcid.org/0000-0003-3805-8489>; eLibrary SPIN: 3604-6491; e-mail: karamova@cnikvi.ru

Чикин Вадим Викторович — д.м.н.; ORCID: <https://orcid.org/0000-0002-9688-2727>; eLibrary SPIN: 3385-4723; e-mail: chikin@cnikvi.ru

Кубанов Алексей Алексеевич — д.м.н., профессор, академик РАН; ORCID: <https://orcid.org/0000-0002-7625-0503>; eLibrary SPIN: 8771-4990; e-mail: alex@cnikvi.ru

Information about the authors

***Kseniya M. Aulova** — 3 bldg 6 Korolenko street, 107076 Moscow, Russia; ORCID: <http://orcid.org/0000-0002-2924-3036>; eLibrary SPIN: 8310-7019; e-mail: aulovaksenia@mail.ru

Arfenya E. Karamova — MD, Cand. Sci. (Med.); ORCID: <https://orcid.org/0000-0003-3805-8489>; eLibrary SPIN: 3604-6491; e-mail: karamova@cnikvi.ru

Vadim V. Chikin — MD, Dr. Sci. (Med.); ORCID: <https://orcid.org/0000-0002-9688-2727>; eLibrary SPIN: 3385-4723; e-mail: chikin@cnikvi.ru

Alexey A. Kubanov — MD, Dr. Sci. (Med.), Professor, Academician of the Russian Academy of Sciences; ORCID: <https://orcid.org/0000-0002-7625-0503>; eLibrary SPIN: 8771-4990; e-mail: alex@cnikvi.ru

Статья поступила в редакцию: 04.06.2024

Submitted: 04.06.2024

Принята к публикации: 13.09.2024

Accepted: 13.09.2024

Опубликована онлайн: 09.10.2024

Published online: 09.10.2024

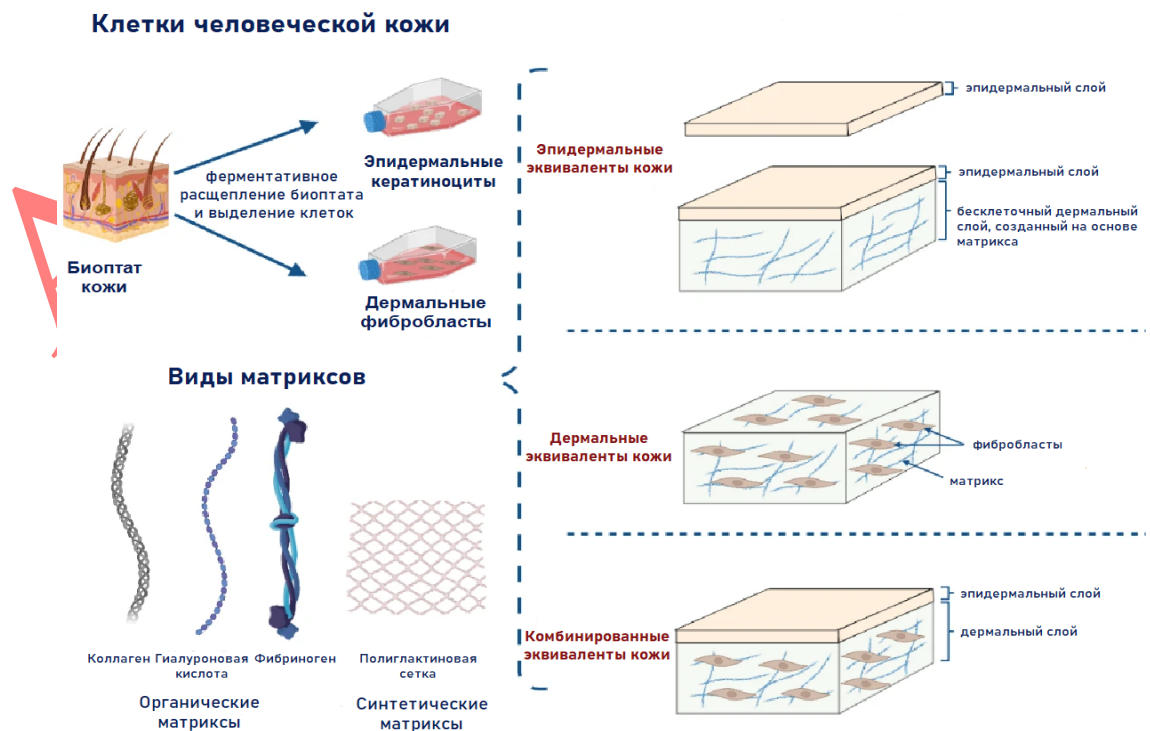


Рис. 1. Схематический обзор эквивалентов кожи, которые используются у пациентов с врожденным буллезным эпидермолизом. Для создания эквивалентов кожи клетки кожи человека (фибробласты и/или кератиноциты) выделяют из биоптата кожи, культивируют и используют в сочетании с матриксом или без него. Эквиваленты кожи можно классифицировать в зависимости от их клеточного состава: содержащие кератиноциты с подлежащей бесклеточной дермальной матрицей либо без нее (эпидермальные эквиваленты кожи), фибробласты, встроенные в дермальную матрицу (дермальные эквиваленты кожи) либо сочетание кератиноцитов и дермальной матрицы с фибробластами (комбинированные эквиваленты кожи).

Примечание. Переведено на русский язык и адаптировано из источника [10]. Статья находится под лицензией Creative Commons Attribution-Non Commercial 4.0 International License.

Fig. 1. Schematic overview of the tissue-engineered skin substitutes assessed for epidermolysis bullosa. To generate tissue-engineered skin substitutes, human skin cells (fibroblasts and/or keratinocytes) are isolated from skin biopsies, expanded under different cell culture conditions, and used in conjunction with or without some form of scaffolding material. Tissue-engineered skin substitutes can be categorised based on their cellular composition: epidermal substitutes consist of an epidermal layer of stratified keratinocyte sheets with or without an underlying acellular dermal layer containing scaffolding; dermal substitutes contain fibroblasts embedded within a scaffolded dermal matrix; composite substitutes are composed of an epidermal layer of stratified keratinocyte sheets and an underlying scaffolded dermal layer containing fibroblasts.

Note. This figure was translated into Russian and adapted from the source [10]. The article is licensed under a Creative Commons Attribution-Non Commercial 4.0 International License.

Таблица 1. Результаты терапии эрозивно-язвенных дефектов кожи с использованием эквивалентов кожи у больных врожденным буллезным эпидермолизом

Table 1. Wound healing results using tissue-engineered skin substitutes in patients with epidermolysis bullosa

Эквиваленты кожи	Количество пациентов (дефектов кожи)	Вид клеточной терапии	Период наблюдения	Эффективность	Исследование
Эпидермальные	1 (3)	Культивированные аутологичные кератиноциты на мембране из гиалуроновой кислоты	1 год	2 дефекта кожи — полная эпителизация; 1 дефект кожи — эпителизация более 50%	U. Wollina et, al., 2001 [29]
	3 (—)	Культивированные аутологичные кератиноциты на коллагеновой губке	1 год, 7 месяцев, 9 месяцев у каждого из 3 пациентов соответственно	1 пациент — полная эпителизация и частичная репигментация дефектов кожи; 1 пациент — полная эпителизация дефектов кожи; 1 пациент — частичная эпителизация дефектов кожи	D.M. Carter, et al., 1987 [31]
	1 (1)	Культивированные аутологичные кератиноциты (полученные из ревертантного участка кожи)	4 месяца	Полная эпителизация без восстановления функциональности и дермо-эпидермального соединения в трансплантированном участке кожи	A. Gostynski, et al., 2009 [12]
	1 (4)	Культивирован	16 лет	1 дефект кожи —	S.

		ные аутологичные кератиноциты (полученные из ревертантного участка кожи)		частичная эпителизация спустя 2 недели и частичное восстановление функциональности и дермо-эпидермального соединения; 3 дефекта кожи — нет эффекта	Shinkuma, et al., 2014 [13]; W. Matsumura, et al., 2019 [14]
3 (8 суммарно у всех пациентов)	Культивированные аутологичные кератиноциты (полученные из ревертантного участка кожи)	76 недель	2 пациента — полная эпителизация; 1 пациент — частичная эпителизация и повторное возникновение язвенных дефектов на трансплантированных участках кожи	W. Matsumura, et al., 2019 [14]	
1 (—)	Культивированные аутологичные кератиноциты (генетически скорректированные)	16 лет	Все дефекты кожи — полная эпителизация и восстановление функциональности и дермо-эпидермального соединения	F. Mavilio, et al., 2006 [17]; L. De Rosa, et al., 2021 [35]	
1 (~80% площади)	Культивированные	5 лет и 5 месяцев	Все дефекты кожи — полная	T. Hirsch, et al.,	

	кожного покрова)	аутологичные кератиноциты (генетически скорректированные)		эпителизация и восстановление функциональности и дермо-эпидермального соединения	2017 [15]; M. Kueckelhaus, et al., 2021 [36]
1 (1)		Культированные аутологичные кератиноциты (генетически скорректированные)	16 месяцев	Дефект кожи — полная эпителизация и восстановление функциональности и дермо-эпидермального соединения	J.W. Bauer, et al., 2017 [16]
10 (10 суммарно у всех пациентов)		Культированные аллогенные кератиноциты	4 недели	Не наблюдалось преимуществ в эпителизации трансплантированных участков в сравнении с контрольными дефектами кожи, однако отмечался анальгетический эффект эквивалентов кожи у 9 из 10 пациентов	J.C. Hill, et al., 1992 [11]
1 (> 1)		Культированные аллогенные кератиноциты	8 месяцев	Все дефекты кожи — частичная эпителизация	J.C. Hill, et al., 1992 [37]
1 (> 1)		Kaloderm®	3 недели	Все дефекты кожи — частичная эпителизация	K.C. Shin, et al., 2011

					[19]
Дермальный	2 (2 суммарно у всех пациентов)	Культиvированные аллогенные фибробласты	3 недели и 4 недели — у 2 пациентов соответственно	Все дефекты кожи — полная эпителизация	K. Natsuga, et al., 2010 [39]
	3 (—)	Культиvированные аллогенные фибробласты на губке из коллагена и гиалуроновой кислоты	2–6 недель	Все дефекты кожи — частичная эпителизация	T. Hasegawa, et al., 2004 [40]
	7 (21 суммарно у всех пациентов)	Культиvированные аллогенные фибробласты на амниотической мембране	12 недель	1 дефект кожи — полная эпителизация; 6 дефектов кожи — эпителизация более 70%; 70% общего количества дефектов кожи — эпителизация менее 50%	R.G. Sibbald, et al., 2005 [41]
	6 (от 6 до 19 у каждого из пациентов)	Dermagraft®	8 недель	На 4-й неделе была достигнута эпителизация 95% трансплантированных участков, однако последующие травмы привели к уменьшению площади эпителизированных	R.G. Sibbald, et al., 2005 [18]

				участков до 93% на 8-й неделе наблюдения	
Комбинированные	7 (—)	Аллогенные фибробласты и кератиноциты, помещенные на разные стороны коллагеновых губок	До 50 месяцев	Эпителизация дефектов кожи, анальгетический эффект, увеличение времени до рецидива в области трансплантированных участков примерно в 2 раза	М. Eisenberg, et al., 1998 [42]
	1 (> 1)	Подготовительная основа (Matriderms, бычий коллаген I, III, V и бесклеточный дермальный матрикс на основе гидролизата эластина и совместно культивированные аутологичные фибробласты и кератиноциты	2 года	Все дефекты кожи — полная эпителизация	Е.Е. Betsi, et al., 2009 [43]
	1 (> 1)	Apligraf [®]	11 недель	Все дефекты кожи — полная эпителизация	A.F. Falabella, et al., 1999 [20]
	15 (78 суммарно у	Apligraf [®]	18 недель	79% недавно появившихся	A.F. Falabella, et

	всех пациентов)			дефектов кожи — полная эпителизация; 4 хронических дефекта кожи — полная эпителизация	al., 2000 [21]
9	(96 суммарно у всех пациентов)	Apligraf [®]	6–36 месяцев	Более 90% дефектов кожи — эпителизация	D.P. Fivenson, et al., 2003 [22]

Ahead of Print