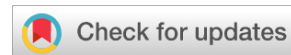

<https://doi.org/10.25208/vdv16798>



Дерматологические аспекты онихофагии

© Саранюк Р.В.^{1,2}, Гостева Т.А.^{1,3*}

¹ КРОО «Общество интегративной дерматологии», Курск, Россия

² Кабинет дерматологии и венерологии «Дерма Эксперт», Курск, Россия

³ Курчатовский центр современной медицины, Курчатов, Россия

Онихофагия представляет собой психическое расстройство, выражающееся в навязчивом, повторяющемся обкусывании ногтевых пластин. На сегодняшний день этиопатогенез заболевания остается не до конца изученным. Ведущую роль в развитии данного состояния отдают сопутствующим психическим расстройствам. Тем не менее онихофагия на сегодняшний день представляет собой сложную междисциплинарную проблему, требующую привлечения врачей различных специальностей. Дерматологи не являются исключением. Клиническая оценка состояния ногтей при онихофагии со стороны дерматолога важна с точки зрения как постановки диагноза, так и возможных способов коррекции патологических изменений ногтевых пластин. В данной статье представлена актуальная информация об онихофагии с акцентом на дерматологический аспект данного расстройства.

Ключевые слова: онихофагия; пластинчатый (ламеллярный) онихошизис; вентральный птеригум; лейконихия

Конфликт интересов: авторы данной статьи подтвердили отсутствие конфликта интересов, о котором необходимо сообщить.

Источник финансирования: рукопись подготовлена на личные средства авторского коллектива.

Для цитирования: Саранюк Р.В., Гостева Т.А. Дерматологические аспекты онихофагии. Вестник дерматологии и венерологии. 2024;100(5):32–39. doi: <https://doi.org/10.25208/vdv16798>



<https://doi.org/10.25208/vdv16798>

Dermatologic aspects of onychophagia

© Roman V. Saranyuk^{1,2}, Tatyana A. Gosteva^{1,3*}

¹ KRPO “Society of Integrative Dermatology”, Kursk, Russia

² Clinic of Dermatology and Venereology “Derma Expert”, Kursk, Russia

³ Kurchatov Center for Modern Medicine, Kurchatov, Russia

Onychophagia is a psychiatric disorder manifested by compulsive, repetitive biting of nail plates. To date, the etiopathogenesis of the disease remains incompletely understood. The leading role in the development of this condition is attributed to concomitant mental disorders. Nevertheless, onychophagy today is a complex interdisciplinary problem that requires the involvement of doctors of various specialties. Dermatologists are no exception. Clinical evaluation of nails in onychophagia by a dermatologist is important both in terms of diagnosis and possible ways of correcting pathologic changes in nail plates. This article provides up-to-date information on onychophagia with an emphasis on the dermatologic aspect of the disorder.

Keywords: onychophagia; lamellar onychochisis; ventral pterygium; leukonychia

Conflict of interest: the authors declare the absence of obvious and potential conflicts of interest related to the publication of this article.

Funding source: the manuscript was prepared at the personal expense of the team of authors.

For citation: Saranyuk RV, Gosteva TA. Dermatologic aspects of onychophagia. Vestnik Dermatologii i Venerologii. 2024;100(5):32–39. doi: <https://doi.org/10.25208/vdv16798>



Актуальность

Онихофагия — хроническое заболевание, характеризующееся повторяющейся травматизацией ногтевых пластин пальцев кистей и стоп путем помещения их в рот с дальнейшим обкусыванием и жеванием [1–4]. Несмотря на то что к описанию данного расстройства предлагались и другие термины, например «ониходакия» (от греч. *дахиа* — кусать) [5], именно термин «онихофагия» является устоявшимся, общепризнанным определением в медицинском сообществе.

Эпидемиологическая оценка распространенности онихофагии представляет собой большую проблему, так как люди, страдающие данным недугом, редко обращаются за медицинской помощью. По данным ряда исследований на сегодняшний день этим расстройством страдает около 20–30% населения планеты [2, 6, 7]. Отмечено, что дети до 3 лет практически не страдают описываемым расстройством, в то время как 45% случаев заболевания приходится на возрастной период от 10 лет и старше [6]. У некоторых пациентов эта привычка сохраняется или появляется значительно позже в зрелом возрасте [8, 9].

Этиопатогенез онихофагии остается невыясненным. Считается, что онихофагия является гетерогенным заболеванием, в развитии которого играют роль как генетические, так и факторы окружающей среды. В ряде исследований отмечен четкий семейный анамнез по онихофагии, что касалось как братьев, сестер, так и родителей пациентов [4, 10]. Также в исследовании S. Oooki показано, что привычка грызть ногти была генетически связана и присутствовала у 50% пар близнецов [11]. Внешние факторы среды также оказывают влияние на развитие онихофагии. По данным исследований появление у детей привычки грызть и обкусывать ногти связано с имитацией поведения и подражанием более старшим членам семьи [12].

Онихофагия нередко сочетается с другими расстройствами. Говоря о психической патологии, онихофагия часто ассоциирована с онихо- и трихотилломатией,

хейлофагией, привычкой кусать щеки (вариант дерматофагии) и невротическими экскорациями [13]. Среди наиболее распространенных стоматологических расстройств у пациентов с онихофагией можно выделить развитие клинической скученности и ротации зубов, формирование неправильного прикуса и гингивита [14], хотя наиболее серьезной проблемой является инфицирование полости рта пациента бактериями рода *Enterobacteriaceae* [15].

Несмотря на выраженную гетерогенность онихофагии и разнообразие сопутствующих расстройств, осмотр дерматолога занимает главенствующую роль как в постановке диагноза, так и в правильной маршрутизации пациента.

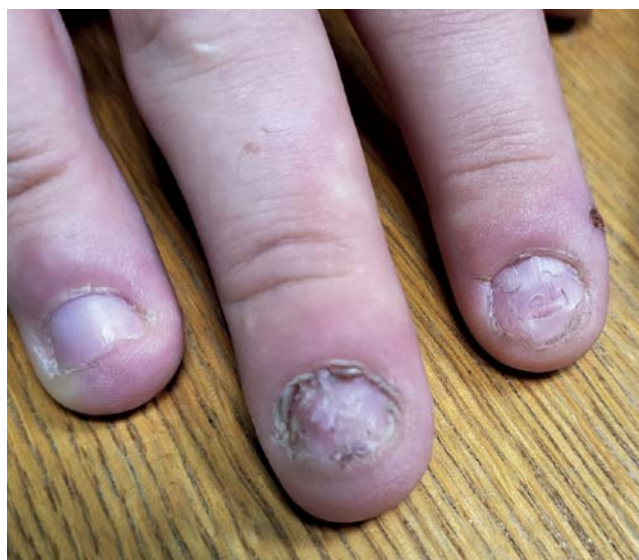Более того, именно дерматолог исправляет основное следствие заболевания — поражение ногтей, что снижает социальную дезадаптацию пациентов и может в некоторых ситуациях увеличить шансы на сохранение относительно стойкой ремиссии.

Следует отметить, что основную роль в лечении онихофагии играют специалисты, занимающиеся диагностикой и коррекцией психического статуса пациента (психологи, психиатры, психотерапевты).

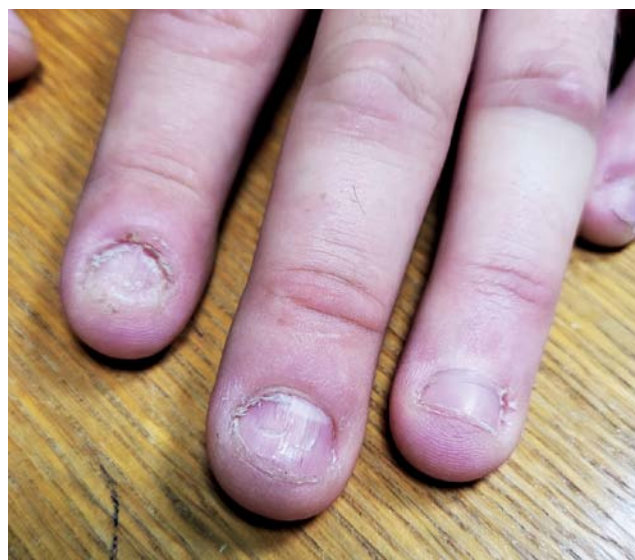Поражения ногтевого аппарата при онихофагии

Ногтевой аппарат является основной мишенью поражения при онихофагии. При этом в патологический процесс вовлекаются практически все структуры аппарата ногтя, начиная от самой ногтевой пластины и заканчивая ногтевым ложем и прилегающей кожей. Обычно в патологический процесс симметрично вовлечено несколько ногтевых пластин на обеих кистях [16] (рис. 1).

Общий вид ногтей при онихофагии представляет собой укорочение и в целом уменьшение ногтевых пластин [2, 17] (рис. 2). Ногти выглядят дегидратированными, тусклыми. В тяжелых случаях отмечается субтотальное или тотальное отсутствие вовлеченных в патологический процесс ногтей [18, 19].



а



б

Рис. 1. Симметричное поражение ногтевых пластин II и III пальцев правой (а) и левой (б) кисти у пациента с онихофагией
Fig. 1. Symmetrical damage to the nail plates of the second and third fingers of the right (a) and left (b) hands in a patient with onychophagia

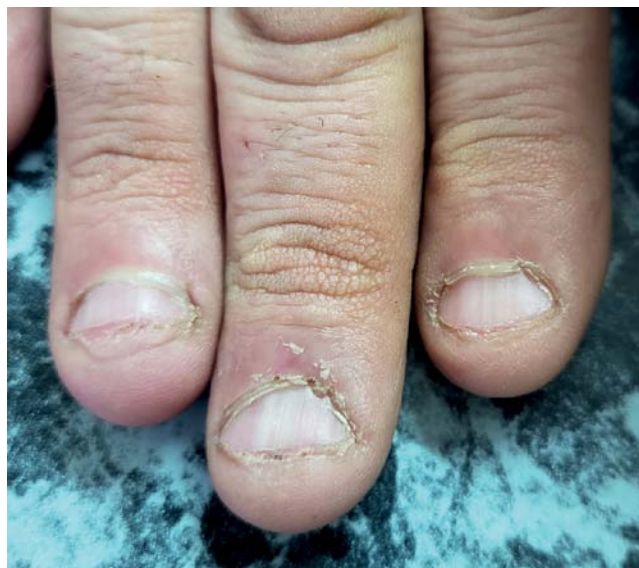

Рис. 2. Укорочение и общее уменьшение ногтевых пластин у пациента с онихофагией
Fig. 2. Shortening and overall reduction of nail plates in a patient with onychophagia

В клинической картине поражений ногтей при онихофагии преобладают дистрофии ногтей, преимущественно атрофического типа. Ведущим типом дистрофии при онихофагии является онихолизис — расслоение свободного края ногтя [19]. Учитывая, что механическому раздражению в виде укусов подвергается не только свободный край, но и вся ногтевая пластина, явления расслоения могут присутствовать по всей длине ногтя, что называется пластинчатым (ламеллярным) онихолизисом [16] (рис. 3).

Реже встречается вентральный птеригум ногтей (син. *Pterygium inversum unguis*), характеризующийся прирастанием гипонихия к вентральному слою ногтя и его постепенной атрофией в направлении к матрице [20–22]. Данное клиническое проявление онихофагии наиболее тяжелое, так как в большинстве случаев носит необратимый характер. Также часто встречающимися неспецифическими поражениями ногтей при онихофагии являются поперечные и продольные борозды, возникающие вследствие как хро-

нической травматизации, так и регулярного контакта со слюной [21].

Изменение цвета ногтей также характерно для пациентов с онихофагией. Длительная хроническая травматизация ногтевого аппарата приводит к стимуляции в матрице ногтя популяции меланоцитов путем меланоцитарной активации (чаще) и меланоцитарной гиперплазии (реже), что клинически проявляется развитием продольной меланонихии [18–21, 23]. В зависимости от типа активации меланоцитов мы получаем различную клиническую картину меланонихии: если меланонихия образовалась за счет меланоцитарной гиперплазии, то цвет ногтевой пластины изменится на коричнево-черный, если за счет меланоцитарной активации, то цвет изменения ногтевой пластины будет серым [24].

Хроническое травмирующее действие на матрицу ногтя также влияет на степень зрелости и дифференцировки онихоцитов, что клинически проявляется развитием у пациентов с онихофагией продольной (реже) и/или точечной (чаще) истинной лейконихии [18, 25].

В патологический процесс при онихофагии также часто вовлекается и ногтевое ложе. У пациентов отмечаются единичные или множественные продольные кровоизлияния преимущественно в дистальной части ногтевого ложа и в центральной и проксимальной частях при тяжелом течении заболевания [18, 19, 21] (рис. 4).

Клиническая оценка состояния кутикулы и околоногтевых валиков также выступает важным диагностическим признаком. При онихофагии кутикула чаще всего неровная, рваная или отсутствует вовсе, что, как правило, связано с наличием у пациента других навязчивых расстройств [2, 3, 26, 27]. Также могут отмечаться резкое утолщение и многослойность кутикулы как ответная реакция на повторяющиеся механические стимулы. Одним из явных признаков онихофагии является наличие повреждений кожи околоногтевых валиков на разной стадии заживления [2, 28] (рис. 5).

Лунка ногтя как производная структура ногтевого аппарата также реагирует на хроническое механическое раздражение. Макролуна — состояние, при котором отмечается выраженное увеличение лунки ногтя, является ответом аппарата ногтя на хроническую травматизацию у пациентов с онихофагией [21] (рис. 6).

Описанные изменения ногтевого аппарата при онихофагии представлены в табл. 1.

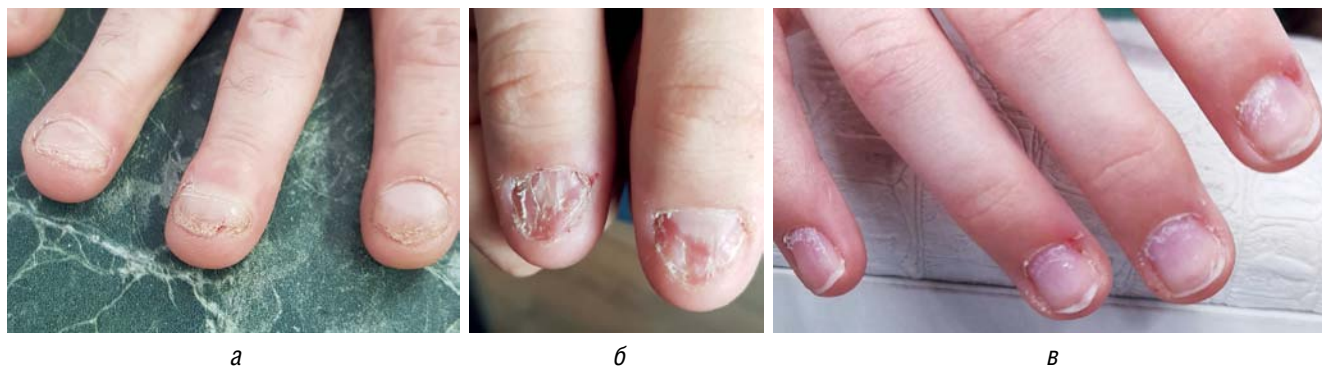

Рис. 3. Ламеллярный онихолизис у пациентов на свободном крае (а) и центральной части (б, в) ногтевых пластин
Fig. 3. Lamellar onychoschisis in patients on the free edge (a) and central part (b, v) of nail plates

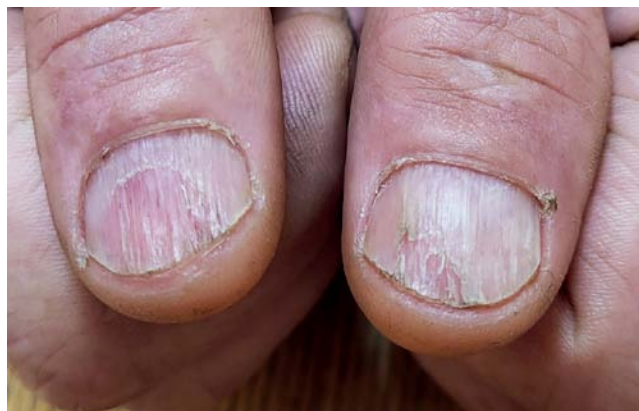
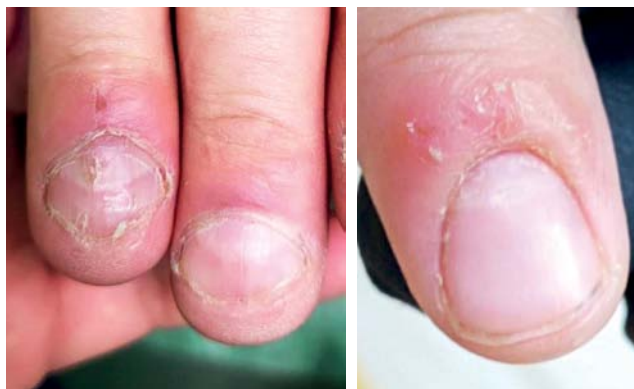
Рис. 4. Множественные выраженные продольные борозды, ламеллярный онихолизис и продольные кровоизлияния ногтевого ложа у пациента с онихофагией

Fig. 4. Multiple pronounced longitudinal furrows, lamellar onychochisis and longitudinal hemorrhages of the nail bed in a patient with onychophagia



а

б

Рис. 5. Поражения кутикулы и кожи околоногтевых валиков при онихофагии: а — поражение кожи проксимального ногтевого валика; б — рваная и гипертрофированная кутикула

Fig. 5. Cuticle and skin lesions of periungual nail rollers in onychophagia: а — skin lesions of the proximal nail rollers; б — torn and hypertrophied cuticle

Таблица 1. Поражения аппарата ногтя при онихофагии
Table 1. Lesions of the nail apparatus in onychophagia

Дистрофии ногтей	Изменение цвета ногтей	Ногтевое ложе	Кожа ногтевых валиков и кутикула	Лунка ногтя
Онихолизис	Меланонихия	Продольные кровоизлияния	Рваная кутикула или ее отсутствие	Макролулула
Продольные и поперечные борозды	Лейконихия		Утолщение кутикулы	
Вентральный птеригум			Различные травмы кожи на разной стадии заживления	

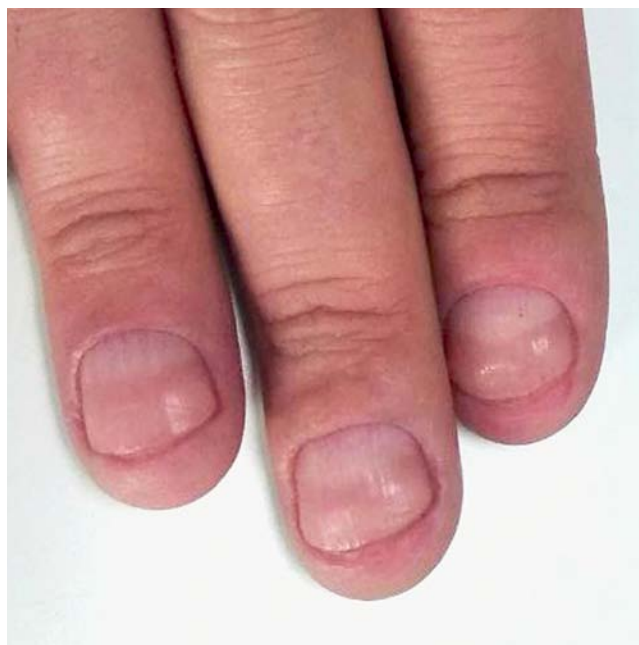

Рис. 6. Макролулула у пациента с онихофагией
Fig. 6. Macrolunula in a patient with onychophagia

Осложнения онихофагии

Основное осложнение онихофагии — острая и хроническая паронихия [16] (рис. 7). В тяжелых, запущенных случаях заболевания у пациентов с онихофагией может развиваться остеомиелит костей дистальных фаланг пальцев [16, 17, 29]. Также было установлено, что пациенты с онихофагией более склонны к развитию вирусных инфекций в пораженных участках кожи и нередко страдают частыми проявлениями герпетической инфекции (герпес-панариций) и вируса папилломы человека (подногтевые вирусные бородавки) [16, 30, 31]. Также описаны редкие случаи развития внутрикостных эпидермальных кист у пациентов с онихофагией [2, 3].

Важным моментом в диагностике онихофагии является оценка общего состояния пациента. Следует обращать внимание на его поведение во время клинического осмотра: проявляет ли пациент активность или ведет себя безучастно, не совершает ли он акт аутодеструкции ногтей во время приема и т.д. Необходимо провести осмотр всех 20 ногтевых пластин, всего кожного покрова, кожи волосистой части головы и передних зубов на предмет наличия признаков механического самоповреждения. Также по возможности следует провести осмотр ногтевых пластин у других членов семьи.

Если речь идет о взрослых пациентах, важную роль в диагностике онихофагии играет сбор анамнеза. Не-

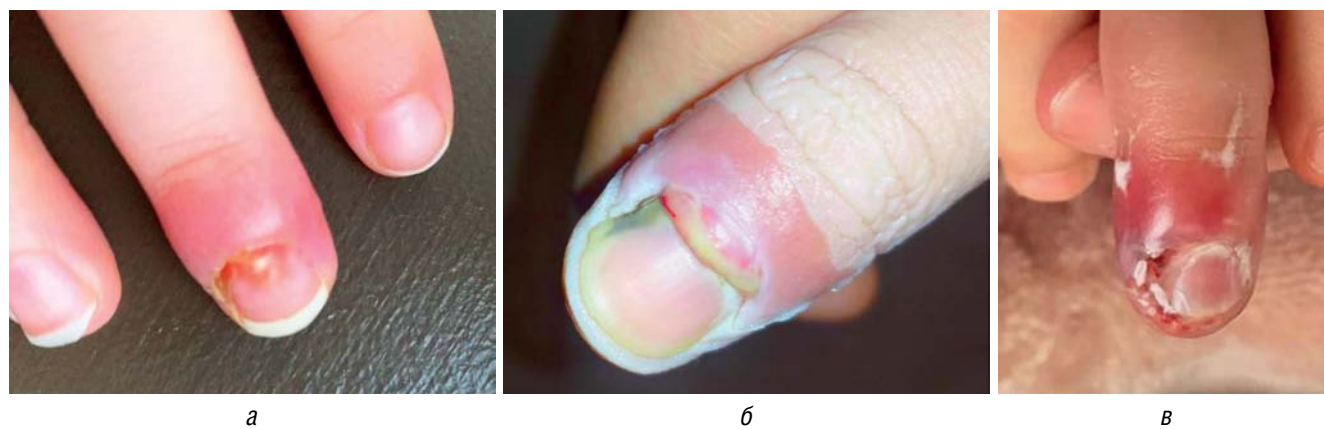


Рис. 7. Паронихия у пациентов с онихофагией: а — легкое течение; б, в — тяжело протекающий хронический процесс
 Fig. 7. Paronychia in patients with onychophagia: a — mild course; б, в — severe chronic process

обходимо уточнить у пациента его род деятельности и профессию, а также увлечения и возможные бытовые привычки. Важный вопрос — отношение пациента к его состоянию, как он ухаживает за ногтями, каким образом пытается восстановить их здоровый вид.

Несмотря на относительную скудность клинической картины, онихофагия может быть схожа с некоторыми инфекционными заболеваниями и хроническими дерматозами (табл. 2).

Онихофагию следует дифференцировать с механической травмой, псориатической ониходистрофией [32], поражениями ногтей при красном плоском лишае [33], микозом ногтей, меланоцитарным невусом и меланомой ногтевого аппарата [34], а также синдромом Ложье–Ханзикера [19, 23, 35, 36], васкулитами [37] и системными заболеваниями соединительной ткани [38]. Признаки дифференциальной диагностики представлены в табл. 2.

Терапия онихофагии

На сегодняшний день эффективных методов лечения онихофагии не существует. Очевидна психологиче-

ская основа заболевания, из чего следует, что основную роль в терапии данного расстройства должны играть семейные/детские психологи, психотерапевты и психиатры.

В то же время наиболее ярко клиническая картина заболевания проявляется именно на ногтевых пластинах, при этом терапевтические возможности дерматологов в помощи пациентам с онихофагией сильно ограничены. В помощь пациентам с онихофагией дерматологи могут порекомендовать использовать защитные перчатки, дорогостоящий профессиональный уход за ногтями, лаки с горьким вкусом, но все эти рекомендации обычно имеют нестойкий эффект [39].

Особый интерес в терапии онихофагии представляет использование препаратов на основе ацетилцистеина. В рандомизированном двойном слепом плацебо-контролируемом клиническом пилотном исследовании, проведенном А. Ghanizadeh и соавт. [40], было показано, что прием препаратов ацетилцистеина в дозе 800 мг/день у 42 детей и подростков дал статистически значимое улучшение общего состояния и роста ногтей по сравнению с плацебо. В исследовании М. Berk и соавт. [41] было показано, что прием препаратов ацетил-

Таблица 2. Дифференциальная диагностика онихофагии
 Table 2. Differential diagnosis of onychophagia

Заболевание / патологическое состояние	Диагностические критерии
Механическая травма	Данные анамнеза
Микоз ногтей	Анализ ногтевых пластин на наличие паразитарных грибов
Меланоцитарный невус / меланома ногтевого аппарата	Данные анамнеза (включая отрицательный симптом Гетчинсона). Результаты дерматоскопического исследования. Биопсия
Синдром Ложье–Ханзикера	Наличие очагов пигментации на слизистой оболочке рта и губах
Псориатическая ониходистрофия	Данные анамнеза. Наличие специфических для псориаза симптомов (симптом Розенау и Кейнинга–Гассенфлюга). Наличие очагов псориаза на коже
Поражения ногтей при КПЛ	Данные анамнеза. Наличие очагов КПЛ на коже и слизистых. Присутствие онихорексиса как ведущего типа дистрофии при КПЛ

Примечание. КПЛ — красный плоский лишай.

Note. LPL — lichen planus.

цистеина в дозе 1000 мг 2 раз/день приводил к полному исчезновению симптомов онихофагии в трех описанных клинических случаях.

Наши собственные наблюдения показывают, что применение ацетилцистеина в дозировке 800 мг/день в течение 3 месяцев приводит к почти полному исчезновению симптомов онихофагии у пациентов независимо от возраста и пола. Даже при условии ремиссии патологического процесса данный курс рекомендовано повторить спустя 1 месяц перерыва. Дальнейшая тактика ведения пациента зависит от конкретной клинической ситуации и состояния пациента. Прием препаратов ацетилцистеина и контроль дерматологического статуса должен проводиться параллельно с наблюдением пациента у психолога/психотерапевта. Препараты на основе ацетилцистеина

не утверждены в Российской Федерации как средства лечения онихофагии и не могут быть однозначно рекомендованы пациентам без их информирования и экспертного заключения коллег.

Заключение

Онихофагия — сложная междисциплинарная проблема, требующая особого подхода к пациенту. Дерматологи в ходе рутинного приема играют важнейшую роль в диагностике и лечении пациентов с онихофагией, что напрямую влияет на скорость выздоровления пациента и снижение социальной дезадаптации. Дальнейшая разработка методов лечения и вариантов междисциплинарного взаимодействия специалистов различного профиля необходима для более быстрого и эффективного решения проблемы онихофагии. ■

Литература/References

- Ghanizadeh A. Nail biting; etiology, consequences and management. *Iran J Med Sci.* 2011;36(2):73–79.
- Halteh P, Scher RK, Lipner SR. Onychophagia: a nail-biting conundrum for physicians. *J Dermatolog Treat.* 2017;28(2):166–172. doi: 10.1080/09546634.2016.1200711
- Singal A, Daulatabad D. Nail tic disorders: manifestations, pathogenesis and management. *Indian J Dermatol Venereol Leprol.* 2017;83(1):19–26. doi: 10.4103/0378-6323.184202
- Winebrake JP, Grover K, Halteh P, Lipner SR. Pediatric onychophagia: a survey-based study of prevalence, etiologies, and co-morbidities. *Am J Clin Dermatol.* 2018;19(6):887–891. doi: 10.1007/s40257-018-0386-1
- Mitropoulos P, Norton SA. Dermatophagia or dermatodaxia? *J Am Acad Dermatol.* 2005;53(2):365. doi: 10.1016/j.jaad.2005.04.021
- Pacan P, Grzesiak M, Reich A, Kantorska-Janiec M, Szepietowski JC. Onychophagia and onychotillomania: Prevalence, clinical picture and comorbidities. *Acta Derm Venereol.* 2014;94(1):67–71. doi: 10.2340/00015555-1616
- Lipner SR, Scher RK. Comment on "Psychocutaneous disease: Clinical perspectives". *J Am Acad Dermatol.* 2017;77(5):e141–e142. doi: 10.1016/j.jaad.2017.05.061
- Foster LG. Nervous habits and stereotyped behaviors in preschool children. *J Am Acad Child Adolesc Psychiatry.* 1998;37(7):711–717. doi: 10.1097/00004583-199807000-00010
- Ghanizadeh A. Association of nail biting and psychiatric disorders in children and their parents in a psychiatrically referred sample of children. *Child Adolesc Psychiatry Ment Health.* 2008;2(1):13. doi: 10.1186/1753-2000-2-13
- Ghanizadeh A, Shekoohi H. Prevalence of nail biting and its association with mental health in a community sample of children. *BMC Res Notes.* 2011;4:116. doi: 10.1186/1756-0500-4-116
- Ooki S. Genetic and environmental influences on finger-sucking and nail-biting in Japanese twin children. *Twin Res Hum Genet.* 2005;8(4):320–327. doi: 10.1375/1832427054936637
- Erdogan HK, Arslantas D, Atay E, Eyuboglu D, Unsal A, Dagtekin G, et al. Prevalence of onychophagia and its relation to stress and quality of life. *Acta Dermatovenerol Alp Pannonica Adriat.* 2021;30(1):15–19.
- Sani G, Gualtieri I, Paolini M, Bonanni L, Spinazzola E, Maggiora M, et al. Drug Treatment of Trichotillomania (Hair-Pulling Disorder), Excoriation (Skin-picking) Disorder, and Nail-biting (Onychophagia). *Curr Neuropharmacol.* 2019;17(8):775–786. doi: 10.2174/1570159X17666190320164223
- Sachan A, Chaturvedi TP. Onychophagia (Nail biting), anxiety, and malocclusion. *Indian J Dent Res.* 2012;23(5):680–682. doi: 10.4103/0970-9290.107399
- Reddy S, Sanjai K, Kumaraswamy J, Papaiah L, Jeevan M. Oral carriage of enterobacteriaceae among school children with chronic nail-biting habit. *J Oral Maxillofac Pathol.* 2013;17(2):163–168. doi: 10.4103/0973-029X.119743
- Cohen PR. Nail-Associated Body-Focused Repetitive Behaviors: Habit-Tic Nail Deformity, Onychophagia, and Onychotillomania. *Cureus* 2022;14(3):e22818. doi: 10.7759/cureus.22818
- Tosti A, Peluso AM, Bardazzi F, Morelli R, Bassi F. Phalangeal osteomyelitis due to nail biting. *Acta Derm Venereol.* 1994;74(3):206–207. doi: 10.2340/0001555574206207
- Richert B, André J. Nail disorders in children: Diagnosis and management. *Am J Clin Dermatol.* 2011;12(2):101–112. doi: 10.2165/11537110-000000000-00000
- Jin H, Kim JM, Kim GW, Song M, Kim HS, Ko HC, et al. Diagnostic criteria for and clinical review of melanonychia in Korean patients. *J Am Acad Dermatol.* 2016;74(6):1121–1127. doi: 10.1016/j.jaad.2015.12.039
- Fıçıcıoğlu S, Korkmaz S. Onychophagia Induced Melanonychia, Splinter Hemorrhages, Leukonychia, and Pterygium Inversum Unguis Concurrently. *Case Rep Dermatol Med.* 2018;2018:3230582. doi: 10.1155/2018/3230582
- Shin JO, Roh D, Son JH, Shin K, Kim HS, Ko HC, et al. Onychophagia: Detailed clinical characteristics. *Int J Dermatol.* 2021;61(3):331–336. doi: 10.1111/ijd.15861
- Baghchechi M, Pelletier JL, Jacob SE. Art of Prevention: The importance of tackling the nail biting habit. *Int J Womens Dermatol.* 2021;7(3):309–313. doi: 10.1016/j.ijwd.2020.09.008
- Anolik RB, Shah K, Rubin AI. Onychophagia-induced longitudinal melanonychia. *Pediatr Dermatol.* 2012;29(4):488–489. doi: 10.1111/j.1525-1470.2011.01496.x
- Lencastre A, Lamas A, Sá D, Tosti A. Onychoscopy. *Clin Dermatol.* 2013;31(5):587–593. doi: 10.1016/j.clindermatol.2013.06.016
- Canavan T, Tosti A, Mallory H, McKay K, Cantrell W, Elewski B. An Idiopathic Leukonychia Totalis and Leukonychia Partialis Case Report and Review of the Literature. *Skin Appendage Disord.* 2015;1(1):38–42. doi: 10.1159/000380956
- Cohen PR. Skin biter: dermatodaxia revisited. *Cureus* 2022;14(2):e22289. doi: 10.7759/cureus.22289
- Chen Y, Pradhan S, Lyu L, Xue S. Clinical and dermoscopic characteristics of onychophagia and onychotillomania: a retrospective

study of 63 cases. *Clin Exp Dermatol.* 2022;47(5):961–963. doi: 10.1111/ced.15057

28. Stewart C, Lipner SR. Insights into recurrent body-focused repetitive behaviors: Evidenced by New York Times commenters. *Arch Dermatol Res.* 2020;312(9):629–634. doi: 10.1007/s00403-020-02045-6

29. Waldman BA, Frieden IJ. Osteomyelitis caused by nail biting. *Pediatr Dermatol.* 1990;7(3):189–190. doi: 10.1111/j.1525-1470.1990.tb00279.x

30. Szinnai G, Schaad UB, Heininger U. Multiple herpetic whitlow lesions in a 4-year-old girl: case report and review of the literature. *Eur J Pediatr.* 2001;160(9):528–533. doi: 10.1007/s004310100800

31. Tosti A, Piraccini BM. Warts of the nail unit: Surgical and nonsurgical approaches. *Dermatol Surg.* 2001;27(3):235–239.

32. Jiaravuthisan MM, Sasseville D, Vender RB, Murphy F, Muhn CY. Psoriasis of the nail: Anatomy, pathology, clinical presentation, and a review of the literature on therapy. *J Am Acad Dermatol.* 2007;57(1):1–27. doi: 10.1016/j.jaad.2005.07.073

33. Goettmann S, Zarea I, Moulouquet I. Nail lichen planus: Epidemiological, clinical, pathological, therapeutic and prognosis study of 67 cases. *J Eur Acad Dermatol Venereol.* 2012;26(10):1304–1309. doi: 10.1111/j.1468-3083.2011.04288.x

34. Cochran AM, Buchanan PJ, Bueno Jr RA, Neumeister MW. Subungual melanoma: A review of current treatment. *Plast Reconstr Surg.* 2014;134(2):259–273. doi: 10.1097/PRS.0000000000000529

35. Haenssle HA, Blum A, Hofmann-Wellenhof R, Kreusch J, Stolz W, Argenziano G, et al. When all you have is a dermatoscope — start looking at the nails. *Dermatol Pract Concept.* 2014;4(4):11–20. doi: 10.5826/dpc.0404a02

36. Dowlati E, Dovico J, Unwin B. Skin hyperpigmentation and melanonychia from chronic doxycycline use. *Ann Pharmacother.* 2015;49(10):1175–1176. doi: 10.1177/1060028015598166

37. Damevska K, Gocev G, Pollozohani N, Nikolovska S, Neloska L. Onychomadesis following cutaneous vasculitis. *Acta Dermatovenerol Croat.* 2017;25(1):77–79.

38. Haber R, Khoury R, Kechichian E, Tomb R. Splinter hemorrhages of the nails: a systematic review of clinical features and associated conditions. *Int J Dermatol.* 2016;55(12):1304–1310. doi: 10.1111/ijd.13347

39. Magid M, Mennella C, Kuhn H, Stamu-O'Brien C, Kroumpouzos G. Onychophagia and onychotillomania can be effectively managed. *J Am Acad Dermatol.* 2017;77(5):e143–e144. doi: 10.1016/j.jaad.2017.06.154

40. Ghanizadeh A, Derakhshan N, Berk M. N-acetylcysteine versus placebo for treating nail biting, a double-blind randomized placebo controlled clinical trial. *Antiinflamm Antiallergy Agents Med Chem.* 2013;14(3):223–228. doi: 10.2174/1871523011312030003

41. Berk M, Jeavons S, Dean OM, et al. Nail-biting stuff? The effect of N-acetyl cysteine on nail-biting. *CNS Spectr.* 2009;14(7):357–360. doi: 10.1017/s1092852900023002

Участие авторов: все авторы несут ответственность за содержание и целостность всей статьи. Сбор и обработка материала — Р.В. Саранюк, Т.А. Гостева; написание текста — Р.В. Саранюк; редактирование — Т.А. Гостева, Р.В. Саранюк.

Authors' participation: all authors are responsible for the content and integrity of the entire article. Collection and processing of material — Roman V. Saranyuk, Tatyana A. Gosteva; writing the text — Roman V. Saranyuk; editing — Tatyana A. Gosteva, Roman V. Saranyuk.

Выражение признательности: выражаем благодарность Международной школе подологии PodoProFeet за помощь в подготовке клинических фотоматериалов.

Acknowledgments: we would like to express our gratitude to the PodoProFeet International School of Podology for their assistance in preparing clinical photographic materials.

Информация об авторах

*Гостева Татьяна Александровна — адрес: Россия, 307250, Курская область, Курчатов, ул. Энергетиков, д. 10; ORCID: <https://orcid.org/0000-0003-0059-9159>; e-mail: ya-lisenok@mail.ru

Саранюк Роман Владимирович — ORCID: <https://orcid.org/0000-0001-9676-1581>; eLibrary SPIN: 5120-9250; e-mail: roman.saranuk@gmail.com

Information about the authors

*Tatyana A. Gosteva — address: 10 Energetikov street, 307250 Kursk region, Kurchatov, Russia; ORCID: <https://orcid.org/0000-0003-0059-9159>; e-mail: ya-lisenok@mail.ru

Roman V. Saranyuk — ORCID: <https://orcid.org/0000-0001-9676-1581>; eLibrary SPIN: 5120-9250; e-mail: roman.saranuk@gmail.com

Статья поступила в редакцию: 12.06.2024

Принята к публикации: 13.09.2024

Опубликована онлайн: 29.09.2024

Submitted: 12.06.2024

Accepted: 13.09.2024

Published online: 29.09.2024