

DOI: <https://doi.org/10.25208/vdv16893>

EDN: wkvkdm

## Развитие амилоидного лишена у пациентки с атопическим дерматитом

© Биткина О.А.<sup>1\*</sup>, Мурашова В.С.<sup>2</sup>, Темнова И.В.<sup>3</sup>, Дерпалюк Е.Н.<sup>4</sup>, Биткина Е.В.<sup>5</sup>

<sup>1</sup>Приволжский исследовательский медицинский университет, Нижний Новгород, Россия

<sup>2</sup>Национальный исследовательский Нижегородский государственный университет им. Н.И. Лобачевского, Нижний Новгород, Россия

<sup>3</sup>Нижегородский областной кожно-венерологический диспансер, Нижний Новгород, Россия

<sup>4</sup>Нижегородский филиал Государственного научного центра дерматовенерологии и косметологии, Нижний Новгород, Россия

<sup>5</sup>Российский университет дружбы народов имени Патриса Лумумбы, Москва, Россия

Представлено описание 32-летней пациентки с атопическим дерматитом, на фоне которого развился амилоидоз кожи. Пациентка больна атопическим дерматитом с первых месяцев жизни, для лечения применялись гомеопатические препараты. В результате лечения, проведенного традиционными медикаментозными и физиотерапевтическими средствами в возрасте 20 лет, наступила длительная ремиссия, но пациентка обратила внимание на уплотнение кожи в участках бывших высыпаний. Использование патологоанатомического исследования биопсийного материала кожи и гистохимическое исследование (окраски гематоксилин-эозином, по Ван Гизону, толуидиновым синим, конго красным, ШИК-реакция) позволили установить диагноз амилоидного лишена. Амилоидный лишень является редким и тяжелым осложнением атопического дерматита. Частота его встречаемости у пациентов с атопическим дерматитом составляет приблизительно 0,8%. Обсуждены современные методы терапии больных атопическим дерматитом, сопровождающимся амилоидозом кожи. Для начального лечения амилоидного лишена используются топические препараты, направленные на купирование воспаления и зуда. Возможно применение хирургических методов лечения, а также лазеро- и фототерапии. Эффективным способом лечения являются системные препараты (антигистаминные препараты, ацитретин, циклофосфамид и циклоспорин, упадацитиниб, барицитиниб). Сообщалось об успешном применении биологических препаратов (дупилумаб).

**Ключевые слова:** амилоидоз кожи; атопический дерматит; гистология

**Конфликт интересов:** авторы декларируют отсутствие явных и потенциальных конфликтов интересов, связанных с публикацией настоящей статьи.

**Источник финансирования:** рукопись подготовлена и опубликована за счет личных средств авторов.

**Согласие пациента:** пациент добровольно подписал информированное согласие на публикацию персональной медицинской информации в обезличенной форме в журнале «Вестник дерматологии и венерологии».

**Для цитирования:** Биткина О.А., Мурашова В.С., Темнова И.В., Дерпалюк Е.Н., Биткина Е.В. Развитие амилоидного лишена у пациентки с атопическим дерматитом. Вестник дерматологии и венерологии. 2025;101(6):110–117. DOI: <https://doi.org/10.25208/vdv16893> EDN: wkvkdm



DOI: <https://doi.org/10.25208/vdv16893>

EDN: wkvkdm

# Development of amyloid lichen in a patient with atopic dermatitis

© Oksana A. Bitkina<sup>1\*</sup>, Vera S. Murashova<sup>2</sup>, Irina V. Temnova<sup>3</sup>, Elena N. Derpaluk<sup>4</sup>, Elizaveta V. Bitkina<sup>5</sup><sup>1</sup>Privolzhskiy Research Medical University, Nizhny Novgorod, Russia<sup>2</sup>Lobachevsky State University of Nizhny Novgorod, Nizhny Novgorod, Russia<sup>3</sup>Nizhegorodsky Regional Dermatovenereal Dispensary, Nizhny Novgorod, Russia<sup>4</sup>Nizhny Novgorod Filial of State Research Center of Dermatovenereology and Cosmetology, Nizhny Novgorod, Russia<sup>5</sup>People Friendship University of Russia named after Patrice Lumumba, Moscow, Russia

The article considers a case of cutaneous amyloidosis that occurred in the setting of atopic dermatitis in a 32-year-old female patient. The patient has suffered from atopic dermatitis since the first months of her life, and homeopathic preparations have been used for treatment. Treatment with conventional medications and physiotherapy at the age of 20 years old resulted in a long-term remission, however, the patient noticed skin thickening in the areas of former rashes. Pathological examination of skin biopsy material and histochemical examination (hematoxylin and eosin, Van Gieson, toluidine blue, Congo red staining, PAS reaction) allowed to diagnose amyloid lichen. Amyloid lichen is a rare and severe complication of atopic dermatitis. Its incidence in patients with atopic dermatitis is approximately 0.8%. Contemporary methods of treating patients with atopic dermatitis accompanied by cutaneous amyloidosis are discussed. Topical products aimed at relieving inflammation and itching are used for initial treatment of amyloid lichen. Surgical treatments, as well as laser and phototherapy, may be used. Systemic medications (antihistamines, acitretin, cyclophosphamide and cyclosporine, upadacitinib, baricitinib) are an effective treatment option. Successful use of biological agents (dupilumab) has been reported.

**Keywords:** skin amyloidosis; atopic dermatitis; histology**Conflict of interest:** the authors declare the absence of obvious and potential conflicts of interest related to the publication of this article.**Funding source:** the work was prepared and published at the expense of the authors' personal funds.**Patient consent:** the patient voluntarily signed an informed consent to the publication of personal medical information in an impersonal form in the journal "Vestnik Dermatologii i Venerologii".**For citation:** Bitkina OA, Murashova VS, Temnova IV, Derpaluk EN, Bitkina EV. Development of amyloid lichen in a patient with atopic dermatitis. Vestnik Dermatologii i Venerologii. 2025;101(6):110–117.DOI: <https://doi.org/10.25208/vdv16893> EDN: wkvkdm

## ■ Актуальность

Атопический дерматит является распространенным хроническим заболеванием кожи, которое характеризуется зудом, воспалением и сухостью кожи. Амилоидный лихен как одно из осложнений атопического дерматита требует изучения, поскольку его особенности влияют на качество жизни пациентов, а само заболевание резистентно к терапии. Понимание патогенеза амилоидоза кожи на фоне атопического дерматита может способствовать не только улучшению методов диагностики, но и разработке более эффективных стратегий лечения.

Амилоидоз — это редкое метаболическое заболевание, характеризующееся образованием необычного белка амилоида в тканях мезенхимального происхождения [1]. Этиопатогенез его до конца не известен. Причины данного заболевания могут быть связаны с действием генетических, эндокринных, ферментативных и иммунных факторов, а его развитие сопровождается образованием амилоидобластов — клеток, продуцирующих амилоид [2].

Амилоидоз может проявляться как в системной, так и в локализованной форме. Системный амилоидоз характеризуется отложением амилоида в разнообразных органах и тканях и может быть первичным и вторичным. В последнем случае ассоциируется с другими заболеваниями, включая аутоиммунные, инфекционные и опухолевые заболевания, такие как болезнь Бехтерева, ревматоидный артрит, болезнь Рейтера, болезнь Бехчета, синдром Шегрена, псориаз, артралгия, неспецифический язвенный колит, системная красная волчанка, системная склеродермия, дерматомиозит, атопический дерматит, лепра, туберкулез, третичный сифилис, болезнь Ходжкина, а также миелома [3]. Локализованный амилоидоз кожи может проявляться как самостоятельное заболевание или быть следствием других заболеваний кожи. Клинически проявляется высыпаниями, возникающими симметрично, преимущественно на передних поверхностях голени, представленными множественными, плотными, тесно прилегающими друг к другу, но не сливающимися очагами, которые состоят из полупрозрачных, блестящих и слегка возвышающихся полушаровидных папул с гладкой поверхностью или покрытых мелкими грязно-серыми чешуйками. Цвет папул варьирует от телесного до светло-розового с красновато-коричневым или синюшным оттенком. Характерен сильный зуд [4, 5].

Различают три клинических варианта первичного местного амилоидоза кожи — лихеноидный, макулярный и узловато-бляшечный [6]. В последних обзорах, посвященных первичному амилоидозу кожи, упоминается и двухфазный вариант, для которого характерно наличие клинических признаков макулярного и лихеноидного амилоидоза [7].

Диагностика амилоидоза кожи основывается на оценке клинической картины и данных гистологических исследований. При гистохимическом исследовании обнаруживается отложение амилоида в виде розовых кристаллов или аморфных глыбок в дерме, вокруг волосных фолликулов, сосудов, протоков потовых и сальных желез [8]. Для идентификации амилоидных фибрилл применяется метод поляризационной микроскопии с использованием красителей, которые, накапливаясь в фибриллах, повышают их анизотроп-

ные свойства и вызывают свечение при двойном лучепреломлении [9, 10].

Приводим наше наблюдение амилоидного лихена у пациентки с длительным анамнезом атопического дерматита.

## Описание случая

Пациентка П. с атопическим дерматитом, 1992 г.р., 12.09.2022 обратилась в клинику в возрасте 30 лет с вновь возникшими жалобами на появление уплотнения кожи в области нижних конечностей и кожный зуд.

## Анамнез жизни

Имеется отягощенная наследственность в отношении аллергических заболеваний (у деда по линии матери был атопический дерматит, у прабабушки по линии матери — экзема и бронхиальная астма). Перенесла новую коронавирусную инфекцию COVID-19 в феврале 2022 г., лечилась амбулаторно. В аллергологическом анамнезе — пищевая аллергия на цитрусовые и клубнику, проявляющаяся кожными высыпаниями, которые сопровождаются зудом. Акушерско-гинекологический анамнез: 06.06.2018 установлен диагноз кисты левого яичника; 21.04.2020 — диагноз полипа эндометрия; 07.12.2020 — диагноз дисплазии шейки матки. Вредных привычек нет. Профессиональных вредностей не имеет. Пребывание в эндемичных очагах за последние 6 месяцев отрицает.

## Анамнез заболевания

Диагноз «атопический дерматит» установлен с первых месяцев жизни. В подростковом возрасте длительно лечилась гомеопатическими средствами. Процесс принял непрерывно рецидивирующее течение, высыпания имели диффузный характер с вовлечением кожи туловища, конечностей и лица. В области локтевых и коленных сгибов, на задней поверхности шеи поражение кожи характеризовалось наличием инфильтрации, лихенификации, эксфолиаций точечного и линейного характера. При обострениях наблюдался стойкий белый дермографизм. Беспокоили сухость кожи, зуд, который в вечернее и ночное время становился интенсивным. В осенне-зимний период отмечалось ухудшение, проявлявшееся экзематизацией очагов. В 2012 г., с 20 лет, начата традиционная медикаментозная терапия антигистаминными препаратами, витамином А, гипосенсибилизирующими средствами, проводились курсы озонотерапии (малая аутогеомоозонотерапия и внутривенные вливания озонированного физиологического раствора), аппликации местных кортикостероидов, ингибиторов кальциневрина, эмоленов со значительным улучшением. Значительно уменьшилась сухость кожи, снизилась выраженность лихенификации в области локтевых и коленных сгибов, на задней поверхности шеи. Наблюдалась длительная ремиссия после начала медикаментозной терапии. Весной 2021 г. на фоне ремиссии атопического дерматита пациентка заметила уплотнение кожи бедер и голени.

## Status localis

Кожные покровы сухие, в области локтевых и коленных сгибов, на коже шеи — слабовыраженные очаги лихенификации, единичные эксфолиации линейного характера. Имеются складки Денье–Моргана под нижними веками. На передней поверхности нижних конечностей

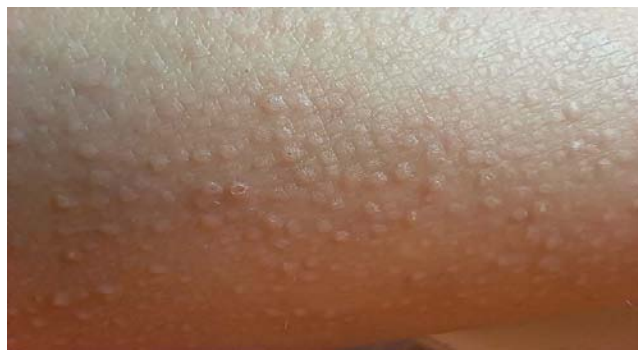

Рис. 1. Амилоидоз кожи. Плоские папулы округлой формы цвета кожи, без тенденции к слиянию

Fig. 1. Cutaneous amyloidosis. Flat, round papules that are skin-colored, with no tendency to merge

стей — плотные блестящие узелки округлых очертаний полушаровидной формы до 2 мм в диаметре, телесной окраски. Высыпания тесно расположены, не сливаются. Был поставлен диагноз «атопический дерматит». Назначены прием антигистаминных препаратов и аппликации кортикостероидных средств и эмоленов.

При повторном осмотре 08.11.2023: кожные покровы сухие, имеются фолликулярно расположенные множественные мелкие округлые папулы полушаровидной формы на разгибательной поверхности плечевых зон и кожи голеней и бедер. Сохраняются инфильтрация и лихенификация в области локтевых и коленных сгибов, складки Денье–Моргана. Отмечена сухость красной каймы губ. Больная предъявляла жалобы на кожный зуд (рис. 1, 2). Проведено дерматоскопическое исследование лихеноидных папул кожи голеней с помощью дерматоскопа DermLite-3. Визуализированы бесструктурные полупрозрачные белые участки ткани, перифолликулярная пигментация со светлым пигментированным ободком (рис. 3). Диагноз: «Атопический дерматит. Фолликулярный кератоз?». В представленных

пациенткой результатах общего анализа крови выявлено несколько эпизодов повышения уровня эозинофилов от 7 до 15% за последние два года. Пациентка была направлена на консультацию инфекциониста для уточнения причины эозинофилии в общем анализе крови.

11.01.2024 проведена консультация инфекциониста ФБУЗ ПОМЦ ФМБА России. Заключение: состояние удовлетворительное. При исследовании кала выявлены умеренные концентрации грибов рода *Candida*. Антител к гельминтам не обнаружено, результат исследования кала на яйца гельминтов — отрицательный. Анамнез жизни: улучшение самочувствия в период беременности, после родов 1,5 года назад было обострение кожного процесса и подъем уровня эозинофилов в крови. Подтвержден диагноз «атопический дерматит».

17.01.2024 пациентка направлена в Нижегородский областной кожно-венерологический диспансер для проведения гистологического исследования. Предварительный клинический диагноз: «фолликулярный муциноз на фоне атопического дерматита». Динамики клинических проявлений на момент направления не выявлено, сохранялась незначительная сухость кожного покрова, слабо выраженная лихенификация в области локтевых и коленных сгибов, на задней поверхности шеи. На коже нижних конечностей имелись множественные, не сливающиеся, мелкие (2–3 мм в диаметре), плотные, тесно расположенные папулы желтоватой окраски, сопровождающиеся зудом. Из очага поражения на коже левой голени получен биопсийный материал для патологоанатомического исследования. Использованы окраски: гематоксилин-эозин, ШИК. Обнаружены очаговый гиперкератоз, небольшой очаговый папилломатоз, равномерный акантоз, увеличенное количество пигмента в базальном слое. В сосочковом слое дермы имеются скопления гомогенных эозинофильных ШИК-положительных (амилоидных) глыбок. Отдельные сосочки целиком заполнены гомогенными эозинофильными массами (рис. 4). Капилляры дермы расширены, стенки отечны. Имеются небольшие периваскулярные лимфо-гистиоцитарные инфильтраты.

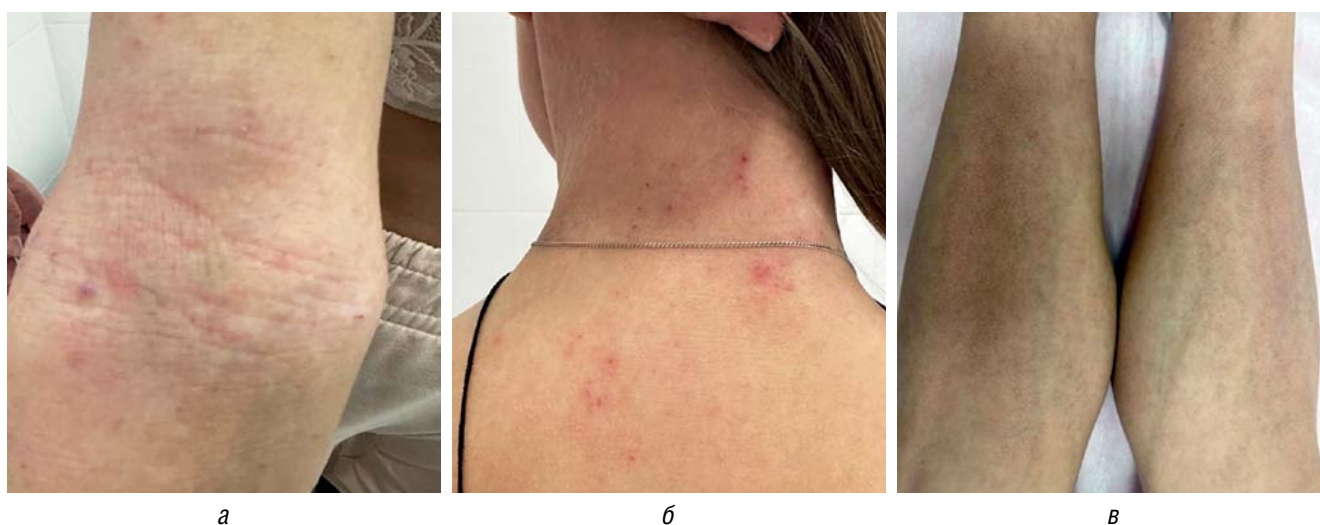

Рис. 2. Поражение кожи у пациентки П. Высыпания, характерные для атопического дерматита в виде лихенификации кожи в области локтевого сгиба (а), эксориаций кожи шеи и верхней части спины (б). Высыпания амилоидного лихена на передней поверхности голеней в виде симметрично расположенных мелких папул округлых очертаний полушаровидной формы (в)

Fig. 2. Skin lesions in patient P. Rashes typical of atopic dermatitis in the form of lichenification of the skin in the elbow flexure (a), excoriations of the skin on the neck and upper back (b). Amyloid lichen eruptions on the anterior surface of the lower legs in the form of symmetrically arranged small rounded papules with hemispherical contours (c)



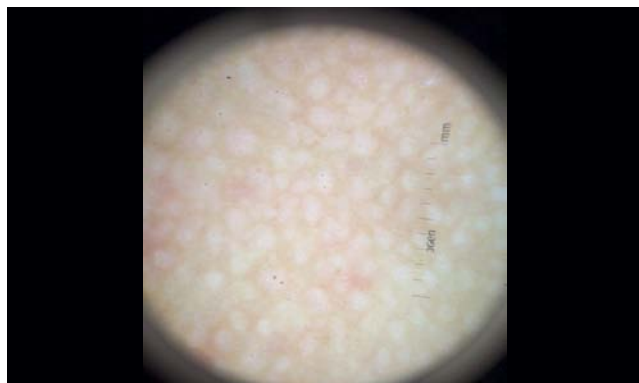

Рис. 3. Дерматоскопическое фото лихеноидных папул кожи голени: бесструктурные полупрозрачные белые участки ткани, перифолликулярная пигментация со светлым пигментированным ободком  
Fig. 3. Dermatoscopic photo of lichenoid papules on the skin of the lower legs: unstructured, translucent, white tissue areas, perifollicular pigmentation with a light pigmented rim

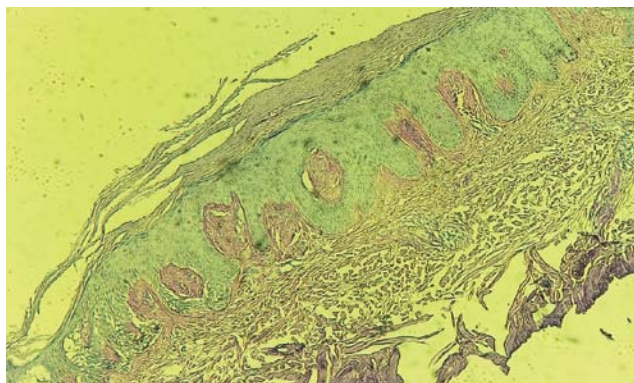


Рис. 4. Амилоидоз кожи: скопления гомогенных эозинофильных ШИК-положительных амилоидных глыбок. ШИК-реакция, x 20  
Fig. 4. Cutaneous amyloidosis: clusters of homogeneous eosinophilic PAS-positive amyloid lumps. Periodic Acid-Schiff (PAS) reaction, x 20

31.01.2024 на основании данных анамнеза, клинической картины и гистологического исследования кожи был установлен диагноз «амилоидный лихен».

27.02.2024 дополнительно проведено патологоанатомическое исследование биопсийного (операционного) материала (окраски гематоксилин-эозином, по Ван Гизону, толуидиновым синим, конго красным) в гистологической лаборатории Нижегородского филиала ФГБУ «ГНЦДК».

Микроскопическое описание:

- окраска гематоксилин-эозином — фрагмент многослойного плоского эпителия с дермой, роговой слой неравномерно утолщен, сетчатый гиперкератоз. Неравномерный гипергранулез с гипертрофией клеток. Умеренная гиперплазия шиповатого слоя по неравномерному типу. Участки увеличенного количества пигмента в базальном слое. В сосочках соединительная ткань гомогенизирована, очаговые скопления аморфных эозинофильных масс, которые местами занимают весь сосочек. Капилляры дермы расширены, стенки отечны. Имеются небольшие периваскулярные лимфо-гистиоцитарные инфильтраты (рис. 5);

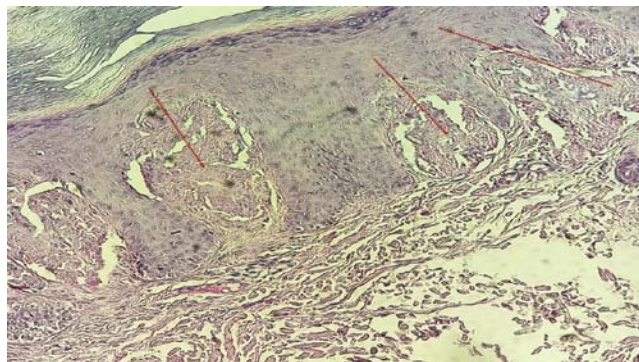


Рис. 5. Амилоидоз кожи: очаговые скопления аморфных эозинофильных масс. Окраска гематоксилин-эозином, x 20  
Fig. 5. Cutaneous amyloidosis: focal clusters of amorphous eosinophilic masses. Hematoxylin-eosin staining, x 20

- окраска по Ван-Гизону — соединительнотканые волокна окрашены в яркий красно-малиновый цвет, аморфные массы в сосочках — в желто-оранжевый (рис. 6);
- окраска толуидиновым синим — аморфные массы в сосочках более интенсивно окрашены в синий цвет (рис. 7);
- окраска конго красным демонстрирует выявление конгофильных масс в сосочках дермы (рис. 8).

Заключение: имеются гистологические и гистохимические признаки амилоидоза кожи.

Пациентка П. направлена на консультацию в НФ ГНЦДК для обсуждения возможности терапии дупилумабом.

### Обсуждение

Амилоидный лихен представляет собой мезенхимальный диспротеиноз, при котором характерно отложение амилоида только в коже. Впервые термин «амилоидоз» был использован Рудольфом Вирховым в середине XIX в., когда он обнаружил, что амилоидные отложения в головном мозге меняют свой цвет на фиолетовый после обработки серной кислотой и на свет-

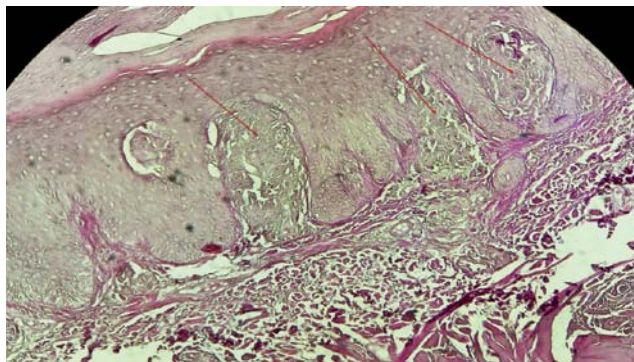


Рис. 6. Амилоидоз кожи: аморфные массы в сосочках. Окраска по Ван Гизону, x 20  
Fig. 6. Cutaneous amyloidosis: amorphous masses in papillae. Van Gieson's staining, x 20

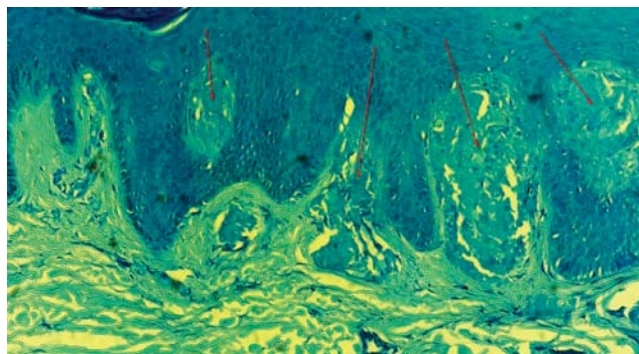


Рис. 7. Амилоидоз кожи: аморфные массы в сосочках дермы. Окраска толуидиновым синим,  $\times 10$   
Fig. 7. Cutaneous amyloidosis: amorphous masses in the dermal papillae. Toluidine blue staining,  $\times 10$

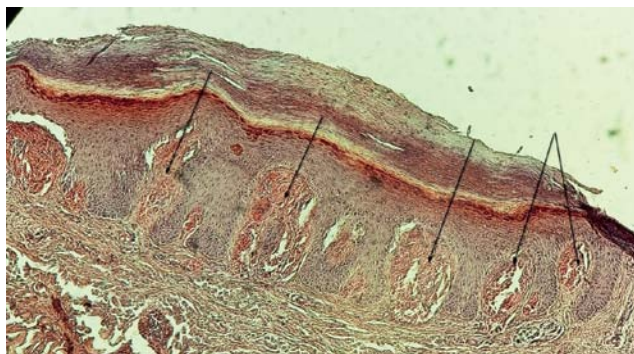


Рис. 8. Амилоидоз кожи: конгофильные массы в сосочках дермы. Окраска конго красным,  $\times 20$   
Fig. 8. Cutaneous amyloidosis: congophilic masses in the dermal papillae. Congo red staining,  $\times 20$

ло-голубой — после воздействия йода, что аналогично реакции крахмала и растительной целлюлозы [9, 10].

«Золотым стандартом» диагностики амилоидного лишена продолжает оставаться гистологическое исследование с применением дополнительных методов окрашивания [11]. Диагностическую ценность в плане проведения дифференциального диагноза амилоидного лишена с другими дерматозами и различными формами амилоидоза кожи имеет дерматоскопия. Описаны основные дерматоскопические признаки амилоидных папул: центральные коричневатые или серо-коричневые зоны (скопления амилоида в сосочковом слое дермы), звездчатые или радиально расходящиеся коричневые линии, белые или жемчужно-белые участки (фиброз и атрофия в хронических очагах), точечные или линейные сосуды по периферии, отсутствие пигментной сети (в отличие от меланотарных поражений), шероховатая или чешуйчатая поверхность (гиперкератоз) [12–14].

В ходе ретроспективного исследования «Клинические характеристики амилоидного лишена, ассоциированного с atopическим дерматитом: единый центр», проведенного в период с марта 2020 по февраль 2022 г., было проанализировано 2481 случай atopического дерматита [15]. Выявлено 20 пациентов, составивших группу наблюдения, у которых на момент исследования установлены диагнозы как atopического дерматита, так и амилоидного лишена. Для сравнения была сформирована контрольная группа из 20 пациентов с диагнозом «atopический дерматит», сопоставимых по возрасту и полу.

Частота встречаемости амилоидоза кожи у пациентов с atopическим дерматитом составила приблизительно 0,8%. Наблюдалось преобладание мужского пола (соотношение мужчин к женщинам — 2,33 : 1,00). Начало проявлений кожного амилоидоза чаще фиксировалось у взрослых пациентов с atopическим дерматитом средней и тяжелой степени тяжести.

Локализация поражений кожи при амилоидозе у пациентов с atopическим дерматитом преимущественно наблюдалась на конечностях, без вовлечения области головы и шеи. При этом наличие амилоидоза кожи не оказывало существенного влияния на тяжесть течения atopического дерматита [15].

В настоящее время для начального лечения амилоидоза кожи используются наружные препараты, на-

правленные на купирование воспаления и зуда. В качестве таких средств преимущественно рекомендуются топические кортикостероиды или ингибиторы кальциневрина. Применение диметилсульфоксида ограничено из-за возможности развития побочных эффектов, таких как контактный дерматит, шелушение кожи и жжение. Кальципотриол не продемонстрировал преимущества перед кортикостероидами [16].

При недостаточной эффективности наружной терапии возможно применение хирургических методов лечения, включающих электрокоагуляцию, дермабразию, а также лазерное удаление. Эффективным способом являются фототерапия (узкополосная УФ-В и ПУВА-терапия) или системные препараты, такие как пероральные антигистаминные препараты, ацитретин, циклофосфамид, циклоспорин, упадацитиниб и барицитиниб [16–20]. В отдельных клинических случаях сообщалось об успешном применении биологического препарата дупилумаб [21–25].

Амилоидный лишень существенно снижает качество жизни пациентов из-за наличия косметических дефектов и зуда [16]. Ввиду редкости заболевания описанные в литературе терапевтические стратегии основаны на оценке их эффективности в лечении отдельных пациентов и на результатах небольших исследований, а не крупных клинических испытаний. Поэтому разработать единый протокол лечения для достижения полной ремиссии пока затруднительно. Выбор оптимального лечения в случае неэффективности наружной терапии и системных иммунодепрессантов остается сложной задачей.

В. Tiron и соавт. (2024) начали терапию дупилумабом пациенту с atopическим дерматитом, у которого развился амилоидоз кожи. В 2022 г. проведена индукционная терапия (2 инъекции по 300 мг в разные места подкожно), и далее продолжалась поддерживающая терапия (300 мг 1 раз / 2 недели подкожно). Лечение оказалось эффективным, продемонстрировав значительное улучшение состояния пациента через 3 месяца после начала терапии. Наблюдалось уменьшение зуда и распространения высыпаний. В то же время поражения на нижних конечностях сохранялись. Через год терапии было достигнуто полное выздоровление от основного заболевания, а также неожиданное исчезновение амилоидных папул [25].

В другом исследовании были представлены наблюдения 4 пациентов, страдающих рецидивирующей



кожной сыпью с выраженным генерализованным зудом, трудно поддающимся терапии. У всех пациентов был диагностирован atopический дерматит, осложненный амилоидозом кожи. Предыдущие методы лечения не принесли желаемого эффекта. В связи с этим была применена схема подкожного введения дупилумаба: начальная доза — 600 мг, далее — по 300 мг каждые 2 недели. Применение дупилумаба привело к положительной динамике и улучшению состояния кожи у всех пациентов в очагах не только atopического дерматита, но и амилоидного лишена [23].

Биологические препараты демонстрируют многообещающие результаты в лечении амилоидоза кожи, однако их применение ограничено небольшим количеством клинических наблюдений. Потенциальное использование биологических препаратов заслуживает дальнейшего изучения.

### Заключение

Представленный клинический случай амилоидного лишена у пациентки с atopическим дерматитом подчер-

кивает сложность взаимодействия различных дерматозов и важность их ранней диагностики и дифференциального диагноза.

Данный случай из практики представляет интерес в связи с редкостью дерматоза. Появление амилоидоза на фоне atopического дерматита может указывать на необходимость углубленного обследования пациента. Данный случай демонстрирует, как сопутствующие заболевания могут усложнять клиническую картину и требовать индивидуализированного подхода к терапии. Необходимо продолжать исследование взаимосвязи между этими состояниями для разработки эффективных стратегий управления и профилактики.

У пациентки П. амилоидоз имеет локализованный характер с поражением кожи. Данный клинический случай демонстрирует развитие амилоидоза кожи на фоне atopического дерматита, не леченного на протяжении 20 лет эффективными медикаментозными средствами. Развитие дерматоза усложнило диагностику из-за сходства клинической картины с atopическим дерматитом. ■

## Литература/References

- Molina-Ruiz AM, Cerroni L, Kutzner H, Requena L. Cutaneous deposits. *Am J Dermatopathol*. 2014;36(1):1–48. doi: 10.1097/DAD.0b013e3182740122
- Pepys MB. Amyloidosis. *Annu Rev Med*. 2006;57:223–241. doi: 10.1146/annurev.med.57.121304.131243
- Carretero M, Aguirre MA, Villanueva E, Nucifora E, Posadas-Martínez ML. Features and evolution of patients with systemic amyloidosis and cardiac involvement. *Arch Cardiol Mex*. 2022;92(1):60–67. doi: 10.24875/ACM.21000011
- Weyers W, Weyers I, Bonczkowitz M, Diaz-Cascajo C, Schill WB. Lichen amyloidosis: a consequence of scratching. *J Am Acad Dermatol*. 1997;37(6):923–928. doi: 10.1016/s0190-9622(97)70066-5
- Kubanov AA, Karamova AE, Chikin VV, Znamenskaya LF, Kondrashova VV, Nefedova MA. Cutaneous lichen amyloidosis within scratched areas. *Russian Open Medical Journal*. 2018;7(2):e0205. doi: 10.15275/rusomj.2018.0205
- Денисова Е.В., Невозинская З.А., Плиева К.Т., Чепрасова А.В., Корсунская И.М. Редкие дерматологические патологии: амилоидоз кожи. *Дерматология. Consilium Medicum*. 2018;3:46–48. [Denisova EV, Nevozhinskaya ZA, Plieva KT, Cheprasova AV, Korsunskaya IM. Rare dermatological diseases: amyloidosis of the skin. *Dermatology (Suppl. Consilium Medicum)*. 2018;3:46–48. (In Russ.)] doi: 10.26442/2414-3537\_2018.3.46-48
- Guillet C, Steinmann S, Maul JT, Colm I. Primary localized cutaneous amyloidosis: a retrospective study of an uncommon skin diseases in the tertiary care center in Switzerland. *Dermatology*. 2022;238(3):579–586. doi: 10.1159/00518948
- Wisniewski B, Wechalekar A. Confirming the Diagnosis of Amyloidosis. *Acta Haematol*. 2020;143(4):312–321. doi: 10.1159/000508022
- Bély M. Histochemical differential diagnosis and polarization optical analysis of amyloid and amyloidosis. *Scientific World Journal*. 2006;6:154–168. doi: 10.1100/tsw.2006.35
- Sipe JD, Cohen AS. Review: history of the amyloid fibril. *J Struct Biol*. 2000;130(2–3):88–98. doi: 10.1006/jsbi.2000.4221
- Oh SM, Ahn HJ, Shin MK. Clinical characteristics of lichen amyloidosis associated with atopical dermatitis: A single center, retrospective study. *Ann Dermatol*. 2023;35(6):432–438. doi: 10.5021/ad.23.006
- Weidner T, Illing T, Elsner P. Primary Localized Cutaneous Amyloidosis: A Systematic Treatment Review. *Am J Clin Dermatol*. 2017;18(5):629–642. doi: 10.1007/s40257-017-0278-9
- Atacan D, Ergin C, Çelik G, Gönül M, Adabağ A. Oral isotretinoin: A new treatment alternative for generalized lichen amyloidosis. *Australas J Dermatol*. 2016;57(3):246–247. doi: 10.1111/ajd.12316
- Koh WS, Oh EH, Kim JE, Ro YS. Alitretinoin treatment of lichen amyloidosis. *Dermatol Ther*. 2017;30(6). doi: 10.1111/dth.12537
- Solimani F, Dilling A, Ghoreschi FC, Nast A, Ghoreschi K, Meier K. Upadacitinib for treatment-resistant Lichen amyloidosis. *J Eur Acad Dermatol Venereol*. 2023;37(5):e633–e635. doi: 10.1111/jdv.18756
- Xia D, Xiao Y, Li M, Li W. Refractory cutaneous lichen amyloidosis coexisting with atopical dermatitis responds to the Janus Kinase inhibitor baricitinib. *Dermatol Ther*. 2022;35(9):e15724. doi: 10.1111/dth.15724
- Humeda Y, Beasley J, Calder K. Clinical resolution of generalized lichen amyloidosis with dupilumab: a new alternative therapy. *Dermatology Online J*. 2020;26(12):13030/qt64s0s466.
- Zhao XQ, Zhu WJ, Mou Y, Xu M, Xia JX. Dupilumab for treatment of severe atopical dermatitis accompanied by lichenoid amyloidosis in adults: Two case reports. *World J Clin Cases*. 2023;11(10):2301–2307. doi: 10.12998/wjcc.v11.i10.2301
- Zhu Q, Gao BQ, Zhang JF, Shi LP, Zhang GQ. Successful treatment of lichen amyloidosis coexisting with atopical dermatitis by dupilumab: Four case reports. *World J Clin Cases*. 2023;11(11):2549–2558. doi: 10.12998/wjcc.v11.i11.2549
- Zahid S, Saussine A, Calugareanu A, Jachiet M, Vignon-Pennamen MD, Rybojad M. Dramatic response to dupilumab in papular amyloidosis. *J Eur Acad Dermatol Venereol*. 2022;36(12):e1071–e1072. doi: 10.1111/jdv.18482
- Tirone B, Cazzato G, Ambrogio F, Foti C, Bellino M. Lichen Amyloidosis in an Atopic Patient Treated with Dupilumab: A New Therapeutic Option. *Diseases*. 2024;12(5):94. doi: 10.3390/diseases12050094
- Einstein D, Sarumathy G, Shobini Vishali VM, Prahhiba A, Perumal M, Sruthi P. Histopathological insights to primary

localized cutaneous amiloidosis: a case series. 2025;17(2):e79603. doi: 10.7759/cureus.79603

23. Sabban ENC, Errichetti E, Cabo HA, Maronna E. Dermoscopy as a Supportive Tool to Differentiate Lichen Amyloidosis from Clinical Mimickers. *Dermatol Pract Concept*. 2022;12(3):e2022133. doi: 10.5826/dpc.1203a133

24. Sonthalia S, Agrawal M, Sehgal VN. Dermoscopy of macular amyloidosis. *Indian Dermatol Online J*. 2020;12(1):203–205. doi: 10.4103/idoj.IDOJ\_507\_19

25. Chatterjee M, Neema S. Dermoscopy of Pigmentary Disorders in Brown Skin. *Dermatol Clin*. 2018;36(4):473–485. doi: 10.1016/j.det.2018.05.014

---

**Участие авторов:** все авторы несут ответственность за содержание и целостность статьи. Концепция и дизайн исследования — О.А. Биткина; сбор и обработка материала — О.А. Биткина, В.С. Мурашова, И.В. Темнова, Е.Н. Дерпалюк, Биткина Е.В.; написание текста — В.С. Мурашова; редактирование — О.А. Биткина. Все авторы внесли существенный вклад в разработку концепции, проведение исследования и подготовку статьи, прочли и одобрили финальную версию перед публикацией.

---

**Authors' participation:** all authors are responsible for the content and integrity of the entire article. The concept and design of the study — Oksana A. Bitkina; collection and processing of the material — Oksana A. Bitkina, Vera S. Murashova, Irina V. Temnova, Elena N. Derpaluk, Elizaveta V. Bitkina; writing of the text — Vera S. Murashova; editing — Oksana A. Bitkina. All authors made a substantial contribution to the conception of the work, acquisition, analysis, interpretation of data for the work, drafting and revising the work, final approval of the version to be published and agree to be accountable for all aspects of the work.

---

---

### Информация об авторах

---

**\*Биткина Оксана Анатольевна** — д.м.н., профессор; адрес: Россия, 603000, Нижний Новгород, пл. Минина и Пожарского, д. 10/1; ORCID: <https://orcid.org/0000-0003-4993-3269>; eLibrary SPIN: 7241-9483; e-mail: [oksana381@yandex.ru](mailto:oksana381@yandex.ru)

**Мурашова Вера Сергеевна** — ORCID: <https://orcid.org/0009-0009-2447-2719>; eLibrary SPIN: 9453-9271; e-mail: [v.murashova2013@yandex.ru](mailto:v.murashova2013@yandex.ru)

**Темнова Ирина Владимировна** — к.м.н.; e-mail: [temnova1@yandex.ru](mailto:temnova1@yandex.ru)

**Дерпалюк Елена Николаевна** — к.м.н.; ORCID: <https://orcid.org/0009-0004-2516-1529>; eLibrary SPIN: 9655-9614; e-mail: [lena\\_derpaluk@mail.ru](mailto:lena_derpaluk@mail.ru)

**Биткина Елизавета Владимировна** — ORCID: <https://orcid.org/0009-0009-3175-0836>; eLibrary SPIN: 3543-2833; e-mail: [bitkinalisa@yandex.ru](mailto:bitkinalisa@yandex.ru)

---

### Information about the authors

---

**\*Oksana A. Bitkina** — MD, Dr. Sci. (Med.), Professor; address: 10/1, Minin and Pozharsky square, Nizhny Novgorod, 603000, Russia; ORCID: <https://orcid.org/0000-0003-4993-3269>; eLibrary SPIN: 7241-9483; e-mail: [oksana381@yandex.ru](mailto:oksana381@yandex.ru)

**Vera S. Murashova** — ORCID: <https://orcid.org/0009-0009-2447-2719>; eLibrary SPIN: 9453-9271; e-mail: [v.murashova2013@yandex.ru](mailto:v.murashova2013@yandex.ru)

**Irina V. Temnova** — MD, Cand. Sci. (Med.); e-mail: [temnova1@yandex.ru](mailto:temnova1@yandex.ru)

**Elena N. Derpaluk** — MD, Cand. Sci. (Med.); ORCID: <https://orcid.org/0009-0004-2516-1529>; eLibrary SPIN: 9655-9614; e-mail: [lena\\_derpaluk@mail.ru](mailto:lena_derpaluk@mail.ru)

**Elizaveta V. Bitkina** — ORCID: <https://orcid.org/0009-0009-3175-0836>; eLibrary SPIN: 3543-2833; e-mail: [bitkinalisa@yandex.ru](mailto:bitkinalisa@yandex.ru)

---

Статья поступила в редакцию: 18.04.2025

Принята к публикации: 07.11.2025

Опубликована онлайн: 15.01.2026

Submitted: 18.04.2025

Accepted: 07.11.2025

Published online: 15.01.2026