

DOI: <https://doi.org/10.25208/vdv16904>

EDN: eynoae

Гранулематозный хейлит Мишера как моносимптомный вариант синдрома Мелькерссона–Розенталя

© Харчилава М.Г. *, Горбунов Ю.Г., Белоусова И.Э.

Военно-медицинская академия имени С.М. Кирова, Санкт-Петербург, Россия

Гранулематозный хейлит — хронический отек одной или обеих губ, в основе которого лежит гранулематозное воспаление. Это редкое воспалительное заболевание, которое относится к моносимптомной форме синдрома Мелькерссона–Розенталя. На сегодняшний день этиология данного заболевания остается неизвестной, и его лечение представляет сложности. В статье рассмотрен клинический случай моносимптомного варианта рецидивирующего орофациального отека, описаны особенности наблюдаемого случая и эффективность внутрикожного применения глюкокортикостероидов и фракционного фототермолиза, а также приведены данные о дифференциальной диагностике заболевания. Данный случай подчеркивает важность тщательного обследования при диагностике, поскольку клиническая картина может быть схожа со многими другими гранулематозными состояниями.

Ключевые слова: клинический случай; гранулематозный хейлит; синдром Мелькерссона–Розенталя; орофациальный гранулематоз; фракционный фототермолиз

Конфликт интересов: авторы данной статьи подтвердили отсутствие конфликта интересов, о котором необходимо сообщить.

Источник финансирования: рукопись подготовлена и опубликована за счет финансирования по месту работы авторов.

Согласие пациента: пациент добровольно подписал информированное согласие на публикацию персональной медицинской информации в обезличенной форме в журнале «Вестник дерматологии и венерологии».

Для цитирования: Харчилава М.Г., Горбунов Ю.Г., Белоусова И.Э. Гранулематозный хейлит Мишера как моносимптомный вариант синдрома Мелькерссона–Розенталя. Вестник дерматологии и венерологии. 2025;101(5):93–99. DOI: <https://doi.org/10.25208/vdv16904> EDN: eynoae



DOI: <https://doi.org/10.25208/vdv16904>

EDN: eynoaе

Miescher granulomatous cheilitis as a monosymptomatic variant of Melkersson–Rosenthal syndrome

© Maya G. Kharchilava*, Yuri G. Gorbunov, Irena E. Belousova

Military Medical Academy named after S.M. Kirov, Saint Petersburg, Russia

Granulomatous cheilitis is a chronic swelling of one or both lips that is caused by granulomatous inflammation. This is a rare inflammatory disease that belongs to the monosymptomatic form of Melkersson–Rosenthal syndrome. To date, the etiology of this disease remains unknown, and its treatment is challenging. The article discusses a case report of a monosymptomatic variant of recurrent orofacial edema, describes the features of the observed case and efficacy of intradermal application of glucocorticosteroids and fractional photothermolysis, and provides data on the differential diagnosis of the disease. This case highlights the importance of thorough examination in the diagnosis process as the clinical presentation can be similar to many other granulomatous conditions.

Keywords: case report; granulomatous cheilitis; Melkersson–Rosenthal syndrome; orofacial granulomatosis; fractional photothermolysis

Conflict of interest: the authors of this article have confirmed that there is no conflict of interest to report.

Funding source: the manuscript was prepared and published through funding at the place of the authors' employment.

Patient's consent: the patient voluntarily signed an informed consent to the publication of personal medical information in an impersonal form in the journal "Vestnik Dermatologii i Venerologii".

For citation: Kharchilava MG, Gorbunov YuG, Belousova IE. Miescher granulomatous cheilitis as a monosymptomatic variant of Melkersson–Rosenthal syndrome. Vestnik Dermatologii i Venerologii. 2025;101(5):93–99. DOI: <https://doi.org/10.25208/vdv16904> EDN: eynoaе



■ Актуальность

Гранулематозный хейлит — редкое заболевание, которое было впервые описано Мишером в 1945 г. Оно характеризуется хроническим отеком одной или обеих губ, в основе которого лежит гранулематозное воспаление, и рассматривается как моносимптомная форма или неполный вариант синдрома Мелькерссона–Розенталя (СМР) [1].

В 1985 г. Визенфельд и соавт. ввели термин «орофациальный гранулематоз» с целью объединить ранее описанный гранулематозный хейлит и СМР. В качестве основного клинического признака орофациального гранулематоза описывался безболезненный отек одной или обеих губ, гистологически характеризующийся наличием в дерме эпителиоидно-клеточных гранул без казеозного некроза. Отек также может распространяться на десны, придавая им зернистый вид. В наиболее тяжелых случаях наблюдается болезненная лимфаденопатия [2].

Ввиду редкости данной патологии, неясной нозологической принадлежности и отсутствия протоколов лечения приводим наше собственное наблюдение и анализ литературы.

Описание случая

Под наблюдением находилась пациентка Н. 26 лет, которая обратилась в клинику кожных и венерических болезней Военно-медицинской академии им. С.М. Кирова с жалобами на высыпания в области кожи нижней губы и подбородка, без субъективных ощущений. Впервые элементы кожной сыпи появились около двух лет назад. Появление высыпаний ни с чем не связывает. В течение двух лет пациентка периодически получала терапию в виде топических глюкокортикостероидов высокой потенции и ингибиторов кальциневрина без четкой положительной динамики. Из сопутствующих заболеваний обращают на себя внимание дисбактериоз кишечника, дискинезия желчевыводящих путей, хронический эрозивный антральный гастрит, фаза обострения, Нр–.

Результаты физикального, лабораторного и инструментального исследований

На момент обращения пациентки состояние удовлетворительное, сознание ясное, положение активное, ориентирована в месте и времени. Температура тела — 36,7 °С; АД — 118/73 мм рт. ст. Видимые слизистые оболочки обычной окраски, не изменены. Для исключения сопутствующей патологии пациентке выполнены фиброзофагогастродуоденоскопия и колоноскопия. Заключение ФГДС: «Недостаточность кардии. Поверхностный гастрит». Заключение по диагностической колоноскопии: «Во всех отделах толстой кишки и терминальном отделе подвздошной кишки патологических изменений не выявлено». Дерматологический статус: процесс поражения кожи носил ограниченный характер. В области нижней губы и подбородка визуализировалась инфильтрированная бляшка плотной консистенции, ярко-розового цвета, размером 8 × 4 см. Нижняя губа отечная, плотноэластической консистенции (рис. 1).

С целью уточнения диагноза проведена диагностическая биопсия кожи. При гистологическом исследовании в дерме на фоне отека были обнаружены многочисленные мелкие эпителиоидно-клеточные

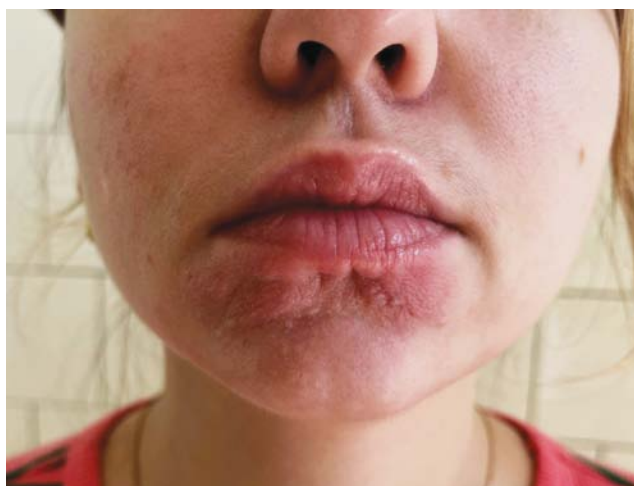

Рис. 1. Клиническая картина до начала терапии была представлена инфильтрированной бляшкой плотной консистенции, ярко-розового цвета, размером 8 × 4 см, нижняя губа отечная, плотноэластической консистенции
Fig. 1. At baseline, the patient had an infiltrated plaque with a dense consistency, bright pink color and a size of 8 × 4 cm. The lower lip was swollen and had a dense-elastic consistency

гранулемы саркоидного типа, без признаков казеозного некроза. К некоторым гранулемам прилежали очаговые лимфоцитарные инфильтраты (рис. 2, 3). При окраске PAS и по Циль–Нильсену микроорганизмов не выявлено.

На основании анамнеза, клинической картины и морфологического исследования был установлен окончательный диагноз: «гранулематозный хейлит Мишера».

Дифференциальный диагноз

Дифференциальный диагноз СМР включает широкий спектр гетерогенных состояний, в основном представленных другими гранулематозными заболеваниями, такими как реакция на инородное тело, саркоидоз, амилоидоз, гранулематозная розацеа, лепра, кожные проявления болезни Крона [3, 4].

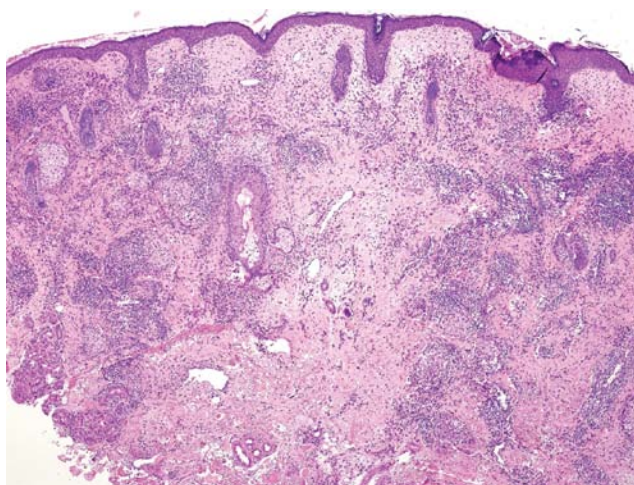


Рис. 2. Гранулематозный инфильтрат в дерме на фоне отека
Fig. 2. Granulomatous infiltrate in the dermis with edema

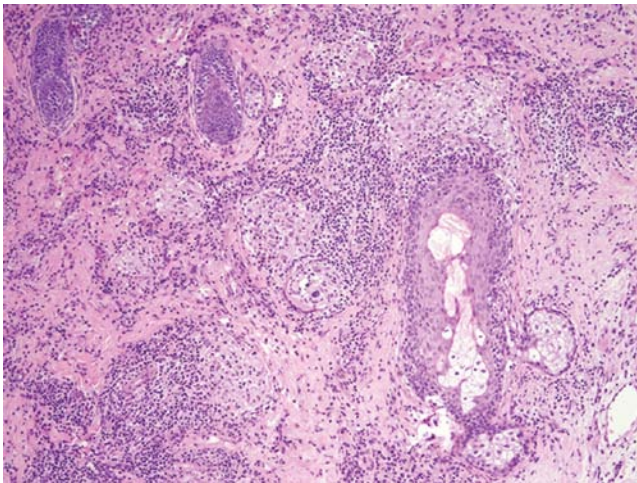


Рис. 3. Дермальные инфильтраты из многочисленных мелких гранулем саркоидного типа без признаков казеозного некроза. К некоторым гранулемам прилегают очаговые лимфоцитарные инфильтраты
Fig. 3. Dermal infiltrates consisting of numerous small sarcoid-type granulomas without signs of caseous necrosis. Some granulomas are adjacent to focal lymphocytic infiltrates

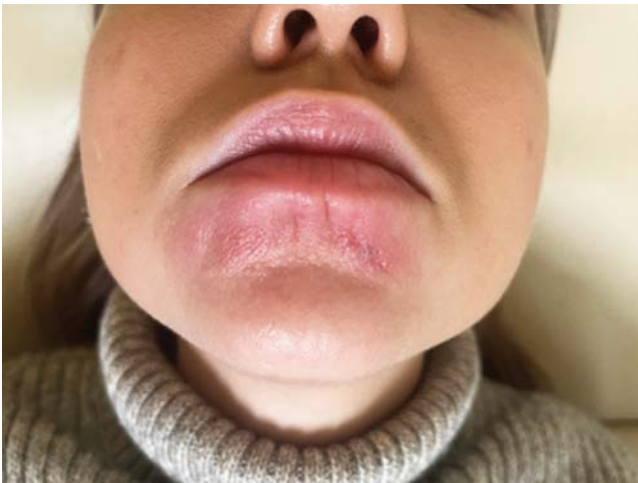

Рис. 4. После проведения первой процедуры обкалывания суспензии бетаметазона дипропионата отмечалось уменьшение плотности отека
Fig. 4. After the first injection of betamethasone dipropionate suspension there was a decrease in edema volume

Дифференциально-диагностические признаки представлены в табл. 1.

Лечение

Пациентке была назначена терапия в виде внутривенного введения суспензии бетаметазона дипропионата 1 мл в разведении с 0,9% раствором NaCl в соотношении 1:1. Препарат вводился непосредственно в очаг поражения, внутривенно в дозе 0,2 мл/см² (рис. 4). Процедура проводилась 4 раза с кратностью 1 раз / 2 нед (рис. 5). После этого были проведены две процедуры фракционного лазерного фототермолиза с интервалом в 2 недели.

Для проведения фракционного фототермолиза использовали эрбиевый лазер Fotona Fidelis XS с длиной волны 2940 нм, мощностью 2,59 Дж/см, режим SP. За 30 мин до процедуры наносился анестезирующий

крем (Лидокаин + Прилокаин), после манипуляции кожу обрабатывали 0,9% раствором хлоргексидина биглюконата и применяли крем, улучшающий регенерацию тканей (Бепантен).

Исход и результаты последующего наблюдения

Через месяц после выполнения двух процедур фракционного фототермолиза отмечалось практически полное разрешение очага (рис. 6).

Обсуждение

СМР — редкое заболевание, клинически характеризующееся триадой симптомов: рецидивирующим орофациальным отеком, невропатией лицевого нерва и складчатым языком. Синдром был впервые описан в 1928 г. шведским неврологом Эрнстом Густавом Мелькерссоном у 35-летней женщины с орофациаль-

Таблица 1. Дифференциальная диагностика гранулематозного хейлитиса
Table 1. Differential diagnosis of granulomatous cheilitis

Заболевание	Гистологическая картина	Клинические проявления на коже
Саркоидоз кожи	Эпителиоидно-клеточная гранулема из мононуклеарных фагоцитов, окруженная небольшим количеством лимфоцитов, многоядерные гигантские клетки	Папулы или бляшки красно-коричневого или желтовато-коричневого оттенка, чаще всего на лице и шее, положительный симптом «яблочного желе»
Лепра	Эпителиоидные гранулемы, окруженные лимфоцитарными инфильтратами, иногда обнаруживаются гигантские клетки Лангханса	Узелки или эритематозные бляшки, обычно наблюдается нарушение кожной чувствительности
Локализованный AL амилоидоз кожи	Диффузное отложение амилоида в дерме, в стенках сосудов, в эпидермисе — дегенерация базальных кератиноцитов с цитоплазматической вакуолизацией	Узелки и бугристые бляшки желтоватого или розового цвета различной величины на разных участках кожи
Гранулематозная розацеа	Гранулемы в верхней и средней части дермы, отсутствие казеозного некроза	Невоспалительные желтовато-коричневые или красноватые папулы одинакового размера преимущественно в области щек и периорифициальной области

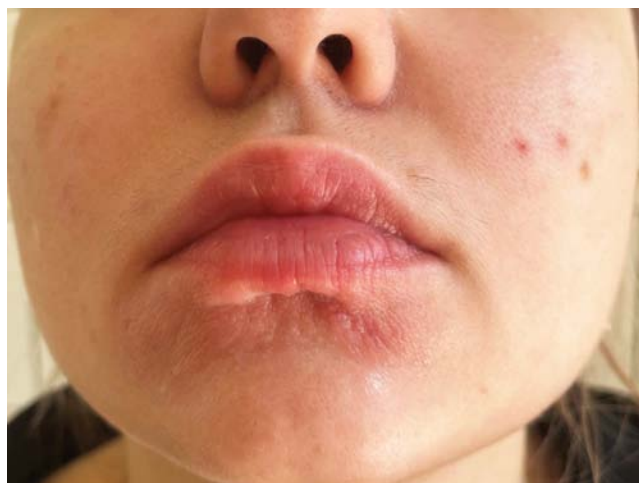

Рис. 5. После четырех процедур обкалывания суспензии бетаметазона дипропионата отмечалось снижение интенсивности окраски элементов, уменьшение плотности отека
Fig. 5. After four injections of betamethasone dipropionate suspension, there was the coloration of the elements decreased and the edema volume reduced

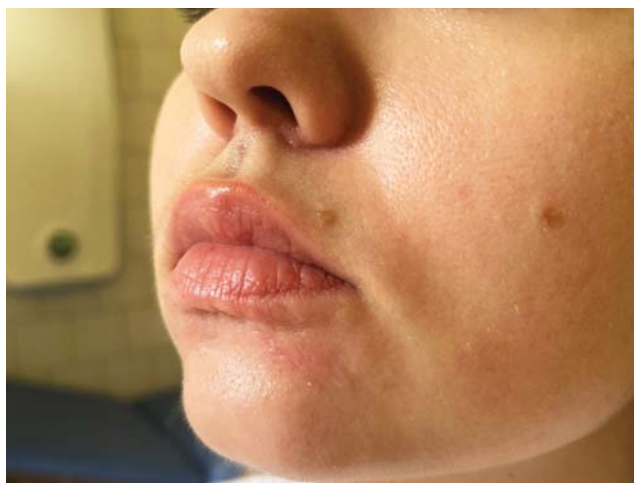

Рис. 6. Через месяц после выполнения двух процедур фракционного фототермолиза отмечалось практически полное разрешение очага
Fig. 6. One month after 2 fractional photothermolysis procedures, the lesion was almost completely resolved

ным отеком и невротией лицевого нерва, в 1931 г. немецкий невролог Генрих Розенталь описал еще один характерный симптом — складчатый язык. Заболевание встречается с частотой 0,08% в общей популяции. Симптомы чаще всего проявляются в возрасте от 25 до 40 лет, женщины болеют чаще мужчин (соотношение 2:1) [5].

К предполагаемым этиологическим факторам относятся: генетическая предрасположенность, иммунологические факторы (изменение врожденного иммунитета слизистой оболочки губ в ответ на различные антигены), аллергическая реакция на стоматологические материалы, микробные факторы (микобактерии туберкулеза и паратуберкулеза, *Borrelia burgdorferi*, *Saccharomyces cerevisiae* и *Candida albicans*), повышенная чувствительность к ультрафиолетовому излучению, болезнь Крона. Такое воспалительное заболевание кишечника, как болезнь Крона, может проявляться следующими признаками: отек губ с трещинами на губах, мукозит, гингивит, глоссит и поражение слизистой оболочки полости рта по типу «бульжной мостовой». Иногда эти симптомы могут наблюдаться при СМР и затруднять постановку диагноза [5–7].

Введенный в 1985 г. термин «орофациальный гранулематоз» объединил гранулематозный хейлит и СМР. В опубликованной литературе гранулематозный хейлит и орофациальный гранулематоз часто описываются как одно и то же заболевание. Этиология гранулематозного хейлита неизвестна. В настоящее время рассматривают несколько теорий развития заболевания, которые включают в себя генетическую, иммунологическую, аллергическую и инфекционную [1, 5, 7]. Гранулематозный хейлит — это хроническое воспалительное заболевание, характеризующееся иммунным ответом, опосредованным Т-хелперами 1 типа. Основной причиной является локальное изменение врожденного иммунитета слизистой оболочки и кожи губ в ответ на воздействие различных антигенов.

Гистологической особенностью гранулематозного хейлита выступает наличие эпителиоидно-клеточных гранул без казеозного некроза [8].

СМР — заболевание, характеризующееся триадой клинических симптомов: рецидивирующим орофациальным отеком, невротией лицевого нерва и складчатым языком. В случае когда присутствуют два клинических признака и более, используется термин «олигосимптомный СМР», если у пациента проявляется только один из перечисленных признаков — «моносимптомный СМР». Для подтверждения диагноза СМР при моносимптомном течении в виде орофациального отека необходимо проведение гистологического исследования кожи пораженной области. Триада симптомов наблюдается у 8–25% пациентов. Паралич лица, который может быть как одно-, так и двусторонним, встречается в 30–90% случаев. Наиболее распространенный признак — стойкий орофациальный отек, поражающий главным образом губы (гранулематозный хейлит, хейлит Мишера). В редких случаях отек может вызывать затруднение речи или приводить к повышенному слюноотделению [3, 9].

Помимо этих трех основных симптомов, пациенты с СМР также сообщали о головной боли, головокружениях, ксеростомии и некоторых неврологических проявлениях, таких как шум в ушах, внезапная глухота, дисфагия, гипогевзия (ослабление вкусовых ощущений), пониженное или чрезмерное потоотделение лица, слезотечение и нарушения зрения, дивертикулит и увеит. Также при СМР могут поражаться черепно-мозговые нервы, включая тройничный, обонятельный, слуховой, языкоглоточный и подъязычный [4].

Терапия СМР на сегодняшний день остается сложной задачей из-за недостаточно изученного этиопатогенеза. В современной литературе описаны различные терапевтические методы, как консервативные, так и хирургические, однако рандомизированных исследований не проводилось.

В качестве консервативной терапии используют топические и системные глюкокортикостероидные

гормоны, топические ингибиторы кальциневрина, антибиотики широкого спектра действия, антималярийные препараты и витаминотерапия. В случаях торпидного течения заболевания и плохого ответа на терапию проводится хейлопластика [10].

В то же время в качестве одного из методов коррекции при данной патологии может быть использован фракционный фототермолиз.

Фракционный фототермолиз — физический метод воздействия на ткани эрбиевым лазером путем их локального нагрева световой энергией на отдельных участках. Благодаря специальным насадкам лазерный луч делится на пучок микролучей (около 80 на 1 см²) диаметром 0,1–0,2 мм, каждый из которых вызывает ограниченное разрушение клеток и волокон (так называемые микротермические лечебные зоны). Соотношение объема поврежденной и интактной кожи составляет примерно 20 на 80%. Локальное воздействие энергии лазера при фракционном фототермолизе в значительной степени снижает риск развития нежелательных явлений, повышает безопасность процедуры и обладает высоким терапевтическим эффектом.

После проведения фракционного фототермолиза формируется столбчатая денатурация эпидермиса и дермы, дермо-эпидермальные сочленения разрушаются и формируется субэпидермальная щель внутри микротермической лечебной зоны, роговой слой при этом не повреждается. Термически разрушенная ткань замещается кератиноцитами, которые мигрируют из здоровых тканей в первые 24 ч. Нагревание тканей вызывает активацию белков теплового шока.

Белки теплового шока активируются во всех типах клеток при действии высокой температуры. Они предотвращают накопление в клетках поврежденных белков, принимают участие в межклеточных взаимодействиях при иммунных реакциях, обладают противовоспалительным эффектом. Лазерное облучение кожи уси-

ливает вокруг микротермической лечебной зоны экспрессию белка Hsp 70 в клетках эпидермиса и дермы (в периваскулярных и периаднексальных областях). Таким образом, белки теплового шока могут играть значимую роль не только в процессе репарации тканей, но и в регуляции иммунного воспаления [11, 12].

Таким образом, применение фракционного фототермолиза при СМР может оказывать двойное терапевтическое действие: механическое — за счет разрушения патологических гранул и стимуляции ремоделирования дермы через активацию фибробластов и неокollaгеноза; противовоспалительное — через индукцию HSP70 и других регуляторных молекул, что способствует подавлению хронического гранулематозного воспаления и уменьшению отека, особенно в периоральной области.

Заключение

Несмотря на многочисленные исследования, нозологическая принадлежность орофациального гранулематоза, гранулематозного хейлита Мишера и СМР остается неясной. Существуют предположения о возможной взаимосвязи гранулематозного хейлита с саркоидозом и болезнью Крона на основе общих гистологических признаков. Подходы к ведению таких пациентов связаны с исключением влияния триггерных факторов и применением различных лекарственных средств, как системных, так и топических. В литературе описано несколько вариантов терапии, однако нужно отметить, что их эффективность носит индивидуальный характер и ни один из вариантов не демонстрирует полный клинический ответ. Из литературных источников, а также по опыту нашего клинического случая высокую эффективность показывает комбинированная терапия с внутриаочаговым введением глюкокортикостероидов в виде 3–5 процедур с интервалом в 2 недели в сочетании с использованием фракционного фототермолиза эрбиевым лазером. ■

Литература/References

1. Banks T, Gada S. A comprehensive review of current treatments for granulomatous cheilitis. *Br J Dermatol.* 2012;166(5):934–937. doi: 10.1111/j.1365-2133.2011.10794.x
2. Jakubowicz O, Żaba R, Czarnecka-Operacz M, Silny W. Difficulties connected with diagnosis of Melkersson–Rosenthal syndrome — case report. *Advances in Dermatology and Allergology.* 2009;26(3):165–170.
3. Dhawan SR, Saini AG, Singhi PD. Management strategies of Melkersson–Rosenthal syndrome: a review. *Int J Gen Med.* 2020;13:61–65. doi: 10.2147/IJGM.S186315
4. Shapiro M, Peters S, Spinelli HM. Melkersson–Rosenthal syndrome in the periorcular area: a review of the literature and case report. *Ann Plast Surg.* 2003;50(6):644–648. doi: 10.1097/01.SAP.0000069068.03742.48
5. Wehl G, Rauchenzauner M. A systematic review of the literature of the three related disease entities cheilitis granulomatosa, orofacial granulomatosis and Melkersson–Rosenthal syndrome. *Curr Pediatr Rev.* 2018;14(3):196–203. doi: 10.2174/1573396314666180515113941
6. Antoszyk G, Obtulowicz A, Czarnobilska E, Wojas-Pelc A. Melkersson–Rosenthal syndrome — diagnostic and therapeutic problems. *Przegl Lek.* 2008;65(9):390–392.
7. Cancian M, Giovannini S, Angelini A, Fedrigo M, Bendo R, Senter R, et al. Melkersson–Rosenthal syndrome: a case report of a rare disease with overlapping features. *Allergy Asthma Clin Immunol.* 2019;15:1. doi: 10.1186/s13223-018-0316-z
8. Fantacci C, Mariotti P, MiceliSopo S, Ferrara P, Rendeli C, Chiaretti A. Intravenous immunoglobulins in Melkersson–Rosenthal syndrome: a clinical and neuroimaging study. *Pediatr Allergy Immunol.* 2018;29(8):881–883. doi: 10.1111/pai.12970
9. Dhawan SR, Saini AG, Singhi PD. Management Strategies of Melkersson–Rosenthal Syndrome: A Review. *Int J Gen Med.* 2020;13:61–65. doi: 10.2147/IJGM.S186315
10. Bacci C, Valente M. Successful treatment of cheilitis granulomatosa with intralesional injection of triamcinolone. *J Eur Acad Dermatol Venereol.* 2010;24(3):363–364. doi: 10.1111/jdv.2010.24.issue-3
11. Bogdan Allemann I, Kaufman J. Fractional photothermolysis — an update. *Lasers Med Sci.* 2010;25(1):137–144. doi: 10.1007/s10103-009-0734-8
12. Manstein D, Herron GS, Sink RK, Tanner H, Anderson RR. Fractional photothermolysis: a new concept for cutaneous remodeling using microscopic patterns of thermal injury. *Lasers Surg Med.* 2004;34(5):426–438. doi: 10.1002/lsm.20048

Участие авторов: все авторы несут ответственность за содержание и целостность статьи. Сбор и обработка материала, написание текста — М.Г. Харчилава, Ю.Г. Горбунов; обоснование рукописи и проверка критически важного интеллектуального содержания — И.Э. Белоусова. Все авторы внесли существенный вклад в разработку концепции, проведение исследования и подготовку статьи, прочли и одобрили финальную версию перед публикацией.

Authors' participation: all authors are responsible for the content and integrity of the entire article. Collection and processing of material, manuscript writing — Maya G. Kharchilava, Yuri G. Gorbunov; substantiation of the manuscript and verification of critical intellectual content — Irena E. Belousova. All authors made a substantial contribution to the conception of the work, acquisition, analysis, interpretation of data for the work, drafting and revising the work, final approval of the version to be published and agree to be accountable for all aspects of the work.

Информация об авторах

***Харчилава Майя Георгиевна** — к.м.н.; адрес: Россия, 191124, Санкт-Петербург, Суворовский проспект, д. 63; ORCID: <https://orcid.org/0000-0002-6588-1115>; eLibrary SPIN: 3964-7308; e-mail: Kharchilava1991@mail.ru

Горбунов Юрий Геннадьевич — к.м.н., доцент; ORCID: <https://orcid.org/0000-0002-1375-056X>; eLibrary SPIN: 3393-3256; e-mail: urikgor@rambler.ru

Белоусова Ирена Эдуардовна — д.м.н., профессор; ORCID: <https://orcid.org/0000-0002-4374-4435>; eLibrary SPIN: 6386-1117; e-mail: irena.belousova@mail.ru

Information about the authors

***Maya G. Kharchilava** — MD, Can. Sci. (Med.); address: 63 Suvorovsky Prospekt, 191124 Saint Petersburg, Russia; ORCID: <https://orcid.org/0000-0002-6588-1115>; eLibrary SPIN: 3964-7308; e-mail: Kharchilava1991@mail.ru

Yuri G. Gorbunov — MD, Can. Sci. (Med.), Assistant Professor; ORCID: <https://orcid.org/0000-0002-1375-056X>; eLibrary SPIN: 3393-3256; e-mail: urikgor@rambler.ru

Irena E. Belousova — MD, Dr. Sci. (Med.), Professor; ORCID: <https://orcid.org/0000-0002-4374-4435>; eLibrary SPIN: 6386-1117; e-mail: irena.belousova@mail.ru

Статья поступила в редакцию: 12.05.2025

Принята к публикации: 28.10.2025

Опубликована онлайн: 25.11.2025

Submitted: 12.05.2025

Accepted: 28.10.2025

Published online: 25.11.2025