DOI: https://doi.org/10.25208/vdv16919
EDN: LLVIXH

Новые возможности терапии линейного порокератоза

© Э.Т. Амбарчян[1]*, Т.С. Белышева[2], И.С. Клецкая[3], А.Д. Алексеева[1], В.В. Иванчиков[1]

[1] Российский научный центр хирургии имени академика Б.В. Петровского, Москва, Россия;
[2] Национальный медицинский исследовательский центр онкологии имени Н.Н. Блохина, Москва, Россия;
[3] Российская детская клиническая больница — филиал Российского национального исследовательского медицинского университета имени Н.И. Пирогова, Москва, Россия

Порокератозы представляют собой группу редких, клинически и генетически гетерогенных дерматозов, характеризующихся нарушениями эпидермальной кератинизации из-за патогенных вариантов генов, участвующих в метаболическом пути мевалоната. Лечение порокератозов длительно основывалось на абляционных процедурах и различных топических и системных методиках терапии, которые демонстрировали весьма ограниченную эффективность. Открытие метаболического пути, вовлечённого в патогенез, проложило путь к разработке нового класса топических средств, включающих комбинацию статинов и холестерина, которые продемонстрировали лучшие результаты в сравнении с предыдущими вариантами лечения. Нами описан случай редкой линейной формы порокератоза у подростка, который проявился множественными коричневыми пятнисто-папулёзными элементами от 1 до 8 мм в диаметре, со специфической структурой: в центре — лёгкая атрофия, по периферии очагов — участки гиперкератоза. Диагноз был верифицирован гистологически и с помощью выявления патогенного варианта нуклеотидной последовательности в области сайта сплайсинга интрона 1 гена *MVD* (c.70+5G>A). Лечение заболевания топическим средством на основе комбинации статина и холестерина дало хороший результат.
Описанный клинический случай представляет интерес в контексте проведения дифференциальной диагностики линейных поражений кожи, а также заболеваний, сопровождающихся нарушением процесса кератинизации.

Ключевые слова: порокератоз; линейный порокератоз; педиатрия; дерматология; клинический случай.

Для цитирования: Амбарчян Э.Т., Белышева Т.С., Клецкая И.С., Алексеева А.Д., Иванчиков В.В. Новые возможности терапии линейного порокератоза. *Вестник дерматологии и венерологии*. 2026;102(3):92–98. DOI: https://doi.org/10.25208/vdv16919 EDN: LLVIXH

Статья поступила в редакцию: 30.06.2025 Принята к публикации: 09.06.2026 Опубликована онлайн: 16.07.2026

DOI: https://doi.org/10.25208/vdv16919
EDN: LLVIXH

New Therapeutic Opportunities for Linear Porokeratosis

© Eduard T. Ambarchian[1]*, Tatiana S. Belysheva[2], Irina S. Kletskaya[3], Anastasiia D. Alekseeva[1], Vladislav V. Ivanchikov[1]

[1] Russian Research Center of Surgery named after Academician B.V. Petrovsky, Moscow, Russia;
[2] National Medical Research Center of Oncology named after N.N. Blokhin, Moscow, Russia;
[3] Russian Children's Clinical Hospital — branch of The Russian National Research Medical University named after N.I. Pirogov, Moscow, Russia

Porokeratoses constitute a group of rare, clinically and genetically heterogeneous dermatoses characterized by abnormalities in epidermal keratinization due to pathogenic variants in genes involved in the mevalonate metabolic pathway. Treatment of porokeratosis has long been based on ablative procedures and various topical and systemic therapies, which have demonstrated very limited efficacy. The discovery of the metabolic pathway involved in the pathogenesis paved the way for a new class of topical agents, including a combination of statins and cholesterol, which demonstrate better results compared to previous treatment options.
We describe a case of a rare linear form of porokeratosis in an adolescent presenting with multiple brown maculopapular lesions measuring 1 to 8 mm in diameter and having a specific structure: mild central atrophy and areas of peripheral hyperkeratosis. The diagnosis was verified histologically and by identifying a pathogenic nucleotide sequence variant at the splice site of intron 1 within the *MVD* gene (c.70+5G>A). The disease therapy with a topical agent based on a combination of a statin and cholesterol was effective. The described clinical case is of considerable value in the context of the differential diagnosis of linear skin lesions, as well as diseases accompanied by impaired keratinization.

Keywords: porokeratosis; linear porokeratosis; pediatrics; dermatology; case report.

For citation: Ambarchian ET, Belysheva TS, Kletskaya IS, Alekseeva AD, Ivanchikov VV. New Therapeutic Opportunities for Linear Porokeratosis. *Vestnik Dermatologii i Venerologii*. 2026;102(3):92–98. DOI: https://doi.org/10.25208/vdv16919 EDN: LLVIXH

Submitted: 30.06.2025 Accepted: 09.06.2026 Published online: 16.07.2026

АКТУАЛЬНОСТЬ

Порокератозы определяются как группа редких дерматологических патологий, отличающихся значительной клинической и генетической гетерогенностью. Ключевым звеном их патогенеза является дефект кератинизации эпидермиса, возникающий вследствие генетических аберраций, которые затрагивают ключевые компоненты мевалонатного сигнального каскада.

Впервые термин «порокератоз» был введён Мибелли и Респиги в 1893 году [1]. Изначально авторы предполагали, что изменения кожи возникают из устьев эккринных протоков. Однако позднее было доказано, что они являются результатом клонального нарушения кератинизации, проявляющегося формированием на коже кольцевых или линейных поражений с гиперкератотическими периферическими границами и атрофическим центром [2].

Линейный порокератоз — это вариант порокератоза, который обычно возникает у новорождённых и детей, значительно реже — во взрослом возрасте. Считается, что это проявление постзиготического мозаицизма, которое несёт в себе самый высокий риск злокачественной дегенерации [3]. Как следует из названия формы, данный вариант проявляется линейными гиперкератотическими бляшками, локализующимися по линиям Блашко, и чаще возникает на конечностях. Линейный порокератоз условно разделяют на локализованный, зостериформный, систематизированный и генерализованный [4, 5]. Линейный порокератоз имеет повышенный риск трансформации в плоскоклеточную или базальноклеточную карциному [6].

В 2012 году установлено, что в основе различных форм порокератоза лежат нарушения мевалонатного метаболического пути, вызванные патогенными генетическими вариантами ключевых генов данного пути. Указанные варианты идентифицируются в абсолютном большинстве семейных (98%) и в значительном числе спорадических (73%) случаев заболевания [7]. Речь идёт преимущественно о вариантах с потерей функции генов, кодирующих такие ферменты, как мевалонаткиназа, мевалонат-5-дифосфатдекарбоксилаза, фосфомевалонаткиназа и фарнезилдифосфатсинтаза. Нарушение мевалонатного пути снижает количество конечных продуктов этого пути (а именно холестерина) и приводит к накоплению токсичных метаболитов, которые вызывают преждевременный апоптоз кератиноцитов. Согласно имеющимся данным, для манифестации поражений при порокератозе необходимо второе приобретённое постнатальное генетическое событие в генах мевалонатного пути, что соответствует гипотезе «двух ударов» Кнудсона [8]. Данное событие приводит к трансформации нативного гетерозиготного генотипа в биаллельный мутировавший генотип в клетках-мишенях. В рамках этой модели порокератоз наследуется по аутосомно-доминантному типу, однако его фенотипическая экспрессия происходит рецессивно — лишь после второго постзиготического соматического события потери функции. Временная вариабельность возникновения второго события может объяснять значительный разброс в возрасте манифестации различных форм порокератоза [8].

Спорадические мутации, наблюдаемые при порокератозах, не имеют чётко определённых триггеров. Различные факторы, такие как воздействие ультрафиолетового света, электронно-лучевая терапия, лучевая терапия, иммуносупрессия, трансплантации, иммунодефицитные состояния, хронические заболевания почек или печени, гематологические злокачественные новообразования, инфекции (вирус простого герпеса, вирус иммунодефицита человека и гепатит С), и некоторые лекарственные препараты (этанерцепт и адалимумаб) были связаны с дебютом порокератоза [9–11]. Примечательно, что описан клинический случай порокератоза у взрослого пациента после вакцинации второй дозой вакцины против COVID-19 (коронавирусная вакцина ChAdOx1-S/nCoV-19 рекомбинантная) [12].

ОПИСАНИЕ СЛУЧАЯ

Для консультации обратилась пациентка в возрасте 13 лет, с жалобами на высыпания на коже в области левого бедра.

Анамнез заболевания. Высыпания на коже левого бедра появились в марте 2023 г. В области поражения возникли единичные бледно-розовые пятна с овальными очертаниями, которые в июле 2023 г. стали активно распространяться, образуя область поражения линейной формы (рис. 1).

Постепенно интенсивность окраски пятен нарастала с усилением гиперпигментации, в центре оча-

Рис. 1. Формирующиеся очаги поражения линейной формы с характерным видом элементов в виде пигментированных плоских папул с западающими краями, которые располагаются на фоне грязно-коричневой пигментации. 2024 год. Фото предоставлены из семейного архива пациентки
Fig. 1. Developing lesions of linear shape with characteristic elements presenting as pigmented, flat papules with depressed borders, set against a background of muddy-brown pigmentation. 2024. Photos are provided from the female patient's family archive

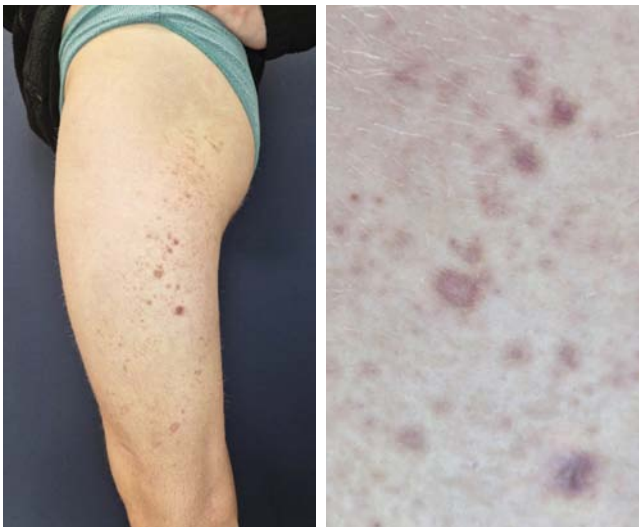

а *б*

Рис. 2. Состояние поражённого участка кожи на момент осмотра, 2025 год: *а* — отмечается сохраняющаяся тенденция к линейной локализации поражений; *б* — визуализируется характерная морфология элементов с формированием гиперпигментированных округлых очагов с западающими и атрофическими элементами поражения в центре некоторых из них. Из личного архива д.м.н. Т.С. Белышевой

Fig. 2. Condition of the affected skin area at the time of examination, 2025: *a*: there is a continuing trend towards linear localization of lesions; *б*: the characteristic morphology of the elements can be seen, forming hyperpigmented rounded foci with depressed and atrophic lesions in the center of some of them. From the personal archive of T.S. Belysheva, Doctor of Medical Science

гов начали формироваться участки атрофии. С июля 2023 г. пациентка и её родители многократно обращались за медицинской помощью. Изначально, при консультации дерматолога по месту жительства, был установлен диагноз «плоские бородавки», по поводу которых была назначена салициловая мазь 5% с незначительным положительным эффектом. В июне 2024 г. пациентка обратилась за консультацией к врачу-дерматологу, по заключению последнего принято решение о необходимости гистологического исследования. Была также назначена терапия: мазь клобетазол в течение 3 мес с отменой из-за усиления эритемы, затем — мазь такролимус 0,03% до октября 2024 г.

Результаты физикального, лабораторного и инструментального исследования. Общее состояние пациентки на момент осмотра удовлетворительное. При осмотре по органам и системам не выявлено клинически значимых изменений.

Status localis: кожный патологический процесс представлен множественными коричневыми пятнисто-папулёзными элементами от 1 до 8 мм в диаметре, со специфической структурой: в центре элементов отмечается лёгкая атрофия, по периферии очагов — участки гиперкератоза. Высыпания расположены линейно на латеральной поверхности левого бедра, от ягодицы до коленного сустава.

Другие участки кожного покрова не вовлечены в патологический процесс. Слизистые оболочки интактны, волосы и ногти не изменены (рис. 2).

В октябре 2024 г. была выполнена биопсия кожи из очага поражения. В апреле 2025 г. проведена повторная консультация врача-дерматолога Консультативно-диагностического центра Научно-клинического центра № 2 ФГБНУ «Российский научный центр хирургии имени академика Б.В. Петровского» с изучением полученных данных гистологического исследования. По результатам последнего: эпидермис с наличием очаговых инвагинаций, заполненных столбчатыми скоплениями паракератотических клеток — роговидными пластинками (*cornoid lamelliae*). За ними в эпидермисе отсутствует зернистый слой, определяются множественные кератиноциты с явлениями дискератоза (рис. 3).

С учётом клинических данных и результатов гистологического исследования был поставлен диагноз «линейный порокератоз». В апреле 2025 г. также было проведено полное секвенирование экзома: выявлен патогенный вариант нуклеотидной последовательности в области сайта сплайсинга интрона 1 гена *MVD* (c.70+5G>A).

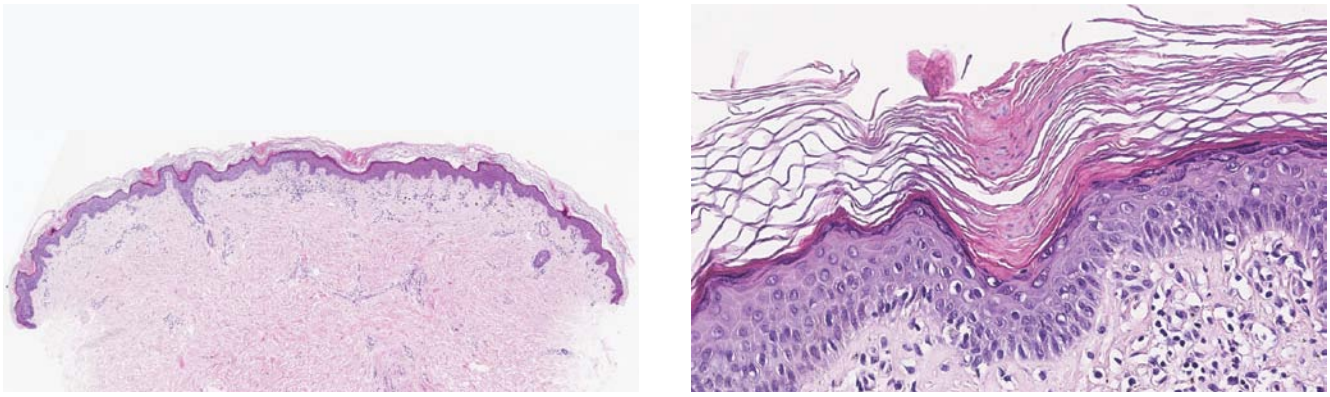

а *б*

Рис. 3. Участок кожи, эпидермис с гиперкератозом и очаговым дискератозом: *а* — в сосочковом слое дермы эктазия сосудов и лимфоцитарная инфильтрация; окраска гематоксилином и эозином, ×40; *б* — роговая пластинка (*cornoid lamella*) — столбик, представленный роговыми массами с выраженным паракератозом; в подлежащем эпидермисе явления дискератоза; окраска гематоксилином и эозином, ×350. Из личного архива И.С. Клецкой

Fig. 3. Skin area, epidermis with hyperkeratosis and focal dyskeratosis: *a*: vascular ectasia and lymphocytic infiltration in the papillary layer of the dermis; hematoxylin and eosin staining, ×40; *б*: the horny plate (*cornoid lamella*), a column represented by horny masses with pronounced parakeratosis; features of dyskeratosis in the underlying epidermis; hematoxylin and eosin staining, ×350. From the personal archive of I.S. Kletskaya

Дифференциальный диагноз. Дифференциальная диагностика порокератоза проводится с некоторыми дерматозами, такими как псориаз, красный плоский лишай, а также с болезнью Боуэна, плоскоклеточным раком кожи, актиническим кератозом, и обычно включает в себя необходимость выполнения гистологического исследования из-за сильного сходства клинических проявлений и различных терапевтических подходов в разных нозологиях [13]. При линейных формах поражений у пациентов с подозрением на порокератоз следует исключать воспалительный линейный веррукозный эпидермальный невус (ILVEN), линейный фолликулярный кератоз (болезнь Дарье) и порокератотический эккринный остиальный и дермальный протоковый невус [2, 3, 14]. Необходимо иметь в виду существование синдрома, характеризующегося краниосиностозом и гипоплазией ключицы, задержкой закрытия родничка, анальными и мочеполовыми аномалиями, а также кожными высыпаниями с порокератотическими поражениями (синдром CDAGS) [15].

Лечение. Пациентка получала терапию с применением мази клобетазола и мази такролимуса 0,03%, а также различные смягчающие и кератолитические препараты. Проводимая наружная терапия приводила к временному улучшению, без существенного регресса высыпаний.

По результатам клинических и инструментальных исследований был установлен диагноз «линейный порокератоз». Диагноз верифицирован гистологически, также был выявлен патогенный вариант нуклеотидной последовательности в области сайта сплайсинга интрона 1 гена *MVD* (c.70+5G>A), связанный с метаболизмом мевалона. Учитывая важную роль нарушения метаболизма холестерина в развитии порокератоза, пациентке назначили терапию с использованием мази, содержащей 2% ловастатина/симвастатина с 2% холестеролом, на срок не менее 10 нед. Следует отметить, что в настоящее время на территории Российской Федерации не зарегистрированы лекарственные формы для местного применения с подобным составом. В связи с этим мазь была изготовлена экстемпорально в производственной аптеке по рецепту.

Динамика и исходы. При динамическом наблюдении спустя 4 нед на фоне применения мази, содержащей 2% холестерол и 2% симвастатин, наблюдалась положительная динамика, характеризующаяся частичным регрессом пятнисто-папулёзных элементов и менее выраженными явлениями атрофии и пигментации (рис. 4). Рекомендовано продолжение терапии с последующей консультацией врача-дерматовенеролога.

Рис. 4. Состояние поражённого участка кожи при осмотре спустя 4 нед терапии мазью, содержащей 2% холестерол и 2% симвастатин. Отмечается частичный регресс периферически локализованных пятнисто-папулёзных элементов, уменьшение явлений атрофии и пигментации. 2025 год. Из личного архива к.м.н. Э.Т. Амбарчяна
Fig. 4. Condition of the affected skin area during examination after 4 weeks of treatment with an ointment containing 2% cholesterol and 2% simvastatin. Partial regression of peripherally localized maculopapular lesions along with a reduction in atrophy and pigmentation features. 2025. From the personal archive of E.T. Ambarchian, Candidate of Medical Science

ОБСУЖДЕНИЕ

Порокератоз в настоящее время имеет 6 признанных клинических вариантов: порокератоз Мибелли, диссеминированный поверхностный актинический порокератоз, диссеминированный поверхностный порокератоз, диссеминированный ладонно-подошвенный порокератоз, точечный и линейный порокератоз [16, 17]. Независимо от клинической формы гистологическая картина порокератоза представлена наличием дискератотических клеток с отсутствием или истончением зернистого слоя с лежащими над ним столбами порокератоза, называемыми роговидными пластинками (*cornoid lamella*).

Лечение порокератоза довольно длительный период основывалось на методах физической деструкции, различных топических и системных методиках терапии, эффективность которых ограничена, а иногда и временна. Открытие метаболического пути, вовлечённого в патогенез, проложило путь к разработке нового класса топических средств (комбинация статинов и холестерина), который демонстрирует значительно лучшие результаты в сравнении с предыдущими вариантами лечения [8, 18, 19]. Описаны также успешные случаи применения комбинации топического холестерина и ловастатина у детей с линейным порокератозом [20].

ЗАКЛЮЧЕНИЕ

В описанном случае продемонстрирован генетически обусловленный дерматоз, который редко встречается и диагностируется в клинической практике. Дополнительное выявление патологических мутаций, ассоциированных с нарушением метаболизма мевалоната, которое было проведено у нашей пациентки, ещё раз подтверждает важную роль генетических нарушений, лежащих в основе этой группы заболеваний, а также обусловливает потенциальную эффективность топической терапии с применением холестерола и статинов.

ЛИТЕРАТУРА | REFERENCES

1. Mibelli V. Contributo allo studio della ipercheratosi dei canali sudoriferi (porocheratosi). *G Ital Mal Vener*. 1893;28:313–355.
2. Escanilla-Figueroa C, Jimeno-Ortega I, Fuenzalida-Wong H, Chávez-Rojas F. Generalized linear porokeratosis. *An Bras Dermatol*. 2018;93(3):477–478. doi: 10.1590/abd1806-4841.20187798
3. Nayak MK, Dhanta A, Hazarika N, Kumar A. Linear systematized porokeratosis — a rare case and dermoscopic clues to diagnosis. *Indian Dermatol Online J*. 2020;12(3):465–466. doi: 10.4103/idoj.IDOJ_419_20 EDN: RNLBZU
4. Griffiths Ch, Barker J, Bleiker T, et al, editors. In: *Rook's textbook of dermatology*. *9th edition*. 2017. doi: 10.1002/9781118441213
5. Dervis E, Demirkesen C. Generalized linear porokeratosis. *Int J Dermatol*. 2006;45(9):1077–1079. doi: 10.1111/j.1365-4632.2004.02490.x
6. Curkova AK, Hegyi J, Kozub P, et al. A case of linear porokeratosis treated with photodynamic therapy with confocal microscopy surveillance. *Dermatol Ther*. 2014;27(3):144–147. doi: 10.1111/dth.12097
7. Zhang Z, Li C, Wu F, et al. Genomic variations of the mevalonate pathway in porokeratosis. *Elife*. 2015;4:e06322. doi: 10.7554/eLife.06322 EDN: UTZIRZ
8. Kostopoulos-Kanitakis KA, Kanitakis J. Porokeratoses: an update on pathogenesis and treatment. *Int J Dermatol*. 2025;64(1):62–71. doi: 10.1111/ijd.17411 EDN: UFCFHA
9. Kang BY, Jacobsen J, Price HN, Andrews ID. Localized eruptive porokeratosis in pediatric patients following treatment of acute leukemia. *Pediatr Dermatol*. 2021;38(5):1226–1232. doi: 10.1111/pde.14772 EDN: IYNSCU
10. Nazarian RS, Hosseinipour M, Amin B, Cohen SR. Linear porokeratosis presenting in adulthood: A diagnostic challenge: A case report. *SAGE Open Med Case Rep*. 2020;8:2050313X20919613. doi: 10.1177/2050313X20919613 EDN: GZNWVC
11. Das A, Vasudevan B, Talwar A. Porokeratosis: An enigma beginning to unravel. *Indian J Dermatol Venereol Leprol*. 2022;88(3):291–299. doi: 10.25259/IJDVL_806_20 EDN: TISTIU
12. Davis CT, Ramani AA, Bharti R. Rapid progression of linear porokeratosis following COVID-19 vaccination: a case report. *Indian Dermatol Online J*. 2024;16(1):152–154. doi: 10.4103/idoj.idoj_901_23 EDN: KLHPJY
13. Kanitakis J. Porokeratoses: an update of clinical, aetiopathogenic and therapeutic features. *Eur J Dermatol*. 2014;24(5):533–544. doi: 10.1684/ejd.2014.2402
14. Winkler JK, Haenssle HA, Enk A, Toberer F. Orange verrucous pitted lesion on lateral foot of a 9-year-old girl: a quiz. *Acta Derm Venereol*. 2020;100(14):adv00201. doi: 10.2340/00015555-3544 EDN: SNVMYM
15. Pastrana-Ayala R, Peña-Castro GL, Valencia-Herrera AM, et al. Craniosynostosis, delayed closure of the fontanelle, anal, genitourinary, and skin abnormalities (CDAGS syndrome): first report in a Mexican patient and review of the literature. *Int J Dermatol*. 2017;56(4):435–439. doi: 10.1111/ijd.13504
16. Znamenskaya LF, Chikin VV, Kappusheva IA, Kondrasheva VV. Disseminated superficial actinic porokeratosis in patient suffering from plaque psoriasis: a case report. *Vestnik dermatologii i venerologii*. 2015;(5):91–96. doi: 10.25208/0042-4609-2015-91-5-91-96 EDN: VDKDYD
17. Blue E, Abbott J, Bowen A, Cipriano SD. Linear porokeratosis with bone abnormalities treated with compounded topical 2% cholesterol/2% lovastatin ointment. *Pediatr Dermatol*. 2021;38(1):242–245. doi: 10.1111/pde.14447 EDN: EUHSMC
18. Woźna J, Korecka K, Bowszyc-Dmochowska M, Jałowska M. Porokeratosis of mibelli treated with topical 2% Lovastatin/2% Cholesterol ointment. *Cureus*. 2024;16(7):e65871. doi: 10.7759/cureus.65871 EDN: VBAPIY
19. Nguyen CM, Haller CN, Brichta L, et al. Successful treatment of porokeratosis of Mibelli with pathogenesis-directed treatment of topical cholesterol-lovastatin. *Pediatr Dermatol*. 2024;41(6):1253–1254. doi: 10.1111/pde.15657 EDN: HPQRJC
20. Maredia H, Hand JL, Tollefson MM. Pathogenesis-directed treatment of linear porokeratosis with topical cholesterol-lovastatin. *Pediatr Dermatol*. 2024;41(2):296–297. doi: 10.1111/pde.15427 EDN: RIAIHZ

ДОПОЛНИТЕЛЬНАЯ ИНФОРМАЦИЯ | ADDITIONAL INFORMATION

Вклад авторов. Э.Т. Амбарчян — описание клинического случая, подбор и анализ литературы, редактирование текста; Т.С. Белышева — разработка концепции статьи; И.С. Клецкая — описание диагностических методик, указанных в статье; А.Д. Алексеева — поисково-аналитическая работа при написании статьи; В.В. Иванчиков — поисково-аналитическая работа при написании статьи. Все авторы одобрили статью (версию для публикации), а также согласились нести ответственность за все аспекты настоящей работы, гарантируя надлежащее рассмотрение и решение вопросов, связанных с точностью и добросовестностью любой её части.

Author contributions: E.T. Ambarchian: clinical case description, literature review and analysis, text editing; T.S. Belysheva: development of the article's concept; I.S. Kletskaya: description of the diagnostic methods mentioned in the article; A.D. Alekseeva: research and analysis during the writing of the article; V.V. Ivanchikov: research and analysis during the writing of the article. All the authors approved the version of the manuscript to be published and agreed to be accountable for all aspects of the work, ensuring that questions related to the accuracy or integrity of any part of the work are appropriately investigated and resolved.

Согласие на публикацию. От пациента и его законных представителей было получено устное согласие на публикацию его изображений в медицинском журнале «Вестник дерматологии и венерологии», включая его электронную версию.

Consent for publication: Oral consent was obtained from the patient and his legal representatives to publish his images in a medical journal Vestnik Dermatologii i Venerologii, including its electronic version.

Источники финансирования. Рукопись подготовлена на личные средства авторского коллектива.

Funding sources: The manuscript was prepared with cash from the author's team.

Раскрытие интересов. Авторы заявляют об отсутствии отношений, деятельности и интересов за последние три года, связанных с третьими лицами (коммерческими и некоммерческими организациями), интересы которых могут быть затронуты содержанием статьи.

Disclosure of interests: The authors have no relationships, activities, or interests for the last three years related to for-profit or not-for-profit third parties whose interests may be affected by the content of the article.

ОБ АВТОРАХ | AUTHORS' INFO

*** Амбарчян Эдуард Тигранович**, канд. мед. наук; адрес: Россия, 117593, Москва, Литовский б-р, д. 1а;
*** Eduard T. Ambarchian**, MD, Cand. Sci. (Medicine); address: 1a Litovsky blvd, Moscow, Russia, 117593;
ORCID: 0000-0002-8232-8936; eLibrary SPIN: 4878-5562; e-mail: edo_amb@mail.ru
Белышева Татьяна Сергеевна, д-р мед. наук;
Tatiana S. Belysheva, MD, Dr. Sci. (Medicine);
ORCID: 0000-0001-5911-553X; eLibrary SPIN: 2645-4049; e-mail: klinderma@bk.ru
Алексеева Анастасия Дмитриевна;
Anastasiia D. Alekseeva;
ORCID: 0000-0003-3003-9398; eLibrary SPIN: 7014-2239; e-mail: kuzminova_derma@mail.ru
Иванчиков Владислав Владимирович;
Vladislav V. Ivanchikov;
ORCID: 0000-0002-6760-3119; eLibrary SPIN: 1078-5850; e-mail: awdawd22@yandex.ru
Клецкая Ирина Семёновна;
Irina S. Kletskaya;
ORCID: 0000-0002-8552-7682; eLibrary SPIN: 1046-3870; e-mail: ikletskaya@gmail.com

* Автор, ответственный за переписку
* Corresponding author