DOI: https://doi.org/10.25208/vdv16932
EDN: qfysug

Поздний кардиоваскулярный сифилис

© Рахматулина М.Р., Катунин Г.Л., Плахова К.И.*, Васильев М.М.

Государственный научный центр дерматовенерологии и косметологии, Москва, Россия

Начиная с 1998 г. в Российской Федерации наблюдалось ежегодное снижение заболеваемости сифилисом, однако в 2021 и 2022 гг. был зарегистрирован рост заболеваемости по отношению к 2020 г. — соответственно на 38 и 30%. Кроме того, впервые за многолетний период заболеваемость поздним сифилисом (8,0 случая на 100 тыс. населения) превысила заболеваемость ранними формами (7,2 случая на 100 тыс. населения). В статье представлен клинический случай позднего кардиоваскулярного сифилиса, выявленного у пациента, ранее получившего лечение по поводу заболевания. Основанием для постановки диагноза позднего кардиоваскулярного сифилиса послужили данные анамнеза, клинического обследования, результаты серологического исследования крови и инструментальных методов диагностики: ультразвукового трансторакального исследования сердца, мультиспиральной компьютерной томографии — панаортографии грудного и брюшного отдела аорты. У пациента установлены недостаточность аортального, митрального и трикуспидального клапанов, расширение восходящего отдела и дуги аорты, аневризма нисходящего отдела грудной аорты, расширение брахиоцефального ствола, правой общей сонной артерии и правой подключичной артерии, ишемическая болезнь сердца, стенокардия напряжения, пароксизмальная форма фибрилляции предсердий, кардиомегалия. Пациенту проведено специфическое лечение по схеме позднего кардиоваскулярного сифилиса, а также хирургическое лечение порока аортального клапана и аневризмы нисходящего отдела грудной аорты.

Ключевые слова: **клинический случай; поздний кардиоваскулярный сифилис; аневризма грудного отдела аорты**

Конфликт интересов: авторы декларируют отсутствие явных и потенциальных конфликтов интересов, связанных с публикацией настоящей статьи.

Источник финансирования: рукопись подготовлена в рамках выполнения государственного задания ФГБУ «ГНЦДК» Минздрава России № 056-00005-25-00 на 2025 г. и на плановый период 2026 и 2027 гг.

Согласие пациента: пациент добровольно подписал информированное согласие на публикацию персональной медицинской информации в обезличенной форме в журнале «Вестник дерматологии и венерологии».

Для цитирования: Рахматулина М.Р., Катунин Г.Л., Плахова К.И., Васильев М.М. Поздний кардиоваскулярный сифилис. Вестник дерматологии и венерологии. 2025;101(5):107–114. DOI: https://doi.org/10.25208/vdv16932 EDN: qfysug

DOI: https://doi.org/10.25208/vdv16932
EDN: qfysug

Late cardiovascular syphilis

© Margarita R. Rakhamatulina, Georgiy L. Katunin, Xenia I. Plakhova*, Mikhail M. Vasiliev

State Research Center of Dermatovenereology and Cosmetology, Moscow, Russia

Since 1998, there has been an annual decrease in the incidence of syphilis in the Russian Federation; however, in 2021 and 2022, the incidence increased, compared to 2020, by 38 and 30%, respectively. In addition, for the first time in many years, the incidence of late syphilis (8.0 cases per 100,000 population) exceeded the incidence of early forms (7.2 cases per 100,000 population). The article presents a case report of late cardiovascular syphilis in a patient who had previously received treatment for the disease. The diagnosis of late cardiovascular syphilis was based on the patient's medical history, clinical examination, serological blood tests and instrumental diagnostic methods, including transesophageal echocardiography and multispiral computed tomography, i.e., panarthrography of the thoracic and abdominal aorta. The patient has aortic, mitral, and tricuspid valve insufficiency, dilation of the ascending aorta and aortic arch, aneurysm of the descending thoracic aorta, dilation of the brachiocephalic trunk, right common carotid artery, and right subclavian artery, coronary heart disease, angina pectoris, paroxysmal atrial fibrillation, and cardiomegaly. The patient received specific treatment for late cardiovascular syphilis as well as surgical treatment for aortic valve disease and descending thoracic aortic aneurysm.

Keywords: **case report; late cardiovascular syphilis; thoracic aorta aneurysm**

Conflict of interest: the authors declare the absence of obvious and potential conflicts of interest related to the publication of this article.

Funding source: the manuscript was prepared in fulfillment of State Order of the State Research Center of Dermatovenereology and Cosmetology No. 056-00005-25-00 for 2025 and for scheduled period of 2026 and 2027.

Patient consent: the patient voluntarily signed an informed consent for the publication of personal medical information in an anonymized form in the journal "Vestnik Dermatologii i Venerologii".

For citation: Rakhmatulina MR, Katunin GL, Plakhova XI, Vasiliev MM. Late cardiovascular syphilis. Vestnik Dermatologii i Venerologii. 2025;101(5):107–114. DOI: https://doi.org/10.25208/vdv16932 EDN: qfysug

Актуальность

За последние два десятилетия в Российской Федерации ежегодно наблюдалось снижение заболеваемости сифилисом, однако в 2021 и 2022 гг. был зарегистрирован ее рост по отношению к 2020 г. соответственно на 38 и 30% [1]. Кроме того, впервые за многолетний период заболеваемость поздним сифилисом (8,0 случая на 100 тыс. населения) превысила заболеваемость ранними формами (7,2 случая на 100 тыс. населения), а в общей структуре заболеваемости установилась тенденция к росту числа случаев нейросифилиса и кардиоваскулярного сифилиса. В 2012–2022 гг. число зарегистрированных случаев позднего нейросифилиса варьировало от 189 до 1263, позднего кардиоваскулярного сифилиса — от 41 до 207. Рост числа больных сифилисом с поздними поражениями нервной и сердечно-сосудистой систем можно объяснить высоким уровнем заболеваемости ранними формами сифилиса в последнее десятилетие прошлого века [2].

Поражения сердечно-сосудистой системы могут развиться на любой стадии сифилиса. Одной из наиболее частых форм раннего кардиоваскулярного сифилиса является сифилитический миокардит. По мере прогрессирования заболевания возможен переход токсико-инфекционного процесса на эндо- и перикард, а также на начальный отдел восходящей части аорты с захватом проксимальных участков коронарных артерий, что может приводить к нарушению венечного кровообращения миокарда [3, 4]. По литературным данным, кардиоваскулярный сифилис составляет 90–94% случаев всех сифилитических поздних висцеральных патологий, из них более чем в 90% случаев развивается специфический аортит, который может осложняться стенозом устьев коронарных артерий, недостаточностью аортального клапана, аневризмой аорты. В 70% случаев сифилитическая аневризма локализуется в восходящем отделе аорты, в 20% — в области дуги аорты и нисходящего отдела аорты и лишь в 10% — в брюшной аорте. За последнее десятилетие число аневризм по отношению к общему числу сифилитических аортитов возросло (у мужчин аневризмы встречаются в 5 раз чаще, чем у женщин) [4, 5].

При своевременном выявлении и проведении специфического лечения на ранних стадиях кардиоваскулярного сифилиса прогноз заболевания, как правило, благоприятный. Однако ранняя диагностика часто затруднена в связи с постепенным и малосимптомным развитием сифилитического поражения сердца и сосудов, а также сходством клинической симптоматики с другими патологиями [4, 6]. Проблемы своевременного распознавания кардиоваскулярного сифилиса актуальны не только для врачей-дерматовенерологов, но и для врачей-кардиологов, терапевтов, а в отдельных случаях и неврологов, так как нередко отмечается сочетание двух поздних форм — кардиоваскулярного сифилиса и нейросифилиса.

Описание случая

Пациент Ф. 60 лет по скорой медицинской помощи госпитализирован в кардиологическое отделение ГБУЗ ГКБ № 67 им. Л.А. Ворохобова ДЗМ с жалобами на слабость, одышку, боли в области сердца давящего характера. Со слов пациента, данную симптоматику отмечает в течение 1,5 года, за врачебной помощью не обращался. Последние 3 недели усилилась одышка, участились боли в области сердца, при этом пациент продолжал работать (водитель грузового автомобиля).

На электрокардиограмме — фибрилляция предсердий с частотой желудочковых сокращений 168 уд./мин. По данным компьютерной томографии органов грудной клетки картина без свежих очаговых и инфильтративных изменений в легких. Бронхит. Эмфизема легких. Очаги уплотнения в правом легком. Пневмосклеротические изменения легких. Двусторонний гидроторакс. Данных за тромбоэмболию легочной артерии нет.

По данным мультиспиральной компьютерной томографии — панаортографии грудного и брюшного отдела аорты: плотное контрастирование аорты и ее ветвей, стенки аорты утолщены, с очагами кальциноза. Грудная аорта: размеры аорты на уровне фиброзного кольца — 28,9 мм, на уровне синусов Вальсальвы — до 39 мм, на уровне синотубулярного соединения — до 38 мм (сглажен), восходящий отдел аорты на уровне ствола легочной артерии — до 44 мм. Дуга аорты размером перед брахиоцефальным стволом — до 49 мм, между устьями брахиоцефального ствола и левой общей сонной артерии — до 48 мм, между устьями левой общей сонной артерии и левой подключичной артерии — до 48 мм, сразу после левой подключичной артерии отмечается расширение перешейка аорты до 68 мм с пристеночным тромбированием просвета (размер просвета — 50 мм). Протяженность расширения перешейка и нижнего отдела аорты — 148 мм с максимальным наружным диаметром 80 мм, просвет — 49 мм. Пристеночно отмечается практически циркулярный тромб толщиной максимально до 19 мм, достоверных признаков расслоения интимы не выявлено. Брахиоцефальные артерии из-за удлинения дуги аорты смещены кпереди: брахиоцефальный ствол расширен до 26 мм, на уровне деления на правую общую сонную артерию и правую подключичную артерию отмечается расширение до 32 мм (просвет устья правой общей сонной артерии — 15 мм, размер устья правой подключичной артерии — 19 мм) с циркулярным пристеночным тромбом (стенка в этом месте утолщена до 3,3 мм), циркулярный тромб распространяется на правую общую сонную артерию (протяженность — 32 мм), диаметр устья правой общей сонной артерии — 30 мм, просвет — 14 мм, далее размер устья правой общей сонной артерии — 13 мм. Расширение брахиоцефального ствола сдавливает правую брахиоцефальную вену и правую яремную, что, возможно, нарушает отток. Левая общая сонная артерия — 13 мм, левая подключичная артерия — 13 мм. Брюшная аорта: размером на уровне устья чревного артериального ствола — 26 мм, на уровне устья брыжеечной артерии — 24 мм, на уровне устья почечных артерий — 20 мм, в инфраренальном отделе — 24 мм (несколько расширена), в терминальном отделе — 18 мм. Общие подвздошные артерии не расширены — до 11 мм. Внутренняя подвздошная артерия слева: отмечается выраженное сужение просвета на протяжении 17 мм за счет бляшки, диаметр просвета — до 1–2 мм (выраженный стеноз), наружный диаметр — 14 мм. Средостение: определяются увеличенные лимфатические узлы в обоих корнях легких. Сердце: расположено типично, несколько увеличено в размере. Перикард уплотнен, в карманах перикарда определяется небольшое количество жидкости. В обоих плевральных полостях отмечается жидкость.

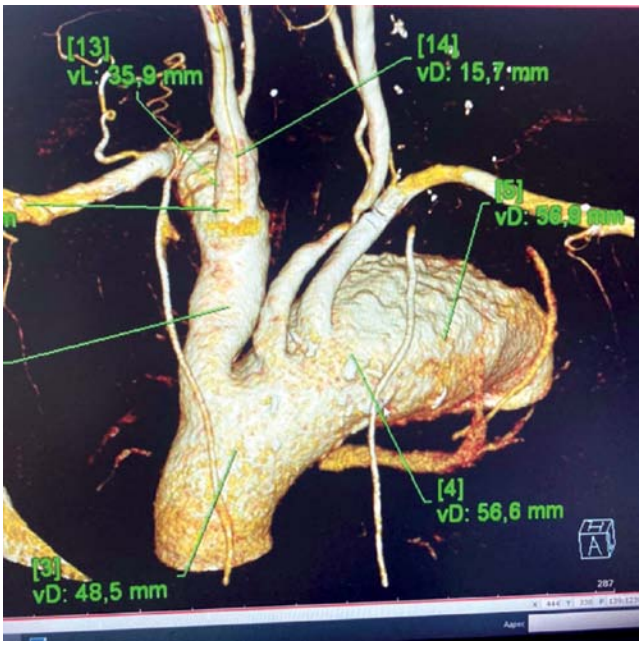

Рис. 1. Компьютерная томография пациента Ф. — аневризматическое расширение дуги и нисходящего отдела аорты с пристеночным тромбозом, расширение брахиоцефального ствола и правой общей сонной артерии
Fig. 1. CT scan of patient F. — aneurysmal dilation of the arch and descending aorta with parietal thrombosis, dilation of the brachiocephalic trunk and right common carotid artery

Заключение: аневризматическое расширение дуги и нисходящего отдела аорты с пристеночным тромбозом, расширение брахиоцефального ствола и правой общей сонной артерии, атеросклероз аорты, стеноз левой внутренней подвздошной артерии (рис. 1).

При плановом исследовании крови выявлен положительный результат на сифилис (результат исследования не представлен).

Пациент был переведен в ФГБУ «НМИЦ ССХ им. А.Н. Бакулева» Минздрава России с основным диагнозом: «Аортальная недостаточность (неревматическая). Порок аортального клапана: недостаточность 3-й степени. Недостаточность митрального клапана. Недостаточность трикуспидального клапана. Расширение восходящего отдела аорты. Кардиомегалия. Легочная гипертензия. Атеросклеротическая болезнь сердца. Ишемическая болезнь сердца. Атеросклероз коронарных артерий? Стенокардия напряжения, 3-й функциональный класс. Снижение сократительной способности миокарда левого желудочка (фракция выброса — 30%). Пароксизмальная форма фибрилляции предсердий. Персистирующая форма фибриляции предсердий, тахиформа CHA2DS2-VASC 3б HAS-BLED 3б. Частично тромбированная веретенообразная аневризма грудного отдела аорты. Частично тромбированная веретенообразная аневризма внутренней подвздошной артерии слева, расширение правой подключичной артерии, брахиоцефального ствола и правой общей сонной артерии. Двусторонний гидроторакс. Хроническая болезнь почек 2-я стадия скорость клубочковой фильтрации по CKD-EPI 68 мл/мин/1,73 м^2, хроническая сердечная недостаточность 2Б функциональный класс 3 NYHA». Сопутствующий диагноз: «Сифилис неуточненнный».

Анамнез жизни. Факторы риска: курение 40 лет, 60 сигарет в день, употребляет алкоголь. Со слов пациента: лечение по поводу сифилиса в 2000 г. (медицинская документация о диагнозе и проведенном лечении отсутствует).

Результаты лабораторного исследования

Клинический анализ крови: эритроциты — 5,67 × 10^{12}/л (3,8–5,6); гемоглобин — 182 г/л (131–172); гематокрит — 52,1% (39–50); средний объем эритроцитов — 91,8 фл (81–101); среднее содержание гемоглобина в эритроците — 32,1 пг (27–34); средняя концентрация гемоглобина в эритроците — 349 г/л (300–380); показатель анизоцитоза эритроцитов — 14,6% (11,3–14,6); лейкоциты — 10,9 × 10^9/л (4–10); гранулоциты — 7,4 × 10^9/л (1,2–6,8); лимфоциты — 2,1 × 10^9/л (1,0–4,8); моноциты — 1,4 × 10^9/л (0,05–0,82); тромбоциты — 240 × 10^9/л (150–400).

Исследования гемостаза: протромбиновое время — 16,6 с (9,0–15,0); активность протромбированного комплекса (по Квику) — 59% (78–142); протромбиновое время (МНО) — 1,42 (0,8–1,2); фибриноген — 6,51 г/л (2,00–4,00); активированное частичное тромбопластиновое время — 38,9 с (25,4–36,9); степень агрегации тромбоцитов — 75% (25–75).

Биохимический анализ крови от 21.04.2024: общий белок — 71 г/л (64–84); альбумин — 36 г/л (35–52); аланинаминотрансфераза — 46 Ед/л (< 41); аспартатаминотрансфераза — 26 Ед/л (< 37); общий билирубин — 36 мкмоль/л (3,4–20,5); прямой билирубин — 14,2 мкмоль/л (< 8,6); амилаза общая — 19 Ед/л (25–125); креатинин — 79 мкмоль/л (64–104); мочевина — 5,5 ммоль/л (2,1–7,13).

Клинический анализ мочи: показатели в пределах нормы.

Кислотно-щелочное состояние, электролиты, метаболиты от 21.04.2024: pH — 7,409 (7,35–7,45); pCO_2 — 52,7 мм рт. ст. (35–45); pO_2 — 48,7 мм рт. ст. (80–100); ctHb — 177 г/л (135–175); sO_2 — 79,6% (95–100); FO_2Hb — 79% (94–99); FHHb — 20,2% (45–50); K — 3,9 ммоль/л (3,5–5,1); Na — 141 ммоль/л (136–145); Ca — 1,15 ммоль/л; Cl — 108 ммоль/л (101–110); Glu — 5,9 ммоль/л (4,1–6,0); Lac — 1,6 ммоль/л (0,5–2,2); p50 — 30,04 мм рт. ст. (24–28); HCO_3 — 32,7 ммоль/л (22–26); Hct — 54% (40–50); BE — 6,5 ммоль/л (от – 2 до + 2).

Серологическое исследование крови на инфекции (ИФА): антитела к ВИЧ 1, 2, HBsAg, antiHCV — не обнаружено; антитела суммарные к *Treponema pallidum* обнаружено.

Результаты инструментальных методов диагностики

По данным ультразвукового исследования сердца трансторакального: левое предсердие — 51 мм; апикально — 63 × 74 мм; особенности: V 108 мл, увеличено; левый желудочек: по Симпсону: конечный систолический объем — 166,0 мл; конечный диастолический объем — 240,0 мл; ударный объем — 74,0 мл; фракция выброса — 30,8%; по Тейхольцу: конечный систолический размер — 5,7 см; конечный диастолический размер — 6,6 см; конечный систолический объем — 160,0 мл; конечный диастолический объем — 223,6 мл; ударный объем — 63,6 мл; фракция выброса — 28,4%; особенности: диффузный гипокинез левого желудочка. Митральный клапан: створки подвижные, уплотнены, очаги кальциноза в основании створок. Движение раз-

нонаправленное. Фиброз головок папиллярных мышц. Фиброзное кольцо — 39–40 мм; регургитация 2-й степени. Аорта: корень — 42 мм; восходящая — 55 мм; особенности: стенки утолщены, уплотнены, единичные вкрапления кальция. Восходящая на визуализируемом участке — 55 мм. Аневризма дуги — 7,5 см с эффектом спонтанного контрастирования и тромбозом. Аортальный клапан: три комиссуры, створки неравномерно уплотнены. Дилатация фиброзного кольца. Нарушение коаптации. Фиброзное кольцо — 26–28 мм; градиент давления: пиковый — 8,0 мм рт. ст., среднедиастолический — 4,0 мм рт. ст.; время полуспада транскламанного градиента давления — 283 мс; регургитация 3-й степени; V. contracta — 6,5–8,0 мм. Правое предсердие — 50 × 61 мм; особенности — расширено. Правый желудочек (приточный отдел): особенности конечный диастолический размер — 4,0 см; расчетное давление в правом желудочке — 50–55 мм; фракционное изменение площади — 28%. Легочная артерия — ствол 35 мм. Легочный клапан: градиент давления — 3 мм рт. ст., регургитация 1-й степени; особенности — створки подвижные. Трикуспидальный клапан: створки подвижные; движение разнонаправленное; фиброзное кольцо — 45 мм; регургитация 1-й степени. Межжелудочковая перегородка: толщина межжелудочковой перегородки — 10 мм; движение неопределенное. Межпредсердная перегородка: убедительных данных за сброс не получено. Перикардиальный выпот: жидкости в полости перикарда нет.

Заключение: дилатация левых камер сердца, правого предсердия, со снижением систолической функции миокарда левого желудочка, правого желудочка. Недостаточность аортального клапана 3-й степени. Недостаточность митрального клапана, недостаточность трикуспидального клапана 2-й степени. Расширение восходящей аорты, дуги и брахиоцефальной артерии с признаками пристеночного тромбоза. Аневризма нисходящей грудной аорты.

Учитывая обнаружение при серологическом исследовании крови антител к *T. pallidum*, для уточнения активности процесса и определения дальнейшей тактики проведено дополнительное серологическое исследование крови в ФГБУ «ГНЦДК» Минздрава России: РМП 4+ — положительный титр 1:256, РПГА 4+ — положительный титр больше 1:2560, РИФабс 4+ — положительный, РИФ200 4+ — положительный, ИФА суммарно IgA, IgM, IgG — положительный, IgG — положительный, IgM — положительный.

Пациент был осмотрен дерматовенерологами ФГБУ «ГНЦДК» Минздрава России. По результатам: сознание ясное, положение активное, ориентирован в месте и времени. Кожные покровы туловища и конечностей свободны от высыпаний, видимые слизистые оболочки обычной окраски, не изменены. Наружные половые органы развиты согласно полу и возрасту, без высыпаний.

Из анамнеза: пациент указывает на лечение сифилиса в 2000 г. (медицинскую документацию не предоставил). Семейно-половой анамнез: женат 35 лет, жена на обследование не явилась, пациент указывает на периодические случайные половые связи, последние — 3 года назад.

На основании представленных данных анамнеза пациента, результатов серологического исследования крови и инструментальных методов исследования установлен диагноз: «Поздний кардиоваскулярный сифилис».

Лечение

Пациенту проведено специфическое лечение сифилиса по схеме: доксициклин — по 0,1 г 2 раза/день в течение 2 недель; далее без перерыва — бензилпенициллин натриевая соль 1 млн ЕД каждые 4 ч (6 раз/сут) внутримышечно в течение 28 дней; через 2 недели — второй курс лечения бензилпенициллина в аналогичной дозе в течение 14 суток. Через неделю после окончания терапии было проведено оперативное вмешательство по поводу основного заболевания.

Исход и результаты последующего наблюдения

При выписке из ФГБУ «НМИЦ ССХ им. А.Н. Бакулева» Минздрава России пациенту были даны рекомендации по проведению клинико-серологического контроля. Информация о дальнейшем состоянии пациента отсутствует.

Обсуждение

По данным ряда отечественных и зарубежных научных исследований в последнее десятилетие отмечается увеличение числа регистрации кардиоваскулярного сифилиса. Наиболее часто встречаются случаи осложненных форм сифилитического аортита, особенно аневризмы аорты. Одной из составляющих патогенеза сифилитического аортита является развитие лимфоплазмоцитарного воспаления в vasa vasorum — сети микроциркуляторных сосудов, питающих оболочки стенок крупных артерий и в наибольшем количестве распределенных в грудном отделе аорты, что приводит к облитерирующему эндартериите этих сосудов и воспалительным изменениям в стенке аорты [6–8]. Хроническое воспаление сопровождается утолщением стенки аорты с последующим расширением и увеличением диаметра пораженного участка аорты (веретенообразная сифилитическая аневризма) или приводит к локальному выбуханию стенки аорты с формированием мешотчатой аневризмы [7, 9]. По мнению некоторых исследователей, основной причиной появления аневризм в восходящей части аорты выступает сифилис [10, 11].

Недостаточность аортального клапана как осложнение сифилитического аортита может развиться за счет расширения начального отдела восходящей аорты или на фоне вальвулита аортального клапана. Воспалительные изменения створок аортального клапана возникают вследствие распространения сифилитического процесса начиная с мест их прикрепления к стенке аорты, что приводит к их утолщению, сморщиванию и развитию аортальной регургитации [6, 7, 11, 12].

Стеноз коронарных артерий в большинстве случаев вызывается диффузным утолщением стенки корня аорты с переходом воспалительного сифилитического инфильтрата на устье артерий и, как следствие, возможным развитием стенокардии и инфаркта миокарда. Как правило, воспаление не распространяется далее по ходу коронарных артерий, еще реже возникает изолированный эндартериит [13–15]. По мнению ряда исследователей [7, 10], кардиоваскулярный сифилис — это в первую очередь поражение аорты и ее ветвей — «сифилитический аортит» или «сосудистый

сифилис», а фактическое поражение сердца является незначительным.

Постановка диагноза кардиоваскулярного сифилиса основывается на комплексе данных: анамнеза, наличия клинических симптомов, результатов лабораторных и инструментальных методов исследований [8–10, 16, 17].

Основными лабораторными методами для подтверждения диагноза сифилиса являются серологические методы определения антител *T. pallidum* в нетрепонемных и трепонемных тестах. По данным литературы [7, 10, 11, 18], результаты серологических тестов в большинстве случаев положительные, но могут быть получены отрицательные результаты в нетрепонемных тестах, например в реакции микропреципитации или в аналогах, также сообщалось о получении отрицательных результатов и в некоторых трепонемных тестах [19].

Диагностическая ценность исследования образцов биологического материала от больных сифилисом, полученных при выполнении хирургических операций, биопсий или патологоанатомических вскрытий (некропсия), с помощью методов окрашивания *T. pallidum* серебром, прямого иммунофлуоресцентного окрашивания, иммуногистохимии и амплификации нуклеиновых кислот оценивается как относительно невысокая [18–20].

Важное диагностическое значение имеет обнаружение характерных патогистологических изменений в пораженных органах и тканях. При сифилисе вовлечение в воспалительный процесс vasa vasorum приводит к сужению просвета мелких артерий и артериол лимфоплазмоцитарным инфильтратом, что сопровождается фиброзным утолщением наружной оболочки (adventitia) стенки аорты с очаговыми скоплениями лимфоцитов и плазматических клеток. Облитерирующий эндартериит приводит к ишемическому повреждению и разрушению эластических и гладкомышечных клеток и связанного с ними матрикса средней оболочки (media) аорты. Фиброзное утолщение внутренней оболочки (intima) аорты и очаговые отложения кальция приводят к так называемому сморщиванию интимы по типу «древесной коры» [6, 8–11, 15, 19]. Механизм сифилитического поражения аортального клапана проявляется как «нисходящее распространение» сифилитического аортита на васкуляризированные клапанные структуры и проявляется в фиброзном утолщении створок [7, 11, 12].

Предположительный диагноз позднего кардиоваскулярного сифилиса может быть поставлен по данным наиболее часто используемого метода визуализации — эхокардиографии. Важными эхокардиографическими признаками являются: расширение аорты, особенно в ее восходящей части; утолщение и уплотнение стенки аорты; кальциноз в области ее основания и стенки; утолщение и уплотнение аортального клапана; деформация и кальциноз его створок; аортальная регургитация начиная с 1-й степени, в ряде случаев — снижение фракции выброса левого желудочка. В диагностике аневризм аорты необходимо использование рентгенографии, компьютерной томографии, магнитно-резонансной томографии. Могут наблюдаться аневризмы крупных сосудов — ветвей аорты, в выявлении которых важное значение имеет ультразвуковая допплерография брахиоцефальных сосудов. В случае выявления признаков кардиоваскулярного сифилиса с помощью различных методов визуализации проводится необходимая оценка сердечно-сосудистой системы для определения тактики ведения пациентов [16, 17, 21].

В России в соответствии с клиническими рекомендациями [16] для этиотропной терапии позднего кардиоваскулярного сифилиса применяются препараты пенициллина: бензилпенициллина натриевая или бензилпенициллина новокаиновая соли. Для предотвращения реакции обострения (в виде появления или усугубления симптоматики) лечение пациентов начинают с 2-недельной подготовки антибактериальными препаратами широкого спектра действия — доксициклином или тетрациклином. По данным ряда исследователей [4], перед их применением в качестве подготовительной терапии возможно назначение йодида калия, направленное на медленное разрешение воспалительного инфильтрата, кроме того, рекомендовано применение пенициллина в возрастающих дозах на протяжении курса лечения. Сообщалось также об успешном применении для терапии позднего кардиоваскулярного сифилиса цефтриаксона [22].

Хирургическое вмешательство направлено на устранение серьезных осложнений заболевания и с обязательным сочетанием с антибактериальной терапией для устранения прогрессирования поражения и этиологического излечения пациента. Однако по данным мировой литературы в настоящее время существует ограниченное число долгосрочных наблюдений за больными с кардиоваскулярным сифилисом после оперативного лечения и отдаленным прогнозом выживаемости данных пациентов [12, 23, 24].

В описанном клиническом случае диагноз позднего кардиоваскулярного сифилиса был установлен на основании данных анамнеза пациента, клинических проявлений, результатов серологического исследования крови и инструментальных методов исследования. Важно отметить, что у пациента в патологический процесс были вовлечены не только аорта, но и ее ветви, что встречается нечасто и, по всей видимости, связано с прогрессированием и длительным течением инфекционного процесса.

Заключение

Обобщая данные мировой литературы последних двух десятилетий, необходимо отметить не только увеличение числа регистрации случаев кардиоваскулярного сифилиса, но и уникальность каждого случая с учетом клинических проявлений. В активном обсуждении диагностики, лечения и прогноза кардиоваскулярного сифилиса участвуют специалисты различного профиля, что является показателем междисциплинарной проблемы заболевания.

Возможно, приоритетное направление — создание согласованного руководства ведения больных кардиоваскулярным сифилисом. Вместе с тем тактика ведения должна быть основана на опыте врача и индивидуальной клинической ситуации конкретного пациента.

Литература/References

1. Рахматулина М.Р., Новоселова Е.Ю., Мелехина Л.Е. Анализ эпидемиологической ситуации и динамики заболеваемости инфекциями, передаваемыми половым путем, в Российской Федерации за десятилетний период (2012–2022 гг.). Вестник дерматологии и венерологии. 2024;100(1):8–23. [Rakhmatulina MR, Novoselova EY, Melekhina LE. Analysis of the epidemiological situation and dynamics of the incidence of sexually transmitted infections in the Russian Federation over a ten-year period (2012–2022). Vestnik Dermatologii i Venerologii. 2024;100(1):8–23. (In Russ.)] doi: 10.25208/vdv16741

2. Красносельских Т.В., Соколовский Е.В., Рахматулина М.Р., Новоселова Е.Ю., Мелехина Л.Е. Заболеваемость сифилисом и некоторыми другими ИППП в Российской Федерации: прошлое, настоящее и пути достижения контроля эпидемиологической ситуации в будущем. Вестник дерматологии и венерологии. 2023;99(4):41–59. [Krasnoselskikh TV, Sokolovskiy EV, Rakhmatulina MR, Novoselova EYu, Melekhina LE. Syphilis and some other STIs in the Russian Federation: past, present and ways to control of the epidemiological situation in the future. Vestnik Dermatologii i Venerologii. 2023;99(4):41–59. (In Russ.)] doi: 10.25208/vdv13726

3. Федоров Ю.П., Гребенников В.А., Матюшкина И.Т., Севидова Л.Д., Поволоцкая Е.А. Специфический миокардит при раннем сифилисе. Клиническая дерматология и венерология. 2014;12(4):52–55. [Fedorov IuP, Grebennikov VA, Matiushkina IT, Sevidova LD, Povolotskaia EA. Specific myocardites in patients with early syphilis. Russian Journal of Clinical Dermatology and Venereology. 2014;12(4):52–55. (In Russ.)]

4. Красносельских Т.В., Соколовский Е.В., Лоншакова-Медведева А.Ю., Петухова Д.И. Поздний кардиоваскулярный сифилис. Вестник дерматологии и венерологии. 2017;6:67–78. [Krasnosel'skikh TV, Sokolovskii EV, Lonshakova-Medvedeva AY, Petukhova D.I. Late Cardiovascular Syphilis. Vestnik Dermatologii i Venerologii. 2017;6:67–78. (In Russ.)] doi: 10.25208/0042-4609-2017-93-6-67-78

5. Лосева О.К., Квижинадзе Г.Н., Залевская О.В., Юдакова В.М., Кисель О.В., Шкляров А.М. Клиника, течение и исходы кардиоваскулярного сифилиса (по материалам Московского региона). Кардиология и сердечно-сосудистая хирургия. 2015;8(6):22–25. [Loseva OK, Kvizhinadze GN, Zalevskaya OV, Yudakova VM, Kisel' OV, Shklyarov AM. Clinical picture, course and outcomes of cardiovascular syphilis (based on materials of the Moscow region). Russian Journal of Cardiology and Cardiovascular Surgery. 2015;8(6):22–25. (In Russ.)] doi: 10.17116/kardio20158622-25

6. Byard RW. Syphilis — cardiovascular manifestations of the great imitator. J Forensic Sci. 2018;63(4):1312–1315. doi: 10.1111/1556-4029.13709

7. Roberts WC, Barbin CM, Weissenborn MR, Ko JM, Henry AC. Syphilis as a cause of thoracic aortic aneurysm. Am J Cardiol. 2015;116(8):1298–1303. doi: 10.1016/j.amjcard.2015.07.030

8. Drago F, Merlo G, Rebora A, Parodi A. Syphilitic aortitis and its complications in the modern era. G Ital Dermatol Venereol. 2018;153(5):698–706. doi: 10.23736/S0392-0488.16.05522-X

9. Hiroaki O, Kenji M. Updates in aortic wall pathology. Surg Today. 2022;52(12):1671–1679. doi: 10.1007/s00595-021-02420-4

10. Крупин К.Н., Недугов Г.В. Сифилитический аортит с летальным исходом в молодом возрасте. Судебная медицина. 2019;5(4):34–38. [Krupin KN, Nedugov GV. Syphilitic aortitis with fatal outcome in young age. Russian Journal of Forensic Medicine. 2019;5(4):34–38. (In Russ.)] doi: 10.19048/2411-8729-2019-5-4-34-38

11. Roberts WC, Moore AJ, Roberts CS. Syphilitic aortitis: still a current common cause of aneurysm of the tubular portion of ascending aorta. Cardiovascular Pathol. 2019;46:107175. doi: 10.1016/j.carpath.2019.107175

12. Malyshev M, Safuanov A, Malyshev A, Rostovykh A, Sinyukov D, Rostovykh N, et al. Surgery for Ascending Aortic Aneurysm and Aortic Valve Insufficiency in Conditions of Active Proceeding Syphilitic Aortitis and Valvulitis. Ann Thorac Cardiovasc Surg. 2024;30(1):22–00236. doi: 10.5761/atcs.cr.22-00236

13. Tanaka M, Okamoto M, Murayama T. A case of acute myocardial infarction due to cardiovascular syphilis with aortic regurgitation and bilateral coronary ostial stenosis. Surg Case Rep. 2016;2(1):138. doi: 10.1186/s40792-016-0267-x

14. Li X, Wang X, Wang Z, Du B, Mao C, Meng H, et al. Cardiovascular syphilis-associated acute myocardial infarction: a case report. Medicine (Baltimore). 2021;100(7):e24788. doi: 10.1097/MD.0000000000024788

15. Hiroki U, Masaki O, Yutaro O, Yoshimura T, Gunji T. Tertiary Cardiovascular Syphilis Presenting as Aortic Regurgitation, Aortitis, Thrombus, and Coronary Artery Occlusion, Requiring Percutaneous Coronary Intervention. Am J Case Rep. 2023;24:e941070. doi: 10.12659/AJCR.941070

16. Сифилис: клинические рекомендации. 2024 [Syphilis: Clinical guidelines, 2024. (In Russ.)] URL: https://cr.minzdrav.gov.ru/preview-cr/197_2 (accessed: 17.07.2025).

17. Клинические рекомендации. Рекомендации по диагностике и лечению заболеваний аорты (2017). Кардиология и сердечно-сосудистая хирургия. 2018;11(1):7–67. [Clinical Guidelines. Guidelines for the Diagnosis and Treatment of Aortic Diseases (2017). Russian Journal of Cardiology and Cardiovascular Surgery. 2018;11(1):7–67. (In Russ.)]

18. Luo Y, Xie Y, Xiao Y. Laboratory diagnostic tools for syphilis: current status and future propsects. Front Cell Infect Microbiol. 2021;10:574806. doi: 10.3389/fcimb.2020.574806

19. Hulme K, Werno A, White K, Spark A. A ruptured thoracic aortic aneurysm and the difficulties. Forensic Sci Med Pathol. 2023;19(2):215–220. doi: 10.1007/s12024-023-00582-w

20. Theel E, Katz S, Pillay A. Molecular and Direct Detection Tests for Treponema pallidum Subspecies pallidum: A Review of the Literature, 1964–2017. Clin Infect Dis. 2020;71(Suppl 1):S4–S12. doi: 10.1093/cid/ ciaa176

21. Czerny M, Grabenwöger M, Berger T, Aboyans V, Della Corte A, Chen EP, et al. EACTS/STS Guidelines for diagnosing and treating acute and chronic syndromes of the aortic organ. Eur J Cardiothorac Surg. 2024;65(2):ezad426. doi: 10.1093/ejcts/ezad426

22. Меркулова И.А., Сухинина Т.С., Шахнович Р.М., Веселова Т.Н., Жукова Н.С., Меркулова И.Н., и др. Сифилитический аортокоронариит с развитием субтотального стеноза ствола левой коронарной артерии как причина тяжелой стенокардии у молодого мужчины. Кардиологический вестник. 2020;1:81–89. [Merkulova IA, Sukhinina TS, Shakhnovich RM, Veselova TN, Zhukova NS, Merkulova IN, et al. Syphilitic aortocoronaritis with the left main subtotal coronary ostial stenosis as a cause of severe angina in a young man. Russian Cardiology Bulletin. 2020;1:81–89. (In Russ.)] doi: 10.36396/MS.2020.16.1.011

23. Kim SM, Lee SY, Lee JH, Bae JW, Hwang KK. Coronary ostial stenosis related to the syphilitic aortitis. Korean J Intern Med. 2017;32(4):747–749. doi: 10.3904/kjim.2015.105

24. Grabau W, Emanuel R, Ross D, Parker J, Hegde M. Syphilitic aortic regurgitation. An appraisal of surgical treatment. Br J Vener Dis. 1976;52(6):366–373. doi: 10.1136/sti.52.6.366

Участие авторов: все авторы несут ответственность за содержание и целостность статьи. Концепция и дизайн исследования — М.Р. Рахматулина; сбор, обработка материала, написание текста — Г.Л. Катунин, К.И. Плахова; редактирование — М.Р. Рахматулина, М.М. Васильев. Все авторы внесли существенный вклад в разработку концепции, проведение исследования и подготовку статьи, прочли и одобрили финальную версию перед публикацией.

Authors' participation: all authors are responsible for the content and integrity of the entire article. Concept and design of the study — Margarita R. Rakhmatulina; collection, processing of material and text writing — Georgiy L. Katunin, Xenia I. Plahova; editing — Margarita R. Rakhmatulina, Michail M. Vasiliev. All authors made a substantial contribution to the conception of the work, acquisition, analysis, interpretation of data for the work, drafting and revising the work, final approval of the version to be published and agree to be accountable for all aspects of the work.

Информация об авторах

***Плахова Ксения Ильинична** — д.м.н.; адрес: 107076, Москва, ул. Короленко, д. 3, стр. 6; ORCID: https://orcid.org/0000-0003-4169-4128; eLibrary SPIN: 7634-5521; e-mail: plahova_xenia@mail.ru
Рахматулина Маргарита Рафиковна — д.м.н., профессор; ORCID: https://orcid.org/0000-0003-3039-7769; eLibrary SPIN: 6222-8684; e-mail: rahmatulina@cnikvi.ru
Катунин Георгий Леонидович — к.м.н.; ORCID: https://orcid.org/0000-0003-0599-6305; eLibrary SPIN: 1598-8595; e-mail: katunin@cnikvi.ru
Васильев Михаил Михайлович — д.м.н., профессор; eLibrary SPIN: 7503-2651; e-mail: 7230111@dk.ru

Information about the authors

***Xenia I. Plakhova** — MD, Dr. Sci. (Med.); address: 3 bldg 6 Korolenko street, 107076 Moscow, Russia; ORCID: https://orcid.org/0000-0003-4169-4128; eLibrary SPIN: 7634-5521; e-mail: plahova_xenia@mail.ru
Margarita R. Rakhmatulina — MD, Dr. Sci. (Med.), Professor; ORCID: https://orcid.org/0000-0003-3039-7769; eLibrary SPIN: 6222-8684; e-mail: rahmatulina@cnikvi.ru
Georgiy L. Katunin — MD, Cand. Sci. (Med.); ORCID: https://orcid.org/0000-0003-0599-6305; eLibrary SPIN: 1598-8595; e-mail: katunin@cnikvi.ru
Michail M. Vasliev — MD, Dr. Sci. (Med.), Professor; eLibrary SPIN: 7503-2651; e-mail: 7230111@dk.ru

Статья поступила в редакцию: 25.08.2025
Принята к публикации: 28.10.2025
Опубликована онлайн: 26.11.2025

Submitted: 25.08.2025
Accepted: 28.10.2025
Published online: 26.11.2025