

DOI: <https://doi.org/10.25208/vdv16937>

EDN: lhaqna

Лечение гипертрофических резистентных винных пятен излучением лазера на парах меди на длине волны 578 нм

© Пономарев И.В.^{1*}, Топчий С.Б.¹, Ключарева С. В.², Пушкарева А.Е.³¹Физический институт им. П.Н. Лебедева РАН, Москва, Россия²Северо-Западный государственный медицинский университет им. И.И. Мечникова, Санкт-Петербург, Россия³Национальный исследовательский университет ИТМО, Санкт-Петербург, Россия

Винные пятна являются врожденными сосудистыми пороками развития, которые характеризуются расширенными капиллярами в сосочковом слое дермы. Винные пятна обычно появляются при рождении и имеют тенденцию становиться темнее и толще с возрастом. Лазерные методы лечения винных пятен доказали свою эффективность. Однако полное излечение с помощью импульсного лазера на красителе достигается менее чем у 10% пациентов, а у 16–50% пациентов после лечения импульсным лазером на красителе винные пятна появляются вновь. Цель исследования — оценить эффективность лечения гипертрофических резистентных винных пятен излучением лазера на парах меди на желтой длине волны 578 нм с переменной длительностью импульса. Представлена серия из четырех клинических случаев установленного диагноза гипертрофических резистентных винных пятен, рассмотрены вопросы их лечения излучением лазера на парах меди на желтой длине волны 578 нм. Обработка винных пятен проводилась при следующих параметрах лазера на парах меди: средняя мощность — 0,6–0,8 Вт; длительности экспозиции — 0,2–0,9 с; диаметр светового пятна на коже — 1 мм. Лечение проводилось за 2–6 сеансов с интервалом 2 месяца между сеансами. В результате получен хороший косметический эффект без формирования рубцов и без рецидивов в течение срока наблюдения до двух лет после лечения.

Ключевые слова: лечение лазером винных пятен; лазер на парах меди; неаблятивное лазерное лечение; компьютерное моделирование; капиллярная ангиодисплазия; клинический случай

Конфликт интересов: авторы декларируют отсутствие явных и потенциальных конфликтов интересов, связанных с публикацией настоящей статьи.

Источник финансирования: рукопись подготовлена и опубликована на личные средства авторов.

Согласие пациентов: пациенты добровольно подписали информированное согласие на публикацию персональной медицинской информации в обезличенной форме в журнале «Вестник дерматологии и венерологии».

Для цитирования: Пономарев И.В., Топчий С.Б., Ключарева С.В., Пушкарева А.Е. Лечение гипертрофических резистентных винных пятен излучением лазера на парах меди на длине волны 578 нм. Вестник дерматологии и венерологии. 2025;101(6):XX–XX. DOI: <https://doi.org/10.25208/vdv16937> EDN: lhaqna



DOI: <https://doi.org/10.25208/vdv16937>

EDN: lhaqna

Treatment of hypertrophic resistant port-wine stains with copper vapor laser radiation (578 nm)

© Igor V. Ponomarev^{1*}, Sergey B. Topchiy¹, Svetlana V. Klyuchareva², Alexandra E. Pushkareva³¹Lebedev Physical Institute of the RAS, Moscow, Russia²North-Western State Medical University named after I.I. Mechnikov, Saint Petersburg, Russia³ITMO University, Saint Petersburg, Russia

Port-wine stains are congenital vascular malformations characterized by dilated capillaries in the papillary dermis. Port-wine stains typically appear at birth and tend to become darker and thicker with age. Laser treatments for port-wine stains have proven effective. However, less than 10 % of patients are completely cured by pulsed dye laser treatment, and 16–50 % relapse after pulsed dye laser treatment. The aim of the study is to evaluate the efficacy of treatment of hypertrophic resistant port-wine stains with variable pulse copper vapor laser radiation at a yellow wavelength of 578 nm. A series of four clinical cases of diagnosed hypertrophic resistant port-wine stains is presented and issues of treatment thereof with the copper vapor laser at a yellow wavelength of 578 nm are discussed. The port-wine stains were treated at the following copper vapor laser settings: an average power of 0.6–0.8 W; an exposure time of 0.2–0.9 s; the light spot diameter was 1 mm. The treatment was carried out in 2–6 sessions with a 2-month interval. A good cosmetic effect was achieved without formation of scars and without relapses during the two-year follow-up period after treatment.

Keywords: laser treatment of port-wine stains; copper vapor laser; non-ablative laser treatment; computer simulation; capillary angiodysplasia; clinical case

Conflict of interest: the authors declare that there are no obvious and potential conflicts of interest associated with the publication of this article.

Funding source: the work was prepared and published using the authors' personal funds.

Patients consent: the patients voluntarily signed an informed consent to the publication of personal medical information in an impersonal form in the journal "Vestnik Dermatologii i Venerologii".

For citation: Ponomarev IV, Topchiy SB, Klyuchareva SV, Pushkareva AE. Treatment of hypertrophic resistant port-wine stains with copper vapor laser radiation (578 nm). Vestnik Dermatologii i Venerologii. 2025;101(6):XX–XX.

DOI: <https://doi.org/10.25208/vdv16937> EDN: lhaqna



Введение

Винные пятна являются врожденными сосудистыми пороками развития, которые характеризуются расширенными капиллярами в сосочковом слое дермы и встречаются у 3–5 новорожденных на 1000 [1, 2]. Во всем мире насчитывается около 25 млн пациентов с винными пятнами.

Клинически винные пятна варьируются по цвету от бледно-розового до фиолетово-синего, с различной степенью гипертрофии мягких тканей. С возрастом винные пятна обычно темнеют, становятся приподнятыми, утолщенными, с неровной поверхностью и интенсивно окрашенными и могут развиваться узелковые утолщения. Винные пятна могут вызывать значительные косметические проблемы и психологический стресс, особенно когда они находятся на открытых областях тела, в частности на лице.

По данным многолетних теоретических и клинических исследований, одними из наиболее эффективных лазерных источников света для лечения сосудистых заболеваний кожи и слизистых оболочек методом селективного фототермолиза являются лазеры, работающие на длинах волн вблизи локального максимума поглощения оксигемоглобина 577 нм.

Это излучение в значительной степени поглощается кровью, но слабо поглощается водой и другими компонентами дермы [3, 4]. Критерием эффективности лазерного лечения ангиодисплазий является закупорка патологически трансформированных сосудов вследствие их селективного нагрева лазерным излучением. Выбор оптимальных параметров лазерного воздействия при лечении ангиодисплазий минимизирует пострадиационное воздействие на соединительноткань компоненты папиллярного слоя дермы.

Импульсный лазер на красителе является на сегодняшний день «золотым стандартом» для лечения винных пятен. Однако полное излечение с помощью импульсного лазера на красителе достигается менее чем у 10% пациентов [5, 6]. Более того, у 16–50% пациентов после лечения импульсным лазером на красителе винные пятна появляются вновь [7, 8]. Цвет винного пятна и его толщина определяются диаметром диспластичных сосудов, что, в свою очередь, обуславливает скорость кровотока в них. Поэтому неудивительно, что фиксированная длина волны и фиксированная длительность импульса лазерной системы на красителе не всегда обеспечивают оптимальные результаты на различных типах винных пятен. Например, лазер на красителе с возможностью изменения длительности импульса от 1,5 до 10 мс позволил у 17 из 40 пациентов добиться хороших или отличных результатов за 4 сеанса лечения [9].

По данным Z. Fu и соавт. [10], винные пятна у 44,4% пациентов на конечностях и у 15,2% пациентов на лице оказались устойчивы к лазерному воздействию лазера на красителе. Причем кровеносные сосуды в винных пятнах, устойчивых к лазерному излучению, имели значительно более высокий кровоток, больший диаметр и были расположены глубже в коже.

Винные пятна на верхнем веке и гипертрофические винные пятна оказались наиболее устойчивы к лечению импульсным лазером на красителях из-за большего диаметра и глубины расположения сосудов [11]. В связи с этим остается актуальным вопрос поиска эффектив-

ных методов лечения резистентных винных пятен лазерными источниками света.

Излучение лазеров на парах меди и лазеров на бромиде меди на длине волны 578 нм соответствует локальному максимуму поглощения оксигемоглобина, поэтому эти лазеры получили наибольшее применение для лечения капиллярных мальформаций кожи [12, 13] с минимальным пострадиационным воздействием на соединительноткань компоненты папиллярного слоя дермы [14].

Цель исследования — оценить эффективность лечения гипертрофических резистентных винных пятен излучением лазера на парах меди на желтой длине волны 578 нм с переменной длительностью импульса.

В данной статье представлена серия из четырех клинических случаев установленного диагноза гипертрофических резистентных винных пятен.

Описание лазерной процедуры

Исследование проводилось в соответствии с Хельсинкским протоколом, по которому было получено информированное согласие всех пациентов. Для лечения использовалось квазипрерывное излучение на длине волны 578 нм с длительностью импульса 20 нс и частотой повторения импульсов 16,6 кГц лазерного аппарата на парах меди «Яхрома-Мед» (Физический институт им. П.Н. Лебедева РАН, регистрационное удостоверение Росздравнадзора № ФСР 2008/03743). Для воздействия на кожу при помощи электромеханического затвора формировался цуг из нескольких тысяч коротких лазерных импульсов общей длительностью 0,2–0,9 с [15]. Размер светового пятна лазерного излучения в области воздействия на кожу составлял 1 мм. Средняя мощность лазера на парах меди для лечения винных пятен устанавливалась в диапазоне от 0,50 до 0,80 Вт. Также для обработки винных пятен было использовано сканирующее устройство, которое обеспечивало автоматическое позиционирование световых пятен по заданным шаблонам [16]. Поверхность «винного пятна» плотно обрабатывалась лазерными импульсами до тех пор, пока вся обработанная область не приобрела сероватый оттенок. Охлаждающее устройство не использовалось.

Описание клинических случаев

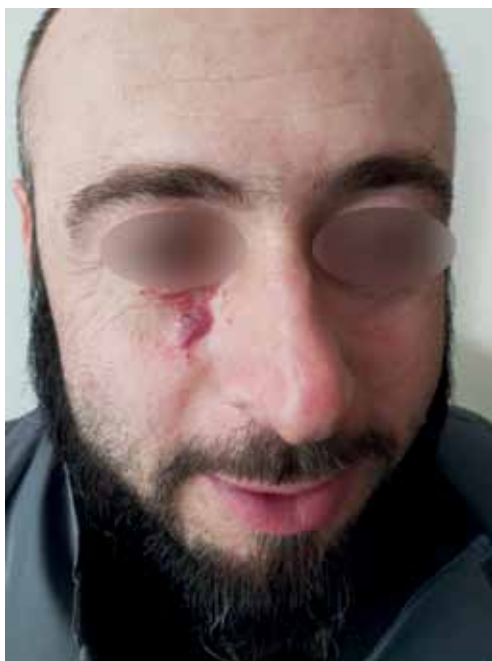Клинический случай 1

32-летний мужчина с типом кожи III по Фитцпатрику жаловался на наличие красного родимого пятна на правой щеке с рождения. С возрастом поражение становилось темнее, и пятно начало возвышаться над поверхностью кожи. В семейном анамнезе подобного родимого пятна не отмечалось (рис. 1, а).

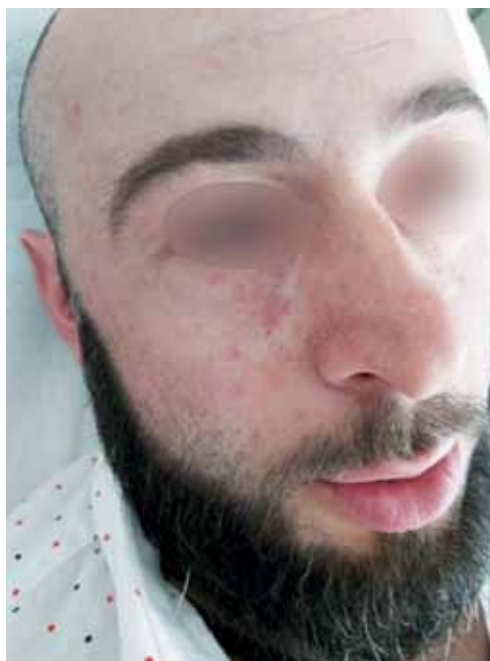Результаты физикального, лабораторного и инструментального исследования. Физический осмотр выявил винное пятно с четким краем. Размер винного пятна составил 10 см². При натяжении кожи визуализируется плотная сеть мелких расширенных сосудов (при осмотре через дерматоскоп с 10-кратным увеличением).

Диагноз. Винное пятно темно-фиолетовое, гипертрофированное.

Лечение, исход и результаты последующего наблюдения. Пациент прошел лечение с помощью лазера на парах меди на длине волны 578 нм: три сеанса с интервалом в 4 недели, средняя мощность —



а



б

Рис. 1. Пациент М., 32 лет. Гипертрофированное одностороннее винное пятно темно-красно-фиолетового цвета на правой щеке с захватом периорбитальной области до лечения (а) и через 6 месяцев после трех сеансов лечения лазером на парах меди (б). Средняя мощность — 0,67–0,75 Вт; длительность экспозиции — 0,2–0,3 с
Fig. 1. Patient M., 32 years old. Hypertrophic unilateral port-wine stain of dark red-violet color on the right cheek with the peri-orbital area before treatment (a) and 6 weeks after three sessions of copper vapor laser treatment (b). Average power — 0.67–0.75 W; exposure time — 0.2–0.3 s

0,67–0,75 Вт; длительность экспозиции — 0,2–0,3 с. Для удаления более утолщенной части гипертрофированного винного пятна сначала использовались более высокие энергии импульса — 0,75 Вт, в последующие сеансы для обработки винного пятна выбирались более короткие по длительности экспозиции и меньшие энергии — 0,67 Вт. Световые пятна на поверхности винного пятна позиционировались плотно, без пропусков. Результаты фотодеструкции сосудов проявлялись в виде незначительного посерения всей поверхности. После процедуры наблюдался незначительный отек в течение 24 ч. Через несколько дней сформировались тонкие корочки, которые самостоятельно отшелушивались в сроки от 3 до 7 дней.

Результаты. После трех сеансов лазерной терапии отмечено более чем 75%-е осветление винного пятна без образования рубца (рис. 1, б), что оценено как отличный результат. За двухлетний период наблюдения после процедуры побочных эффектов и рецидивов не наблюдалось.

Клинический случай 2

Пациентка Е., 54 года. Жалобы на изменение образования на лице — рост узелков синего цвета. Анамнез: считает себя больной с рождения. В течение жизни синюшное пятно не беспокоило, не менялось. Все это время пациентка не лечилась и маскировала пятно макияжем. В 50 лет отметила появление узелков синюшного цвета на винном пятне, его поверхность стала более плотной и неровной и легко кровоточила при незначительной травматизации. За 4 года узелки существенно увеличились в размере.

Результаты физикального исследования. На правой щеке и в области правой носогубной складки на небольшом расстоянии друг от друга (1 см) имеются

два очага синюшного цвета с четкими краями размером с детскую ладонь. На поверхности очагов имеются узелки размером 0,2–0,5 см и более крупные узлы размером до 1,0 см (рис. 2, а).

Диагноз. Винное пятно темно-фиолетовое, гипертрофированное, кавернозное.

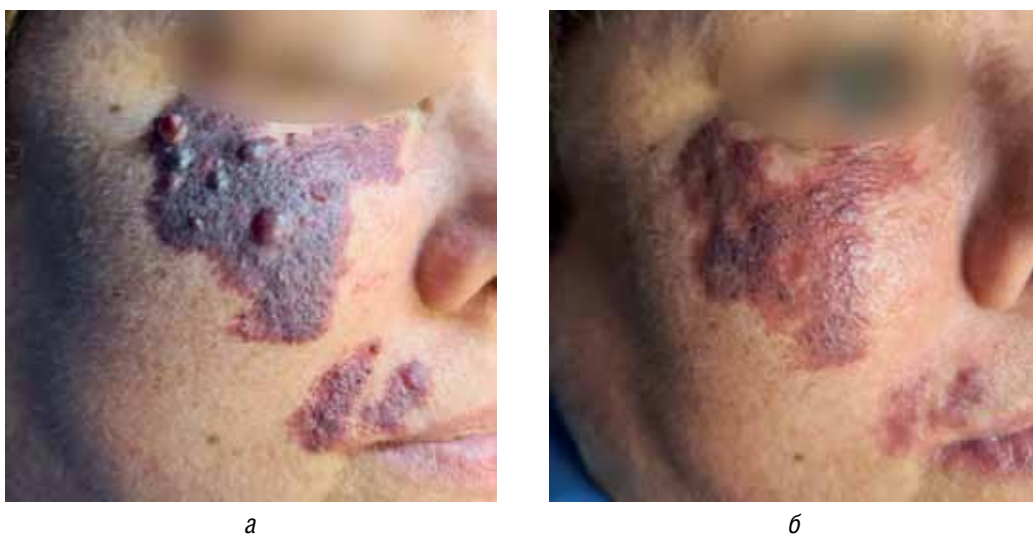
Результаты физикального, лабораторного и инструментального исследования. В предоперационном периоде мы провели комплексную дерматоскопическую оценку винного пятна. Результаты дерматоскопии до лечения (рис. 3, а): преобладание узелков сосудов (сосудистых долек); видны очень толстые темно-фиолетовые сосуды (глубокие озера), имеющие прямую и округлую формы; цвет варьирует от красного до фиолетового и темно-фиолетового.

Лечение. Перед лечением лазером пациентке было рекомендовано не загорать, процедура проводилась поздней осенью для дополнительной защиты от послеоперационного воздействия солнца.

За конечную точку обработки выбрано равномерное изменение цвета винного пятна на серый.

Процедура с помощью лазерного аппарата «Яхрома-Мед» выполнялась последовательно: сначала на кавернозные очаги с длительностью экспозиции 0,5 с и средней мощностью 0,9 Вт. Обработка винного пятна проводилась до изменения цвета образования до серого и визуального уменьшения объема гипертрофического винного пятна на 50%. Для остальных участков винного пятна применялась длительность экспозиции 0,3 с, средняя мощность — 0,75 Вт.

Исход и результаты последующего наблюдения. После процедуры наблюдался небольшой отек и периферическая гиперемия кожи в течение суток. В области узелков и узлов на второй день сформировались корочки, которые самостоятельно отпали через 7 дней.

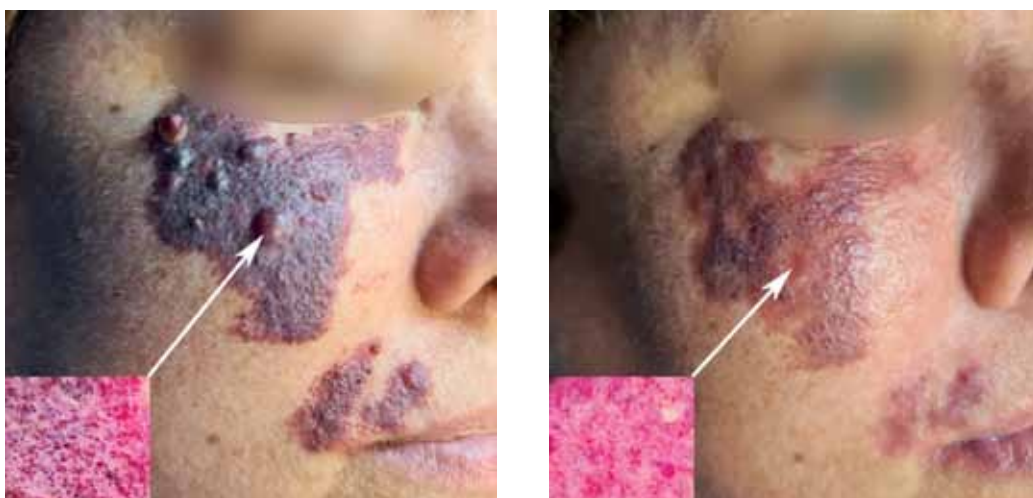


а

б

Рис. 2. Пациентка Е., 54 года: а — до лечения винное пятно на правой щеке и в области правой носогубной складки; б — через 8 недель после лечения излучением лазерного аппарата «Яхрома-Мед» на длине волны 578 нм, мощностью 0,75–0,90 Вт. Длительность экспозиции — 0,9 с

Fig. 2. Patient E., 54 years old: a — port-wine stain on the right cheek and in the area of the right nasolabial fold before treatment; б — 8 weeks after copper vapor laser treatment on Yachroma-Med at 578 nm, with an average power of 0.75–0.90 W. Exposure time — 0.9 s



а

б

Рис. 3. Дерматоскопия (× 10): а — до лечения, наблюдается преобладание узелков сосудов (сосудистых долек), видны очень толстые темно-фиолетовые сосуды (глубокие озера), имеющие прямую и округлую формы, цвет варьирует от красного до фиолетового и темно-фиолетового; б — через 1 месяц после лазерного воздействия, селективный нагрев лазерным излучением вызвал изменение сосудистого рисунка, отсутствие сине-фиолетовых сосудов, имеются поверхностные и глубокие сосуды красного цвета

Fig. 3. Dermoscopy (× 10): a — before treatment, predominance of vascular nodules (vascular lobules) is observed, very thick dark purple vessels (deep lakes) are visible, straight and round in shape, the color varies from red to purple and dark purple; б — one month after laser exposure, selective heating by laser radiation caused a change in the vascular pattern, the absence of blue-violet vessels, there are superficial and deep red vessels

На фото пациентки, полученном через два месяца после лазерного воздействия, отмечается положительная динамика (рис. 2, б). Весь очаг изменил окраску от темно-фиолетового до светлого. Все узелки и узлы разрешились, на их месте — здоровая кожа.

Эффективность терапии гемангиомы подтверждается данными дерматоскопии: отмечается отсутствие сине-фиолетовых сосудов, глубоких озер, имеются поверхностные и глубокие сосуды красного цвета (рис. 3, б).

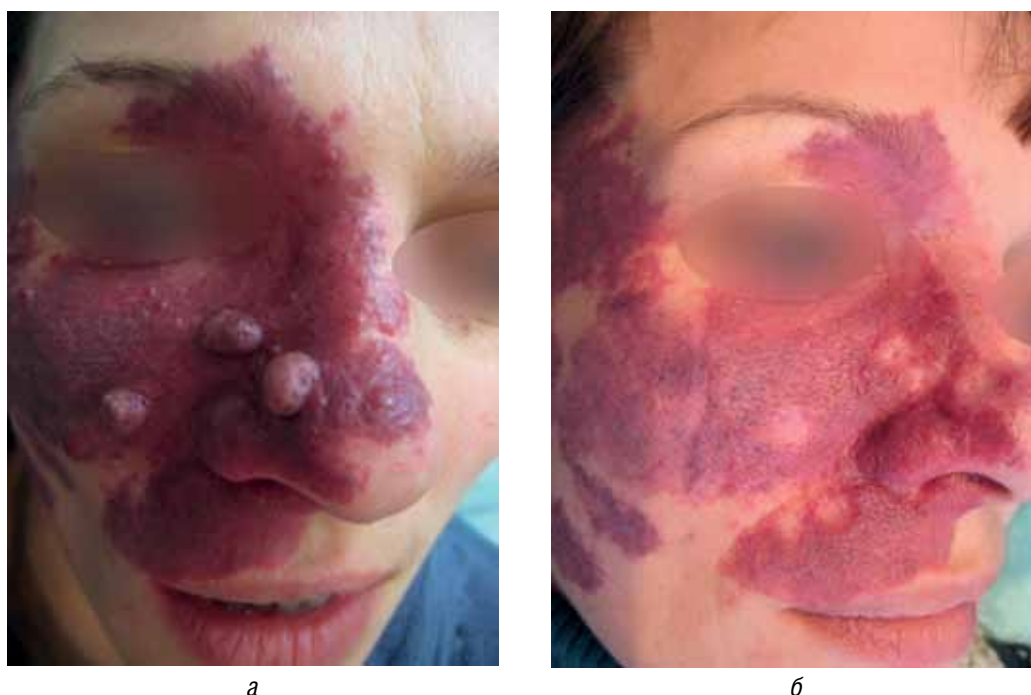
Получен отличный результат — в области обработки лазером структура кожи восстановилась. Пациентка продолжает лечение.

Клинический случай 3

Пациентка Е., 44 года. Жалобы на изменение образования на лице — рост узелков синего цвета. Анамнез: считает себя больной с рождения. В течение жизни синюшное пятно не беспокоило, не менялось. Все это время пациентка не лечилась и маскировала пятно макияжем. В 40 лет отметила появление узелков синюшного цвета на винном пятне, его поверхность стала более плотной. За 4 года узелки существенно увеличились в размере.

Результаты физикального исследования.

На лице справа от надбровной дуги до верхней губы имеется сплошной очаг синюшного цвета с нечеткими



а

б

Рис. 4. Пациентка Е., 44 года: а — до лечения винное пятно в области правой надбровной дуги до верхней губы; б — через 8 недель после лечения излучением лазерного аппарата «Яхрома-Мед» на длине волны 578 нм, мощностью 0,75–0,9 Вт. Длительность экспозиции — 0,5 с
 Fig. 4. Patient E., 44 years old: а — port-wine stain on the right cheek and in the area of the right nasolabial fold before treatment; б — 8 weeks after copper vapor laser treatment on Yachroma-Med at 578 nm, with an average power of 0.75–0.9 W. Exposure time — 0.5 s

краями. На поверхности очагов имеются узлы размером от 0,5 до 2,0 см (рис. 4, а).

Диагноз. Винное пятно темно-фиолетовое, гипертрофированное, кавернозное.

Лечение. Перед лечением лазером пациентке было рекомендовано не загорать, процедура проводилась поздней осенью для дополнительной защиты от послеоперационного воздействия солнца. Критерием завершения обработки винного пятна было выбрано равномерное изменение цвета на серый.

Процедура с помощью лазерного аппарата «Яхрома-Мед» выполнялась последовательно: сначала на кавернозные участки (средняя мощность — 0,9 Вт, длительность экспозиции — 0,5 с). Для остальных участков применялись следующие параметры: средняя мощность — 0,75 Вт; длительность экспозиции — 0,3 с.

После процедуры наблюдался небольшой отек и периферическая гиперемия кожи в течение суток. В области узелков и узлов на второй день сформировались корочки, которые самостоятельно отпали через 7 дней.

Исход и результаты последующего наблюдения. На фото пациентки, полученном через месяц после лазерного воздействия, отмечается положительная динамика (рис. 4, б). Весь очаг изменил окраску от темно-фиолетового до светлого. Все узелки и узлы разрешились: на их месте — здоровая кожа.

Получен отличный результат — в области обработки лазером структура кожи восстановилась. Пациентка продолжает лечение.

Клинический случай 4

Результаты физикального, лабораторного и инструментального исследования. Пациентка С. 47 лет обратилась с жалобами на винное пятно в области

носа, подбородка и на нижнем веке слева (рис. 5, а). Площадь винного пятна — 37 см². Сосудистая мальформация при рождении была изначально розовой и плоской. После полового созревания цвет стал более ярким — от розового до темно-красного и фиолетового.

Диагноз. Винное пятно темно-фиолетовое, гипертрофированное.

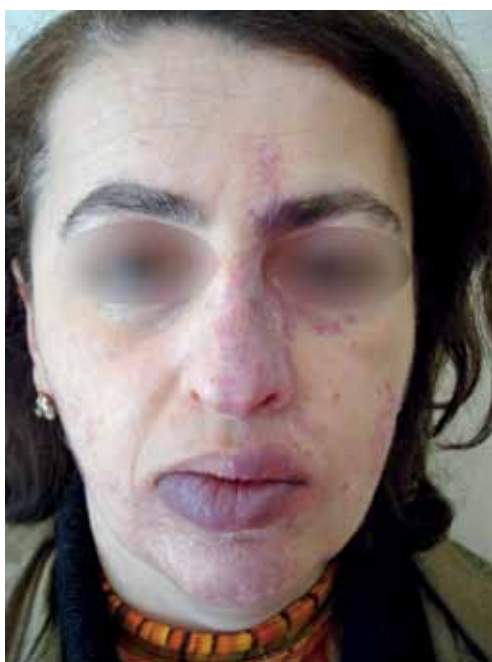Лечение. Лазерная обработка проводилась 6 раз с интервалом 4 месяца. Первая обработка — при времени экспозиции 0,1 с и средней мощности 0,7 Вт. Через 4 месяца была проведена вторая обработка при времени экспозиции 0,2 с и средней мощности 0,7 Вт.

Исход и результаты последующего наблюдения. На фото пациентки, полученном через 6 месяцев после последнего лазерного воздействия, отмечается положительная динамика (рис. 5, б). Весь очаг изменил окраску от темно-фиолетового до светлого. Получено более 75%-е осветление винного пятна без образования рубца.

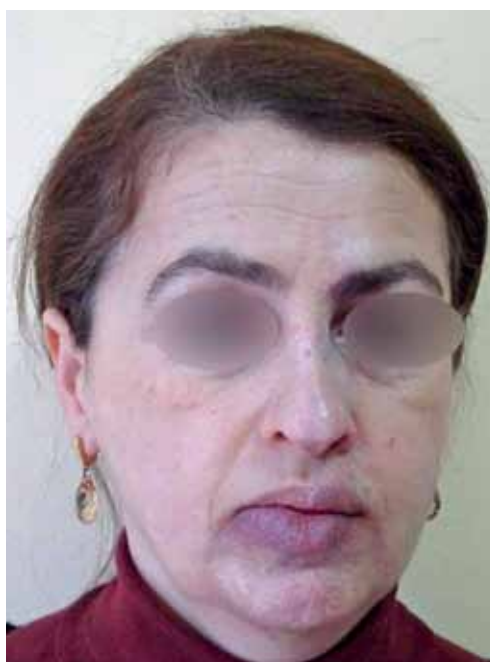Отмечен отличный результат — структура кожи восстановилась. За двухлетний период наблюдения после процедуры побочных эффектов и рецидивов не наблюдалось.

Обсуждение

Импульсный лазер на красителе широко используется для лечения винных пятен. Однако параметры импульсного лазера на красителе не всегда дают оптимальный результат на различных типах винных пятен [10]. Гистопатологический анализ винных пятен до и после лечения импульсным лазером на красителе показал, что коагулированные эритроциты и коагуляция стенки сосуда были ограничены максимальной глуби-



а



б

Рис. 5. Пациентка К. 47 лет, винное пятно в области носа, подбородка и на нижнем веке слева: а — до лечения; б — через 4 месяца после 6 сеансов лечения излучением лазерного аппарата «Яхрома-Мед» на длине волны 578 нм, мощностью 0,75–0,90 Вт. Длительность экспозиции — 0,1–0,2 с
Fig. 5. Patient K., 47 years old, port-wine stain on the nose, chin and lower eyelid on the left. The area of the wine stain is 37 cm². а — before treatment; б — 4 months after 6 sessions of copper vapor laser treatment on Yachroma-Med at 578 nm, with average power of 0.75–0.90 W. Exposure time — 0.1–0.2 s

ной 1,3 мм ($0,86 \pm 0,32$ мм) и 0,65 мм ($0,37 \pm 0,17$ мм) соответственно [17]. Причем в сосудах с диаметром более 200 мкм только эритроциты в верхней половине сосуда (по направлению падающего света) показали наибольшее термическое повреждение, тогда как эритроциты в нижней половине сосуда — лишь незначительное повреждение. В другом исследовании импульсный лазер на красителе продемонстрировал хорошую эффективность для сосудов со средним диаметром 38 ± 19 мкм, расположенных на глубине менее 400 мкм в дерме, но низкую эффективность для сосудов со средним диаметром $19 \pm 6,5$ мкм [18].

По мере прогрессирования заболевания диаметр и глубина сосудов в фиолетовых, гипертрофических и узелковых винных пятнах постепенно увеличиваются. Винные пятна на верхнем веке и гипертрофические винные пятна оказались наиболее устойчивы к лечению импульсным лазером на красителях из-за большего диаметра и глубины расположения сосудов [11]. Гистологическое исследование, проведенное в работе L. Li и соавт. [19], показало различный диаметр сосудов в винных пятнах: для гипертрофических винных пятен — $155,6 \pm 21,8$ мкм; для узелковых — $155,6 \pm 29,54$ мкм. Глубина расположения сосудов: для гипертрофических винных пятен — $2971 \pm 161,3$ мкм; для узелковых — $3594 \pm 364,6$ мкм.

В связи с этим остается актуальным вопрос поиска эффективных методов лечения резистентных гипертрофических винных пятен лазерными источниками света.

Для изучения нагрева расположенных в дерме сосудов различного диаметра излучением лазера на парах меди и импульсного лазера на красителе мы использовали компьютерное моделирование. Методика расчета была описана ранее [20, 21].

Для расчета динамики оптических и термодиффузионных процессов при воздействии света на кожу использовалось программное обеспечение Matlab и его приложение Femlab для решения дифференциальных уравнений в частных производных методом конечных элементов. При расчете значение толщины базального слоя кожи устанавливалось равным 15 мкм, а толщины эпидермиса — 70 мкм. В модели рассчитывалось пространственное распределение интенсивности света в ткани и связанное с ним распределение температуры нагрева ткани и сосудов различного диаметра. Выбраны следующие параметры лазера на парах меди: средняя мощность — до 3 Вт; длительность импульса — 20 нс; частота повторения импульсов — 16,6 кГц; время экспозиции — 200–600 мс; диаметр области фокусировки лазерного излучения на коже — 1 мм.

На рис. 6 представлены расчетные данные максимальной глубины H , при которой возможен неселективный нагрев ткани H_{heat} и селективный нагрев кровеносных сосудов различного диаметров D в диапазоне 30–300 мкм до температуры 65–100 °C излучением лазера на парах меди на желтой длине волны 578 нм с различными энергетическими экспозициями. Максимальная расчетная глубина селективной коагуляции сосудов диаметром 30 мкм составляет 800 мкм; диаметром 50 мкм — 1100 мкм; диаметром 100 мкм — 1270 мкм; диаметром 200 мкм — 1210 мкм. При увеличении энергетической экспозиции лазера на парах меди более 18 Дж/см² сосуды и окружающая ткань в поверхностном слое кожи нагреваются до 65–100 °C, т.е. нагрев сосудов перестает быть селективным (на рис. 6 область неселективного нагрева H_{heat} выделена красным).

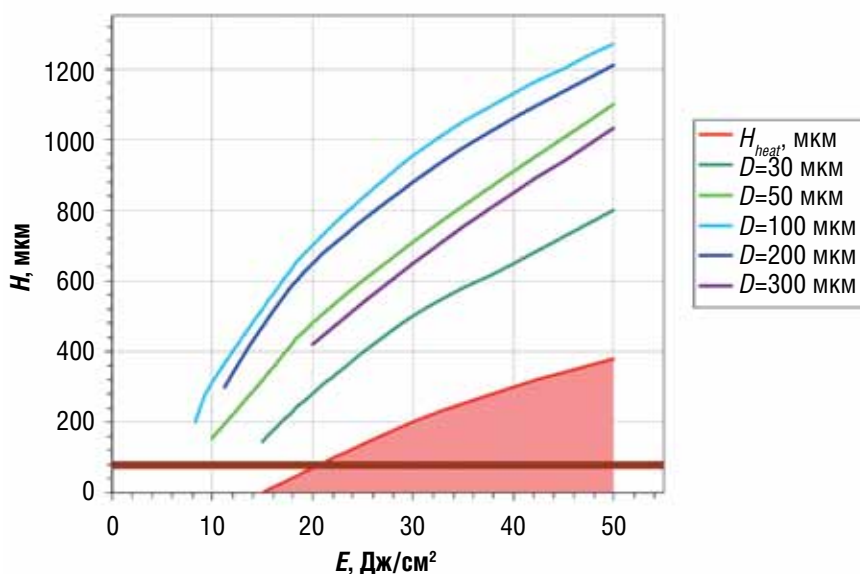


Рис. 6. Расчетная зависимость глубины H , при которой возможен неселективный нагрев ткани и селективный нагрев кровеносных сосудов различных диаметров D до температур 65–100 °С от энергетической экспозиции лазера на парах меди (E) на длине волны 578 нм. Длительность экспозиции принималась равной 0,3 с
Fig. 6. Calculated dependence of the depth H at which non-selective heating of tissue and selective heating of blood vessels of various diameters D to temperatures of 65–100 °C are possible on the fluence of a copper vapor laser (E) at 578 nm. The exposure time was taken to be 0.3 s

На рис. 7 приведены результаты расчета максимальной глубины H_{\max} , до которой сосуды разного диаметра могут селективно нагреваться до температур 65–100 °С, при которых возможна их фотодеструкция без перегрева окружающей ткани, излучением лазера на красителе с длиной волны 595 нм (длительность экспозиции — 1,5 мс) и лазером на парах меди на длине волны 578 нм (длительность экспозиции — 90 и 300 мс). Результаты численного моделирования ука-

зывают на высокую эффективность излучения лазера на парах меди на длине волны 578 нм для селективного нагрева сосудов среднего диаметра (100–300 мкм).

По данным гистологического исследования [19] средний диаметр сосудов в гипертрофических винных пятнах составляет $155,6 \pm 21,8$ мкм, и глубина их расположения — $2971 \pm 161,3$ мкм, излучение лазера на парах меди может обеспечивать высокую селективность нагрева сосудов, которые встречаются в гипер-

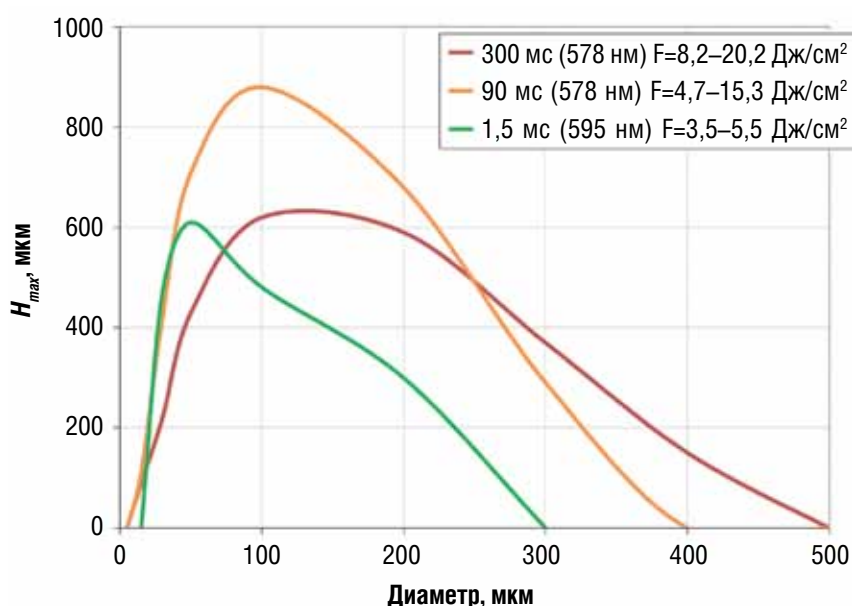


Рис. 7. Расчетная максимальная глубина H_{\max} и диапазон энергетических экспозиций для излучения лазера на красителе на длине волны 595 нм с длительностью экспозиции 1,5 мс, и лазера на парах меди на длине волны 578 нм, с длительностью экспозиции 90 и 300 мс, при которой сосуды разного диаметра D могут селективно нагреваться до температур 60–100 °С без перегрева окружающей ткани
Fig. 7. Calculated maximum depth H_{\max} and energy fluences for dye laser radiation at 595 nm with an exposure duration of 1,5 ms, and a copper vapor laser at 578 nm with an exposure duration of 90 and 300 ms, at which vessels of different diameters D can be selectively heated to temperatures of 60–100 °C, without overheating the surrounding tissue

трофических винных пятнах на глубине, сравнимой с толщиной кожи (см. рис. 7). Излучение импульсного лазера на красителе более оптимально для селективного нагрева сосудов мелкого диаметра (30–150 мкм), которые встречаются в красных винных пятнах. Например, по данным гистологического исследования [19] средний диаметр сосудов и глубина их расположения для красного винного пятна составляли соответственно $38,7 \pm 5,9$ и $396,4 \pm 31$ мкм.

В работе американских исследователей описывался опыт использования лазера на парах меди и лазера на красителе для лечения винных пятен [12]. По мнению авторов, при лечении гипертрофических или узелковых винных пятен, которые обычно имеют пурпурный или темно-фиолетовый цвет, лазер на парах меди обеспечивал явное преимущество по сравнению с другими лазерами, а импульсный лазер на красителях более предпочтителен для лечения розовых или красных винных пятен у детей. В большинстве описанных случаев лечение гипертрофического винного пятна начиналось с помощью лазера на парах меди с последующим переключением на импульсный лазер на красителе для завершающей обработки [12].

В работе J.W. Pickering и соавт. [22] проводилось лечение винных пятен лазером на парах меди у 297 пациентов. У 36 пациентов получено более чем 70%-е осветление после проведения в среднем 4 процедур. При средней мощности до 6,5 Вт на длине волны 578 нм и энергетической экспозиции 20–30 Дж/см² осветление винных пятен было более выраженным у пациентов, цвет винного пятна которых изначально был более темным и насыщенным.

Результаты численного моделирования также согласуются с результатами работы S.E. McCoy [23], в ко-

торой максимальная эффективность лечения телеангиэктазий излучением лазера на парах бромида меди на длине волны 578 нм наблюдалась для сосудов среднего диаметра (100–300 мкм).

Таким образом, можно заключить, что лазер на парах меди с переменной длительностью импульса обеспечивает более оптимальные параметры лечения для пурпурных, гипертрофированных и узелковых винных пятен, чем импульсных лазер на красителе.

Заключение

Применение излучения лазера на парах меди с переменной длительностью импульса на желтой длине волны 578 нм продемонстрировало возможность эффективного лечения гипертрофических винных пятен, резистентных к импульсному лазеру на красителе. Процедура проводилась амбулаторно, неинвазивно, бесконтактно (исключен риск инфицирования). Авторы планируют дальнейшее изучение применения лазера на парах меди для лечения гипертрофических винных пятен, чтобы определить оптимальные параметры лечения.

Дерматоскопическая диагностика винных пятен может быть полезной в прогнозировании результатов лазерного воздействия, так как позволяет обнаружить изменения в микрососудистой структуре кожи, которые не видны невооруженным глазом, оптимизировать режим лазерного воздействия и, таким образом, улучшить результаты лазерной терапии винных пятен. Наличие толстых и поверхностных сосудов, поверхностных и глубоких озер при дерматоскопическом исследовании может прогнозировать хороший результат лечения винного пятна лазером. ■

Литература/References

- Chen JK, Ghasri P, Aguilar G, van Drooge AM, Wolkerstorfer A, Kelly KM, et al. An overview of clinical and experimental treatment modalities for port wine stains. *J Am Acad Dermatol*. 2012;67(2):289–304. doi: 10.1016/j.jaad.2011.11.938
- Wang T, Chen D, Yang J, Ma G, Yu W, Lin X. Safety and efficacy of dual-wavelength laser (1064 + 595 nm) for treatment of non-treated port-wine stains. *J Eur Acad Dermatol Venereol*. 2018;32(2):260–264. doi: 10.1111/jdv.14490
- Anderson R.R., Parrish J.A. Microvasculature can be selectively damaged using dye lasers: A basic theory and experimental evidence in human skin. *Lasers Surg Med*. 1981;1(3):263–276. doi: 10.1002/lsm.1900010310
- Patel AD, Chopra R, Avram M, Sakamoto FH, Kilmer S, Anderson RR, et al. Updates on Lasers in Dermatology. *Dermatol Clin*. 2024;42(1):33–44. doi: 10.1016/j.det.2023.07.004
- Lanigan SW. Port-wine stains unresponsive to pulsed dye laser: explanations and solutions. *Br J Dermatol*. 1998;139(2):173–177. doi: 10.1046/j.1365-2133.1998.02351.x
- Белянина Е.О. Особенности лазерной коагуляции «винных пятен» (случаи из практики). Амбулаторная хирургия. 2019;1–2:64–71. [Beljanina E.O. Osobennosti lazernoj koaguljacji "vinnyh pjaten" (sluchai iz praktiki). *Ambulatojnaja hirurgija*. 2019;1–2:64–71. (In Russ.)] 10.21518/1995-1477-2019-1-2-64-71
- Orten SS, Waner M, Flock S, Roberson PK, Kincannon J. Port-wine stains. An assessment of 5 years of treatment. *Arch Otolaryngol Head Neck Surg*. 1996;122(11):1174–1179. doi: 10.1001/archotol.1996.01890230022005
- Michel S, Landthaler M, Hohenleutner U. Recurrence of port-wine stains after treatment with the flashlamp-pumped pulsed dye laser. *Br J Dermatol*. 2000;143(6):1230–1234. doi: 10.1046/j.1365-2133.2000.03893.x
- Kono T, Sakurai H, Takeuchi M, Yamaki T, Soejima K, Groff WF, et al. Treatment of resistant port-wine stains with a variable-pulse pulsed dye laser. *Dermatol Surg*. 2007;33(8):951–956. doi: 10.1111/j.1524-4725.2007.33197.x
- Fu Z, Huang J, Xiang Y, Huang J, Tang Z, Chen J, et al. Characterization of Laser-Resistant Port Wine Stain Blood Vessels Using In Vivo Reflectance Confocal Microscopy. *Lasers Surg Med*. 2019;51(10):841–849. doi: 10.1002/lsm.23134
- Lekwuttikarn R, Pimsiri A, Somsak T. Long-term follow-up outcomes of laser-treated port wine stain patients: A double-blinded retrospective study. *J Cosmet Dermatol*. 2023;22(8):2246–2251. doi: 10.1111/jocd.15727
- Dinehart SM, Waner M, Flock S. The copper vapor laser for treatment of cutaneous vascular and pigmented lesions. *J Dermatol Surg Oncol*. 1993;19(4):370–375. doi: 10.1111/j.1524-4725.1993.tb00359.x
- Klyuchareva SV, Ponomarev IV, Pushkareva AE. Numerical Modeling and Clinical Evaluation of Pulsed Dye Laser and Copper Vapor Laser in Skin Vascular Lesions Treatment. *J Lasers Med Sci*. 2019;10(1):44–49. doi: 10.15171/jlms.2019.07

14. Neumann RA, Knobler RM, Leonhartsberger H, Gebhart W. Comparative histochemistry of port-wine stains after copper vapor laser (578 nm) and argon laser treatment. *J Invest Dermatol.* 1992;99(2):160–167. doi: 10.1111/1523-1747.ep12616789
15. Ponomarev IV, Topchiy SB, Evtushenko GS. An electromechanical shutter for a medical copper vapor laser system. *Biomed Eng.* 2024;58:163–166. doi: 10.1007/s10527-024-10388-x
16. Ponomarev IV, Topchiy SB. A medical scanner for focusing and positioning laser radiation onto a patient's skin. *Biomed Eng.* 2024;58:89–92. doi: 10.1007/s10527-024-10372-5
17. Hohenleutner U, Hilbert M, Wlotzke U, Landthaler M. Epidermal damage and limited coagulation depth with the flashlamp-pumped pulsed dye laser: a histochemical study. *J Invest Dermatol.* 1995;104(5):798–802. doi: 10.1111/1523-1747.ep12606996
18. Fiskerstrand EJ, Svaasand LO, Kopstad G, Ryggen K, Aase S. Photothermally induced vessel-wall necrosis after pulsed dye laser treatment: lack of response in port-wine stains with small sized or deeply located vessels. *J Invest Dermatol.* 1996;107(5):671–675. doi: 10.1111/1523-1747.ep12365566
19. Liu L, Zhou L, Zhao Q, Li X, Yang L, Li E, et al. Histological analysis of different types of port-wine stains to guide clinical decision making: A retrospective study. *Indian J Dermatol Venereol Leprol.* 2023;89(2):204–212. doi: 10.25259/IJDVL_730_2021
20. Ponomarev IV, Topchiy SB, Pushkareva AE. Selection of optimal irradiation parameters for a medical laser for nonablative tumor removal in the periorbital area. *Biomed Eng.* 2024;58(2): 247–252. doi: 10.1007/s10527-024-10409-9
21. Ключарева С.В., Пономарев И.В., Пушкарёва А.Е. Лечение сосудистых мальформаций кожи с применением лазеров на парах меди и импульсного лазера на красителе. *Вестник дерматологии и венерологии.* 2018;94(1):67–77. [Klyuchareva SV, Ponomarev IV, Pushkareva AE. Lechenie sosudistyh mal'formacij kozhi s primeneniem lazerov na parah medi i impul'snogo lazera na krasitele. *Vestnik dermatologii i venerologii.* 2018;94(1):67–77. (In Russ.)] doi: 10.25208/0042-4609-2018-94-1-67-77
22. Pickering JW, Walker EP, Butler PH, van Halewyn CN. Copper vapour laser treatment of port-wine stains and other vascular malformations. *Br J Plast Surg.* 1990;43(3):273–282. doi: 10.1016/0007-1226(90)90072-8
23. McCoy SE. Copper bromide laser treatment of facial telangiectasia: results of patients treated over five years. *Lasers Surg Med.* 1997;21(4):329–340. doi: 10.1002/(sici)1096-9101(1997)21:4<329::aid-lsm4>3.0.co;2-s

Участие авторов: все авторы несут ответственность за содержание и целостность статьи. Концепция и дизайн исследования — И.В. Пономарев, С.В. Ключарева; сбор и обработка материала — С.В. Топчий, С.В. Ключарева, А.Е. Пушкарёва; написание текста — И.В. Пономарев; редактирование — С.В. Ключарева. Все авторы внесли существенный вклад в разработку концепции, проведение исследования и подготовку статьи, прочли и одобрили финальную версию перед публикацией.

Authors' participation: all authors are responsible for the content and integrity of the entire article. The concept and design of the study — Igor V. Ponomarev, Svetlana V. Klyuchareva; collection and processing of the material — Sergey B. Topchy, Svetlana V. Klyuchareva, Alexandra E. Pushkareva; writing of the text — Igor V. Ponomarev; editing — Svetlana V. Klyuchareva. All authors made a substantial contribution to the conception of the work, acquisition, analysis, interpretation of data for the work, drafting and revising the work, final approval of the version to be published and agree to be accountable for all aspects of the work.

Благодарности: авторы выражают благодарность лазерному хирургу, онкодерматологу Карине Гугешашвили (Kuzanov Clinic, Тбилиси, Грузия) за помощь в подготовке и обсуждении материалов статьи.

Acknowledgments: the authors wish to thank Dr. Karina Gugeshashvili (Kuzanov Clinic, Tbilisi, Georgia) for supporting this study.

Информация об авторах

***Пonomarev Игорь Владимирович** — к.ф.-м.н., старший научный сотрудник; адрес: 119991, Москва, Ленинский проспект, д. 53; ORCID: <https://orcid.org/0000-0002-3345-3482>; eLibrary SPIN: 7643-0784; e-mail: luklalukla@ya.ru

Топчий Сергей Борисович — к.ф.-м.н., старший научный сотрудник; ORCID: <https://orcid.org/0000-0001-6540-9235>; eLibrary SPIN: 2426-3858; e-mail: sergotopchiy@mail.ru

Ключарева Светлана Викторовна — д.м.н., профессор; ORCID: <https://orcid.org/0000-0003-0801-6181>; eLibrary SPIN: 9701-1400; e-mail: genasveta@rambler.ru

Пушкарёва Александра Евгеньевна — к.т.н.; ORCID: <https://orcid.org/0000-0003-0082-984X>; eLibrary SPIN: 8117-1266; e-mail: aepushkareva@itmo.ru

Information about the authors

***Igor V. Ponomarev** — Cand. Sci. (Phys.-Math.), Senior Researcher; address: 53 Leninsky prospekt, 119991 Moscow, Russia; ORCID: <https://orcid.org/0000-0002-3345-3482>; eLibrary SPIN: 7643-0784; e-mail: luklalukla@ya.ru

Sergey B. Topchiy — Cand. Sci. (Phys.-Math.), Senior Researcher; ORCID: <https://orcid.org/0000-0001-6540-9235>; eLibrary SPIN: 2426-3858; e-mail: sergtopchiy@mail.ru

Svetlana V. Klyuchareva — MD, Dr. Sci. (Med.), Professor; ORCID: <https://orcid.org/0000-0003-0801-6181>; eLibrary SPIN: 9701-1400; e-mail: genasveta@rambler.ru

Alexandra E. Pushkareva — Cand. Sci. (Technical Sciences); ORCID: <https://orcid.org/0000-0003-0082-984X>; eLibrary SPIN: 8117-1266; e-mail: aepushkareva@itmo.ru

Статья поступила в редакцию: 04.09.2025

Принята к публикации: 10.12.2025

Опубликована онлайн: XX.XX.XXXX

Submitted: 04.09.2025

Accepted: 10.12.2025

Published online: XX.XX.XXXX