

DOI: <https://doi.org/10.25208/vdv16939>

EDN: xhyyje

Гипертрофические рубцы: современные представления о профилактике и лечении

© Борзых О.Б.^{1*}, Карпова Е.И.², Петрова М.М.³, Шнайдер Н.А.^{3,4}, Данилова С.В.⁵¹Клиника пластической хирургии и косметологии «Доктор Альбрехт» (ООО «Артис»), Воронеж, Россия²Российский национальный исследовательский медицинский университет имени Н.И. Пирогова, Москва, Россия³Красноярский государственный медицинский университет имени профессора В.Ф. Войно-Ясенецкого, Красноярск, Россия⁴Национальный медицинский исследовательский центр психиатрии и неврологии им. В.М. Бехтерева, Санкт-Петербург, Россия⁵Клиника «Галактика», Москва, Россия

Несмотря на большое количество исследований, проблема нарушения заживления ран, в частности гипертрофических рубцов, остается актуальной. В настоящее время нет «золотого стандарта» ведения пациентов с гипертрофическими рубцами. Цель настоящей работы — анализ современных методов профилактики и лечения гипертрофических рубцов с точки зрения патогенетических аспектов, преимуществ и недостатков. В обзорную статью включены систематические обзоры, оригинальные исследования и клинические случаи, описывающие профилактику и лечение гипертрофических рубцов. Поиск был проведен по ключевым терминам «гипертрофический рубец» («hypertrophic scar»), «безрубцовое заживление» («scar-free healing»), «лечение» («therapeutic strategic»), «заживление раны» («wound healing») в библиографических базах PubMed, Scopus, eLIBRARY. Из полученных данных отобраны статьи с наибольшим индексом цитирования. Всего было просмотрено 3861 название, 1484 полных статей, включено в настоящий обзор 139 статей. Анализ множества научных работ дал понимание современных стратегий профилактики и лечения гипертрофических рубцов. Все представленные методы можно разделить на две группы: методы, влияющие непосредственно на блокирование сверхпродукции внеклеточного матрикса, и методы, улучшающие регенерацию, в том числе тканей вокруг раны. Последние, по мнению ряда авторов, являются перспективным направлением заживления ран, так как они сокращают общее время заживления и тем самым способствуют заметному эстетическому улучшению внешнего вида рубцов.

Ключевые слова: заживление раны; гипертрофический рубец; лечение гипертрофических рубцов**Конфликт интересов:** авторы декларируют отсутствие явных и потенциальных конфликтов интересов, связанных с публикацией настоящей статьи.**Источник финансирования:** рукопись подготовлена и опубликована за счет личных средств авторов.**Для цитирования:** Борзых О.Б., Карпова Е.И., Петрова М.М., Шнайдер Н.А., Данилова С.В.Гипертрофические рубцы: современные представления о профилактике и лечении. Вестник дерматологии и венерологии. 2025;101(6):46–59. DOI: <https://doi.org/10.25208/vdv16939> EDN: xhyyje

DOI: <https://doi.org/10.25208/vdv16939>

EDN: xhyyje

Hypertrophic scars: modern concepts of prevention and treatment

© Olga B. Borzykh^{1*}, Elena I. Karpova², Marina M. Petrova³, Natalia A. Shnayder^{3,4}, Svetlana V. Danilova⁵¹Plastic Surgery and Cosmetology Clinic "Doctor Albrecht" (LLC Artis), Voronezh, Russia²Pirogov Russian National Research Medical University (Pirogov Medical University), Moscow, Russia³Prof. V.F. Voyno-Yasenetsky Krasnoyarsk State Medical University, Krasnoyarsk, Russia⁴Bekhterev National Medical Research Center of Psychiatry and Neurology, Saint Petersburg, Russia⁵Galaktika Clinic, Moscow, Russia

Despite a large number of studies, the problem of impaired wound healing, in particular hypertrophic scars, remains relevant. Currently, there is no "gold" standard for the management of patients with hypertrophic scars. The purpose of this work was to analyze modern methods of prevention and treatment of hypertrophic scars, in terms of pathogenetic aspects, advantages and disadvantages. The review article includes systematic reviews, original research, and clinical cases describing the prevention and treatment of hypertrophic scars. The search was conducted for the key terms "hypertrophic scar", "scar-free healing", "therapeutic strategic", and "wound healing" in the bibliographic databases PubMed, Scopus, and eLibrary. Articles with the highest citation index were selected from the data obtained. A total of 3,861 titles, 1,484 full articles were reviewed, and 139 articles are included in this review. An analysis of numerous scientific papers has provided a deep understanding of modern strategies for the prevention and treatment of hypertrophic scars. In this article, all the presented methods can be divided into 2 groups: methods that directly affect the blocking of extracellular matrix overproduction and methods that improve regeneration, including tissues around the wound. The latter, according to a few authors, are a promising area of wound healing, as they reduce the overall healing time, thereby contributing to a noticeable aesthetic improvement in the appearance of scars.

Keywords: wound healing; hypertrophic scar; treatment of hypertrophic scars

Conflict of interest: the authors declare the absence of obvious and potential conflicts of interest related to the publication of this article.

Funding source: the work was prepared and published using the authors' personal funds.

For citation: Borzykh OB, Karpova EI, Petrova MM, Shnayder NA, Danilova SV. Hypertrophic scars: modern concepts of prevention and treatment. Vestnik Dermatologii i Venerologii. 2025;101(6):46–59. DOI: <https://doi.org/10.25208/vdv16939> EDN: xhyyje



Введение

Несмотря на большое количество исследований, посвященных гипертрофическим рубцам и возможностям безрубцового заживления, чрезмерное рубцевание после операции или травмы по-прежнему трудно поддается лечению [1, 2]. Актуальность проблемы также связана с высокой распространенностью. Так, по данным разных авторов, частота возникновения гипертрофических рубцов после оперативных вмешательств варьирует от 15 до 70% [3, 4]. Формирование гипертрофических рубцов обычно начинается через 1–2 месяца после формирования раны, затем они имеют фазу быстрого роста (в течение 6–18 месяцев) и после постепенно регрессируют (до нескольких лет) [5]. При оперативном лечении врачам разных специальностей важно не только контролировать инфекцию и закрытие раны, но и уметь управлять процессом заживления ран [6]. Ряд авторов говорят о предпочтительном предотвращении образования чрезмерных рубцов, максимально сводя к минимуму факторы риска. Для этого необходимо понимать механизмы заживления и потенциальные патогенетические аспекты действия разных методов ведения рубцов. Трансформация раневого сгустка в грануляционную ткань требует тонкого баланса между отложением белков внеклеточного матрикса и его деградацией. При нарушении этого баланса появляются аномалии в формировании рубцов [1].

В настоящее время в России лечение и профилактика гипертрофических рубцов основываются на клинических рекомендациях «Келоидные и гипертрофические рубцы» [7]. Однако мировые исследования активно продолжают в сфере лечения и профилактики, появляются и другие методы лечения. Для контроля

и улучшения заживления после повреждения кожи в настоящее время предлагаются различные способы, но единого «золотого стандарта» до сих пор не разработано [5, 8–10]. Общая концепция заживления ран в основном направлена на ускорение их заживления и предотвращение чрезмерного образования рубцов. Однако существуют определенные противоречия: некоторые факторы роста, способствующие заживлению ран, могут также повышать риск образования чрезмерных рубцов. Также некоторые методы лечения могут иметь серьезные побочные эффекты, влияющие на заживление [11, 12].

В настоящей работе проанализированы различные методы профилактики и лечения гипертрофических рубцов, представленные в клинических рекомендациях и различных исследованиях, с указанием патогенетических механизмов действия и недостатков тех или иных методов. В статью включены систематические обзоры, оригинальные исследования, клинические случаи, описывающие профилактику и лечение гипертрофических рубцов. Поиск был проведен по ключевым терминам «гипертрофический рубец» («hypertrophic scar»), «безрубцовое заживление» («scar-free healing»), «лечение» («therapeutic strategic»), «заживление раны» («wound healing») в библиографических базах PubMed, Scopus, eLIBRARY. Из полученных данных были отобраны статьи с наибольшим индексом цитирования. Всего было просмотрено 3861 название, 1484 полных статей, включено в настоящий обзор 139 статей (рис. 1). Критерии включения: описание стратегии лечения и профилактики гипертрофических рубцов. Критерии не включения: дублирующие работы; статьи старше 15 лет; статьи, включающие лечение только келоидных рубцов;

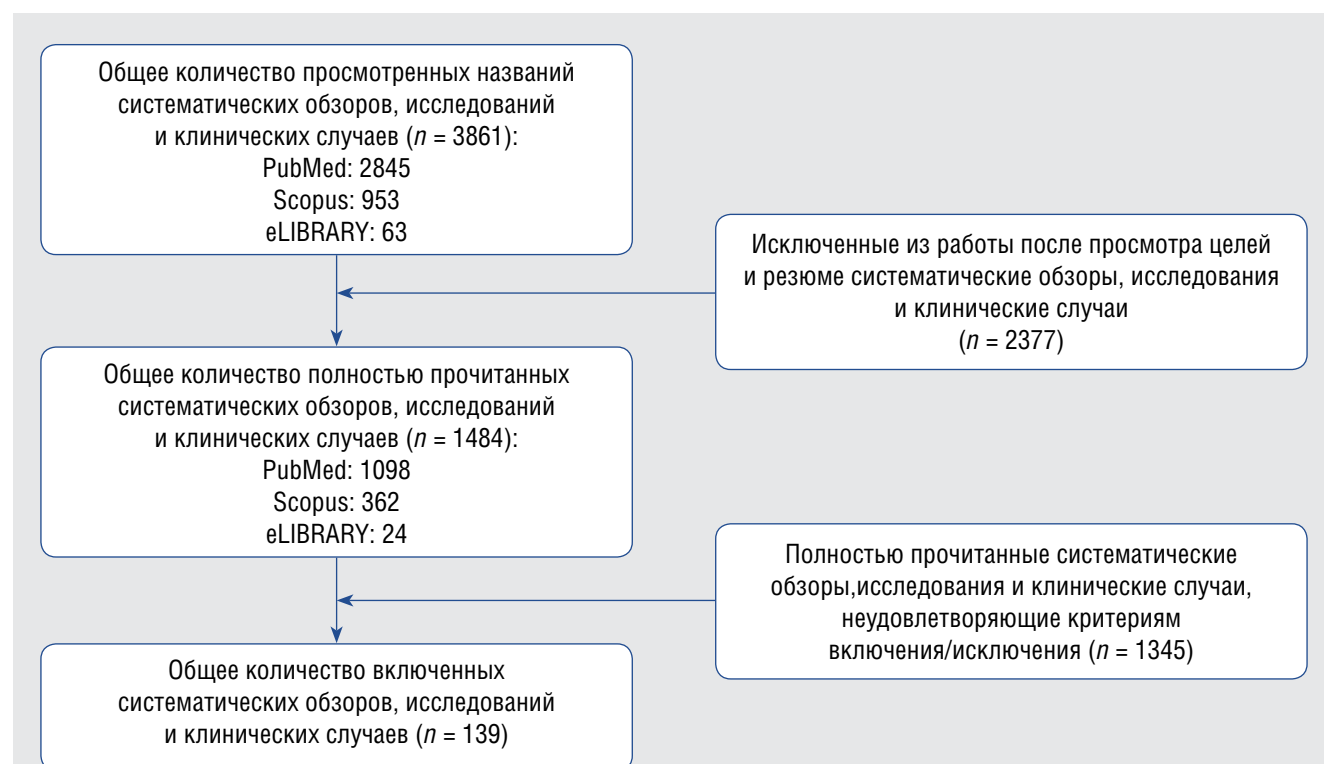


Рис. 1. Этапы и критерии отбора исследований, систематических обзоров и клинических случаев
Fig. 1. Stages and criteria for selection of studies, systematic reviews and clinical cases

статьи, включающие только хирургическое лечение. Анализ множества научных работ дал понимание современных стратегий профилактики и лечения гипертрофических рубцов.

Основные методы профилактики и лечения гипертрофических рубцов

В настоящее время в клинические рекомендации «Келоидные и гипертрофические рубцы» включены методы лечения с разной доказательностью (табл. 1).

В качестве профилактики для пациентов высокого риска рекомендованы продукты на основе силикона, использование солнцезащитного крема с максимальным коэффициентом защиты от солнца. Наиболее распространенные методы лечения гипертрофических рубцов: внутрирубцовое введение глюкокортикостероидов (ГКС), ботулинического токсина типа А и применение лазеров. Однако они не могут полностью предотвратить образование рубцов. Также эти методы лечения не в состоянии эффективно регенерировать здоровую кожную ткань. Как только рубцовые ткани созревают, регенерация нормальной дермы из окружающей ткани становится невозможной. Время полного заживления раны — наиболее важный фактор для прогнозирования развития гипертрофических рубцов [5, 13]. Таким образом, поиск новых методов профилактики и лечения гипертрофических рубцов направлен в том числе на улучшение регенерации и ускорение заживления.

Глюкокортикостероидные препараты

По мнению ряда авторов, основной фактор развития гипертрофических рубцов — выраженное воспаление. Поэтому в качестве профилактики предложены силиконовые и противовоспалительные пластыри, а в качестве основного лечения — инъекции ГКС [8, 14–21].

Действие ГКС в первую очередь связано с действием на воспалительный процесс в ране, во вторую

очередь — со снижением синтеза коллагена и гликозаминогликанов, ингибированием роста фибробластов и усилением дегенерации коллагена и фибробластов. Таким образом, применение ГКС оказывает противовоспалительный эффект, влияет на микроциркуляцию в коже, также ГКС защищают от индуцированного TNF-α апоптоза фибробластов [1, 5].

Важное действие ГКС заключается в модуляции транскрипции генов с помощью множества различных взаимодополняющих механизмов, а гены-мишени включают большинство медиаторов воспаления (таких как хемокины, цитокины, факторы роста и их рецепторы). В исследовании *in vitro* триамцинолон значительно увеличивал выработку основного FGF и снижал выработку TGF-β1 фибробластами келоидных рубцов человека в бессывороточной модели *in vitro*. Триамцинолон подавляет профибротические гены и регуляторы внеклеточного матрикса, такие как TGF-β, коллагены и интегрины, при идиопатическом синдроме запястного канала. Кроме того, триамцинолон снижал уровни экспрессии белков и мРНК COL1, COL3 и α-SMA и подавлял пролиферацию, инвазию и миграцию фибробластов гипертрофических рубцов человека дозозависимым образом. Внутрирубцовое введение триамцинолона значительно уменьшало долю рубцов у мышей с рубцовой тканью [22].

Недостатками применения ГКС являются возможные побочные эффекты и отсутствие воздействия на улучшение регенерации и сокращение времени заживления. Побочные эффекты применения ГКС: атрофия кожи, телеангиоэктазии и боль в месте инъекции, при системном действии — остеопороз. Фармакологическая эффективность ГКС зависит от дозы, при этом большая эффективность наблюдается при более высокой дозе (концентрации), но побочные эффекты также индуцируются. Поэтому ряд авторов применение ГКС при гипертрофических рубцах относят к терапии второй линии (когда другие методы неэффективны) [1, 23, 24].

Таблица 1. Методы консервативного лечения рубцов, включенные в клинические рекомендации
Table 1. Methods of conservative scar treatment included in clinical guidelines

Метод лечения	Уровень убедительности	Уровень достоверности доказательств
Силиконовый гель/пластырь (наружно)	A	1
Глюкокортикостероидные препараты (внутриочагово: триамцинолона ацетонид, бетаметазона дипропионат, дексаметазона фосфат)	B	1
Ботулинический токсин тип А (внутриочагово). Использование пульсирующего лазера на красителях (FPDL). Криодеструкция. Неаблативный сосудистый лазер с длиной волны 585 нм. Дермабразия	B	2
Окклюзионная терапия	B	4
Наружные средства, влияющие на коллагенообразование (на основе экстракта репчатого лука, гепарина, алантоина). Ферментные препараты (внутриочагово: бовгиалуронидаза азоксимер; наружно: гель на основе коллагенолитических коллагеназ, крем со стабилизированной гиалуронидазой). Ультрафонофорез (с лекарственными препаратами). Микронидлинг	C	4
Фотофорез	C	5

Ферментные препараты

Обоснованность применения ферментов связывают с избыточным синтезом внеклеточного матрикса (коллаген, эластин, гликозаминогликаны, протеогликаны) при гипертрофических рубцах. Так, применение препаратов с коллагеназами направлено на протеолитическое разрушение коллагеновых волокон. Исследование с применением фонофореза и аппликация препаратов с коллагеназами показали эффективность для лечения и профилактики гипертрофических рубцов [25]. Исследование с применением коллагеназы и последующей компрессии показало положительные результаты [22].

При применении гиалуронидазы происходит депозимеризация гликозаминогликанов, которые являются основным веществом соединительной ткани, что также препятствует образованию коллагеновых волокон. Низкомолекулярные фрагменты гликозаминогликанов (образующиеся при действии гиалуронидазы) стимулируют ангиогенез и активируют мезенхимальные стволовые клетки. Также применение бовгиалуронидазы азоксимера регулирует синтез медиаторов воспаления. В проведенном исследовании терапевтическая эффективность внутрирубцового введения бовгиалуронидазы азоксимера при «свежих» гипертрофических рубцах составила 88% [13]. В исследовании комбинированное введение гиалуронидазы и триамцинолона показало больший результат в сравнении с монотерапией этими двумя препаратами. Ферментные препараты применяются инъекционно (внутрирубцово), а также для наружной терапии в виде кремов и гелей методом фотофореза и ультрафонофореза [22, 26, 27].

Недостатками применения ферментных препаратов являются возможность временного уменьшения объема рубца и его возможный возврат к прежнему или большему уровню. Также можно отметить снижение эффективности применения ферментных препаратов при использовании фотофореза и ультрафонофореза [13, 22, 26, 27].

Ботулинический токсин типа А

Применение ботулинического токсина типа А уменьшает дифференцировку фибробластов в миофибробласты, ингибирует пролиферацию фибробластов [5]. Механизм действия ботулинического токсина типа А на заживления раны до конца не выяснен, но его действие включает в себя воздействие на растяжение раны, коллаген и фибробласты. Ботулинический токсин типа А иммобилизует местные мышцы, уменьшает напряжение кожи, вызванное растяжением мышц, и таким образом уменьшает микротравмы и последующее воспаление. Уменьшение растягивающего усилия в процессе заживления рубцов и эффективное регулирование баланса между пролиферацией фибробластов и клеточным апоптозом улучшают эстетический вид послеоперационных рубцов. При исследовании на фибробластах из келоидных рубцов показано изменение экспрессии генов S100, кальций-связывающего белка A4, TGF- β 1, VEGF, MMP-1 и субъединицы А тромбоцитарного фактора роста. Ботулинический токсин типа А ингибировал пролиферацию и дифференцировку в миофибробласты. Ботулинический токсин типа А может уменьшать фиброз кожи за счет уменьшения пролиферации фибробластов, модулирования активности TGF- β и снижения транскрипции и экспрессии профибротических цитокинов в дермальных

фибробластах, полученных из келоидных и гипертрофических рубцов, также снижает экспрессию α -SMA, коллагена I и III типа, усиливает экспрессию маркеров адипоцитов, PPAR γ и C/EBP α , и увеличивает накопление липидных капель [22, 28–36].

Однако метаанализы говорят о неоднозначности результатов проведенных исследований, также при применении ботулинического токсина отсутствует возможность улучшения регенерационной способности краевой поверхности раны [8].

Средства на основе силикона

Точный механизм патогенетического действия применения покрытий из силиконового эластомера при лечении рубцов пока до конца не ясен. Наиболее часто в исследованиях указывают на восстановление барьерной функции рогового слоя за счет уменьшения трансэпидермальной потери воды. При дегидратации в кератиноцитах повышается уровень провоспалительных цитокинов, влияющих на сигнальные пути синтеза коллагена фибробластами [5]. Также некоторые авторы указывают на повышенное насыщение кислородом раны, повышение местной температуры и прямое действие силиконового масла, что приводит к уменьшению рубца и иммунологические эффекты, модулирующие уровень фиброгенных цитокинов [37].

Результаты лечения силиконовыми гелями остаются противоречивыми из-за усиления регуляции основного фактора роста (b FGF) фибробластов в дерме рубцов, обработанных силиконовым гелем [38–43].

Недостатками применения наружных средств на основе силикона являются неоднозначные результаты исследований применения, а также необходимость четкого и ежедневного выполнения рекомендаций пациентами. Пациенты, не обладающие высокой комплаентностью и приверженностью лечению, могут не соблюдать рекомендации.

Верапамила гидрохлорид

Блокаторы кальциевых каналов увеличивают синтез проколлагеназы в гипертрофических рубцах и нормальных культивируемых фибробластах. Верапамил подавляет трансмембранный приток кальция, рост и пролиферацию гладкомышечных клеток сосудов и фибробластов, а также синтез белков внеклеточного матрикса кожи. Также применение блокаторов кальциевых каналов приводит к деполаризации актиновых волокон, изменению конформации клеток и апоптозу, что в целом обуславливает снижение образования фиброзной ткани. Накожное применение верапамила требует дисциплинированности пациентов, также, по данным исследования, клинические результаты у животных заметны через 60 дней от начала лечения [44]. Кроме того, метаанализы показывают большую эффективность применения верапамила в комбинации с другими методами. В исследовании применения верапамила и триамцинолона комбинированное применение дало большую эффективность в сравнении с монотерапией препаратами [22, 45–50].

Наружные средства, влияющие на коллагенообразование (на основе экстракта репчатого лука, гепарина, алантоина)

Экстракт репчатого лука обладает противовоспалительным, антимикробным, антипролиферативным

и регенерирующим действием. Кверцетин (активный ингредиент экстракта лука) снижает пролиферацию фибробластов и экспрессию ММП-1. Проведенные исследования показали, что ингибирующие эффекты кверцетина могут быть обусловлены ингибированием белков TGF- β 1 и - β 2, а также SMAD.

Гепарин усиливает противовоспалительное действие экстракта лука и может способствовать облегчению боли и восстановлению коллагена. Алантоин, оказывающий смягчающее действие [51], используется для профилактики и уменьшения рубцов.

Результаты исследования применения наружных препаратов на основе экстракта репчатого лука, гепарина, алантоина имеют противоречивые данные [52]. Метаанализ показал, что применение наружных средств лучше, чем отсутствие лечения, однако не было показано превосходства над другими методами лечения. Также была отмечена возможность непереносимости данного лечения и увеличения частоты побочных эффектов (таких как зуд, жжение, почесывание, контактный дерматит) [41, 42, 53, 54].

Криодеструкция

При проведении криодеструкции внутрирубцово вводится криохирургическая игла, которая присоединяется к баллону с жидким азотом. Жидкий азот охлаждает криозонд, тем самым замораживает гипертрофический рубец изнутри. В проведенных работах было показано, что замороженная ткань была лишена пролиферирующих и тучных клеток, а количество кровеносных сосудов оставалось неизменным. Уменьшение объема гипертрофических рубцов отмечалось после одной процедуры, также зафиксировано значительное снижение объективных и субъективных симптомов [1, 40, 55].

К недостаткам относят относительно высокую стоимость процедуры, а также развитие нежелательных явлений — гипопигментации, боли, рецидивов гипертрофического рубца [56–59].

Лазерная терапия

Применение интенсивного импульсного света обуславливает развитие ишемии сосудов, что препятствует выработке коллагена [60]. Лазерная терапия направлена на улучшение внешнего вида гипертрофических рубцов путем прямого разрушения ткани (фракционные или обычные аблятивные лазеры) с последующим уменьшением объема рубца, на коагуляцию рубцовой ткани (неаблятивные лазеры, фракционные) с последующим восстановлением местного коллагена и улучшением состояния рубца, или путем разрушения микроциркуляции рубца, что приводит к ишемии и последующему уменьшению объема рубца [3].

Точный механизм действия лазерной терапии на гипертрофические рубцы до конца не понятен. Аблятивные лазерные устройства могут вызывать удаление рубцов за счет взаимодействия лазерной энергии с водой, что приводит к уменьшению объема повреждения. Неаблятивные лазеры могут вызывать разрушение (коагуляцию/некроз) капилляров за счет поглощения энергии лазерного излучения с помощью крови, поступающей из вены (т.е. разрушения внутрисосудистого гемоглобина). Разрушение кровеносных сосудов уменьшает приток крови (гипоперфузия) к обрабатываемой области с последующим снижением местной оксигенации тканей (гипоксия). В результате гипоксии в тканях

происходят изменения, связанные с выработкой нового коллагена, нагревом коллагеновых волокон, разрушением дисульфидных связей (которые удерживают коллагеновые волокна вместе) и перестройкой структуры коллагеновых волокон [3].

В последние годы было проведено множество исследований по применению различных лазеров для лечения гипертрофических и келоидных рубцов [1, 40, 49, 58, 59, 61, 62]. Среди них наиболее перспективным методом является применение импульсного лазера на красителе с длиной волны 585 нм (PDL). В этом случае улучшение состояния гипертрофических рубцов происходит за счет разрушения капилляров, вызывая гипоксемию и изменение выработки коллагена, с повышением уровня матриксных металлопротеаз. Неодимовый YAG-лазер с длиной волны 1064 нм имеет сходный с PDL механизм действия, однако проникает на большую глубину. Но его эффективность может снижаться с увеличением толщины рубца. Для удаления неактивных гипертрофических рубцов может быть рекомендовано лечение CO₂- или эрбиевыми YAG-лазерами [1, 63, 64].

Несмотря на популярность применения лазерной терапии, систематические обзоры указывают на неоднозначность выводов об эффективности и безопасности лазерного воздействия. Кроме того, применение этого вида терапии приводит к разрушению не только пораженных, но и нормальных тканей, что ведет к побочным реакциям [45]. Среди побочных эффектов лазерной терапии отмечают постпроцедурную боль, парестезии в области лазерной обработки, усиление эритемы, отслойку эпидермиса и образование пузырей [3, 65]. Лазерная терапия в сочетании с кортикостероидами может привести к атрофии нормальной окружающей кожи, жировой ткани и мышц и даже к таким побочным эффектам, как остеопороз и боль в месте инъекции [66]. Более эффективна комбинация различных методов лазерного лечения. Кроме того, существует недостаток понимания оптимальных сроков применения различных методов лазерной терапии [67–74].

Дермабразия

Дермабразия — хирургическая процедура по шлифовке кожи, которая механически удаляет внешние слои кожи с помощью моторизованной проволочной щетки или алмазной фрезы. После удаления внешних слоев кожи происходят реэпителизация и репигментация (за счет сохраненных придаточных структур кожи), а также неоколлагенез. Основное применение дермабразии описано для атрофических рубцов постакне [75, 76]. Однако существуют исследования по применению дермабразии при глубоких ожоговых ранах лица на раннем послеожоговом этапе. В исследовании показано, что среднее время заживления ран с применением дермабразии было значительно короче, чем у пациентов, которым проводилось стандартное хирургическое иссечение. Также было показано снижение уровня инфицирования и более низкий балл оценки рубцов через 6 месяцев по Ванкуверской шкале рубцов [77]. Микродермабразия — амбулаторная процедура, направленная на эксфолиацию эпидермиса за счет быстрого прохождения по коже кристаллов оксида алюминия [78, 79].

Из побочных эффектов дермабразии авторами указываются длительный болевой синдром, стойкая эритема и дисхромия, а также развитие келоидных

рубцов у пациентов, принимавших изотретионин [80]. Эффективность микродермабразии неоднозначна по данным разных исследований и зависит от ее интенсивности [77].

Ультрафонофорез (с лекарственными препаратами)

Механизм действия зависит от вводимых препаратов, обычно при ультрафонофорезе применяются ферментные препараты. Однако авторы указывают на снижение эффективности введения препаратов методом ультрафонофореза в сравнении с внутрирубцовым введением [13].

Окклюзионная терапия

Механизм действия окклюзионной терапии до конца не изучен. Обсуждается снижение синтеза коллагена из-за ограничения перфузии капилляров и снижения поступления кислорода к рубцовой ткани, а также увеличение скорости апоптоза фибробластов.

Согласно результатам исследований применение давления в течение 1–2 месяцев инактивировало пути PI3K/AKT и активировало сигнальные пути ERK, что привело к снижению экспрессии мРНК коллагена I и III типов. Воздействие давлением привело к уменьшению размера, меньшему сокращению и более мягкой поверхности рубца. Считается, что действие обусловлено ограничением притока крови к рубцовой ткани, что приводит к снижению поступления кислорода, питательных веществ и цитокинов, участвующих в воспалительной реакции. Ишемия вызывает набухание и вакуолизацию митохондрий, в результате чего снижается синтетическая активность фибробластов. Также гипоксическая среда индуцирует высвобождение простагландина E₂, увеличивающих экспрессию коллагеназы, приводя к дегенерации коллагеновых волокон. Прессотерапия наиболее эффективна в течение ближайших 2 месяцев после травмы [5, 42, 59, 81].

Метаанализы показывают неоднозначность результатов применения прессотерапии. Также эффективность прессотерапии может быть снижена из-за анатомического расположения рубца (невозможности создания окклюзии) и при нарушении комплаентности пациентов. Побочными эффектами окклюзионной терапии могут быть мацерация, экзема, неприятных запах [1].

Микронидлинг

Микроиглы, или чрескожная индукция образования коллагена, применяются для лечения атрофических рубцов от угревой сыпи и ожогов (стабилизированные рубцы, без признаков роста). Микротравматизация рубцов с помощью дермароллера приводит к активации каскада заживления и отложения коллаген-эластинового комплекса с последовательной трансформацией коллагена III типа в коллаген I типа, неоангиогенезу и, таким образом, ускоренному ремоделированию рубца [82].

Считается, что прокалывание рогового слоя микроиглами приводит к образованию микроканалов или крошечных ран в эпидермисе и папиллярной дерме и далее — к неоколлагенезу и неоваскуляризации, но доказательств этому немного [83].

Другие методы профилактики и лечения гипертрофических рубцов

При использовании традиционных методов лечения гипертрофических рубцов по-прежнему сохраня-

ются сложности, связанные с низкой эффективностью, большим количеством побочных эффектов и высоким риском рецидивов [84]. В связи с отсутствием «золотого стандарта» для профилактики и лечения гипертрофических рубцов многие исследователи пытаются найти средства, обладающие большей эффективностью и меньшим количеством побочных эффектов [85, 86]. В настоящее время продолжается активный поиск средств, улучшающих регенерацию, с разными механизмами действия. Их механизмы действия весьма разнообразны и затрагивают многие фазы заживления раны: улучшение гемостаза, иммуномодуляцию в фазе воспаления и замещение внеклеточного матрикса на фазах пролиферации и ремоделирования. Однако, несмотря на разработку новых продуктов, в лечении ран остаются значительные проблемы [87, 88].

Механомодуляция

Исходя из теории механических воздействий и механотрансдукции, ряд авторов на первый план выдвигают механическую разгрузку и механомодуляцию для лечения рубцов [89]. Среди таких стратегий можно выделить: формирование швов без натяжения, тейпирование пластырем, применение силиконовых материалов, ботулинического токсина типа А, микроигльных пластырей [37, 90]. Перспективным направлением является фармакологическая коррекция механотрансдукционного пути [91, 92].

Раны с механической нагрузкой вызывают более сильную воспалительную реакцию, что увеличивает образование рубцов. Предполагается, что передача сигналов киназы фокальной адгезии (FAK), которая контролирует передачу механосигналов в фибробластах, опосредует усиленную воспалительную реакцию, связанную с механическим напряжением. Исследование показало, что деформации коллагеновых матриц, вызванные сократительной активностью фибробластов, служат мощным сигналом для миграции макрофагов [93–96].

Фармакологическая коррекция механотрансдукционного пути находится только на этапе разработки.

Противовоспалительная терапия

Стероидные и нестероидные противовоспалительные препараты — это традиционные противовоспалительные средства, которые могут быть полезны для профилактики и лечения рубцов за счет снижения выраженности воспаления. Нестероидные противовоспалительные препараты блокирует выработку простагландина E путем ингибирования функции ферментов циклооксигеназы [97]. По данным исследований местные нестероидные противовоспалительные средства могут уменьшать выраженность рубцов [98–100].

Одно из перспективных направлений — исследование интерлейкина-10 (IL-10) в качестве противовоспалительного фактора. IL-10 играет ключевую роль в формировании рубцов, оказывает регулирующее действие на привлечение и дифференцировку воспалительных клеток. Также IL-10 имеет антифибротическое действие, активизируя перекрестные влияния между PI3K/AKT и Janus kinase/сигнальными путями в фибробластах и активаторами транскрипций (JAK/STAT3) сигнальных путей в фибробластах, стимулируемых TGFβ-1. IL-10 снижает экспрессию коллагена в фибробластах, что приводит к уменьшению фиброза [5].

Было показано, что поддержание гидратации во время заживления ран может уменьшать выраженность рубцов, что, вероятно, связано с уменьшением выраженности воспаления [101]. Создание влажной среды для заживления ран облегчает аутолитическую обработку, уменьшает боль и рубцевание, активирует синтез коллагена, облегчает и ускоряет миграцию кератиноцитов по поверхности раны и поддерживает присутствие и функционирование питательных веществ, факторов роста и других растворимых медиаторов в окружении раны. Влажные раневые повязки бывают в виде пленки, пены, гидроколлоидов, гидрогелей, альгинатов, также могут быть включены в состав повязок системы для лечения ран с отрицательным давлением. Также гидрогели могут быть с различными факторами роста и цитокинами [102, 103].

Противовоспалительная терапия направлена лишь на одно звено патогенеза формирования рубцов, что имеет большее значение на начальных стадиях заживления раны. Однако последние исследования говорят о необходимости повышения регенерации окружающих рану тканей.

Применение обогащенной тромбоцитами плазмы

Применение обогащенной плазмы относится к методу регенеративной медицины. В ряде исследований доказана эффективность ее применения как в самостоятельном виде, так и в качестве дополнительного метода [104]. По данным разных исследований было показано действие на дифференцировку дермальных фибробластов в миофибробласты с последующим усилением заживления раны, ингибированием сигнального пути TGF- β 1/SMAD3 при добавлении обогащенной плазмы [104–107]. Кроме того, тромбоциты являются важными донорами митохондрий, а митохондрии, полученные из тромбоцитов, могут способствовать заживлению ран за счет уменьшения апоптоза, вызванного окислительным стрессом в эндотелиальных клетках сосудов [22]. Результаты исследований влияния обогащенной тромбоцитами плазмы на заживление ран остаются неокончательными, и необходимы дополнительные исследования, чтобы понять ее роль в формировании рубцов при повреждениях кожи [108]. В работах, посвященных послеожоговым рубцам, также приводятся противоречивые данные, однако указывается, что комбинированное применение обогащенной плазмы и жировой клетчатки, обогащенной стволовыми клетками, может иметь преимущество [109].

Исследования по применению плазмы противоречивы. В США тромбоцитарный фактор роста одобрен для лечения хронических ран, но он не имеет широкого клинического применения в связи с неоднозначной эффективностью этого метода [110]. Другие авторы также говорят об улучшении заживления ран, особенно в случае наличия хронической раны при сахарном диабете [111]. Также показана эффективность для улучшения внешнего вида постхирургических рубцов в комбинации с лазерной терапией и рубцов постакне в комбинации с микронидлингом и субцизией [112, 113].

Применение биополимеров

Каркасы из биополимеров способны имитировать естественную структуру внеклеточного матрикса, обеспечивая механическую прочность, поддерживая адгезию и пролиферацию клеток, предотвращая

обезвоживание и поддерживая покрытие, способствуя восстановлению тканей [114, 115]. Компоненты микро-структуры дермы (коллаген, эластин, гиалуроновая кислота, фибронектин, перликан, вода и другие молекулы) обладают специфическим трехмерным расположением последовательностей, обеспечивающих взаимодействие между различными клеточными популяциями, составляющими кожу. Такое взаимодействие влияет на прикрепление, миграцию, дифференциацию и морфогенетические явления. Нарушенная организация внеклеточного матрикса, связанная с процессом восстановления, снижает регулируемую и репарационную роль внеклеточного пространства, что приводит к нарушению рубцевания [115].

Для улучшения заживления ран также используют клеточные заменители кожи. Они содержат все элементы, необходимые для регенерации кожи: клетки, медиаторы, материалы, имитирующие внеклеточный матрикс. Наиболее часто используемая матрица основана на коллагене (он полностью биосовместим и поддается резорбции). Эти каркасы представляют собой основу для ревааскуляризации, формируя надлежащую микро-среду для миграции и пролиферации клеток. На этом же свойстве коллагена основано его применение для изготовления каркаса (коллагеновые гидрогели, коллагеновые каркасы из микрофибры, нановолокнистые каркасы из коллагена с электропрядением), применяемого для улучшения регенерации ран. Гиалуроновая кислота также необходима для регенерации кожи: гидрогелевые каркасы на ее основе направляют регенерацию тканей, поддерживая ангиогенез и рост/восстановление нервных окончаний [116]. Биоинженерные технологии, временно замещающие дефект кожи, используют для обширной раневой поверхности.

Коллаген действует как биологический модулятор окружающей среды, способствуя регенеративным процессам [116]. Применение коллагена I типа на модели заживающей раны продемонстрировало его значение на разных этапах заживления. Культивирование клеток с коллагеном показало увеличение скорости пролиферации. Таким образом, на ранних сроках заживления ран коллаген обуславливает интенсивную пролиферацию иммортализованных клеток эпидермиса и фибробластов с дальнейшей дифференцировкой фибробластов в миофибробласты, способствуя сужению раны. Также было показано, что коллаген стимулирует миграцию клеток и ускоряет заживление. Культивирование клеточных культур с коллагеном значительно повышало экспрессию COL α (I) и TGF- β 1. На поздних сроках экспрессия белков COL α (I) и TGF- β 1 тоже была значительно повышена. Также отмечено повышение виментина, поддерживающего стабильность цитоскелета, что указывает на роль коллагена в обеспечении стабильности клеток. При гистологическом исследовании отмечено, что на 8-й день в группе с применением нативного коллагена было обнаружено меньше воспалительных клеток, а к 13-му дню — большой ангиогенез (в сравнении с группой с физиологическим раствором). Коллаген усиливает экспрессию гена VEGF, влияет на различные процессы заживления ран, такие как ангиогенез, реэпителизация и синтез коллагена [117].

Недавнее исследование показало, что коллаген I типа может связывать воспалительные интерлейкины, такие как IL-1 β , IL-6 и IL-8, и способен формировать физиологическую среду в ране, которая под-

держивает процесс заживления [118]. Кроме того, коллаген I типа обладает способностью связывать эластазу и ММП 2 [119].

Коллаген способен взаимодействовать с различными регенеративными механизмами, используемыми при заживлении кожных ран, начиная от ангиогенеза и заканчивая реэпителизацией [120]. Таким образом, применение коллагена I типа способствует ускорению процесса заживления, что было продемонстрировано и на модели животных, и в клиническом применении [121, 122]. На модели ишемизированной раны у крыс было показано, что применение препарата на основе нативного коллагена 7% способствует ускоренному появлению М2-макрофагов, обладающих противовоспалительной и прорегенеративной активностью. Также в ранах с применением препарата на основе нативного коллагена 7% отмечено снижение интенсивности и длительности воспаления, ускорение неоваскулогенеза и изменение экспрессии факторов роста (более быстрое увеличение сразу после нанесения травмы, с последующим снижением). Такое изменение экспрессии факторов роста привело к более быстрому и эффективному процессу реэпителизации, неоваскулогенезу и закрытию раневого дефекта, без развития хронизации воспаления и пролиферации раны [121]. Кроме того, стоп-сигналом к апоптозу миофибробластов на стадии ремоделирования является их контакт с фибриллами коллагеновых волокон I типа [123]. Применение различных материалов на основе коллагена связано с его биосовместимостью, биоактивностью и скоростью биодеградации, прямо пропорциональной скорости образования новой ткани [124, 125]. Использование нативного коллагена I типа может иметь благоприятный прогноз при лечении гипертрофических рубцов, что было отмечено нами в клиническом наблюдении [122].

В настоящее время применение коллагена в профилактике и лечении гипертрофических рубцов является перспективным, показана эффективность на культурах клеток, на животных, однако существует недостаток клинических исследований эффективности и безопасности с участием пациентов. Также недостаточно клинических исследований относительно оптимального времени применения препаратов на основе нативного коллагена при работе с заживающей раной.

Новые направления

Перспективным направлением в лечении гипертрофических рубцов считается возможность использования сигналов организма о разрешении воспаления для скорейшего «выключения» воспалительной реакции, что будет возможно при воздействии на сигнальные пути (TGF- β /Smad в фибробластах) и молекулярные мишени [12, 23, 126–129].

Разработку применения факторов роста в улучшении заживления связывают с возможностью регенерировать неповрежденные (околорубцовые) ткани [5, 130].

Другое новое перспективное направление — антиангиогенная терапия для уменьшения образования аномальной ткани. В исследовании показана эффективность применения моноклональных антител к сосудистому эндотелиальному фактору роста в ингибировании ангиогенеза в рубцовых тканях и снижении выработки внеклеточного матрикса [5].

Липофилинг не является новой процедурой в эстетической медицине, однако применение стволовых клеток из жировой ткани может иметь положительный результат при лечении гипертрофических рубцов. Стволовые клетки, полученные из жировой ткани, обладают способностью секретировать проангиогенные и нейротрофические факторы [131]. При трансплантации стволовых клеток в рубцовую ткань происходит снижение уровня оксида азота, за счет чего происходит ингибирование пролиферации и дифференцировки фибробластов в миофибробласты [5, 132, 133]. Еще более новая стратегия — применение в лечении гипертрофических рубцов экзосом, выделенных из жировой ткани [134, 135].

Антисмысловые олигонуклеотиды (антисмысловые TGF- β 1, SMAD3, hTERT) блокируют ген-мишень и предназначены для модуляции функции (передачи сигналов) и/или экспрессии целевой смысловой РНК. Местно применяемые антисмысловые препараты TGF- β 1 снижали уровень экспрессии белка TGF- β 1 и улучшали гистологию рубца, что определялось индексом высоты рубца *in vivo* [22].

Также разные авторы для лечения гипертрофических рубцов предлагают использование антигистаминных препаратов, интерферонов, иммуномодуляторов (такролимуса, имиквимода), моноклональных антител, периферических сосудорасширяющих средств (пентоксифиллина), ингибиторов АПФ. Ряд исследований показывает значимость достаточности нутриентов во время заживления раны [22, 66, 136–139].

Заключение

Заживление ран — это сложный процесс, который зависит от присутствия различных типов клеток, факторов роста, цитокинов и элементов внеклеточного матрикса. Применение средств, имеющих регенерирующее действие, направлено на повышение естественной способности организма восстанавливать поврежденные ткани. Эффективность различных методов регенеративной медицины постоянно повышается, при этом особое внимание уделяется персонализированному лечению с учетом особенностей пациента и сообщается, что регенеративная медицина является эффективным методом с минимальными побочными эффектами, который может быть использован при лечении и профилактике гипертрофических рубцов. Одно из перспективных направлений — применение нативного коллагена, действующего в качестве естественного субстрата для прикрепления клеток. Он может опосредовать множество физиологических взаимодействий, способствующих регенерации во время сложного процесса заживления ран, начиная от ангиогенеза и заканчивая реэпителизацией. Общая концепция применения коллагена — воссоздание нормальной дермальной трехмерной архитектуры, которая будет служить основой для неоваскуляризации и возможного врастания кератиноцитов более организованным образом, а также обеспечивать раннее закрытие ран.

Ранее большинство исследований было сконцентрировано на применении химических методов улучшения регенерации. Однако в последние годы накопились доказательства о необходимости воздействия на внеклеточный матрикс и направленную регенерацию раны. Наступила новая эра тканевой инженерии

и биотехнологии с использованием коллагеновых биоматериалов, которая включает в себя каркасные материалы с факторами роста и стволовыми клетками для регенерации тканей и технологию трехмерной

печати искусственных органов. Также в последних работах заметна тенденция применять комбинации различных методов лечения гипертрофических рубцов с целью повышения эффективности. ■

Литература/References

1. Gauglitz GG. Management of keloids and hypertrophic scars: current and emerging options. *Clin Cosmet Investig Dermatol*. 2013;6:103–114. doi: 10.2147/CCID.S35252
2. Bueno A, Nevado-Sanchez E, Pardo-Hernández R, de la Fuente-Anuncibay R, González-Bernal JJ. Treatment and Improvement of Healing after Surgical Intervention. *Healthcare (Basel)*. 2023;11(15):2213. doi: 10.3390/healthcare11152213
3. Leszczynski R, da Silva CA, Pinto ACPN, Kuczynski U, da Silva EM. Laser therapy for treating hypertrophic and keloid scars. *Cochrane Database Syst Rev*. 2022;9(9):CD011642. doi: 10.1002/14651858.CD011642.pub2
4. Gauglitz GG, Korting HC, Pavicic T, Ruzicka T, Jeschke MG. Hypertrophic scarring and keloids: pathomechanisms and current and emerging treatment strategies. *Mol Med*. 2011;17(1–2):113–125. doi: 10.2119/molmed.2009.00153
5. Shirakami E, Yamakawa S, Hayashida K. Strategies to prevent hypertrophic scar formation: a review of therapeutic interventions based on molecular evidence. *Burns Trauma*. 2020;8:tkz003. doi: 10.1093/burnst/tkz003
6. Jourdan M, Madfes DC, Lima E, Tian Y, Seit S. Skin Care Management for Medical and Aesthetic Procedures To Prevent Scarring. *Clin Cosmet Investig Dermatol*. 2019;12:799–804. doi: 10.2147/CCID.S218134
7. Кубанов А.А., Кондрахина И.Н., Сайбурханов Р.Р. Келоидные и гипертрофические рубцы: клинические рекомендации. М.: Российское общество дерматовенерологов и косметологов; 2022. 27 с. [Kubanov AA, Kondrahina IN, Sajburhanov RR. Keloidnye i gipertroficheskie rubcy: klinicheskie rekomendacii. Moskva: Rossijskoe obshhestvo dermatovenerologov i kosmetologov; 2022. 27 p. (In Russ.)]
8. Bi M, Sun P, Li D, Dong Z, Chen Z. Intralesional Injection of Botulinum Toxin Type A Compared with Intralesional Injection of Corticosteroid for the Treatment of Hypertrophic Scar and Keloid: A Systematic Review and Meta-Analysis. *Med Sci Monit*. 2019;25:2950–2958. doi: 10.12659/MSM.916305
9. Murdock J, Sayed MS, Tavakoli M, Portaliou DM, Lee WW. Safety and efficacy of a growth factor and cytokine-containing topical product in wound healing and incision scar management after upper eyelid blepharoplasty: a prospective split-face study. *Clin Ophthalmol*. 2016;10:1223–1228. doi: 10.2147/OPHTH.S109517
10. Wang J, Liao Y, Xia J, Wang Z, Mo X, Feng J, et al. Mechanical micronization of lipoaspirates for the treatment of hypertrophic scars. *Stem Cell Res Ther*. 2019;10(1):42. doi: 10.1186/s13287-019-1140-1
11. Mofikoya BO, Adeyemo WL, Abdus-salam AA. Keloid and hypertrophic scars: A review of recent developments in pathogenesis and management. *Nig Q J Hosp Med*. 2007;17(4):134–139. doi: 10.4314/nqjhm.v17i4.12693
12. Chen Q, Zhao T, Xie X, Yu D, Wu L, Yu W, et al. MicroRNA-663 regulates the proliferation of fibroblasts in hypertrophic scars via transforming growth factor- β 1. *Exp Ther Med*. 2018;16(2):1311–1317. doi: 10.3892/etm.2018.6350
13. Круглова Л.С., Течиева С.Т., Стенько А.Т., Шматова А.А. Современный взгляд на инновационные методы терапии патологических рубцовых деформаций. Клиническая дерматология и венерология. 2014;5:105–116. [Kruglova LS, Tchieva ST, Sten'ko AT, Shmatova AA. Modern view on the innovative therapies of pathological cicatricial deformities. *Russian Journal of Clinical Dermatology and Venereology*. 2014;5:105–116. (In Russ.)]
14. Ogawa R, Dohi T, Tosa M, Aoki M, Akaishi S. The Latest Strategy for Keloid and Hypertrophic Scar Prevention and Treatment: The Nippon Medical School (NMS) Protocol. *J Nippon Med Sch*. 2021;88(1):2–9. doi: 10.1272/jnms.JNMS.2021_88-106
15. Ogawa R. The Most Current Algorithms for the Treatment and Prevention of Hypertrophic Scars and Keloids: A 2020 Update of the Algorithms Published 10 Years Ago. *Plast Reconstr Surg*. 2022;149(1):79e–94e. doi: 10.1097/PRS.00000000000008667
16. Ren Y, Zhou X, Wei Z, Lin W, Fan B, Feng S. Efficacy and safety of triamcinolone acetonide alone and in combination with 5-fluorouracil for treating hypertrophic scars and keloids: a systematic review and meta-analysis. *Int Wound J*. 2017;14(3):480–487. doi: 10.1111/iwj.12629
17. Nischwitz SP, Rauch K, Luze H, Hofmann E, Draschl A, Kotzbeck P, et al. Evidence-based therapy in hypertrophic scars: An update of a systematic review. *Wound Repair Regen*. 2020;28(5):656–665. doi: 10.1111/wrr.12839
18. Wang ZC, Zhao WY, Cao Y, Liu YQ, Sun Q, Shi P, et al. The Roles of Inflammation in Keloid and Hypertrophic Scars. *Front Immunol*. 2020;11:603187. doi: 10.3389/fimmu.2020.603187
19. Wu W, Zhao Y, Chen Y, Zhong A. Comparing the Efficacy of Multiple Drugs Injection for the Treatment of Hypertrophic Scars and Keloid: A Network Meta-Analysis. *Aesthetic Plast Surg*. 2023;47(1):465–472. doi: 10.1007/s00266-022-03163-4
20. Wang PH, Huang BS, Horng HC, Yeh CC, Chen YJ. Wound healing. *J Chin Med Assoc*. 2018;81(2):94–101. doi: 10.1016/j.jcma.2017.11.002
21. Van Nguyen L, Ly HQ, Vo HT, Pham TT, Nguyen NK, Vo TV, et al. Clinical Features and the Outcome Evaluations of Keloid and Hypertrophic Scar Treatment with Triamcinolone Injection in Mekong Delta, Vietnam — A Cross-Sectional Study. *Clin Cosmet Investig Dermatol*. 2023;16:3341–3348. doi: 10.2147/CCID.S432735
22. Murakami T, Shigeki S. Pharmacotherapy for Keloids and Hypertrophic Scars. *Int J Mol Sci*. 2024;25(9):4674. doi: 10.3390/ijms25094674
23. Zhang T, Wang XF, Wang ZC, Lou D, Fang QQ, Hu YY, et al. Current potential therapeutic strategies targeting the TGF- β /Smad signaling pathway to attenuate keloid and hypertrophic scar formation. *Biomed Pharmacother*. 2020;129:110287. doi: 10.1016/j.biopha.2020.110287
24. Joglar A, Song J, Golovko G, Jay J, Wolf S, El Ayadi A. Comparing the Effectiveness of Glucocorticoids in Preventing Hypertrophic Scar Diagnosis in Burn Patients. *Medicina (Kaunas)*. 2023;59(11):1970. doi: 10.3390/medicina59111970
25. Часнойть А.Ч., Жилинский Е.В., Серебряков А.Е., Тимошок Н.Ю. Оценка противорубцовой эффективности препарата Ферменкол®. Медицинские новости. 2015;11:36–40. [Chasnojt' ACh, Zhilinskij EV, Serebrjakov AE, Timoshok NJu. Antiscar efficiency evaluation of Fermenkol®. *Medicinskie novosti*. 2015; 11:36–40. (In Russ.)]
26. Bae-Harboe YS, Harboe-Schmidt JE, Graber E, Gilchrist BA. Collagenase followed by compression for the treatment of earlobe keloids. *Dermatol Surg*. 2014;40(5):519–524. doi: 10.1111/dsu.12465
27. Перламутров Ю.Н., Ольховская К.Б. Эффективность крема, содержащего стабилизированную гиалуронидазу, для коррекции рубцовых изменений кожи. Consilium Medicum. Дерматология (Прил.). 2017;1:5–9. [Perlamutrov JuN, Ol'hovskaja KB. The effectiveness of the cream containing stabilized hyaluronidase for the correction of cicatricial

- skin changes. *Consilium Medicum. Dermatologija (Pril.)*. 2017;1:5–9. (In Russ.)]
28. Xu D, Zhang DS, Hu XF, Hu MY. Evaluation of the efficiency and safety of botulinum toxin A injection on improving facial scars: A protocol for systematic review and meta-analysis. *Medicine (Baltimore)*. 2021;100(1):e23034. doi: 10.1097/MD.00000000000023034
 29. Pan L, Qin H, Li C, Yang L, Li M, Kong J, et al. Safety and efficacy of botulinum toxin type A in preventing and treating scars in animal models: A systematic review and meta-analysis. *Int Wound J*. 2022;19(4):774–781. doi: 10.1111/iwj.13673
 30. Jiang A, Jiang R, Liu T. A Meta-Analysis of the Efficacy and Safety of Botulinum Toxin Type A for the Management of Scars after Facial Surgery. *J Cosmet Dermatol*. 2025;24(3):e70111. doi: 10.1111/jocd.70111
 31. Wang D, Qu J, Jiang H, Jiang Y. The safety and efficacy of botulinum toxin for management of scars: A systematic review with meta-analysis and trial sequential analysis. *Toxicon*. 2019;166:24–33. doi: 10.1016/j.toxicon.2019.04.018
 32. Shaarawy E, Hegazy RA, Abdel Hay RM. Intralesional botulinum toxin type A equally effective and better tolerated than intralesional steroid in the treatment of keloids: a randomized controlled trial. *J Cosmet Dermatol*. 2015;14(2):161–166. doi: 10.1111/jocd.12134
 33. Wang Y, Wang J, Zhang J, Hu C, Zhu F. Effectiveness and Safety of Botulinum Toxin Type A Injection for Scar Prevention: A Systematic Review and Meta-analysis. *Aesthetic Plast Surg*. 2019;43(5):1241–1249. doi: 10.1007/s00266-019-01358-w
 34. Pruksapong C, Yingtaweesittikul S, Burusapat C. Efficacy of botulinum toxin a in preventing recurrence keloids: Double blinded randomized controlled trial study: Intraindividual subject. *J Med Assoc Thai*. 2017;100(3):280–286.
 35. Lin J, Wang X. Effects of botulinum toxin type A in the prevention and treatment of facial hypertrophic scars: A meta-analysis. *Int Wound J*. 2024;21(3):e14796. doi: 10.1111/iwj.14796
 36. Raslan EE, Bakhamees BH, Howsawi TA, Alshmrani LS, Alruwaili AG, Alhashmi AY, et al. The Efficacy of Botulinum Toxin Type A (BTA) in the Treatment of Hypertrophic Scars and Keloids: A Systematic Review and Meta-Analysis of Randomized Controlled Trials. *Cureus*. 2024;16(10):e71161. doi: 10.7759/cureus.71161
 37. Hsu KC, Luan CW, Tsai YW. Review of Silicone Gel Sheeting and Silicone Gel for the Prevention of Hypertrophic Scars and Keloids. *Wounds*. 2017;29(5):154–158.
 38. O'Brien L, Jones DJ. Silicone gel sheeting for preventing and treating hypertrophic and keloid scars. *Cochrane Database Syst Rev*. 2013;9:CD003826. doi: 10.1002/14651858.CD003826.pub3
 39. Yang X, Lohsiriwat V, Chang FCS, Chye TT, Howard CJ, Qiao L, et al. Real-world management of abnormal scarring using topical silicone gel: expert consensus and case series from the Asian SCARS Expert Group. *Drugs Context*. 2023;12:2023-4-3. doi: 10.7573/dic.2023-4-3
 40. Ud-Din S, Bayat A. Strategic management of keloid disease in ethnic skin: a structured approach supported by the emerging literature. *Br J Dermatol*. 2013;169(Suppl 3):71–81. doi: 10.1111/bjd.12588
 41. Trace AP, Enos CW, Mantel A, Harvey VM. Techniques for Optimizing Surgical: A Spectrum of Clinical Challenges. *Am J Clin Dermatol*. 2016;17(3):201–223. doi: 10.1007/s40257-016-0175-7
 42. Potter K, Konda S, Ren VZ, Wang A, Srinivasan A, Chilukuri S. Techniques for Optimizing Surgical Scars, Part 2: Hypertrophic Scars and Keloids. *Skinmed*. 2017;15(6):451–456.
 43. Germano C, Calvanese C, Dell' Aversana Orabona G, Abbate V, Bonavolontà P. Role of Dermatrix in the Management of Eyelid Hypertrophic Scars After Facial Trauma. *Cureus*. 2024;16(5):e61450. doi: 10.7759/cureus.61450
 44. Охлопков В.А., Скальский С.В., Соколова Т.Ф. Эффективность крема, содержащего верапамила гидрохлорид, в терапии рубцов в эксперименте. *Вестник дерматологии и венерологии*. 2017;93(4):38–43. [Oхлопков VA, Skal'skij SV, Sokolova TF. Effectiveness of cream containing verapamil hydrochloride, in the therapy of rubts in experiment. *Vestnik Dermatologii i Venerologii*. 2017;93(4):38–43. (In Russ.)] doi: 10.25208/0042-4609-2017-93-4-38-43
 45. Li Z, Jin Z. Comparative effect and safety of verapamil in keloid and hypertrophic scar treatment: a meta-analysis. *Ther Clin Risk Manag*. 2016;12:1635–1641. doi: 10.2147/TCRM.S118748
 46. Haghani-Dogahe Z, Hadadi R, Esmailzadeh M, Mobayen M. Comparing intralesional triamcinolone and verapamil-triamcinolone injections in keloids: A single-blinded randomised clinical trial. *Int Wound J*. 2023;20(10):4166–4174. doi: 10.1111/iwj.14314
 47. Boggio RF, Freitas VM, Cassiola FM, Urabayashi M, Machado-Santelli GM. Effect of a calcium-channel blocker (verapamil) on the morphology, cytoskeleton and collagenase activity of human skin fibroblasts. *Burns*. 2011;37(4):616–625. doi: 10.1016/j.burns.2010.07.012
 48. Yang SY, Yang JY, Hsiao YC, Chuang SS. A Comparison of Gene Expression of Decorin and MMP13 in Hypertrophic Scars Treated With Calcium Channel Blocker, Steroid, and Interferon: A Human-Scar-Carrying Animal Model Study. *Dermatol Surg*. 2017;43(Suppl 1):S37–S46. doi: 10.1097/DSS.0000000000000990
 49. Berman B, Maderal A, Raphael B. Keloids and Hypertrophic Scars: Pathophysiology, Classification, and Treatment. *Dermatol Surg*. 2017;43(Suppl 1):S3–S18. doi: 10.1097/DSS.0000000000000819
 50. Sabry HH, Abdel Rahman SH, Hussein MS, Sanad RR, Abd El Azez TA. The Efficacy of Combining Fractional Carbon Dioxide Laser With Verapamil Hydrochloride or 5-Fluorouracil in the Treatment of Hypertrophic Scars and Keloids: A Clinical and Immunohistochemical Study. *Dermatol Surg*. 2019;45(4):536–546. doi: 10.1097/DSS.0000000000001726
 51. Owji N, Khalili MR, Khademi B, Shirvani M, Sadati MS. Comparison of the Effectiveness of Onion Extract, Topical Steroid, and Petrolatum Emollient in Cosmetic Appearance of Upper Blepharoplasty Scar. *J Curr Ophthalmol*. 2020;32(4):408–413. doi: 10.4103/JOCO.JOCO_39_20
 52. Owji N, Khademi B, Khalili MR. Effectiveness of Topical Onion Extract Gel in the Cosmetic Appearance of Blepharoplasty Scar. *J Clin Aesthet Dermatol*. 2018;11(10):31–35.
 53. Yuan X, Shen J, Chen L, Wang L, Yan Q, Zhang J. Onion extract gel is not better than other topical treatments in scar management: A meta-analysis from randomised controlled trials. *Int Wound J*. 2021;18(3):396–409. doi: 10.1111/iwj.13542
 54. Pangkanon W, Yenbutra P, Kamanamool N, Tannirandorn A, Udompataikul M. A comparison of the efficacy of silicone gel containing onion extract and aloe vera to silicone gel sheets to prevent postoperative hypertrophic scars and keloids. *J Cosmet Dermatol*. 2021;20(4):1146–1153. doi: 10.1111/jocd.13933
 55. Muthanna AM, Al-Qubati YA. Cryotherapy: A Successful Monotherapy for Earlobe Keloids. *Malays Fam Physician*. 2020;15(3):83–85.
 56. O'Boyle CP, Shayan-Arani H, Hamada MW. Intralesional cryotherapy for hypertrophic scars and keloids: a review. *Scars Burn Heal*. 2017;3:2059513117702162. doi: 10.1177/2059513117702162
 57. Mourad B, Elfar N, Elsheikh S. Spray versus intralesional cryotherapy for keloids. *J Dermatolog Treat*. 2016;27(3):264–269. doi: 10.3109/09546634.2015.1088129
 58. Arno A, Gauglitz GG, Barret JP, Jeschke MG. Up-to-date approach to manage keloids and hypertrophic scars: a useful guide. *Burns*. 2014;40(7):1255–1266. doi: 10.1016/j.burns.2014.02.011
 59. Jaloux C, Bertrand B, Degardin N, Casanova D, Kerfant N, Philandrianos C. Keloid scars (part II): Treatment and prevention. *Ann Chir Plast Esthet*. 2017;62(1):87–96. doi: 10.1016/j.anplas.2016.04.006
 60. Tosa M, Ogawa R. Photodynamic therapy for keloids and hypertrophic scars: a review. *Scars Burn Heal*. 2020;6:2059513120932059. doi: 10.1177/2059513120932059
 61. Thongjaroensirikul P, Abad-Constantino RMR, Wongdama S, Lohsiriwat V, Manuskiatti W. Long-term efficacy and safety of fractional 1064-nm picosecond laser for minimization of post-mammoplasty scar in Asians: a prospective randomized controlled study. *Arch Dermatol Res*. 2025;317(1):784. doi: 10.1007/s00403-025-04280-1

62. Ji Q, Luo L, Ni J, Pu X, Qiu H, Wu D. Fractional CO₂ Laser to Treat Surgical Scars: A System Review and Meta-Analysis on Optimal Timing. *J Cosmet Dermatol*. 2025;24(1):e16708. doi: 10.1111/jocd.16708
63. Gu G, Ji L, Qiu X, Zhang J. A Retrospective Analysis of the Effectiveness of Fractional CO₂ Laser Therapy in Treating Linear Scars: Investigating the Ideal Timing for Intervention. *J Cosmet Dermatol*. 2025;24(3):e70019. doi: 10.1111/jocd.70019
64. Keshk ZS, Salah MM, Samy NA. Fractional carbon dioxide laser treatment of hypertrophic scar clinical and histopathological evaluation. *Lasers Med Sci*. 2025;40(1):137. doi: 10.1007/s10103-025-04371-5
65. Won P, Cooper M, Gillenwater TJ, Yenikomshian HA. Treatment of Hypertrophic Burn Scars With Laser Therapy: A Review of Adverse Events. *Ann Plast Surg*. 2023;91(6):715–719. doi: 10.1097/SAP.00000000000003712
66. Lingzhi Z, Meirong L, Xiaobing F. Biological approaches for hypertrophic scars. *Int Wound J*. 2020;17(2):405–418. doi: 10.1111/iwj.13286
67. Li L, Shen W, Lyu G. Effect of ablative fractional carbon dioxide laser combined with 1064 nm-Nd: YAG laser in the treatment of postburn hypertrophic scar. *Pak J Med Sci*. 2025;41(2):536–541. doi: 10.12669/pjms.41.2.11088
68. Lee JP, Seo ChE, Song WJ, Kwon MJu, Park YaS, Ko JH, et al. Combination treatment utilizing fractional ablative and continuous wave CO₂ lasers for hypertrophic burn scars. *Burns*. 2021;47(5):1084–1093. doi: 10.1016/j.burns.2020.10.015
69. Bai Y, Zhang Y, Ni W, Yao M. Laser, Intense Pulsed Light, and Radiofrequency for the Treatment of Burn Scarring: A Systematic Review and Meta-Analysis. *Eur Burn J*. 2023;4(2):142–162. doi: 10.3390/ejb4020013
70. Yang Q, Ma Y, Zhu R, Huang G, Guan M, Avram MM, et al. The effect of flashlamp pulsed dye laser on the expression of connective tissue growth factor in keloids. *Lasers Surg Med*. 2012;44(5):377–383. doi: 10.1002/lsm.22031
71. De Las Alas JMG, Siripunvaraporn AH, Dofitas BL. Pulsed dye laser for the treatment of keloid and hypertrophic scars: a systematic review. *Expert Rev Med Devices*. 2012;9(6):641–650. doi: 10.1586/erd.12.56
72. Al-Mohamady AESAEH, Ibrahim SMA, Muhammad MM. Pulsed dye laser versus long-pulsed Nd: YAG laser in the treatment of hypertrophic scars and keloid: a comparative randomized split-scar trial. *J Cosmet Laser Ther*. 2016;18(4):208–212. doi: 10.3109/14764172.2015.1114648
73. Manuskiatti W, Fitzpatrick RE, Goldman MP. Energy density and numbers of treatment affect response of keloidal and hypertrophic sternotomy scars to the 585-nm flashlamp-pumped pulsed-dye laser. *J Am Acad Dermatol*. 2001;45(4):557–565. doi: 10.1067/mjd.2001.116580
74. Manuskiatti W, Fitzpatrick RE. Treatment response of keloidal and hypertrophic sternotomy scars: comparison among intralesional corticosteroid, 5-fluorouracil, and 585-nm flashlamp-pumped pulsed-dye laser treatments. *Arch Dermatol*. 2002;138(9):1149–1155. doi: 10.1001/archderm.138.9.1149
75. Miao L, Ma Y, Liu Z, Ruan H, Yuan B. Modern techniques in addressing facial acne scars: A thorough analysis. *Skin Res Technol*. 2024;30(2):e13573. doi: 10.1111/srt.13573
76. Shokri T, Smith J, Ducic Y. Paradigms in Complex Facial Scar Management. *Semin Plast Surg*. 2020;34(4):305–313. doi: 10.1055/s-0040-1721768
77. Zhang C, Li Z, Zhang Q, Jiang M, Zhu Z, Wang B, et al. Application of minimally invasive debridement for deep second-degree facial burns in the early postburn phase. *BMC Surg*. 2025;25(1):17. doi: 10.1186/s12893-024-02678-8
78. Tam C, Khong J, Tam K, Vasilev R, Wu W, Hazany S. A Comprehensive Review of Non-Energy-Based Treatments for Atrophic Acne Scarring. *Clin Cosmet Investig Dermatol*. 2022;15:455–469. doi: 10.2147/CCID.S350040
79. Attia E. Atrophic Postacne Scar Treatment: Narrative Review. *JMIR Dermatol*. 2024;7:e49954. doi: 10.2196/49954
80. Latifaltojar R, Pour Mohammad A, Goodarzi A. Keloid Formation and Any Skin Complications in Patients Treated With Isotretinoin and Undergone Any Skin-Related Procedures. *J Cosmet Dermatol*. 2025;24(2):e16680. doi: 10.1111/jocd.16680
81. Stratis C, Haider SA, Oleru O, Seyidova N, Sbitany H, Henderson PW. Paper Tape May Improve Scar Aesthetics and Prevent Wound Closure Complications. *Plast Aesthet Nurs (Phila)*. 2024;44(1):59–69. doi: 10.1097/PSN.0000000000000537
82. Šuca H, Zajiček R, Vodsloň Z. Microneedling — a form of collagen induction therapy — our first experiences. *Acta Chir Plast*. 2017;59(1):33–36.
83. Finnerty CC, Jeschke MG, Branski LK, Barret JP, Dziewulski P, Herndon DN. Hypertrophic scarring: the greatest unmet challenge after burn injury. *Lancet*. 2016;388(10052):1427–1436. doi: 10.1016/S0140-6736(16)31406-4
84. Liu Y, Wang S, Yang F, Wang X, Zhang J, Han X, et al. Application and progress of new technologies and new materials in the treatment of pathological scar. *Front Chem*. 2024;12:1389399. doi: 10.3389/fchem.2024.1389399
85. Meetam T, Angspatt A, Aramwit P. Evidence of Potential Natural Products for the Management of Hypertrophic Scars. *J Evid Based Integr Med*. 2024;29:2515690X241271948. doi: 10.1177/2515690X241271948
86. Chen Z, Gao J, Li L. New challenges in scar therapy: the novel scar therapy strategies based on nanotechnology. *Nanomedicine (Lond)*. 2024;19(28):2413–2432. doi: 10.1080/17435889.2024.2401768
87. Freedman BR, Hwang C, Talbot S, Hibler B, Matorri S, Mooney DJ. Breakthrough treatments for accelerated wound healing. *Sci Adv*. 2023;9(20):eade7007. doi: 10.1126/sciadv.ade7007
88. Takeo M, Lee W, Ito M. Wound healing and skin regeneration. *Cold Spring Harb Perspect Med*. 2015;5(1):a023267. doi: 10.1101/cshperspect.a023267
89. He J, Fang B, Shan S, Xie Y, Wang C, Zhang Y, et al. Mechanical stretch promotes hypertrophic scar formation through mechanically activated cation channel Piezo1. *Cell Death Dis*. 2021;12(3):226. doi: 10.1038/s41419-021-03481-6
90. Zhang Y, Wang S, Yang Y, Zhao S, You J, Wang J, et al. Scarless wound healing programmed by core-shell microneedles. *Nat Commun*. 2023;14(1):3431. doi: 10.1038/s41467-023-39129-6
91. Yin J, Zhang S, Yang C, Wang Y, Shi B, Zheng Q, et al. Mechanotransduction in skin wound healing and scar formation: Potential therapeutic targets for controlling hypertrophic scarring. *Front Immunol*. 2022;13:1028410. doi: 10.3389/fimmu.2022.1028410
92. Lubczyńska A, Garnarczyk A, Wcisło-Dziadecka D. Effectiveness of various methods of manual scar therapy. *Skin Res Technol*. 2023;29(3):e13272. doi: 10.1111/srt.13272
93. Gurtner GC, Dauskardt RH, Wong VW, Bhatt KA, Wu K, Vial IN, et al. Improving cutaneous scar formation by controlling the mechanical environment: large animal and phase I studies. *Ann Surg*. 2011;254(2):217–225. doi: 10.1097/SLA.0b013e318220b159
94. Aarabi S, Bhatt KA, Shi Y, Paterno J, Chang EI, Loh SA, et al. Mechanical load initiates hypertrophic scar formation through decreased cellular apoptosis. *FASEB J*. 2007;21(12):3250–3261. doi: 10.1096/fj.07-8218com
95. Wong VW, Rustad KC, Akaishi S, Sorkin M, Glotzbach JP, Janusz M, et al. Focal adhesion kinase links mechanical force to skin fibrosis via inflammatory signaling. *Nat Med*. 2011;18(1):148–152. doi: 10.1038/nm.2574
96. Pakshir P, Alizadehgiashi M, Wong B, Coelho NM, Chen X, Gong Z, et al. Dynamic fibroblast contractions attract remote macrophages in fibrillar collagen matrix. *Nat Commun*. 2019;10(1):1850. doi: 10.1038/s41467-019-09709-6
97. Xu W, Hong SJ, Zeitchik M, Cooper G, Jia S, Xie P, et al. Hydration status regulates sodium flux and inflammatory pathways through epithelial sodium channel (ENaC) in the skin. *J Invest Dermatol*. 2015;135(3):796–806. doi: 10.1038/jid.2014.477
98. Yuan Z, Zhao J, Chen Y, Yang Z, Cui W, Zheng Q. Regulating inflammation using acid-responsive electrospun fibrous scaffolds for skin scarless healing. *Mediators Inflamm*. 2014;2014:858045. doi: 10.1155/2014/858045

99. Rahmani-Neishaboer E, Jallili R, Hartwell R, Leung V, Carr N, Ghahary A. Topical application of a film-forming emulgel dressing that controls the release of stratifin and acetylsalicylic acid and improves/prevents hypertrophic scarring. *Wound Repair Regen.* 2013;21(1):55–65. doi: 10.1111/j.1524-475X.2012.00857.x
100. Rahmani-Neishaboer E, Yau FM, Jalili R, Kilani RT, Ghahary A. Improvement of hypertrophic scarring by using topical anti-fibrogenic/anti-inflammatory factors in a rabbit ear model. *Wound Repair Regen.* 2010;18(4):401–408 doi: 10.1111/j.1524-475X.2010.00598.x
101. Mustoe TA, Gurtjara A. The role of the epidermis and the mechanism of action of occlusive dressings in scarring. *Wound Repair Regen.* 2011;19(Suppl 1):s16–21. doi: 10.1111/j.1524-475X.2011.00709.x
102. Nuutila K, Eriksson E. Moist Wound Healing with Commonly Available Dressings. *Adv Wound Care (New Rochelle).* 2021;10(12):685–698. doi: 10.1089/wound.2020.1232
103. Zhang X, Kang X, Jin L, Bai J, Liu W, Wang Z. Stimulation of wound healing using bioinspired hydrogels with basic fibroblast growth factor (bFGF). *Int J Nanomedicine.* 2018;13:3897–3906. doi: 10.2147/IJN.S168998
104. Jafarzadeh A, PourMohammad A, Goodarzi A. A systematic review of the efficacy, safety and satisfaction of regenerative medicine treatments, including platelet-rich plasma, stromal vascular fraction and stem cell-conditioned medium for hypertrophic scars and keloids. *Int Wound J.* 2024;21(4):e14557. doi: 10.1111/iwj.14557
105. Kushida S, Kakudo N, Suzuki K, Kusumoto K. Effects of platelet-rich plasma on proliferation and myofibroblastic differentiation in human dermal fibroblasts. *Ann Plastic Surg.* 2013;71(2):219–224. doi: 10.1097/SAP.0b013e31823cd7a4
106. Caceres M, Hidalgo R, Sanz A, Mart̃A-nez J, Riera P, Smith PC. Effect of platelet-rich plasma on cell adhesion, cell migration, and myofibroblastic differentiation in human gingival fibroblasts. *J Periodontol.* 2018;79(4):714–720. doi: 10.1902/jop.2008.070395
107. Chellini F, Tani A, Vallone L, Nosi D, Pavan P, Bambi F, et al. Platelet-Rich Plasma Prevents In Vitro Transforming Growth Factor-β1-Induced Fibroblast to Myofibroblast Transition: Involvement of Vascular Endothelial Growth Factor (VEGF)-A/VEGF Receptor-1-Mediated Signaling†. *Cells.* 2018;7(9):142. doi: 10.3390/cells7090142
108. Monavarian M, Kader S, Moeinzadeh S, Jabbari E. Regenerative Scar-Free Skin Wound Healing. *Tissue Eng Part B Rev.* 2019;25(4):294–311. doi: 10.1089/ten.TEB.2018.0350
109. Hosseini MS, Nouri M, Zarrabi M, Fatemi MJ, Shpichka A, Timashev P, et al. Platelet-Rich Plasma in Regenerative Medicine: Possible Applications in Management of Burns and Post-Burn Scars: A Review. *Cell J.* 2023;25(5):281–290. doi: 10.22074/cellj.2023.558213.1093
110. Veith AP, Henderson K, Spencer A, Sligar AD, Baker AB. Therapeutic strategies for enhancing angiogenesis in wound healing. *Adv Drug Deliv Rev.* 2019;146:97–125. doi: 10.1016/j.addr.2018.09.010
111. Garraud O, Hozzein WN, Badr G. Wound healing: time to look for intelligent, “natural” immunological approaches? *BMC Immunol.* 2017;18(Suppl 1):23. doi: 10.1186/s12865-017-0207-y
112. Osman MA, Samy NA, Jasim AS. Efficacy of Fractional 2940-nm Erbium:YAG Laser Combined with Platelet-Rich Plasma Versus its Combination with Low-Level Laser Therapy for Scar Revision. *J Clin Aesthet Dermatol.* 2024;17(11):39–44.
113. Vashisht A, Krishna A, Chugh R, David A, Srivastava D. PRP and its benefit as an adjunctive therapy with subcision and microneedling in atrophic scars: a comparative study. *J Cutan Aesthet Surg.* 2024;17(2):137–145. doi: 10.4103/JCAS.JCAS_64_23
114. Stoica AE, Grumezescu AM, Hermenean AO, Andronescu E, Vasile BS. Scar-Free Healing: Current Concepts and Future Perspectives. *Nanomaterials (Basel).* 2020;10(11):2179. doi: 10.3390/nano10112179
115. Urciuolo F, Casale C, Imperato G, Netti PA. Bioengineered Skin Substitutes: the Role of Extracellular Matrix and Vascularization in the Healing of Deep Wounds. *J Clin Med.* 2019;8(12):2083. doi: 10.3390/jcm8122083
116. Tottoli EM, Dorati R, Genta I, Chiesa E, Pisani S, Conti B. Skin Wound Healing Process and New Emerging Technologies for Skin Wound Care and Regeneration. *Pharmaceutics.* 2020;12(8):735. doi: 10.3390/pharmaceutics12080735
117. Liu T, Hao J, Lei H, Chen Y, Liu L, Jia L, et al. Recombinant collagen for the repair of skin wounds and photo-aging damage. *Regen Biomater.* 2024;11:rbae108. doi: 10.1093/rb/rbae108
118. Sklenářová R, Akla N, Latorre MJ, Ulrichová J, Franková J. Collagen as a Biomaterial for Skin and Corneal Wound Healing. *J Funct Biomater.* 2022;13(4):249. doi: 10.3390/jfb13040249
119. Metzmacher I, Ruth P, Abel M, Friess W. In vitro binding of matrix metalloproteinase-2 (MMP-2), MMP-9, and bacterial collagenase on collagenous wound dressings. *Wound Repair Regen.* 2017;15(4):549–555. doi: 10.1111/j.1524-475X.2007.00263.x
120. Davison-Kotler E, Marshall WS, García-Gareta E. Sources of Collagen for Biomaterials in Skin Wound Healing. *Bioengineering (Basel).* 2019;6(3):56. doi: 10.3390/bioengineering6030056
121. Андреев-Андриевский А.А., Болгарина А.А., Манских В.Н., Габитов Р.Б., Лагерева Е.А., Фадеева О.В., и др. Механизмы ранозаживляющего действия нативного коллагена I типа в модели ишемизированных полнослойных ран кожи на примере медицинского изделия «Коллост». (Часть I). *Хирургия. Журнал им. Н.И. Пирогова.* 2020;10:79–87. [Andreev-Andrievsky AA, Bolgarina AA, Manskih VN, Gabitov RB, Lagereva EA, Fadeeva OV, et al. Mechanisms of the wound-healing action of native collagen type I in ischemic model full-thickness skin wounds on the example — medical devices Collost (part I). *Pirogov Russian Journal of Surgery.* 2020;10:79–87. (In Russ.)] doi: 10.17116/hirurgia202010179
122. Борзых О.Б., Петрова М.М., Шнайдер Н.А., Данилова С.В. Возможности применения коллагенотерапии для реабилитации после пластической хирургии. *РМЖ. Медицинское обозрение.* 2025;9(6):357–362. [Borzykh OB, Petrova MM, Schnayder NA, Danilova SV. Collagen therapy opportunities for rehabilitation after plastic surgery. *Russian Medical Inquiry.* 2025;9(6):357–362. (In Russ.)] doi: 10.32364/2587-6821-2025-9-6-10
123. El Ayadi A, Jay JW, Prasai A. Current Approaches Targeting the Wound Healing Phases to Attenuate Fibrosis and Scarring. *Int J Mol Sci.* 2020;21(3):1105. doi: 10.3390/ijms21031105
124. Pradhan M, Pethe P. The Molecular Mechanisms Involved in the Hypertrophic Scars Post-Burn Injury. *Yale J Biol Med.* 2023;96(4):549–563. doi: 10.59249/RHUF5686
125. Negut I, Dorcioman G, Grumezescu V. Scaffolds for Wound Healing Applications. *Polymers (Basel).* 2020;12(9):2010. doi: 10.3390/polym12092010
126. Griffin MF, Borrelli MR, Garcia JT, Januszyk M, King M, Lerbs T, et al. JUN promotes hypertrophic skin scarring via CD36 in preclinical in vitro and in vivo models. *Sci Transl Med.* 2021;13(609):eabb3312. doi: 10.1126/scitranslmed.abb3312
127. Rippa AL, Kalabusheva EP, Vorotelyak EA. Regeneration of Dermis: Scarring and Cells Involved. *Cells.* 2019;8(6):607. doi: 10.3390/cells8060607
128. Qiu SS, Dotor J, Hontanilla B. Effect of P144® (Anti-TGF-β) in an “In Vivo” Human Hypertrophic Scar Model in Nude Mice. *PLoS One.* 2015;10(12):e0144489. doi: 10.1371/journal.pone.0144489
129. Martin P, Nunan R. Cellular and molecular mechanisms of repair in acute and chronic wound healing. *Br J Dermatol.* 2015;173(2):370–378. doi: 10.1111/bjd.13954
130. Wang W, Lu KJ, Yu CH, Huang QL, Du YZ. Nano-drug delivery systems in wound treatment and skin regeneration. *J Nanobiotechnology.* 2019;17(1):82. doi: 10.1186/s12951-019-0514-y
131. Ahmad N, Anker A, Klein S, Dean J, Knoedler L, Remy K, et al. Autologous Fat Grafting-A Panacea for Scar Tissue Therapy? *Cells.* 2024;13(16):1384. doi: 10.3390/cells13161384
132. Silva VZ, Albacete A Neto, Horácio GS, Andrade GA, Procópio LD, Coltro PS, et al. Evidences of autologous fat grafting for the

treatment of keloids and hypertrophic scars. *Rev Assoc Med Bras* (1992). 2016;62(9):862–866. doi: 10.1590/1806-9282.62.09.862

133. Yu Q, Dai Q, Huang Z, Li C, Yan L, Fu X, et al. Microfat exerts an anti-fibrotic effect on human hypertrophic scar via fetuin-A/ETV4 axis. *J Transl Med*. 2023;21(1):231. doi: 10.1186/s12967-023-04065-y

134. Li Y, Zhang J, Shi J, Liu K, Wang X, Jia Y, et al. Exosomes derived from human adipose mesenchymal stem cells attenuate hypertrophic scar fibrosis by miR-192-5p/IL-17RA/Smad axis. *Stem Cell Res Ther*. 2021;12(1):221. doi: 10.1186/s13287-021-02290-0

135. Zhong Y, Zhang Y, Yu A, Zhang Z, Deng Z, Xiong K, et al. Therapeutic role of exosomes and conditioned medium in keloid and hypertrophic scar and possible mechanisms. *Front Physiol*. 2023;14:1247734. doi: 10.3389/fphys.2023.1247734

136. Mony MP, Harmon KA, Hess R, Dorafshar AH, Shafikhani SH. An Updated Review of Hypertrophic Scarring. *Cells*. 2023;12(5):678. doi: 10.3390/cells12050678

137. Barchitta M, Maugeri A, Favara G, Magnano San Lio R, Evola G, Agodi A, et al. Nutrition and Wound Healing: An Overview Focusing on the Beneficial Effects of Curcumin. *Int J Mol Sci*. 2019;20(5):1119. doi: 10.3390/ijms20051119

138. Kogan S, Sood A, Garnick MS. Zinc and Wound Healing: A Review of Zinc Physiology and Clinical Applications. *Wounds*. 2017;29(4):102–106.

139. Lee HJ, Jang YJ. Recent Understandings of Biology, Prophylaxis and Treatment Strategies for Hypertrophic Scars and Keloids. *Int J Mol Sci*. 2018;19(3):711. doi: 10.3390/ijms19030711

Участие авторов: все авторы несут ответственность за содержание и целостность статьи. Анализ публикаций по теме, обсуждение дизайна и написание текста статьи — О.Б. Борзых; разработка концепции и дизайна работы — Е.И. Карпова; обоснование рукописи и проверка критически важного интеллектуального содержания — М.М. Петрова; окончательное утверждение на представление рукописи — Н.А. Шнайдер; написание текста статьи — С.В. Данилова. Все авторы внесли существенный вклад в разработку концепции, проведение исследования и подготовку статьи, прочли и одобрили финальную версию перед публикацией.

Authors' participation: all authors are responsible for the content and integrity of the entire article. Analysis of publications on the topic, discussion of design and writing of the article — Olga B. Borzykh; development of the concept and design of the work — Elena I. Karpova; justification of the manuscript and verification of critical intellectual content — Marina M. Petrova; final approval for the submission of the manuscript — Natalia A. Schneider; writing of the text of the article — Svetlana V. Danilova. All authors made a substantial contribution to the conception of the work, acquisition, analysis, interpretation of data for the work, drafting and revising the work, final approval of the version to be published and agree to be accountable for all aspects of the work.

Информация об авторах

***Борзых Ольга Борисовна** — д.м.н.; адрес: Россия, 394030, Воронеж, ул. Пролетарская, д. 87; ORCID: <https://orcid.org/0000-0002-3651-4703>; eLibrary SPIN: 3822-8576; e-mail: kurumchina@mail.ru

Карпова Елена Ивановна — д.м.н., профессор; ORCID: <https://orcid.org/0000-0003-0510-1022>; eLibrary SPIN: 2091-7363; e-mail: elena-karpova@inbox.ru

Петрова Марина Михайловна — д.м.н., профессор; ORCID: <https://orcid.org/0000-0002-8493-0058>; eLibrary SPIN: 3531-2179; e-mail: stk@yandex.ru

Шнайдер Наталья Алексеевна — д.м.н., профессор; ORCID: <https://orcid.org/0000-0002-2840-837X>; eLibrary SPIN: 6517-0279; e-mail: NASchnaider@yandex.ru

Данилова Светлана Витальевна — к.м.н.; ORCID: <https://orcid.org/0009-0001-4549-7749>; eLibrary SPIN: 1980-4389; e-mail: danilovamezo@mail.ru

Information about the authors

***Olga B. Borzykh** — MD, Dr. Sci. (Med.); address: 87 Proletarskaya street, 394030 Voronezh, Russia; ORCID: <https://orcid.org/0000-0002-3651-4703>; eLibrary SPIN: 3822-8576; e-mail: kurumchina@mail.ru

Elena I. Karpova — MD, Dr. Sci. (Med.), Professor; ORCID: <https://orcid.org/0000-0003-0510-1022>; eLibrary SPIN: 2091-7363; e-mail: elena-karpova@inbox.ru

Marina M. Petrova — MD, Dr. Sci. (Med.), Professor; ORCID: <https://orcid.org/0000-0002-8493-0058>; eLibrary SPIN: 3531-2179; e-mail: stk@yandex.ru

Natalia A. Shnayder — MD, Dr. Sci. (Med.), Professor; ORCID: <https://orcid.org/0000-0002-2840-837X>; eLibrary SPIN: 6517-0279; e-mail: NASchnaider@yandex.ru

Svetlana V. Danilova — MD, Cand. Sci. (Med.); ORCID: <https://orcid.org/0009-0001-4549-7749>; eLibrary SPIN: 1980-4389; e-mail: danilovamezo@mail.ru

Статья поступила в редакцию: 14.09.2025

Принята к публикации: 10.12.2025

Опубликована онлайн: 15.01.2026

Submitted: 14.09.2025

Accepted: 10.12.2025

Published online: 15.01.2026