DOI: https://doi.org/10.25208/vdv16995
EDN: GRVWPU

Кожный прототекоз на фоне длительного применения топических глюкокортикоидов: клинико-морфологические ориентиры диагностики

© Н.Ю. Бурцева*, И.О. Махиненко, Т.В. Мельникова, К.Н. Монахов, Е.В. Соколовский

Первый Санкт-Петербургский государственный медицинский университет имени академика И.П. Павлова, Санкт-Петербург, Россия

Кожный прототекоз — редкая оппортунистическая инфекция, вызываемая ахлорофилловыми водорослями рода *Prototheca*, представляющая собой диагностическую проблему из-за клинического полиморфизма и отсутствия патогномоничных признаков.
Представлен случай кожной формы прототекоза у пациентки 78 лет с длительным анамнезом зудящих высыпаний на коже и указанием на бесконтрольное применение топических глюкокортикоидов. В ходе предшествовавшего наблюдения были исключены системные заболевания соединительной ткани и паранеопластический характер кожного процесса. Решающим этапом диагностики стала биопсия кожи с патоморфологическим исследованием, в ходе которого было выявлено сочетание лихеноидной реакции с признаками продуктивного гранулематозного воспаления в дерме, что дало основание заподозрить инфекционную природу дерматоза и послужило поводом для применения дополнительных методов окрашивания. Окраска по Цилю–Нильсену была отрицательной, кислотоустойчивые микобактерии не обнаружены. При ШИК-реакции были выявлены PAS-позитивные структуры (PAS — periodic acid — schiff). При посеве на среду Сабуро материала, полученного методом shave-биопсии, выделена *Prototheca wickerhamii*, что подтвердило диагноз прототекоза. Пациентке была назначена терапия итраконазолом, на фоне которой отмечены постепенный регресс высыпаний и уменьшение субъективных жалоб.

Ключевые слова: клинический случай; кожный прототекоз; *Prototheca*; водоросли; оппортунистическая инфекция.

Для цитирования: Бурцева Н.Ю., Махиненко И.О., Мельникова Т.В., Монахов К.Н., Соколовский Е.В. Кожный прототекоз на фоне длительного применения топических глюкокортикоидов: клинико-морфологические ориентиры диагностики. *Вестник дерматологии и венерологии*. 2026;102(3):61–68. DOI: https://doi.org/10.25208/vdv16995 EDN: GRVWPU

Статья поступила в редакцию: 19.04.2026 Принята к публикации: 19.06.2026 Опубликована онлайн: 15.07.2026

DOI: https://doi.org/10.25208/vdv16995
EDN: GRVWPU

Cutaneous Protothecosis Associated with Long-Term Topical Corticosteroid Use: Clinicopathological Diagnostic Pointers

© Natalia Yu. Burtseva*, Irina O. Makhinenko, Tatiana V. Melnikova, Konstantin N. Monakhov, Evgeny V. Sokolovskiy

I.P. Pavlov First St. Petersburg State Medical University, Saint Petersburg, Russia

Cutaneous protothecosis is a rare opportunistic infection caused by achlorophyllous algae of the *Prototheca* genus, presenting a diagnostic challenge due to its clinical polymorphism and lack of pathognomonic features.
We report a case of cutaneous protothecosis in a 78-year-old female patient with a long history of pruritic skin eruptions and uncontrolled long-term use of topical corticosteroids. During prior evaluation, systemic connective tissue disease and a paraneoplastic etiology of the cutaneous process were excluded. The definitive diagnostic step was a skin biopsy with histopathological examination, which revealed a lichenoid reaction along with productive dermal granulomatous inflammation, raising suspicion of an infectious origin of the dermatosis and prompting additional special stains. Ziehl–Neelsen staining was negative, and no acid-fast mycobacteria were identified. Periodic Acid–Schiff (PAS) staining revealed PAS-positive structures. Culturing of shave-biopsy material on Sabouraud dextrose agar yielded *Prototheca wickerhamii*, confirming the diagnosis of protothecosis. The patient was started on itraconazole, resulting in gradual regression of skin lesions and improvement of subjective symptoms.

Keywords: case reports; protothecosis; *Prototheca*; algae; opportunistic infection.

For citation: Burtseva NYu, Makhinenko IO, Melnikova TV, Monakhov KN, Sokolovskiy EV. Cutaneous Protothecosis Associated with Long-Term Topical Corticosteroid Use: Clinicopathological Diagnostic Pointers. *Vestnik Dermatologii i Venerologii*. 2026;102(3):61–68. DOI: https://doi.org/10.25208/vdv16995 EDN: GRVWPU

Submitted: 19.04.2026 Accepted: 19.06.2026 Published online: 15.07.2026

АКТУАЛЬНОСТЬ

Кожный прототекоз — редкая оппортунистическая инфекция, вызываемая ахлорофилловыми водорослями рода *Prototheca*, широко распространёнными в окружающей среде [1–4]. В эпидемиологическом отношении корректно говорить о потенциальных экологических нишах, характерных для возбудителя в целом. Водоросли рода *Prototheca* рассматриваются как сапрофиты влажных субстратов, богатых органическим материалом, и могут обнаруживаться в почве, воде, разлагающихся растительных остатках, навозе, сточных водах [3, 4]. Эти микроорганизмы встречаются на поверхности растений и продуктов питания, могут присутствовать в организме млекопитающих как временная микрофлора желудочно-кишечного тракта, бессимптомно колонизировать дыхательные пути, кожу и её придатки [4]. В редких случаях водоросли рода *Prototheca* способны вызывать заболевания у диких и домашних животных (собак, кошек, крупного рогатого скота), в частности становиться причиной мастита у коров, при этом возбудитель обнаруживается в фекалиях и ёмкостях для молока [3].

У человека прототекоз может протекать в виде кожной формы, бурсита локтевого отростка и диссеминированной инфекции с поражением различных систем и органов [1–3].

Инфицирование происходит при контакте с загрязнённой водой, почвой, органическими субстратами или биологическими материалами животного происхождения. Наиболее типичным механизмом для кожной формы считается травматическая инокуляция возбудителя в ткани, включая микротравмы, раневые поверхности, а также повреждение кожного барьера при медицинских вмешательствах, в том числе при катетеризации [1–4]. Животные, в частности крупный рогатый скот с прототекозным маститом, могут быть резервуаром возбудителя [1], однако для кожной формы у человека ключевым механизмом остаётся контакт повреждённой кожи с загрязнённой окружающей средой, особенно на фоне локальной или системной иммуносупрессии [2, 4]. В отдельных случаях возможен эндогенный путь заражения. Описана вспышка *Prototheca wickerhamii*-ассоциированной альгемии и сепсиса в онкогематологическом стационаре, что указывает на возможность внутрибольничной передачи или общего источника инфекции, хотя такой путь не является типичным [5]. Прототекоз в целом не рассматривается как контагиозная инфекция человека, заболевание чаще развивается у пациентов из групп риска: на фоне иммуносупрессии (в том числе лекарственной, общей и местной), при онкологических и гематологических заболеваниях, после трансплантации органов, при сахарном диабете [2, 5].

Актуальность описания клинического случая связана с трудностями диагностики данного заболевания. В доступной нам литературе указано, что высыпания при прототекозе не имеют патогномоничных признаков и могут имитировать широкий спектр дерматозов. Это могут быть воспалительные папулы различного размера, узлы, пустулы, буллёзные элементы с гнойным содержимым, язвенно-некротические поражения, встречаются экзематозные реакции [2–4]. Такая клиническая вариабельность приводит к позднему распознаванию дерматоза и к ситуации, когда пациент длительно получает лечение по поводу ошибочно диагностированных банальных дерматозов без положительного эффекта, а истинную причину выявляют только после патоморфологического или микробиологического исследования [2]. Следует отметить, что задержка диагностики у пациентов с иммуносупрессией может иметь принципиальное значение, поскольку поражение кожи встречается не только как локальный процесс, но и как проявление распространённой формы заболевания [2, 4]. Публикация подобных наблюдений повышает настороженность врачей, помогает своевременно включать прототекоз в дифференциальный диагноз атипичных и рефрактерных поражений кожи и тем самым сокращает путь пациента к верификации диагноза и назначению этиологической терапии.

ОПИСАНИЕ СЛУЧАЯ

Пациентка Н., 78 лет, жительница г. Санкт-Петербурга, работала контролёром ОТК, на пенсии в течение 30 лет, проживает в отдельной квартире на 1-м этаже пятиэтажного дома, не имеет загородного участка, сельскохозяйственной деятельностью не занималась, домашних животных не имеет. Обратилась в амбулаторное отделение клиники дерматовенерологии Первого Санкт-Петербургского государственного медицинского университета имени академика И.П. Павлова 11.09.2025 с жалобами на высыпания на коже лица, шеи, груди и конечностей, которые сопровождались зудом и жжением. Заболевание началось около двух лет назад.

Анамнез заболевания. Пациентка страдала почесухой с 2016 года, беспокоили зудящие высыпания на коже туловища, верхних и нижних конечностей. Наружно применяла топические глюкокортикоиды, однократно в 2020 году получала перорально преднизолон в течение 3 нед, точную дозировку препарата не помнит. К началу 2023 года зудящие высыпания на коже регрессировали и в течение 3 мес была ремиссия заболевания. В дальнейшем на верхних конечностях вновь появились высыпания, клинически отличавшиеся от узловатых элементов при почесухе. Пациентка обратилась к дерматологу, в октябре 2023 г. ей выполнили биопсию кожи с гистологическим исследованием. Выявлена морфологическая картина хронического неспецифического воспаления, диагноз не был установлен. Количество высыпаний постепенно увеличивалось, у врачей возникало подозрение об эндогенной токсикодермии, паранеопластическом дерматозе, недифференцированном системном заболевании соединительной ткани. Консультирована онкологом, данных за злокачественное новообразование не выявлено.

В октябре-ноябре 2024 г. пациентка была госпитализирована в Клиническую ревматологическую больницу № 25 (Санкт-Петербург, Россия), где выполнено комплексное обследование, при этом данных за ревматологическую патологию не получено. В этот период пациентку также начали беспокоить периодически появляющиеся на различных участках кожи экхимозы. Обращалась к гематологу, гематологической патологии не выявлено. Наружно пациентке назначали эмоленты, кроме того, она самостоятельно бесконтрольно применяла топические глюкокортикоиды, так как ранее имела опыт их использования по поводу почесухи.

Анамнез жизни. Сопутствующие заболевания: нейросенсорная тугоухость, многоузловой токсический зоб, дискинезия желчевыводящих путей, гастроэзофагеальный рефлюкс с эзофагитом, эмфизема лёгких.

Аллергологический анамнез: непереносимость антибиотиков пенициллинового ряда.

Периодически использовала антигистаминные препараты, в постоянном режиме принимает тиамазол в дозе 5,0 мг в сутки по поводу токсического зоба.

Результаты физикального, лабораторного и инструментального исследования. На момент обращения состояние пациентки удовлетворительное, сознание ясное, ориентирована в месте и времени. При осмотре 11.09.2025 на коже лица, шеи, груди, верхних конечностей — сгруппированные полушаровидные папулы застойно-красного цвета диаметром 2–5 мм с гладкой поверхностью, а также элементы линейных очертаний, которые формируют причудливый сетчатый рисунок, напоминающий коралловую ветвь. На коже лица, груди на фоне эритемы — эрозивно-язвенные дефекты, покрытые желтоватыми корками. На лице, шее, конечностях — экхимозы, кожа тонкая, атрофичная (рис. 1).

Предварительный диагноз: «Красный плоский лишай? Эндогенная токсикодермия? Стероидная атрофия кожи».

Повторная биопсия кожи с патоморфологическим исследованием выполнена пациентке 24.09.2025.

Микроскопическое описание препарата. Гиперкератоз. Зернистый слой выражен неравномерно: участки агранулёза и гипергранулёза. Акантоз равномерный и по типу «зубьев пилы». Внутриклеточный и межклеточный отёк в эпидермисе. В верхней половине дермы определяется полосовидный инфильтрат, подходящий вплотную к эпидермису и состоящий из лимфоцитов, гистиоцитов, плазмоцитов, эпителиоидных клеток, гигантских многоядерных клеток. В нижней части дермы — очаговые лимфоцитарно-гистиоцитарные инфильтраты. При окрашивании ШИК-реакцией выявляются округлые PAS-позитивные структуры в роговом слое (PAS — periodic acid — schiff), в верхней части дермы, в том числе внутри гигантских многоядерных клеток (рис. 2). При окрашивании по методу Циля–Нильсена кислотоустойчивые микроорганизмы не обнаружены.

Заключение: «выявленные изменения могут соответствовать прототекозу». Рекомендовано выполнение микробиологического исследования фрагмента кожи.

Пациентке проведено микробиологическое исследование фрагмента кожи, взятие материала выполнено методом shave-биопсии.

При посеве клинического материала на среду Сабуро (инкубация при 28 °C в течение 7 сут) получен рост дрожжеподобных кремово-белых колоний (рис. 3). Методом масс-спектрометрии идентифицирована *P. wickerhamii*. При микроскопии культуры (лактофенол-хлопковый синий, ×1000, иммерсия) определялись округлые/овальные клетки с чёткой гладкой стенкой; часть элементов имела вид спорангиев с внутриклеточной эндоспоруляцией и морулоподобными (daisy-like) структурами, характерными для *Prototheca* (рис. 4).

С учётом полученных данных поставлен диагноз: «прототекоз, кожная форма; стероидная атрофия кожи».

а *б* *в*

Рис. 1. Осмотр пациентки Н., 78 лет, 03.10.2025: *а* — на коже лица, шеи, груди — сгруппированные полушаровидные папулы застойно-красного цвета, на коже груди — эрозивно-язвенные дефекты с желтоватыми корочками на фоне эритемы; *б* — на верхних конечностях — сгруппированные полушаровидные папулы; *в* — элементы, формирующие причудливый сетчатый рисунок, напоминающий коралловую ветвь
Fig. 1. Patient N., 78 years old, 03.10.2025: *a*: grouped dome-shaped erythematous papules on the face, neck, and chest; erosions and ulcers with yellowish crusts on an erythematous background on the chest; *б*: grouped dome-shaped papules on the upper extremities; *в*: lesions forming a whimsical reticular pattern resembling a coral branch

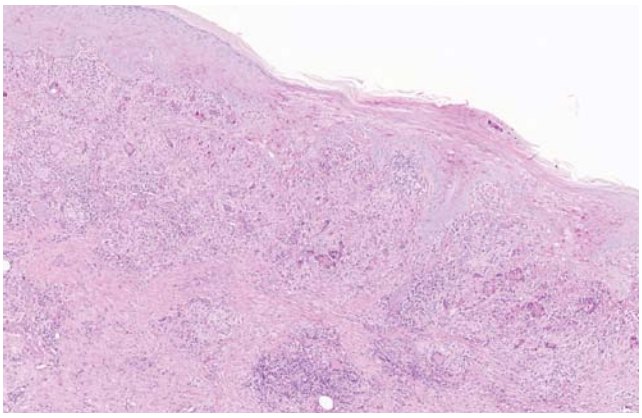

а

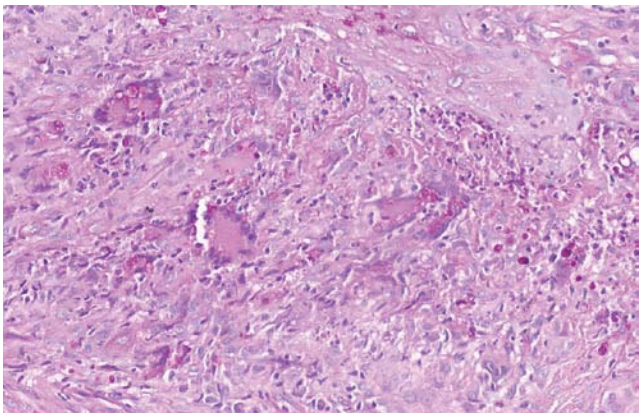

б

Рис. 2. Гистологическое исследование, окраска ШИК-реакция; *а* — гиперкератоз, зернистый слой выражен неравномерно: участки агранулёза и гипергранулёза, акантоз равномерный и по типу «зубьев пилы», внутриклеточный и межклеточный отёк в эпидермисе, в верхней половине дермы определяется полосовидный инфильтрат, подходящий вплотную к эпидермису и состоящий из лимфоцитов, гистиоцитов, плазмоцитов, эпителиоидных клеток, гигантских многоядерных клеток; *б* — выявляются округлые PAS-позитивные структуры в верхней части дермы, в том числе внутри гигантских многоядерных клеток
Fig. 2. Histopathological examination, PAS staining; *a*: hyperkeratosis, uneven granular layer with areas of agranulosis and hypergranulosis, uniform acanthosis with a saw-tooth pattern, intracellular and intercellular edema in the epidermis, band-like infiltrate in the upper dermis, closely opposed to the epidermis, composed of lymphocytes, histiocytes, plasma cells, epithelioid cells, and multinucleated giant cells; *б*: rounded PAS-positive structures in upper dermis, including within multinucleated giant cells

Рис. 3. На чашке Петри колония кремово-белого цвета
Fig. 3. Creamy-white colony on a Petri dish

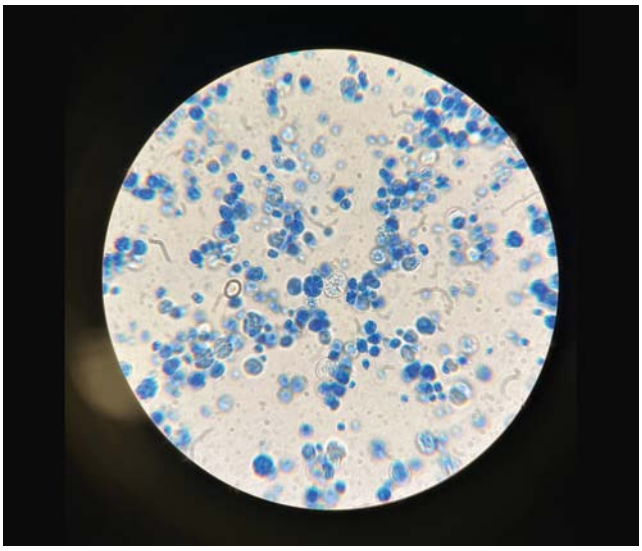

Рис. 4. Микроскопия культуры (лактофенол-хлопковый синий, ×1000, иммерсия): круглые/овальные клетки с чёткой гладкой стенкой; часть элементов имеют вид спорангиев с внутриклеточной эндоспоруляцией и морулоподобными («daisy-like») структурами, характерными для *Prototheca*
Fig. 4. Culture microscopy (lactophenol cotton blue stain, ×1000, immersion): round to oval cells with a distinct smooth wall; some elements appear as sporangia with intracellular endosporulation and morula-like ("daisy-like") structures characteristic of *Prototheca*

Дифференциальный диагноз. На момент обращения в амбулаторное отделение клиники дерматовенерологии Первого Санкт-Петербургского государственного медицинского университета имени академика И.П. Павлова пациентка была неоднократно обследована. В ходе предшествующего наблюдения исключены системные заболевания соединительной ткани, паранеопластический характер поражения кожи, поэтому основное внимание было сосредоточено на дерматологической природе процесса.

Необычная клиническая картина дерматоза и его хроническое прогрессирующее течение обусловили необходимость повторной биопсии кожи. Именно патоморфологическое исследование стало ключевым этапом дифференциальной диагностики.

При патоморфологическом исследовании обращало на себя внимание сочетание лихеноидной реакции с признаками продуктивного воспаления в дерме. В частности, присутствие полосовидного лимфоцитарно-гистиоцитарного инфильтрата в верхней части дермы, плотно прилегающего к эпидермису, морфо-

а *б*

Рис. 5. Состояние пациентки Н., 78 лет, после лечения, 16.03.2026: *а* — на коже груди эрозивно-язвенные дефекты зарубцевались; *б* — часть элементов регрессировала полностью, яркость и инфильтрация очагов менее выражены; сохраняется группировка элементов по типу «коралловой веточки»
Fig. 5. Condition of the 78-year-old patient N. after treatment as of 03.16.2026: *a*: healed erosive and ulcerative lesions on the chest; *б*: partial regression of lesions with decreased erythema and infiltration; persistence of grouped lesions resembling a coral branch

логически могло соответствовать красному плоскому лишаю. Однако наличие в дермальном инфильтрате эпителиоидных и гигантских многоядерных клеток не являлось типичным для классического лихеноидного дерматоза и указывало на гранулематозный характер воспаления. Это послужило основанием для предположения об инфекционном характере поражения кожи.

Выполнены дополнительные окраски кожного биоптата. Окраска по Цилю–Нильсену отрицательная, мы не обнаружили кислотоустойчивых бактерий, являющихся возбудителями кожного туберкулёза, лепры и атипичных микобактериальных инфекций. При проведении ШИК-реакции были выявлены округлые PAS-позитивные структуры, что заставило заподозрить у пациентки кожный процесс, вызванный микроорганизмами с полисахаридной клеточной стенкой. При культуральном исследовании на среде Сабуро выделен возбудитель *P. wickerhamii*, что окончательно подтвердило инфекционную природу процесса и позволило установить диагноз кожного прототекоза.

Лечение. В настоящее время утверждённых клинических рекомендаций по лечению кожной формы прототекоза нет. С учётом изученных нами литературных данных [1, 2] пациентке был назначен итраконазол в дозе 100 мг 2 раза в сутки в течение 20 нед с ежемесячным контролем биохимического анализа крови. Наружно в качестве средства базового ухода применён увлажняющий крем, имеющий в составе синтетический танин, полидоканол, аллантоин. Наблюдение за пациенткой осуществляют дерматолог и терапевт.

Динамика и исходы. На фоне лечения динамику кожного процесса оценивали ежемесячно. Отмечено клиническое улучшение, пациентку значительно меньше беспокоят кожный зуд и жжение. Свежих высыпаний нет, часть элементов регрессировала полностью, яркость и инфильтрация очагов стали менее выраженными, на коже лица и груди эрозивно-язвенные дефекты зарубцевались (рис. 5). Рубцевание эрозивно-язвенных дефектов произошло значительно быстрее, чем регресс папулёзных высыпаний, что, вероятнее всего, связано с морфологией этих элементов (наличие гранулематозного воспаления).

ОБСУЖДЕНИЕ

Представленный клинический случай иллюстрирует сложности диагностики кожного прототекоза, обусловленные его редкостью, клиническим полиморфизмом, отсутствием специфических клинических признаков, а также недостаточной осведомлённостью дерматологов о данной патологии. Хотя в большинстве источников подчёркивается отсутствие специфических клинических признаков кожного прототекоза, в отдельных статьях приведены фотографии пациентов, анализируя которые, мы выявили общие черты и сходство с проявлениями заболевания у нашей больной [6, 7]. Во всех трёх случаях, включая нашу пациентку, были поражены верхние конечности. В двух случаях высыпания были представлены полушаровидными группирующимися папулами синюшно-красного цвета, не склонными к слиянию. У всех трёх пациентов обращало на себя внимание наличие линейных, тонких, слегка возвышающихся над поверхностью кожи элементов, формирующих причудливый рисунок, который напомнил нам ажурную коралловую веточку.

Особенностью описываемого случая является длительный путь, пройденный пациенткой до установления правильного диагноза, в ходе которого поочерёдно ис-

ключали различные заболевания. Кожные проявления прототекоза могут быть ошибочно расценены как токсико-аллергические, паранеопластические или аутоиммунные дерматозы. В нашем наблюдении у пациентки при гистологическом исследовании в октябре 2023 г. была выявлена картина хронического неспецифического воспаления. Это подчёркивает ограниченную диагностическую ценность однократного патоморфологического исследования на ранних этапах заболевания.

Ключевым моментом в диагностике явилась повторная биопсия кожи, выполненная на фоне прогрессирования кожного процесса. При патоморфологическом исследовании выявлено сочетание лихеноидной реакции с признаками продуктивного гранулематозного воспаления в дерме. Это послужило основанием для предположения об инфекционном генезе поражения кожи. Применение дополнительных методов окраски сыграло принципиальную роль в дальнейшем диагностическом алгоритме [6, 7]. Окончательная верификация диагноза была достигнута при микробиологическом исследовании биопсийного материала с выделением *P. wickerhamii*, что подтверждает необходимость культурального исследования при подозрении на прототекоз.

Фактором, способствовавшим развитию инфекции, явилось длительное и неконтролируемое применение топических глюкокортикоидов, что привело к местной иммуносупрессии, выраженной стероидной атрофии кожи, и к нарушению кожного барьера. Учитывая широкую доступность и нередко бесконтрольное применение топических глюкокортикоидов, а также рост числа пациентов с различными формами иммуносупрессии, можно предположить потенциальное увеличение частоты прототекоза в клинической практике. В отечественной литературе представлены лишь единичные описания кожного прототекоза, что подчёркивает научную и клиническую значимость приведённого нами наблюдения [8, 9].

Назначенная системная терапия итраконазолом привела к клиническому улучшению. Это соответствует данным о чувствительности *P. wickerhamii* к препаратам группы азолов при кожных формах заболевания [1, 2]. Отсутствие новых элементов, уменьшение зуда и жжения, рубцевание эрозивно-язвенных дефектов кожи свидетельствуют о правильности выбранной терапевтической тактики.

Представленное наблюдение подчёркивает значение комплексного патоморфологического и микробиологического подхода при атипичных, резистентных к терапии топическими глюкокортикоидами поражениях кожи.

ЗАКЛЮЧЕНИЕ

Кожный прототекоз следует рассматривать в качестве одной из возможных причин хронических, клинически полиморфных поражений кожи, особенно у пациентов пожилого возраста, с иммуносупрессией и нарушением кожного барьера.

При наличии атипичных высыпаний на фоне атрофии кожи и отсутствии клинического ответа на проводимую терапию целесообразно своевременно переходить к этиологической верификации диагноза при помощи патоморфологического и микробиологического исследований.

По нашему мнению, в отдельных случаях клиническая картина может включать признаки, совокупность которых позволяет заподозрить прототекоз уже на этапе первичного осмотра.

ЛИТЕРАТУРА | REFERENCES

1. Todd JR, Matsumoto T, Ueno R, et al. Medical phycology 2017. *Med Mycol*. 2018;56(Suppl_1):S188–S204. doi: 10.1093/mmy/myx162
2. Lass-Flörl C, Mayr A. Human protothecosis. *Clin Microbiol Rev*. 2007;20(2):230–242. doi: 10.1128/CMR.00032-06
3. Mayorga J, Barba-Gómez JF, Verduzco-Martínez AP, et al. Protothecosis. *Clin Dermatol*. 2012;30(4):432–436. doi: 10.1016/j.clindermatol.2011.09.016
4. Wang X, Ran Y, Jia S, et al. Human disseminated protothecosis: the skin is the «window»? *Front Immunol*. 2022;13:880196. doi: 10.3389/fimmu.2022.880196 EDN: QTOBPO
5. Khan ID, Sahni AK, Sen S, et al. Outbreak of Prototheca wickerhamii algaemia and sepsis in a tertiary care chemotherapy oncology unit. *Med J Armed Forces India*. 2018;74(4):358–364. doi: 10.1016/j.mjafi.2017.07.012
6. Chen Y, Gao A, Ke Y, et al. Successful treatment of cutaneous protothecosis due to prototheca wickerhamii with terbinafine. *Clin Cosmet Investig Dermatol*. 2024;17:913–919. doi: 10.2147/CCID.S453620 EDN: GVYAEW
7. Liu WT, Sun PL, Bramono K, et al. Annular infectious dermatoses. *Clin Dermatol*. 2022;40(5):427–440. doi: 10.1016/j.clindermatol.2021.12.006 EDN: NZJNXW
8. Kazantseva IA, Molochkov AV, Sukhov AV, Bondarenko EV. A case of cutaneous protothecosis. *Arkhiv patologii*. 2017;79(1):52. doi: 10.17116/patol201779152-55 EDN: YFSMSR
9. Kurakin GF, Samoukina AM. Protothecosis: diagnostic and therapeutic problem (literature review). *Verkhnevolzhskiy meditsinskiy zhurnal*. 2017;16(2):44–47. EDN: ZCCZTL

ДОПОЛНИТЕЛЬНАЯ ИНФОРМАЦИЯ | ADDITIONAL INFORMATION

Вклад авторов. Н.Ю. Бурцева, И.О. Махиненко, Т.В. Мельникова — поисково-аналитическая работа, обоснование рукописи, дизайн статьи, написание статьи; К.Н. Монахов — анализ литературных данных, прочтение, одобрение рукописи; Е.В. Соколовский — обоснование рукописи, анализ литературных данных и их интерпретация, одобрение рукописи. Все авторы одобрили статью (версию для публикации), а также согласились нести ответственность за все аспекты настоящей работы, гарантируя надлежащее рассмотрение и решение вопросов, связанных с точностью и добросовестностью любой её части.

Author contributions: N.Yu. Burtseva, I.O. Makhinenko, T.V. Melnikova: search and analytical work, substantiation of the manuscript, design of the article, writing of the article, submission of the manuscript for publication; K.N. Monakhov: analysis of literature data, reading, approval of the manuscript; E.V. Sokolovskiy: substantiation of the manuscript, analysis of literature data and their interpretation, approval of the manuscript and submission of the manuscript for publication. All the authors approved the version of the manuscript to be published and agreed to be accountable for all aspects of the work, ensuring that questions related to the accuracy or integrity of any part of the work are appropriately investigated and resolved.

Благодарности. Авторы выражают благодарность медицинскому микробиологу Валентину Дмитриевичу Заграничнову, врачу клинической лабораторной диагностики лаборатории бактериологических и микробиологических исследований отделения клинической микробиологии Первого Санкт-Петербургского государственного медицинского университета имени академика И.П. Павлова, за выполнение микробиологических исследований и вклад в диагностику.

Acknowledgments: The authors acknowledge the contribution of Valentin D. Zagranichnov, MD, medical microbiologist and laboratory medicine physician at the Laboratory of Bacteriological and Microbiological Studies (Department of Clinical Microbiology, I.P. Pavlov First St. Petersburg State Medical University), for performing the microbiological investigations and contributing to the diagnosis.

Согласие на публикацию. Пациентка добровольно подписала информированное согласие на публикацию персональной медицинской информации в журнале «Вестник дерматологии и венерологии».

Consent for publication: The patient voluntarily signed an informed consent to the publication of personal medical information in Vestnik Dermatologii i Venerologii.

Источники финансирования. Работа подготовлена и опубликована за счёт финансирования по месту работы авторов.

Funding sources: The manuscript was prepared and published by financing at the place of work of the authors.

Раскрытие интересов. Авторы заявляют об отсутствии отношений, деятельности и интересов за последние три года, связанных с третьими лицами (коммерческими и некоммерческими организациями), интересы которых могут быть затронуты содержанием статьи.

Disclosure of interests: The authors have no relationships, activities, or interests for the last three years related to for-profit or not-for-profit third parties whose interests may be affected by the content of the article.

ОБ АВТОРАХ | AUTHORS' INFO

*** Бурцева Наталия Юрьевна**, врач-дерматовенеролог, врач-патологоанатом; адрес: Россия, 197022, Санкт-Петербург, ул. Льва Толстого, д. 6–8;
*** Natalia Yu. Burtseva**, dermatovenerologist, pathologist; address: 6–8 Lev Tolstoy st, Saint Petersburg, Russia, 197022;
ORCID: 0000-0003-1800-1610; eLibrary SPIN: 5681-6064; e-mail: burtsevaderm@mail.ru
Махиненко Ирина Олеговна, канд. мед. наук, врач-дерматовенеролог;
Irina O. Makhinenko, MD, Cand. Sci. (Medicine), dermatovenerologist;
ORCID: 0009-0003-4602-0015; eLibrary SPIN: 2298-1003; e-mail: irina.makhinenko@yandex.ru
Мельникова Татьяна Витальевна, врач-дерматовенеролог;
Tatiana V. Melnikova, MD, dermatovenerologist;
ORCID: 0000-0001-9983-0327; e-mail: tatmel2007@yandex.ru
Монахов Константин Николаевич, д-р мед. наук, профессор;
Konstantin N. Monakhov, MD, Dr. Sci. (Medicine), professor;
ORCID: 0000-0002-8211-1665; eLibrary SPIN: 1837-2098; e-mail: knmonakhov@mail.ru
Соколовский Евгений Владиславович, д-р мед. наук, профессор;
Evgeny V. Sokolovskiy, MD, Dr. Sci. (Medicine), professor;
ORCID: 0000-0001-7610-6061; eLibrary SPIN: 6807-7137; e-mail: s40@mail.ru

* Автор, ответственный за переписку
* Corresponding author