

# Место антигистаминных препаратов в лечении хронического актинического дерматита

Е.В. Орлов, П.Е. Коннов

ГБОУ ВПО «Самарский государственный медицинский университет» Минздрава России  
443099, г. Самара, ул. Чапаевская, д. 89

Хронический актинический дерматит (ХАД) — иммунологически опосредованный фотодерматоз, характеризующийся зудящими экзематозными поражениями на участках кожи, подверженных воздействию солнечных лучей. Заболевание протекает по типу атопической экземы или диффузного нейродермита. Лечение пациентов с ХАД имеет сходство с лечением пациентов с экземой и атопическим дерматитом. Применение современного антигистаминного препарата дезлоратадина (Эриус) в комплексном лечении оказывает положительное влияние на купирование кожного процесса и некоторые факторы клеточного и гуморального иммунитета.

Ключевые слова: **хронический актинический дерматит, антигистаминные препараты, дезлоратадин (Эриус).**

Контактная информация: Konnoff@yandex.ru. Вестник дерматологии и венерологии 2016; (1): 81—84.

# The role of antihistamines in chronic actinic dermatitis treatment

E.V. Orlov, P.E. Konnov

Samara State Medical Universit  
Chapaevskaya str., 89, Samara, 443099, Russian

Inveterate actinic dermatitis is an immunologically mediated photodermatosis characterized by itchy eczematous dermhelminthiasis exposed to sunlight.

The disease proceeds in the same way as the atopic eczema or atopic dermatitis. The treatment of patients with inveterate actinic dermatitis is similar to the treatment of patients with atopic dermatitis and eczema. Administration of the modern antihistaminic preparation desloratadine (Aerius) in the treatment has a positive effect on the skin process relief and on some cellular and humoral immunity factors.

Key words: **inveterate actinic dermatitis, antihistamines, desloratadine (Aerius).**

Corresponding author: Konnoff@yandex.ru. Vestnik Dermatologii i Venerologii 2016; 1: 81—84.

■ Хронический актинический дерматит (ХАД) (фоточувствительная экзема, фоточувствительный дерматит, иммунологически опосредованный фотодерматоз) представляет собой состояние с повышенной фоточувствительностью, характеризующееся зудящими экзематозными высыпаниями на участках кожи, подверженных воздействию солнечных лучей.

Заболевание встречается в основном у мужчин среднего и пожилого возраста. ХАД не может являться непосредственной причиной смерти больного, однако течение заболевания может быть тяжелым, что приводит к потере трудоспособности. Диагностически при ХАД учитываются три основных критерия: 1) воздействие минимальных эритемных доз УФ-А и УФ-Б; 2) стойкие экзематозные очаги в местах, подверженных облучению, и иногда на необлученных участках; 3) гистопатологические изменения, напоминающие таковые при хронической экземе.

С этих позиций ведение пациентов с ХАД имеет схожесть с лечением пациентов с экземой и атопическим дерматитом. Однако современное состояние фармакотерапии обострений экземы, к сожалению, не может быть признано удовлетворительным ни для пациентов, ни для дерматологов, поэтому поиск новых подходов к профилактике и лечению хронических дерматозов является актуальной и социально значимой проблемой современной медицины (Кубанова А. А., 1999).

Патогенез ХАД до сих пор полностью не выяснен. Клиническими и морфологическими особенностями являются наличие в основном CD8+ Т-клеток в дерме и паттерны адгезии активированных молекул в ХАД, которые напоминают картину аллергического контактного дерматита и атопической экземы.

Аллергические заболевания, в основе которых лежит IgE-опосредованная реакция воспаления, имеют общую патогенетическую природу и, следовательно, общие принципы терапии, в которой, как известно, значительное место занимают антигистаминные препараты [1, 10]. Гистамин, являясь одним из важных медиаторов аллергии, высвобождается, как правило, в ходе аллергической реакции при взаимодействии аллергена с аллергенспецифическими IgE-антителами и обуславливает развитие со стороны кожи отека, гиперемии, зуда. Помимо гистамина важную роль в патогенезе ранней аллергической реакции играют метаболиты арахидоновой кислоты — простагландины, лейкотриены, а также брадикинин и фактор активации тромбоцитов. Эти события инициируют каскад медиаторов поздней фазы аллергической реакции, способствующих развитию гиперреактивности и воспаления [1].

Появившиеся антигистаминные препараты второго поколения имеют следующие преимущества перед классическими H1-антагонистами первого поколения: очень высокая специфичность и высокое

сродство к H1-рецепторам, быстрое начало действия, достаточная продолжительность основного эффекта (до 24 ч), отсутствие блокады других видов рецепторов, непроходимость через гематоэнцефалический барьер в терапевтических дозах, отсутствие связи абсорбции с приемом пищи, отсутствие тахифилаксии (Carr A. A., Meyer D. R., 1982; Ahn H. S., Barnett A., 1986; Snyder S. H., Snowman J. R., 1987).

Однако большинство антигистаминных препаратов представляет собой лекарства, которые при поступлении в организм нуждаются в дополнительном метаболизме в печени системой цитохрома P-450 (Russell T. и соавт., 1998; Pratt C. M. и соавт., 1999;).

В основе стратегии разработки новых антигистаминных препаратов лежит один принцип — изучение метаболитов, обладающих клинической активностью, с целью упрощения фармакодинамики, метаболизма и устранения побочных эффектов, характерных для предшественника и других метаболитов [8].

Так, была начата разработка препаратов третьей генерации, имеющих следующие главные характеристики: препарат должен обладать фармакологически активным конечным метаболитом, обладать всеми преимуществами препаратов второго поколения, не должен оказывать седативное действие и давать нежелательные побочные эффекты в отношении сердечно-сосудистой системы.

Дезлоратадин (Эриус) — активный метаболит лоратадина (Кларитина) — хорошо известного селективного блокатора H1-гистаминовых рецепторов второго поколения. Дезлоратадин обладает сходными фармакологическими свойствами, однако по активности превосходит лоратадин (в 2,5—4 раза) и другие препараты этой группы [5, 9]. Препарат ингибирует многие медиаторы, принимающие участие в развитии системного аллергического воспаления, а именно: выделение провоспалительных цитокинов, включая IL-4, IL-6, IL-8, IL-13, выделение провоспалительных хемокинов, продукцию супероксидного аниона активированными полиморфно-ядерными нейтрофилами, адгезию и хемотаксис эозинофилов, экспрессию молекул адгезии, таких как P-селектин, IgE-зависимое выделение гистамина, простагландина D2 и лейкотриена C4, острый аллергический бронхоспазм [Kleine-Tebbe J. et al., 1994; Molet S., et al., 1997; 7, 11, 12].

## Материал и методы

Обследованы 42 пациента в возрасте от 37 до 72 лет с ХАД. По клиническому течению все больные были разделены на две группы.

В 1-ю группу включены 22 пациента с распространенной формой экземы (голова, шея, туловище, верхние и нижние конечности). Обострения в весенне-летнее время. Кожные проявления заболевания характеризуются очагами поражения с развитием эритемы, везикуло-папулезных элементов с мокнутием, эксфо-

риациями, корочками, развитием инфильтрации, лихенификации. У 16 пациентов отмечался красный дермографизм, у 6 больных — смешанный дермографизм.

Во 2-ю группу вошли 20 человек с развившимся диффузным поражением кожных покровов с преобладанием лихенификации, сопровождающимся белым дермографизмом и интенсивным зудом. Эти пациенты, как правило, имеют в анамнезе клинические характеристики, свойственные больным 1-й группы и к настоящему моменту соответствующие больше клинике диффузного нейродермита.

Длительность течения заболевания от первого эпизода составила более 4 лет. В соответствии с характером лечения больные с распространенной формой экземы (1-я группа) и со сформировавшимся нейродермитом (2-я группа) были, в свою очередь, разделены внутри группы на две подгруппы. Больным подгруппы А назначалась стандартная терапия: гипоаллергенная диета, десенсибилизирующие средства (10% раствор хлорида или глюконата кальция и 30% раствор тиосульфата натрия внутривенно), седативные препараты (настой валерианы, настойка пустырника, пиона), аевит, никотиновая кислота, витамины группы В и плацебо. Больным подгруппы Б помимо традиционно используемых средств назначался современный антигистаминный препарат дезлоратадин (Эриус). Согласно инструкции, препарат назначался по 0,005 г 1 раз в сутки в течение 14 дней. Больные с диффузным нейродермитом (2-я группа) помимо указанного лечения получали системную терапию преднизолоном для приема внутрь в дозе 30 мг с постепенным снижением дозы препарата согласно рекомендуемой схеме. Наружно на очаги поражения применялись примочки

с розовым раствором  $\text{KMnO}_4$ , 2% танина, топические кортикостероиды, эмоленты.

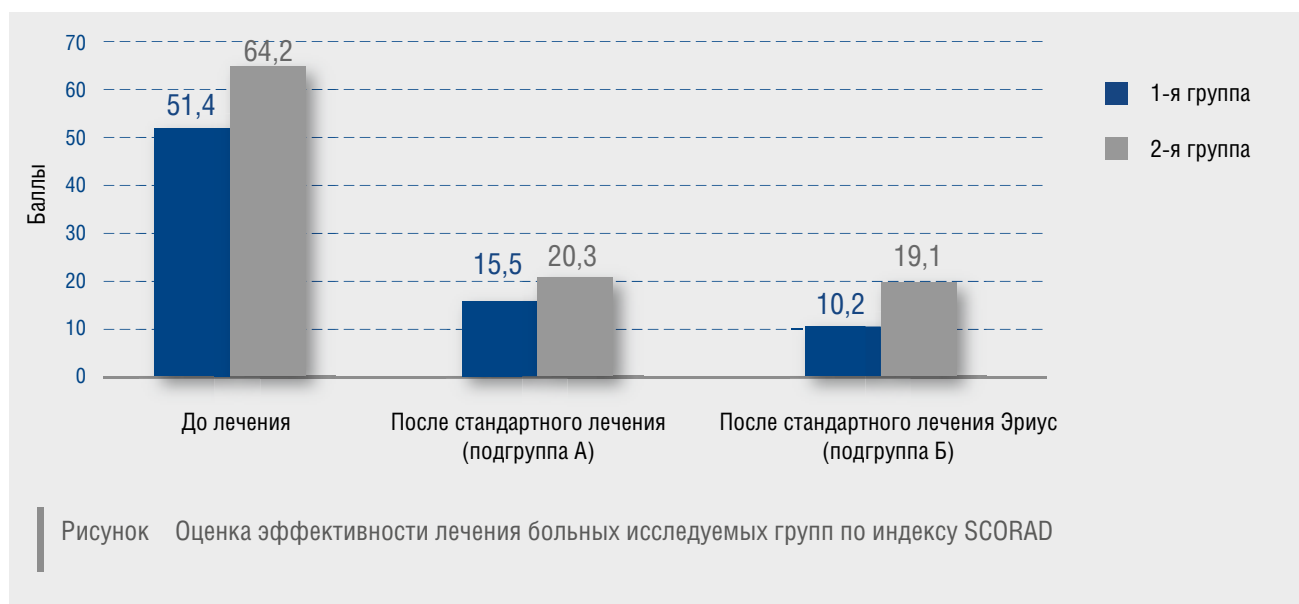
Для достижения согласованности в методах оценки больных с экзематозным процессом при ХАД и использования статистических методов для определения составного индекса тяжести использовалась балльная оценка — интегративный индекс SCORAD.

Индекс SCORAD определялся по формуле, в которой комплексно учитывались распространенность кожных высыпаний, их морфология, степень выраженности проявлений и тяжесть субъективных ощущений пациента.

Анализ результатов комплексного лечения больных исследуемых групп с включением дезлоратадина (Эриуса), проведенного с учетом особенностей течения ХАД, морфологии клинических проявлений, показал его достаточную эффективность (рисунок).

Индексы SCORAD в 1-й и 2-й группах до лечения были приблизительно равны — соответственно 51,4 и 64,2 балла. В результате лечения в подгруппе А индекс SCORAD снизился до 15,5 балла в 1-й группе и до 20,3 балла во 2-й группе, в то время как в подгруппе Б (с применением Эриуса) — соответственно до 10,2 и 19,1 балла. Коэффициент эффективности в подгруппе А составил 3,3—3,1, в подгруппе Б — 5,0—3,3.

Таким образом, оценивая эффективность комплексного лечения больных по индексу SCORAD, следует отметить более высокое снижение индекса в 1-й группе по сравнению со 2-й, что указывает на менее тяжелый процесс у пациентов 1-й группы. Незначительные различия в показателях 2-й группы в подгруппах А и Б объясняются проведением системной



кортикостероидной терапии во 2-й группе с наиболее тяжелым течением экзематозного процесса при ХАД.

Различие в показателях эффективности во 2-й группе в подгруппах А и Б значительно (1,7), что указывает на более высокую эффективность дезлоратадина по сравнению с традиционными антигистаминными препаратами, в то время как расхождение показателей эффективности лечения в 1-й группе в подгруппах А и Б незначительно (0,2).

Оценку иммунологических показателей в зависимости от способа лечения проводили в двух группах больных: получавших в процессе лечения дезлоратадин и плацебо.

С помощью *U*-критерия достоверности Манна — Уитни выявлено, что при лечении дезлоратадином (Эриус) уменьшается концентрация общего IgE в сыворотке (суммарный показатель всех популяций IgE;  $p < 0,01$ ). Это свидетельствует о снижении интенсивности имеющейся сенсибилизации при ХАД.

Для оценки эффективности лечения в группах с дезлоратадином и плацебо нами был проведен факторный анализ (метод главных осей). Для выбора числа факторов применялся *scree*-test. Корректировка

полученной модели осуществлялась с применением вращения матрицы по методу «варимакс нормализованных».

После лечения плацебо у пациентов ведущая роль в факторных нагрузках принадлежит клеточным факторам иммунного гомеостаза, уровень общего IgE не влияет существенно на факторные нагрузки. Из параметров гуморальных факторов лишь уровень гемолитической активности комплемента играет роль в формировании 3-го фактора, но при этом значение нагрузки не является максимальным.

Отмечено существенное влияние лечения дезлоратадином на отдельные клеточные (количество лимфоцитов, CD4+ и CD20+ клеток, CD4+/CD8+) и практически на все гуморальные факторы, кроме активности комплемента (IgA, IgM, IgG, общий IgE, уровень циркулирующих иммунных комплексов).

Таким образом, ХАД является иммунологически опосредованным фотодерматозом, характеризующимся зудящими экзематозными и лихенифицированными очагами. Показана достаточно высокая эффективность применения дезлоратадина в комплексном лечении больных ХАД. ■

## Литература

- Guschin I.S. Antihistaminnyie preparaty. M: Almaz-Press 2000; 55. [Гущин И.С. Антигистаминные препараты. М: Алмаз-Пресс 2000; 55.]
- Pyitskiy V.I. i dr. Allergicheskie bolezni. M: Meditsina 1984; 270. [Пыцкий В.И. и др. Аллергические болезни. М: Медицина 1984; 270.]
- Skripkin Yu.K., Kubanova A.A. Rukovodstvo dlya vrachev. M: Meditsina 1995; 2: 28—44. [Скрипкин Ю.К., Кубанова А.А. Руководство для врачей. М: Медицина 1995; (2): 28—44.]
- Chuchalin A.G. Strategiya profilaktiki allergii i bronhialnoy astmyi. Allerg i respirat zabol 2001; 1 (2): 100—101. [Чучалин А.Г. Стратегия профилактики аллергии и бронхиальной астмы. Аллерг и респират забол 2001; 1 (2): 100—101.]
- Anthes J., Richard C., West R. et al. Functional characteristics of desloratadine and other antihistamines in human H1 receptors. Allergy 2000; 55 (63): 279. (Abstract 994).
- Bousquet J., van Canwenberge P., Khaltaev K. et al. Allergic rhinitis and its impact on asthma (ARIA). Pocket guide. Geneva: WHO 2001; 23.
- Genovese A., Patella V., De Crescenzo G. et al. Loratadine and desethoxycarbonyl- loratadine inhibit the immunological release of mediators from human Fc epsilon R1 cells. Clin Exp Allergy 1997; 27: 559—567.
- Handley D., Magnetti A., Higgins A. Exp Opin Drugs 1998; 7 (7): 1045—1054.
- Henz B. The pharmacological profile of desloratadine. Allergy 2000; 56 (65): 7—13.
- Hurst D.S., Venge P. The presence of eosinophil cationic protein in middle ear effusion. Otolaryngol. Head Neck Surg 1993; 108: 711—722.
- Lippert U. et al. Inhibition of cytokine secretion from human leukemic mast cells and basophils by H1- and H2-receptors antagonists. Exp Dermatol 2000; 9: 118—124.
- Nayak A., Lorber R., Salman L. Decongestant effects of desloratadine in patients with seasonal allergic rhinitis. J Allergy Clin Immunol 2000; 105: 1: 1122.
- Saarien U.M., Kajosaari M. Breastfeeding as prophylaxis against atopic diathesis: prospective follow-up study until 17 years. Lancet 1995; 346: 1065—1069.
- So Yeon Paek, MD, Henry W. Lim, MD. Chronic actinic dermatitis. Dermatol Clin 2014; 32: 355—361.
- Emily L. Forsyth and Tomas P. Millard. Diagnosis and Pharmacological Treatment of chronic actinic dermatitis in the Elderly. Terapy in practice Drugs aging 2010; 27 (6): 451—456.

### об авторах:

Е.В. Орлов — д.м.н., профессор, зав. кафедрой кожных и венерических болезней ГБОУ ВПО СамГМУ Минздрава России, Самара  
П.Е. Коннов — к.м.н., доцент кафедры кожных и венерических болезней ГБОУ ВПО СамГМУ Минздрава России, Самара

### Конфликт интересов

Авторы заявляют об отсутствии потенциального конфликта интересов, требующего раскрытия в данной статье