

Узелки доильщиц. Сложности в идентификации инфекций домашних животных и угроза пациентам с ослабленным иммунитетом

Андрис Рубинс¹, Сильвестрс Рубинс¹, Марцис Шепте¹, Нэнси С. Хэндлер², Камилла К. Джаннигер³, Роберт А. Швартц³

¹ Латвийский университет
бульвар Райниса, д. 19, г. Рига, LV-1586, Латвия

² Медицинский центр Университета Небраска, Медицинский колледж
Омаха, Небраска, 68198-5520, США

³ Медицинская школа Нью-Джерси, Ратгерс
Проспект Саус Ориндж, д. 185, Ньюарк, Нью-Джерси, 07103, США

Узелки доильщиц, также известные как паравакциния, являются заболеванием, вызываемым ДНК-содержащим вирусом, который передается от зараженных коров к человеку. Передача происходит при контакте с крупным рогатым скотом, его субпродуктами или выделениями животных. Рассматриваемые узелки классифицируются как профессиональное заболевание, риску которого подвержены фермеры, мясники и агротуристы. Вирусное заражение начинается через 5—15 дней после инокуляции в виде фиолетового эритематозного круглого узелка с четким вдавлением в центре и окружающим его эритематозным кольцом. Кроме того, в фермерских сообществах появление узелков может затронуть и людей с ослабленным иммунитетом. Узелки самостоятельно разрешаются у лиц без ослабленного иммунитета и заживают без образования рубцов в течение 8 недель. Другой представитель рода Парапоксвирусы — контактиозная эктима, также передается от животных к человеку при непосредственном контакте. Осложнения встречаются достаточно редко, однако при трансплантации гемопоэтических стволовых клеток реципиент подвергается риску возникновения реакции «трансплантат против хозяина», а парапоксвирус может вызывать осложнения у лиц с ослабленным иммунитетом. Кроме того, паравакциния может стать источником антигена для развития многоформной эритемы. Уникальная структура и процесс репликации вирусов семейства Поксвирус, также включающего род Парапоксвирусы, активно исследуется при лечении различных инфекций и рака. Работа с данными вирусами открыла перспективные терапевтические возможности для направленных вакцин и лечения онкологических заболеваний.

Ключевые слова: узелки доильщиц, паравакциния, ложная коровья оспа, контактиозная эктима, парапоксвирус, поксвирус, профессиональное заражение, оспа домашних животных, ослабленный иммунитет, от животного к человеку, зоонозные заболевания, многоформная эритема, реакция «трансплантат против хозяина», трансплантация гемопоэтических стволовых клеток.

Контактная информация: arubins@apollo.lv. Вестник дерматологии и венерологии 2017; (3): 42—47.

■ Краткий обзор:

- Паравакцина — это ДНК-содержащий вирус, который представляет профессиональный риск заражения для фермеров и мясников.
- Высокая вероятность неверной его идентификации для лиц, которые ранее не встречались с ним, может привести к нежелательному использованию излишне интенсивных методов лечения.
- Может возникнуть повышенная опасность серьезных осложнений у лиц с ослабленным иммунитетом.

Введение

Узелки доильщиц, известные также как ложная коровья оспа, являются результатом заражения паравакцинией. Паравакциния является представителем рода Парапоксвирусы и семейства Поксвирусы.

Заражение передается путем контакта с крупным рогатым скотом, в частности при соприкосновении с зараженным коровьим выменем или носом. Инфекция также передается лицам, занимающимся обработкой сырой говядины [1]. Вирус паравакцинии устойчив к нагреву, холоду, сушке и может передаваться при непосредственном контакте с живым или мертвым крупным рогатым скотом, а также с зараженными предметами. Устойчивость вируса позволяет ему выживать в фекалиях крупного рогатого скота и кормушках [2, 3]. Папилломатозные узелки могут также возникнуть у лиц, принимающих участие в акушерских процедурах крупного рогатого скота [4]. Именно по этой причине такие узелки считаются профессиональным вирусным заболеванием кожи. Обычно заразившиеся сообщали, что неоднократно игнорировали использование персональных средств защиты при работе с говядиной или бараниной [1]. Видимые признаки заболевания у животного могут

отсутствовать, но это никак не снижает вероятности заражения [4].

В то время как большинство поксвирусов по форме напоминают параллелепипед, парапоксвирус имеет яйцевидную форму. Размер вириона составляет 250—300 нм в длину с выраженной структурой нуклеокапсида [4, 5]. Негативная методика окрашивания парапоксвируса при электронной микроскопии позволяет обнаружить удлинённую спикуну, оборачивающуюся вокруг частиц, создавая при этом перекрестный эффект, называемый М-формой. Геном парапоксвируса представляет собой линейную двухспиральную ДНК из 135 тысяч пар нуклеотидов, состоящих в основном из G и C. Иммунный ответ на инфекцию не формирует иммунитет, и поэтому существует риск развития болезни при повторном заражении [5].

Клинические проявления заболевания

После заражения вирусом наступает инкубационный период 5—15 дней. Узелки наиболее часто развиваются на местах контакта кожи с зараженным животным — чаще всего это руки и предплечья. После заражения обычно развиваются от 1 до 5 узелков. У пациентов с устойчивым иммунитетом, как правило, симптомы заболевания не проявляются, однако у пациентов с ослабленным иммунитетом обнаруживается большинство симптомов [1].

Кожный узелок развивается поэтапно через 6 стадий, причем каждая стадия длится 6 дней (табл. 1) [1, 4]. Изначально узелок может оставаться незаметным или не вызывать беспокойства (рис. 1), но как только узелок начинает расти и становится выраженным (рис. 2, 3), часто требуется медицинское вмешательство. В большинстве случаев после одного-двух месяцев узелок проходит самостоятельно (рис. 4).

Таблица 1 Клинические стадии развития узелков доильщиц [1, 4]

Клиническая стадия	Описание
Стадия 1. Пятнисто-папулезная	Одиночный эритематозный узелок
Стадия 2. Стадия мишени	Центральный узелок окружается внешним эритематозным кольцом с бледным внутренним кольцом
Стадия 3. Острая	Узелок начинает изъязвляться, появляются корки
Стадия 4. Регенеративная	Узелок уплотняется, формируется струп
Стадия 5. Папилломатозная	На поверхности узелка могут появляться папилломатозные изменения
Стадия 6. Регрессия	Узелок начинает регрессировать до полного исчезновения, обычно рубца не остается

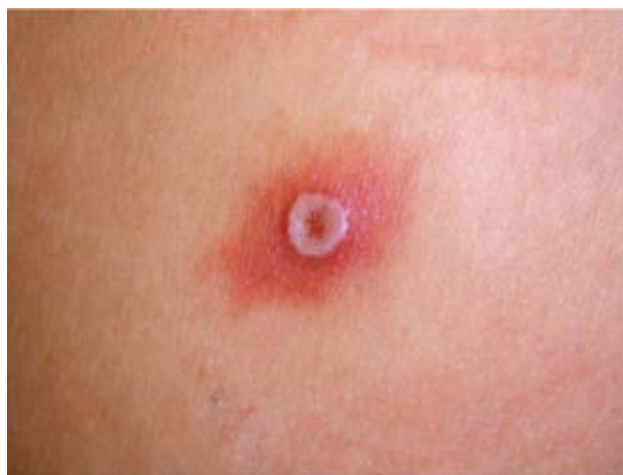

Рис. 1. Узелок доильщиц во время пятнисто-папулезной стадии

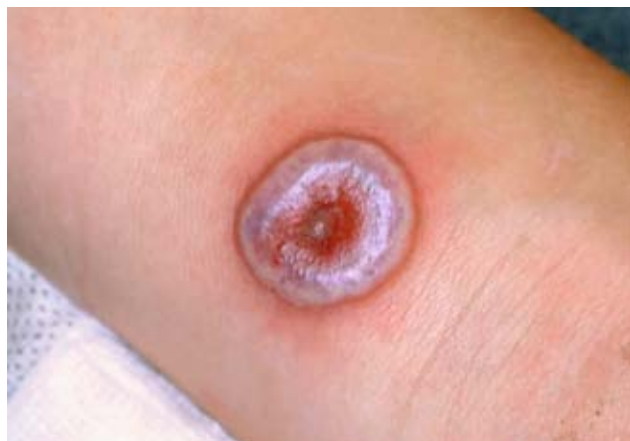

Рис. 2. Узелок доильщиц во время стадии мишени

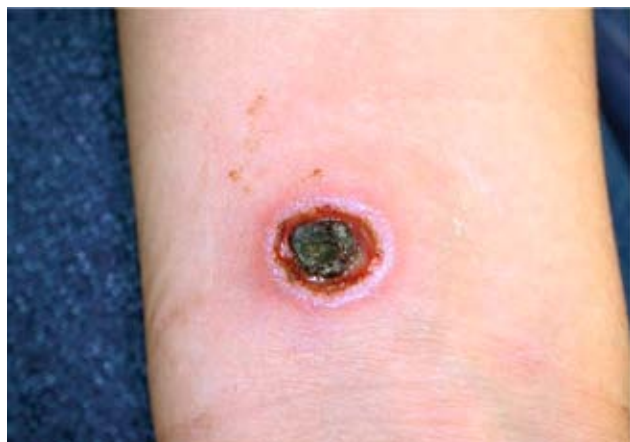


Рис. 3. Узелок доильщиц во время регенеративной стадии

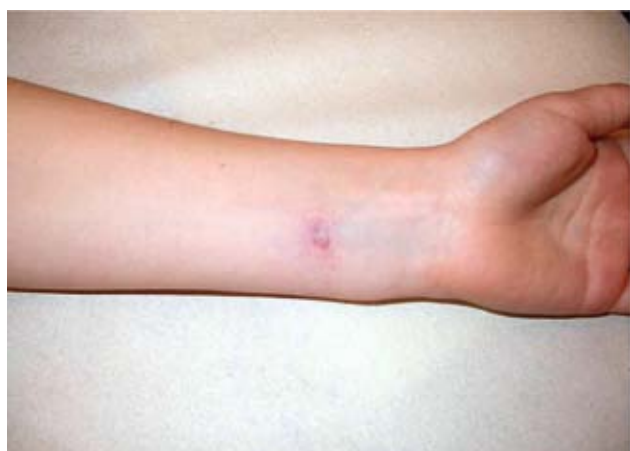

Рис. 4. Узелок доильщиц во время фазы регрессии

Гистология

Узелки доильщиц первоначально диагностируются клинически, но диагноз может быть подтвержден и гистопатологией. В гистологии поражения проявляются гиперкератотическими изменениями с акантозом эпидермиса. В верхней трети эпидермиса имеются признаки баллонной и ретикулярной дегенерации, кроме того, присутствуют многокамерные пузырьки. В дерме обнаруживаются мононуклеарные клетки и эозинофилы, что свидетельствует о формировании воспалительного инфильтрата. В зависимости от стадии развития узелков эозинофилы и внутрицитоплазматические включения могут быть и не обнаружены [1]. Окрашивание биопсийного материала гематоксилином-эозином показывает эпидермальный некроз, спонгиоз, воспалительные клетки и внутрицитоплазматические эозинофильные включения [4].

Дифференциальная диагностика

Разнообразные инфекционные состояния могут клинически проявляться узелками доильщиц, что затрудняет диагностику (табл. 2). При этом диагнозы могут быть клинически различными, а лечение — существенно различаться в зависимости от состояний. Семейство Поксвирусы — это группа вирусов, содержащих двухспиральную ДНК, которая включает оспу коров, осповакцину, натуральную оспу, оспу обезьян, контагиозный моллюск, контагиозную эктиму и узелки доильщиц [6]. Некоторые из этих вирусов вызывают кожные высыпания, которые проявляются в виде узелков доильщиц. В первую очередь при дифференциальной диагностике пациентов с узелковыми высыпаниями, которые возникли после контакта с домашними животными, необходим дифференциальный диагноз с контагиозной эктимой (орф) [2]. Контагиозная эктима обычно передается человеку в результате прямого контакта с зараженной овцой или козой. В группу риска входят фермеры, ветеринары и мясники. Так же как и в случае узелков доильщиц, заражение проходит 6 стадий, затем внезапно регрессирует в течение 6—8 недель [6]. В данном случае возбудитель очень трудно отличить от организма, вызывающего узелки доильщиц [2]. При описании обоих вирусов клиническое и гистологическое сходство между контагиозной эктимой и узелками доильщиц привело к использованию общего термина «фермерская оспа» [6]. Имеются четыре зарегистрированных случая передачи вируса контагиозной эктимы от человека к человеку. Передача к человеку осуществляется обычно от животного или его выделений [7, 8]. В то время как контагиозная эктима самостоятельно проходит приблизительно через 6 недель, у лиц с ослабленным иммунитетом выздоровление может потребовать более длительного курса лечения и специального медицинского вмешательства, например местного применения имиквимода,

Таблица 2 Дифференциальная диагностика узелков доильщиц, отличительные признаки, первоочередное лечение [17—20]

Состояние	Отличительный признак	Первоочередное лечение
Контагиозный пустулезный дерматит, контагиозная пустулезная эктима (орф)	Неотличим от узелков доильщиц. В анамнезе имеется контакт с зараженными овцами и козами	Лечение не требуется. Допускается наружное применение цидофовира 4% или использование имиквимода
Контагиозный моллюск	Выпуклой формы, воскообразный, уплотненный участок кожи с центральным углублением. Чаще всего локализуется на голове, шее, туловище, местах сгиба. Часто встречается у детей в возрасте 2—5 лет и у молодых людей при телесном контакте и через контакт с отделяемым	Криотерапия, механическое выскабливание, Подофиллин/подофилокс, кантаридин, йодин, третиноин
Пиогенная гранулема	Образование на ножке. Выпуклые, полушаровидные узелки, темно-красного цвета. По внешним признакам может быть схожей с меланомой или со сквамозно-клеточной карциномой, требуется биопсия. Может появиться после травмы	Хирургическое удаление, нитрат серебра, двуокись углерода или импульсный сосудистый лазер
Аквариумная гранулема, гранулема купальщиков. Возбудитель <i>Mycobacterium marinum</i>	Язвенное очаговое поражение, в анамнезе — контакт с рыбой или аквариумом. Повышенный риск развития тендосиновиита и септического (инфекционного) артрита	Миноциклин, доксициклин, кларитромицин, рифампицин, ко-тримоксазол
Язва Бурули. Возбудитель — <i>Mycobacterium ulcerans</i>	Обычно встречается в Австралии и Африке у детей до 15 лет. На ранней стадии характеризуется как твердые и безболезненные узелки, уплотнения или сыпь, но может развиться в язву с некротическим основанием за период 1—2 месяца	Рифампицин + стрептомицин, широкая эксцизия (+/- рифампицин), рифампицин + моксифлоксацин или кларитромицин, или ципрофлоксацин, ципрофлоксацин + кларитромицин
Быстропрогрессирующая микобактериальная инфекция. Возбудитель — <i>Mycobacterium fortuitous</i> , <i>Mycobacterium chelonae</i> , <i>Mycobacterium abscessus</i>	Может возникнуть после операции из-за постановки подкожного катетера или из-за заражения. Темно-красные узелки прогрессируют в абсцессы с прозрачным содержимым в виде жидкости. Культивирование материала из очага поражения дает заметный невооруженным взглядом рост микобактерий уже на седьмой день после посева	<i>M. fortuitous</i> : кларитромицин + левифлоксацин или амикацин, ципрофлоксацин, левифлоксацин, триметоприм <i>M. chelonae</i> : кларитромицин, азитромицин <i>M. abscessus</i> : кларитромицин, кларитромицин +/- моксифлоксацин или амикацин
Сибирская язва. Возбудитель — <i>Bacillus anthracis</i>	Передается при подкожном внедрении спор, находящихся на шкуре и в экскрементах зараженных животных. После семидневного инкубационного периода быстро развивается некротическая язва с черным струпом. Дополнительные симптомы: местный отек, регионарная лимфаденопатия и лимфангит	Амоксициклин, левифлоксацин, ципрофлоксацин
Туляремия. Возбудитель — <i>Francisella tularensis</i>	Передается при контакте с кроликами или грызунами, через членистоногих переносчиков. Быстро растущее болезненное красное уплотнение с развивающимся некрозом в центре. Часто наблюдаются лихорадка и лимфаденопатия	Ципрофлоксацин, доксициклин, стрептомицин или гентамицин

выскабливания и хирургического удаления [9, 10]. Была выдвинута гипотеза, что пациенты с атопическим дерматитом в анамнезе имеют высокий риск заражения контагиозной эктимой, так как у них нарушен иммунитет [8].

Другие представители рода Парапоксвирусы могут передаваться человеку путем контакта с дикими животными. В то время как контагиозная эктима

и узелки доильщиц широко распространились по всему миру, дикие животные также могут переносить парапоксвирус. Например, парапокс верблюдов может вызвать Ауздук (вирус контагиозной эктимы верблюдов), кожа тюленей может переносить вирус оспы тюленей, а олени в Новой Зеландии и США оказались связаны с заражением охотников парапоксвирусом. Как и в случае с псевдопоксвирусом, вызывающим

узелки доильщиц, крупный рогатый скот также является переносчиком подтипа поксвируса — коровьей оспы. Возможно одновременное заражение коровьей оспой и псевдопоксвирусом [11].

Парапоксвирусы у пациентов с ослабленным иммунитетом

Узелки доильщиц довольно безболезненно протекают у здоровых людей, но в то же время данное заболевание у людей с ослабленным иммунитетом имеет большое количество характерных различий. В соответствии с технологией трансплантации гемопоэтических стволовых клеток у пациентов, зараженных парапоксвирусом, который вызывает узелки доильщиц, могут развиваться многоформная эритема и реакция «трансплантат против хозяина». У одного из таких пациентов были обнаружены болезненные узелки на тыльной стороне руки и болезненные язвы во рту. Он сообщил, что контактировал со ртом теленка, у которого были видимые язвенные поражения. Симптомы эритемы и реакции «трансплантат против хозяина» отступили только после агрессивного подавления иммунитета с помощью преднизолона и такролимуса. Вирусные инфекции, такие как цитомегаловирус, обычно являются причастными к возникновению реакции «трансплантат против хозяина» и многоформной эритемы после трансплантации гемопоэтических стволовых клеток. У пациентов с ослабленным иммунитетом узелки доильщиц могут также вызывать реакцию по типу многоформной эритемы [12].

Парапоксвирус в лечении заболеваний

В настоящее время исследуются возможности использования семейства поксвирусов в лечении других вирусных и бактериальных инфекций. Парапоксвирус и контагиозная эктима проходили предклинические испытания для использования в качестве вакцины против различных вирусных и бактериальных возбудителей, в том числе гриппа А, бешенства, болезни Ауески, болезни Борна, вирусной геморрагической болезни кроликов, классического вируса чумы свиней [13].

Поксвирусы также изучаются для использования в лечении рака. Поксвирусы представляют собой крупные вирусы в оболочке, что позволяет легко манипулировать генами вируса, а именно удалять определенные гены и встраивать соответствующие гены с чувствительными и онколитическими свойствами. Совсем недавно было показано, что вирус коровьей оспы, представитель семейства Поксвирусы, способен реплицироваться в раковых клетках и разрушать их [14].

Контагиозная эктима обладает особыми свойствами, которые делают данный вирус идеальным выбором для лечения рака. Вирус стимулирует врожден-

ный и адаптивный противоопухолевый иммунный ответ, но даже после формирования антител к вирусу он может стать причиной повторных инфекций. Кроме того, изолированная заживающая рана с обширной сосудистой сетью, находящаяся в узелке контагиозной эктимы, практически идентична опухоли [15].

Лечение

В большинстве случаев рассасывание папилломатозных узелков происходит спонтанно, однако сначала требуется особое наблюдение в целях избежания нежелательного использования лекарственных средств. Идоксуридин и наружный крем имиквимод, стимулирующие иммунную систему и обеспечивающие местную противовирусную реакцию, могут использоваться в качестве первичного средства лечения перед применением криохирургии или удалением хирургическим путем. Для лиц, у которых одновременно наблюдается большое поражение и ослабление иммунной системы, может быть эффективным применение на пораженном участке альфа-интерферона или крема цидофовир. Пациенты должны быть осведомлены о важности гигиены рук и использования средств защиты [16].

Заключение

Постановка правильного диагноза папилломатозных узелков является крайне важным моментом при выборе соответствующего лечения. Подобные проявления заболевания лечатся с помощью антибиотиков или хирургического вмешательства, и неверный диагноз может привести к излишнему лечению и травмированию при операции.

Лица, работающие с животными в сельском хозяйстве, часто встречаются с кожными проявлениями по типу контагиозной эктимы и узелков доильщиц, в то время как не связанные с данной областью люди после контакта с зараженными животными могут быть обеспокоены появлением узелковых высыпаний [2]. В то время как в большинстве случаев заражение парапоксвирусом является самоограничивающимся процессом, у лиц с ослабленным иммунитетом могут развиваться реакция «трансплантат против хозяина» или многоформная эритема. С увеличением числа лиц, перенесших трансплантацию гемопоэтических стволовых клеток, проявление реакции «трансплантат против хозяина» при контакте с вирусным возбудителем наводит врачей на мысль о том, что именно такие нетипичные случаи, как контагиозная эктима и узелки доильщиц, создают условия для развития реакции «трансплантат против хозяина» [12]. Семейство поксвирусы и род парапоксвирусы, к которым принадлежит вирус паравакцины, привлекли внимание в плане перспективы создания направленных вакцин и потенциального лекарства от рака. ■

Литература

1. Adriano A.R., Quiroz C.D., Acosta M.L., Jeunon T., Bonini F. Milker's nodule-Case report. *An Bras Dermatol* 2015; 90: 407-10.
2. Groves R.W., Wilson-Jones E., MacDonald D.M. Human orf and milkers' nodule: a clinicopathologic study. *J Am Acad Dermatol* 1991; 25: 706-11.
3. Yaegashi G., Fukunari K., Oyama T., Murakami R.K., Inoshima Y. Detection and quantification of parapoxvirus DNA by use of a quantitative real-time polymerase chain reaction assay in calves without clinical signs of parapoxvirus infection. *Am J Vet Res* 2016; 77: 383-7.
4. Werchniak A.E., Herfort O.P., Farrell T.J., Connolly K.S., Baughman R.D. Milker's nodule in a healthy young woman. *J Am Acad Dermatol* 2003; 49: 910-1.
5. Bennett J.E., Dolin R., Blaser M.J. Other poxviruses that infect humans: Parapoxviruses (including orf virus), molluscum contagiosum, and yatapoxviruses. *Mandell, Douglas, and Bennett's principles and practice of infectious diseases*. Philadelphia, PA: Elsevier/Saunders; 2015. p. 1703-6.
6. Adisen E., Onder M. Acral Manifestations of Viral Infections. *Clinics in Dermatology*. Forthcoming 2016.
7. Turk B.G., Senturk B., Dereli T., Yaman B. A rare human-to-human transmission of orf. *Int J Dermatol* 2014; 53: e63-5.
8. Rajkomar V., Hannah M., Coulson I.H., Owen C.M. A case of human to human transmission of orf between mother and child. *Clin Exp Dermatol* 2016; 41: 60-3.
9. Erbagci Z., Erbagci I., Almila Tuncel A. Rapid improvement of human orf (ecthyma contagiosum) with topical imiquimod cream: report of four complicated cases. *J Dermatolog Treat* 2005; 16: 353-6.
10. Shelley W.B., Shelley E.D. Surgical treatment of farmyard pox. Orf, milker's nodules, bovine papular stomatitis pox. *Cutis* 1983; 31: 191-2.
11. Abrahao J.S., Silva-Fernandes A.T., Assis F.L., Guedes M.I., Drumond B.P., Leite J.A. et al. Human Vaccinia virus and Pseudocowpox virus co-infection: clinical description and phylogenetic characterization. *J Clin Virol* 2010; 48: 69-72.
12. Slatery W.R., Juckett M., Agger W.A., Radi C.A., Mitchell T., Striker R. Milkers' nodules complicated by erythema multiforme and graft-versus-host disease after allogeneic hematopoietic stem cell transplantation for multiple myeloma. *Clin Infect Dis* 2005; 40: e63-6.
13. Sanchez-Sampedro L., Perdiguero B., Mejias-Perez E., Garcia-Arriaza J., Di Pilato M., Esteban M. The evolution of poxvirus vaccines. *Viruses* 2015; 7: 1726-803.
14. Downs-Canner S., Guo Z.S., Ravindranathan R., Breitbart C.J., O'Malley M.E., Jones H.L. et al. Phase 1 Study of Intravenous Oncolytic Poxvirus (vVDD) in Patients With Advanced Solid Cancers. *Mol Ther* 2016; 24: 1492-501.
15. Rintoul J.L., Lemay C.G., Tai L.H., et al. ORFV: a novel oncolytic and immune stimulating parapoxvirus therapeutic. *Mol Ther*. 2012; 20 (6): 1148—57.
16. Gul V.O., Destek S., Ozer S., Ahioğlu S., Erbil Y. Should all abscesses be drained? A viral infection of the hand. *Journal of Rare Disorders: Diagnosing & Therapy*. Forthcoming 2016.
17. Longhurst W.D., Khachemoune A. An unknown mass: the differential diagnosis of digit tumors. *Int J Dermatol* 2015; 54: 1214-25.
18. Lebowitz M. Mycobacterial (atypical) skin infections. *Treatment of skin disease: comprehensive therapeutic strategies*. Philadelphia, Pa.: Mosby/Elsevier; 2014. p. 477-82.
19. Moayeri M., Leppla S.H., Vrentas C., Pomerantsev A.P., Liu S. Anthrax Pathogenesis. *Annual review of microbiology* 2015; 69: 185-208.
20. Boisset S., Caspar Y., Sutura V., Maurin M. New therapeutic approaches for treatment of tularaemia: a review. *Frontiers in cellular and infection microbiology* 2014; 4: 40.

об авторах:

Андрис Рубинс — д.м.н., зав. кафедрой дерматовенерологии, Медицинский факультет Латвийского университета

Сильвестрс Рубинс — д.м.н., Медицинский факультет Латвийского университета

Марцис Шепте — дерматовенеролог, Латвийский университет

Нэнси С. Хэндлер — доктор Медицинского центра Университета Небраска, Медицинский колледж, США

Камилла К. Джаннигер — профессор дерматологии, Медицинская школа Нью-Джерси, Ратгерс, США

Роберт А. Шварц — д.м.н., профессор, зав. дерматологии, Медицинская школа Нью-Джерси, Ратгерс

Конфликт интересов

Авторы заявляют об отсутствии потенциального конфликта интересов, требующего раскрытия в данной статье