

# Синдром гипокомплементарного уртикарного васкулита в дебюте системной красной волчанки

П.В. Колхир, О.Ю. Олисова, Н.Г. Кочергин

ГБОУ ВПО «Первый Московский государственный медицинский университет им. И.М. Сеченова»  
Минздрава России  
119991, Москва, ул. Трубецкая, д. 8, стр. 2

Различные аутоиммунные заболевания могут проявляться уртикарными высыпаниями, в частности в виде такого редкого иммунного нарушения, как синдром гипокомплементарного уртикарного васкулита (СГУВ). СГУВ может быть дебютом диффузных болезней соединительной ткани, в частности системной красной волчанки (СКВ). Для оптимизации диагностики синдрома приводим описание течения СГУВ у 31-летней пациентки с СКВ с характеристикой особенностей дифференциальной диагностики СГУВ с заболеваниями кожи, в первую очередь с хронической крапивницей. Синдром диагностирован клинически и подтвержден гистологически и результатами лабораторных исследований. Кроме уртикарных высыпаний для СГУВ характерны тяжелое течение с системными проявлениями со стороны различных органов, снижение уровня компонентов комплемента в сыворотке и выявление специфических маркеров заболевания, таких как антитела к C1q.

Ключевые слова: **синдром гипокомплементарного уртикарного васкулита, уртикарный васкулит, гипокомплементемия, хроническая крапивница, аутоиммунное заболевание, системная красная волчанка.**

Контактная информация: arthate@yandex.ru. Вестник дерматологии и венерологии 2013; (2): 53—61.

# Hypocomplementemic urticarial vasculitis syndrome at the onset of systemic lupus erythematosus

P.V. Kolkhir, O.Y. Oliyova, N.G. Kochergin

I.M. Sechenov First Moscow State Medical University  
Trubetskaya str. 8, bldg 2, 119991, Moscow, Russia

Different autoimmune diseases can result in urticarial eruptions, in particular, in the form of such a rare immune disorder as hypocomplementemic urticarial vasculitis syndrome (HUVS). HUVS can be the debut of diffuse connective tissue disorders, in particular, systemic lupus erythematosus (SLE). To optimize the diagnostics of this syndrome, the authors describe the course of HUVS in a female patient aged 31 suffering from SLE and characterize particular features of the differential diagnostics of HUVS with skin disorders, in the first place, chronic urticaria. The syndrome is diagnosed clinically and confirmed by histology and laboratory examinations. In addition to urticarial eruptions, HUVS is also characterized by the severe course with systemic manifestations on the part of different organs, reduction in the level of the complimentary components in the serum and detection of specific markers of the disease such as anti-C1q antibodies.

Key words: **hypocomplementemic urticarial vasculitis syndrome, urticarial vasculitis, hypocomplementemia, chronic urticaria, autoimmune disease, systemic lupus erythematosus.**

Corresponding author: arthate@yandex.ru. Vestnik Dermatologii i Venerologii 2013; 2: 53—61.

■ Уртикарный васкулит (УВ) — заболевание, характеризующееся появлением волдырей, отечных папул и бляшек, сохраняющихся более 24 ч. и обычно разрешающихся с сохранением остаточной пурпуры или резидуальной гиперпигментации. Заболевание сопровождается гистопатологическими изменениями в капиллярах и посткапиллярных венулах кожи, характерными для лейкоцитокластического васкулита [1, 2]. УВ часто путают с хронической крапивницей (ХК), для которой также характерны зудящие уртикарные высыпания, но при последней они держатся не более нескольких часов и, исчезая, оставляют чистую кожу.

Принято считать, что УВ развивается из-за отложения иммунных комплексов антиген—антитело в стенках сосудов (предполагается III тип иммунных реакций — иммунокомплексный по классификации P. Gell и R. Coombs). Иммунные комплексы обнаруживаются в циркулирующей крови у 30—75% пациентов [3]. Образуются они при воздействии инфекционных агентов (таких как вирус гепатита С и В) или после приема лекарственных средств (сывороточная болезнь или сходные с ней реакции на медикаменты). У большинства пациентов источник антигена не удается обнаружить [4]. Так как присутствие иммунных комплексов часто сопровождается сывороточной гипокомплементарией с активацией системы комплемента по классическому пути, то УВ может протекать в одной из трех форм:

1) нормокомплементарный УВ — обычно самопроходящий гиперчувствительный васкулит, часто идиопатический и доброкачественный. Хронические случаи этого васкулита нужно дифференцировать с хронической крапивницей ХК;

2) гипокомплементарный УВ — обычно идиопатический в отличие от нормокомплементарного склонен к хроническому течению и иногда связан с системным аутоиммунным заболеванием;

3) синдром гипокомплементарного уртикарного васкулита (СГУВ).

СГУВ был впервые описан F. McDuffie и соавт. в 1971 г. как редкое аутоиммунное заболевание, потенциально тяжелая форма УВ с поражением внутренних органов, при которой основным и постоянным клиническим проявлением служит рецидивирующий УВ [5]. Этиология синдрома неизвестна. У пациентов с СГУВ намного чаще обнаруживается системное заболевание (системная красная волчанка — СКВ, синдром Шнитцлера и др.), чем у пациентов с нормокомплементарным УВ [6]. Ангиоотек возникает почти у 50% таких пациентов и может быть первым признаком синдрома [7, 8]. Примерно у 50% пациентов с СГУВ развивается среднетяжелая или тяжелая эмфизематозная хроническая обструктивная болезнь легких, а у 30% — поражение глаз, обычно по типу увеита. Кроме того, наблюдается гипокомплементария из-за персистирующей активации системы комплемента по клас-

сическому пути со снижением уровня сывороточного С1q и уровня С3 и С4 (от неопределяемого до низкого/нормального) [6—8].

У пациентов с СГУВ, гипокомплементарией и низким уровнем С1q часто отмечают наличие анти-С1q и других аутоантител [7]. Некоторые из них относятся к IgG-аутоантителам (низкомолекулярные 7sC1q-преципитины), направленным против коллагеноподобного участка С1q, другие — это IgG- и IgM-аутоантитела к IgE и анти-FcεR1α. Несмотря на частое выявление таких антител, ясного понимания их значимости в патогенезе УВ пока нет [6].

Некоторые авторы указывают на то, что термин «СГУВ» следует применять для разграничения заболевания с системными проявлениями от кожной формы УВ [9]. Для гипокомплементарного УВ в отличие от СГУВ нехарактерно наличие анти-С1q антител, а также поражения других органов и систем, кроме кожи. Важно, что у 10—50% пациентов с подтвержденным СГУВ причиной васкулита является СКВ. СГУВ напоминает СКВ клинически и иммунологически и в большинстве публикаций расценивается как СКВ-связанный синдром [9]. Приводим описание случая СГУВ, развившегося в дебюте СКВ и длительное время проявлявшегося только высыпаниями на коже.

### Описание клинического случая

Женщина 31 года обратилась к аллергологу в июле 2012 г. в медицинский центр «Андреевские больницы» с жалобами на:

- пятнистые и волдырные высыпания, сопровождающиеся жжением, напряжением кожи и незначительным зудом и возникающие на любой области кожи;
- отеки горла, губ, век;
- боли в горле, першение;
- боли в мышцах, коленных, тазобедренных и локтевых суставах, отек суставов;
- боли в области живота, снижение аппетита, склонность к жидкому стулу, потерю массы тела — 5 кг за 2 мес.;
- частые позывы к мочеиспусканию, недержание мочи;
- покраснение глаз, боль в области глаз, снижение зрения;
- одышку при физической нагрузке, сухой кашель;
- общую слабость, утомляемость, головную боль.

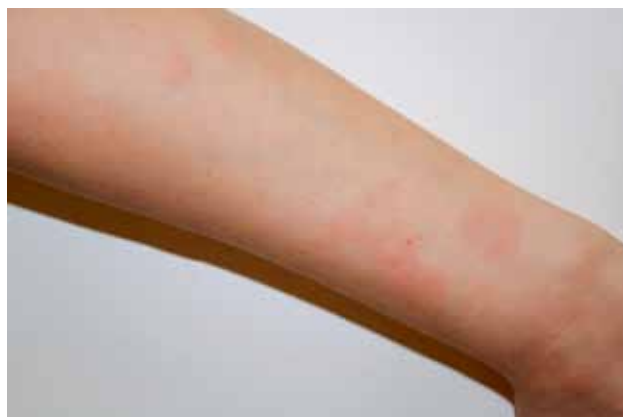**Анамнез заболевания.** К моменту обращения пациентка отмечала уртикарные высыпания на протяжении 6 мес. (с декабря 2011 г.). Она связывала начало заболевания с поездкой в Египет (первые высыпания появились во время отдыха), отравлением, длительным пребыванием на солнечном свете и употреблением большого количества фруктовых соков, газированных напитков. Волдыри появлялись ежедневно, к лету 2012 г. симптоматика усилилась, присоединились отеки гортани, губ, век. Средний размер волдырей составлял 5 см, отдельные высыпания сохранялись

до 2—3 сут., оставляя после себя пигментацию и сухость. Со слов пациентки, кожа в местах высыпаний становилась «морщинистой и похожей на пергаментную бумагу». Высыпания появлялись в любой области тела, в том числе на лице, волосистой части головы, в местах сдавления одеждой нижним бельем. Ангиоотеки сохранялись в течение 2 сут. и исчезали даже без лечения, в том числе отеки гортани, которые сопровождалась только некоторой охрипlostью и чувством сдавления горла.

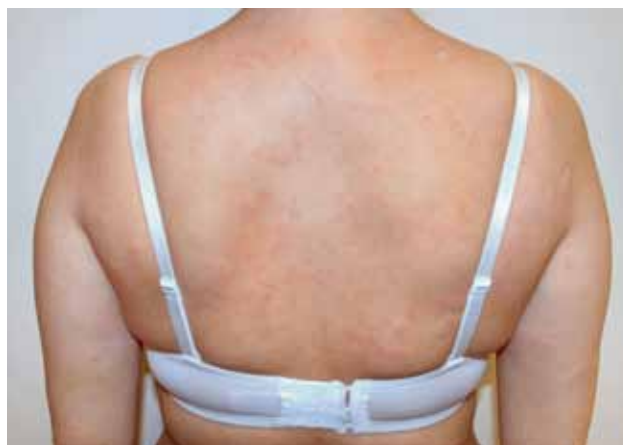В марте 2012 г. у больной впервые возникли явления артрита (артралгии и увеличение в объеме коленных, тазобедренных и локтевых суставов), а также миалгии. К моменту обращения боли в области указанных суставов пациентка отмечала 1 раз в 1—2 нед., они длились около 2—3 дней и были такой силы, что она не могла встать с кровати. К маю 2012 г. кроме артрита больную стали беспокоить повышение температуры до 38—39 °С с ознобом, боль в животе, боль и першение в горле, недержание мочи, сухой кашель, боль и резь в области глаз со значительным снижением зрения, а также увеличение над- и подключичных, подмышечных и паховых лимфатических узлов. Указанные симптомы спонтанно исчезали в течение 1—1,5 дней и вне обострения практически не беспокоили. Пациентка была консультирована аллергологом, дерматологом, ревматологом, паразитологом и нефрологом. Она наблюдалась у специалистов с диагнозом хроническая рецидивирующая крапивница (высказывались диагностические гипотезы: неспецифический язвенный колит? Васкулит?) и в мае 2012 г. была госпитализирована в кожно-венерологический стационар МБУЗ «Долгопрудненская центральная районная больница» с диагнозом аллергическая реакция неясного генеза. После выписки симптомы заболевания сохранялись. По назначению врачей больная применяла антигистаминные препараты, в том числе — в увеличенной дневной дозе, соблюдала гипоаллергенную диету в течение 2 нед., но без положительного эффекта.

В течение июня—июля 2012 г. больная похудела на 5 кг, стала отмечать неустойчивость, послабление стула, 1 раз в 2 нед. возникали герпетические высыпания на лице. В июле 2012 г. пациентка обратилась к аллергологу в медицинский центр «Андреевские больницы».

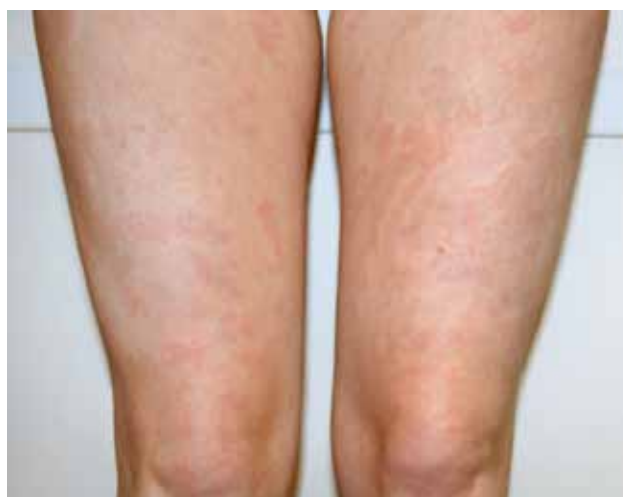**Физикальный осмотр (июль 2012 г., медицинский центр «Андреевские больницы»).** Рост: 175 см, масса: 72 кг. Общее состояние удовлетворительное. Кожные покровы: по всему телу наблюдаются рассеянные пятнисто-уртикарные элементы до 1—2 см в диаметре, розового цвета, овальной и фигурной формы (рис. 1). В местах отдельных разрешившихся высыпаний отмечается умеренная гиперпигментация. Отеки отсутствуют. Надключичные лимфатические узлы увеличены до 1 см, безболезненные, подвижные, не спа-



а



б



в

Рис. 1. Уртикарные высыпания у пациентки с СГУВ: а — левое предплечье, б — спина, в — бедра

яны с кожей. Суставы визуально не изменены, объем движений в них сохранен. В легких дыхание жесткое, хрипов нет. АД — 130/80 мм рт. ст. Живот мягкий, безболезненный. Симптом Пастернацкого отрицательный с обеих сторон. Мочеиспускание свободное, безболезненное. По другим органам и системам — без патологических изменений. Температура тела 36,7 °С. Субъективно: ощущение жжения в очагах поражения кожи. Зуд отсутствует.

На основании клинической картины (типичные уртикарные высыпания, сопровождающиеся чувством жжения и сохраняющиеся более 24 ч., наличие остаточных явлений после разрешения сыпи — гиперпигментации) был поставлен предварительный диагноз уртикарный васкулит, после чего больная была направлена на комплексное обследование для выявления возможной причины и определения формы васкулита.

В результате проведенных исследований выявлено значительное снижение сывороточного уровня компонентов комплемента и таким образом подтверждена гипокомплементарная форма заболевания: уровень С3 компонента комплемента составил 0,491 г/л (норма 0,900—1,800 г/л), С4 — 0,073 г/л (норма 0,100—0,400 г/л). Кроме того, обнаружены антитела (АТ) к С1q — 27,58 ед./мл (норма <10 ед./мл), антинуклеарные антитела — 2,80 ед. (норма 0,00—1,50 ед.), а также повышенный уровень С1-ингибитора эстеразы — 42,25 мг/дл (норма 23—41 мг/дл) и циркулирующих иммунных комплексов — 99 ед. (норма 30—90 ед.), что указывает на аутоиммунный характер процесса.

Другие аутоиммунные маркеры (ревматоидный фактор, антистрептолизин О, АТ к двуспиральной ДНК, рANCA/АТ к миелопероксидазе, сANCA/АТ к лизосомальной протеиназе PR3, анти-CCP, АТ к базальной мембране клубочка, АТ к эндотелиальным клеткам, АТ к  $\beta_2$ -гликопротеину, АТ к кардиолипину, АТ к тиреоглобулину, АТ к тиреоидной пероксидазе) оказались в пределах нормы. Внутрикожный тест с аутологичной сывороткой — отрицательный.

Кроме того, выявлено значительное увеличение уровня специфического маркера воспаления С-реактивного белка (++++) и неспецифического — СОЭ (до 43 мм/ч., норма до 15 мм/ч.), а также признаки микрогематурии в анализе мочи (трехстаканная проба — эритроциты во всех трех пробах 6—15 в поле зрения) и анемии в общем анализе крови: гемоглобин — 99 г/л (норма 120—140 г/л), микроцитоз, анизохромия. Наблюдалось транзиторное снижение уровня сывороточного железа до 3,4 мкмоль/л (норма 10,7—32,2 мкмоль/л), что, вероятно, было связано с микрогематурией и анемией. Общая железосвязывающая способность сыворотки и уровень ферритина в сыворотке крови оставались в пределах нормы.

Обращало на себя внимание значительное повышение сывороточного уровня провоспалительных

цитокинов — интерлейкина-6 до 23,50 пг/мл (норма 0,00—5,90 пг/мл) и фактора некроза опухоли- $\alpha$  до 17,10 пг/мл (норма < 8,1 пг/мл) и нарушения в системе коагуляции — увеличение уровня фибриногена до 6,16 г/л (норма 2,00—4,00 г/л) и Д-димера до 9,26 мкг/мл (норма 0,00—0,50 мкг/мл).

Аллергологическое обследование (определение уровня общего IgE и специфических IgE к пищевым, пыльцевым, эпидермальным, грибковым и бытовым аллергенам), определение АТ к ВИЧ, реакция Вассермана, HBsAg, анти-HCV, уровень тиреотропного гормона в крови, серологические исследования на паразитарные инфекции (описторхоз, эхинококкоз, токсокароз, трихинеллез, лямблиоз), антитела к *Helicobacter pylori* — в пределах нормы. Яйца гельминтов и простейших в кале не обнаружены.

В медицинском центре «Андреевские больницы» аллергологом была назначена комбинированная терапия метилпреднизолоном (Метипред) в дозе 12 мг/сут. и гидроксихлорохином (Плаквенил) в дозе 400 мг/сут., что привело к исчезновению кожных и некоторому уменьшению выраженности системных проявлений (уменьшение болей в суставах и в области живота), а также к улучшению самочувствия пациентки на несколько дней, после чего (даже на фоне приема указанных препаратов) проявления васкулита снова рецидивировали. Таким образом, в связи с плохим ответом на лечение и сохраняющимися выраженными системными симптомами (болью в области живота и груди, лимфоаденопатией, болью в суставах, отеками гортани и периодическим снижением зрения) 30.07.12 пациентка была госпитализирована в клинику кожных и венерических болезней им. В.А. Рахманова Первого МГМУ им. И.М. Сеченова для наблюдения и подбора терапии.

После поступления в клинику пациентка была направлена на дальнейшее обследование. Были выявлены снижение содержания гемоглобина до 101,9 г/л, лейкоцитоз  $10,57 \cdot 10^9$ /л, увеличение СОЭ до 39 мм/ч, уменьшение уровня альбумина до 42% (норма 57,7—68%), в общем анализе мочи определялись эритроциты 100—200 в поле зрения, белок — 0,030%.

Результаты компьютерной томографии, рентгенографии органов грудной клетки УЗИ щитовидной железы, — без значимых патологических изменений.

Патоморфологическое исследование биоптата кожи наружной поверхности правого плеча (02.08.2012): незначительно выраженный васкулит в сочетании с умеренным гипокератозом.

УЗИ органов брюшной полости и почек (03.08.2012): перегиб, уплотнение и утолщение стенок желчного пузыря. Двойной контур стенок. Конкремент желчного пузыря, хронический калькулезный холецистит. Умеренные диффузные изменения поджелудочной железы. Двусторонний нефроптоз. Кисты левой почки.

Консультация окулиста (08.12): миопия средней степени, миопический астигматизм. Данных о наличии «синдрома сухого глаза» нет. Рекомендован контрольный осмотр через 6 мес.

Консультация нефролога (08.12): в анализах отмечается прогрессирование анемии, нарастание эритроцитурии, появление следов белка. Дополнительно необходимы следующие исследования: проба Реберга, определение суточной протеинурии, ЛДГ, общего и прямого билирубина, генетических маркеров тромбофилий, ультрозвуковая доплерография сосудов почек; целесообразно назначение фраксипарина по 0,3 мл подкожно. Повторная консультация.

Для определения выраженности снижения качества жизни больной было предложено заполнить опросники: опросник качества жизни пациента с дерматологическим заболеванием (DLQI), опросник качества жизни пациента с хронической крапивницей (CU-Q<sub>2</sub>oL), госпитальная шкала тревоги и депрессии, шкала оценки депрессии Бека (BDI), опросник для выявления панических атак и опросник для выявления признаков железодефицита. Получены следующие результаты:

- DLQI — 30 баллов (заболевание оказывает крайне выраженное негативное влияние на качество жизни пациента);
- CU-Q<sub>2</sub>oL — 26% (выраженное снижение качества жизни);
- госпитальная шкала тревоги и депрессии: тревога — 14 баллов (клинически выраженная тревога), депрессия — 11 баллов (клинически выраженная депрессия);
- BDI — 28 баллов (депрессия средней тяжести);
- опросник для выявления панических атак — панические атаки присутствуют;
- опросник для выявления признаков железодефицита — 18 из 27 (наблюдается большинство признаков железодефицита).

Результаты опроса указывают на выраженное негативное влияние заболевания на качество жизни пациентки, на присутствие сопутствующих психических расстройств (депрессии, тревоги, панических атак) и клинически значимого железодефицита, требующего коррекции.

Диагноз уртикарного васкулита был подтвержден гистологически при помощи биопсии кожи из мест высыпаний. Перед постановкой окончательного диагноза исключались другие причины васкулита: прием лекарств (например, лекарственный волчаночно-подобный синдром и другие реакции на лекарства), системные заболевания соединительной ткани (ревматоидный артрит, синдром Шегрена, системный склероз, СКВ), инфекции (вирусы гепатитов В и С), синдром Шнитцлера, другие формы васкулита (например, ангиит, связанный с синдромом Черджа — Стросса) и другие виды УВ (нормокомплементарный

и гипокмплементарный). С учетом характерной клинической картины с наличием системных симптомов, дефицитом компонентов комплемента, присутствием анти-C1q и гистологического подтверждения пациентке поставлен диагноз СГУВ. Поражение кожи было расценено как симптом общего системного процесса, и пациентке было рекомендовано наблюдение нефролога и ревматолога. В условиях стационара больной был отменен гидроксихлорокин и увеличена дневная доза метилпреднизолона до 48 мг/сут., после чего в течение нескольких дней симптомы заболевания практически полностью регрессировали, но затем возникли снова.

Таким образом, с учетом отсутствия ответа на лечение и сохранения системных симптомов в сентябре 2012 г. пациентка была переведена в ревматологический стационар клиники нефрологии, внутренних и профессиональных болезней им. Е.М. Тареева с диагнозом синдром гипокмплементарного уртикарного ангиита. Хронический гастрит (ремиссия). Желчнокаменная болезнь (ремиссия). Кисты левой почки. Рецидивирующий простой герпес. Железодефицитная анемия.

При осмотре больной в клинике им. Е.М. Тареева впервые было отмечено наличие на кожных покровах голеней и кистей геморрагических петехиальных высыпаний (рис. 2). Следует указать, что пурпура нехарактерна для нормокомплементарного УВ, но может наблюдаться при СГУВ как компонент синдрома [9]. Кроме этого, физикальное обследование позволило выявить изменения лица по типу синдрома Кушинга и повышение АД до 130/80 мм рт. ст.

В результате обследования в клинике им. Е.М. Тареева было выявлено снижение уровня гемоглобина до 10<sup>2</sup> г/л, повышение количества лейкоцитов до 21,1 · 10<sup>9</sup>/л, снижение уровня железа сыворотки до 5,21 мкмоль/л (норма 9,0—31,3 мкмоль/л), повышение уровня фибриногена до 4,88 г/л (норма 1,8—4,0 г/л).

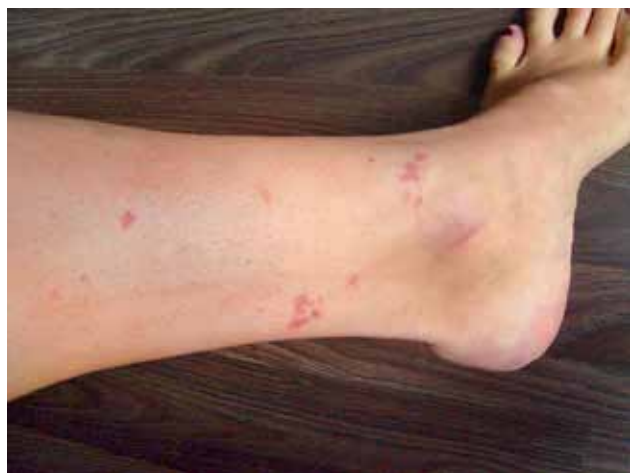Консультация психотерапевта (09.2012): кратковременная субдепрессивная реакция преимущественно нозогенного характера. Рекомендовано: мирзатен 30 мг на ночь, тералиджен по 2,5 мг 3 раза в сутки. Повторный осмотр — через 1 мес.

Эзофагогастродуоденоскопия (26.09.2012): недостаточность кардии; катаральный гастродуоденит.

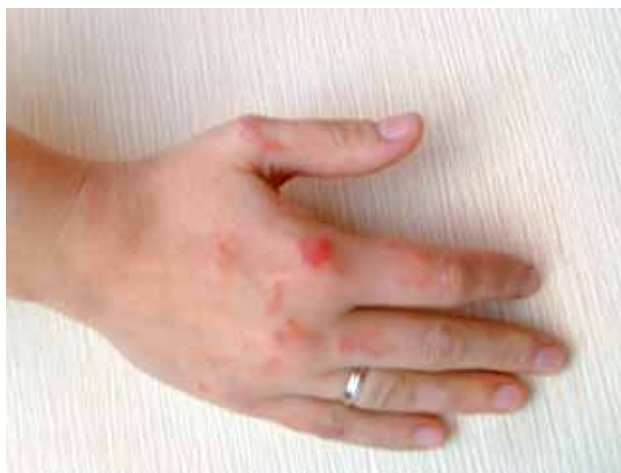Рентгенография костей таза и тазобедренных суставов (09.2012): определяется субхондральный склероз и разрастание крыш вертлужных впадин, суставные щели не сужены. Отмечается диффузный остеопороз. Признаки артроза илеосакральных сочленений.

На основании данных клинико-лабораторного обследования пациентке был поставлен диагноз:

- основное заболевание: системная красная волчанка хронического течения с лимфаденопатией (анамнестически), поражением кожи (васкулит), коленных, тазобедренных и локтевых суставов (ар-



а



б

Рис. 2. Гиперпигментация и геморрагические элементы на месте разрешившихся старых высыпаний: а — левая голень, б — правая кисть

трит), системы крови (анемия), почек. Осложнения: медикаментозный синдром Иценко — Кушинга.

- сопутствующие заболевания: хронический бронхит (курильщика), обострение. Гипоплазия, киста левой почки. Желчнокаменная болезнь, вне обострения. Хронический гастрит, вне обострения. Миопия средней степени, миопический астигматизм.

Диагноз СКВ, проявившейся СГУВ в дебюте заболевания, был поставлен с учетом соответствия четырём из 11 критериев заболевания (анемия, повышенный титр антинуклеарных антител, протеинурия, артрит) [10]. Биопсия почки не была проведена в связи с умеренностью мочевого синдрома, сохранностью функции почек и наличием относительных противопоказаний (гипоплазия почки). Принято решение о необходимости обсуждения вопроса о выполнении нефробиопсии и вопроса о цитостатической терапии при нарастании мочевого синдрома.

На фоне лечения (преднизолон 500 мг внутривенно, метипред 32—40 мг/сут., азатиоприн 100 мг/сут.) уменьшилась частота и количество эритематозных, уртикарных и геморрагических высыпаний, отмечена положительная динамика иммунологических показателей, повысился уровень компонентов комплемента. В конце октября 2012 г. пациентка была выписана в удовлетворительном состоянии. Даны рекомендации по наблюдению в поликлинике по месту жительства у терапевта и ревматолога и продолжению приема метипреда и азатиоприна.

В январе 2013 г. кожные высыпания у больной практически отсутствовали, но периодически возникали системные симптомы: ломота в коленных и голе-

ностопных суставах (1 раз в неделю), боль в животе, тошнота, жидкий стул (ежедневно), а также одышка даже при минимальной физической нагрузке (ежедневно). Отмечено увеличение массы тела на 8 кг, рост волос на лице, периодическое повышение артериального давления. Выявлена непереносимость азатиоприна (тошнота, рвота, жидкий стул), в связи с чем препарат был заменен на микофенолата мофетил, кроме которого больная получала метипред по 5 таблеток 1 раз в день (с постепенным снижением дозы), фраксипарин, варфарин, фенюльс.

**Анамнез жизни.** Аллергологический анамнез не отягощен, в том числе семейный. Пациентка — инженер-эколог. Курит 5—7 сигарет в день с 14 лет, периодически применяет легкие наркотические средства (марихуана, гашиш).

### Обсуждение

Особенностью приведенного клинического случая является длительное подострое течение СКВ, проявлявшейся до определенного времени только уртикарными элементами, которые принимались за симптомы хронической крапивницы. Из анамнеза видно, что первые проявления фоточувствительного заболевания — СКВ возникли в Египте во время длительного пребывания в условиях солнечного облучения. В летнее время произошло ухудшение состояния больной.

Отсутствие эффекта от высоких доз антигистаминных препаратов и низких доз глюкокортикостероидов (ГКС), а также длительное сохранение высыпаний с последующим присоединением симптомов со стороны различных органов и систем указало на не-

обходимость исключения других причин кожного процесса и более широкого диагностического поиска. Результаты последнего в конечном счете позволили поставить правильный диагноз и подобрать адекватную терапию.

Диагноз СГУВ основывается на выявлении больших и малых критериев (табл.1). Важными моментами диагностики СГУВ при СКВ являются верное определение формы васкулита (нормокомплементарная или гипоккомплементарная) и определение системных симптомов. Для этого при подозрении на поражение дыхательного тракта проводят рентгенографию грудной клетки, функциональные легочные тесты и/или бронхоальвеолярный лаваж. Для оценки состояния почек необходимы общий и биохимический анализы мочи, а также определение уровня креатинина, состояния печени — измерение уровня печеночных ферментов. Другие лабораторные исследования включают определение уровня антител к ядерным антигенам, компонентов комплемента и криоглобулинов в крови, а также общий анализ крови. СОЭ часто повышена, но не служит специфическим показателем и не связана с тяжестью УВ или наличием системного вовлечения. Важным маркером системности заболевания и высокой вероятности осложнений является гипоккомплементемия. У пациентов с гипоккомплементемией за-

болевание обычно протекает более тяжело [11], хотя системные осложнения могут возникать и у пациентов с нормокомплементарным УВ [12, 13].

Для оптимального подтверждения диагноза УВ на основе измерения в сыворотке уровня компонентов комплемента требуется определение уровня С1q, С3, С4 и  $CH_{50}$  2 или 3 раза в течение нескольких месяцев наблюдения [6]. Выявление IgG-аутоантител в коллагеноподобной области С1q, если есть такая возможность, может помочь в диагностическом поиске и подтверждении диагноза СГУВ.

Основным заболеванием, с которым нужно дифференцировать УВ, является крапивница, иногда острая (длительность менее 6 нед.), но чаще хроническая (длительность более 6 нед.) [1]. Высыпания при СГУВ часто трудноотличимы от кожных проявлений хронической крапивницы без васкулита как по данным анамнеза, так и клинически, тем не менее имеется несколько ключевых различий между этими двумя заболеваниями (табл. 2).

При подозрении на УВ и для подтверждения диагноза этого заболевания необходима биопсия кожи (предпочтительно из ранних высыпаний), иногда множественная. Биопсия кожи — «золотой стандарт» диагностики УВ. В биоптатах кожи, окрашенных гематоксилином и эозином, отмечаются характерные гисто-

Таблица 1 Критерии диагноза СГУВ [9]

Большие	Малые
Хроническая уртикарная экзантема (хроническая крапивница) Гипоккомплементемия	Лейкоцитокластический васкулит Артралгия и артрит Увеит, эписклерит или конъюнктивит Гломерулонефрит Абдоминальная боль Положительные анти-С1q

Таблица 2 Дифференциальная диагностика между хронической крапивницей и УВ [9 с дополнением]

	Крапивница	Уртикарный васкулит
Боль, жжение	—	+
Зуд	+	+/-
Длительность сохранения отдельных высыпаний	< 3 ч	> 24 ч
Разрешение	Полное	Есть остаточные явления, гиперпигментация
Диаскопия	—	Покраснение в центре
Ангиоотек	Возможен	Возможен
Гистология	Т-лимфоциты, макрофаги, эозинофилы, периваскулярная локализация, отсутствие лейкоклазии и экстравазации эритроцитов	Преобладают нейтрофилы, локализация — сосудистая стенка и периваскулярно, присутствуют лейкоклазия, экстравазация эритроцитов и набухание эндотелиальных клеток

патологические особенности УВ, к которым относится большинство признаков лейкоцитокластического васкулита и которые обычно отсутствуют при крапивнице: преобладание нейтрофилов, локализация инфильтрата в области сосудистой стенки и периваскулярно, лейкоклазия, экстравазация эритроцитов и набухание эндотелиальных клеток (рис. 3).

Лечение УВ определяется тяжестью заболевания. Кроме того, терапия должна быть направлена на заболевание, на фоне которого развился УВ (например, гепатит С или СКВ), если оно обнаружено.

В настоящее время не существует универсальной и эффективной терапии УВ. Антигистаминные препараты часто применяются для симптоматического контроля зуда, но редко эффективны в качестве монотерапии и не изменяют течение заболевания. Основой лечения служат системные ГКС. Многим пациентам они назначаются на длительный срок; доза подбирается индивидуально в зависимости от тяжести заболевания. Потребность в ГКС может быть снижена при приеме индометацина, азатиоприна, циклоспорина, циклофосфамида, микофенолата мофетила, колхицина, дапсона и антималярийных препаратов [14]. Важно подчеркнуть тот факт, что в приведенном нами случае добиться стойкой ремиссии позволило проведение пульс-терапии ГКС.

При высокой активности заболевания возможно осуществление плазмафереза. Такое лечение приводит к уменьшению содержания циркулирующих иммунных комплексов, но эффект временный и симптомы васкулита обычно возобновляются спустя несколько дней [15].

УВ, в том числе СГУВ, имеет непредсказуемое течение со средней продолжительностью 3—4 года, а в отдельных случаях — до 25 лет [16]. Показано, что у 40% пациентов с УВ полная ремиссия заболевания наступила в течение 1 года [12].

При наблюдении группы пациентов в течение 12 лет у большинства из них не было отмечено развития связанных с УВ заболеваний (онкологических, соединительной ткани и др.), хотя сообщалось об отдельных случаях эволюции УВ в СКВ [17] и синдроме Шегрена [15]. При выявлении заболевания, ставшего возможной причиной УВ, течение и прогноз васкулита зависят от лечения основной патологии.

К летальному исходу у пациентов с УВ может приводить отек гортани, хронический обструктивный бронхит легких, дыхательная недостаточность, сепсис, почечная недостаточность и инфаркт миокарда [12].

### Заключение

Данное клиническое наблюдение примечательно не только редкостью СГУВ, но и тем, что этот синдром оказался дебютом СКВ, что встречается еще реже. Кроме того, в отличие от более ранних сообщений у нашей пациентки наблюдалось длительное подо-

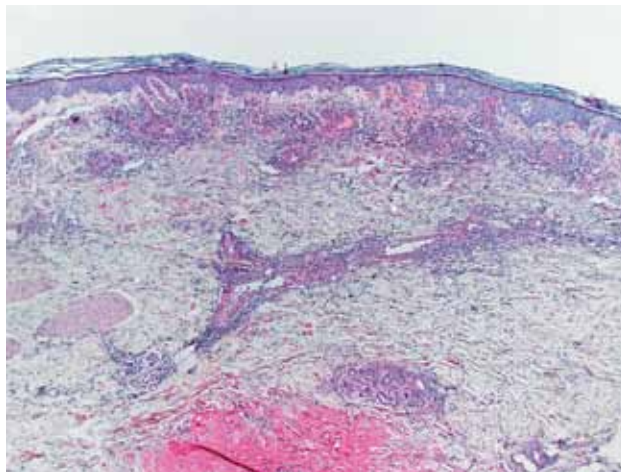


Рис. 3. Характерные гистопатологические особенности гипокплементарного уртикарного васкулита (Stephen Lyle, <http://www.dermopedia.org>)

строе течение болезни, проявляющейся в начальной стадии только уртикарными элементами, напоминающими хроническую крапивницу. С момента появления первых симптомов прошло более полугода, прежде чем пациентке был поставлен диагноз СГУВ, и около 8 мес. до подтверждения СКВ и подбора адекватного лечения. Прогрессирующее течение заболевания с присоединением симптомов со стороны различных органов и систем потребовало привлечения различных специалистов: дерматолога, ревматолога, паразитолога, нефролога, аллерголога, окулиста, психотерапевта. Впервые у больного СГУВ выявлено выраженное снижение качества жизни и наличие сопутствующих психических нарушений. Важно, что в нашем случае добиться контроля заболевания позволило применение пульс-терапии с последующим назначением минимально эффективной дозы пероральных ГКС на длительный срок.

Примечательно, что в приведенном наблюдении васкулит является компонентом СКВ, патофизиологически связан с ней и представляет дебют заболевания, в то время как в других публикациях предполагалась возможность сосуществования СГУВ и СКВ у одних и тех же пациентов как разных заболеваний, иммунологически независимых друг от друга или обусловленных лишь некоторыми сходными процессами [7, 9].

Таким образом, с учетом представленных данных к диагностике и лечению больных с уртикарной сыпью следует подходить с особой осторожностью, помнить, что за хронической спонтанной крапивницей может «скрываться» васкулит, который может быть всего лишь предвестником тяжелой аутоиммунной патологии, такой как СКВ. ■



## Литература

- Kolkhir P.V. Urticaria and angioedema. Moscow: Practical medicine, 2012 г. [Колхир П.В. Крапивница и ангиоотек. М: Практическая медицина 2012.]
- Peroni A., Colato C., Zanozi G., Girolomoni G. Urticarial lesions: if not urticaria, what else? The differential diagnosis of urticaria: part II. Systemic diseases. J Am Acad Dermatol 2010; 62(4): 557—570, quiz 571—572.
- Berg R.E., Kantor G.R., Bergfeld W.F. Urticarial vasculitis. Int J Dermatol 1988; 27(7): 468—472.
- Venzor J., Lee W.L., Huston D.P. Urticarial vasculitis. Clin Rev Allergy Immunol 2002; 23(2): 201—216.
- McDuffie F.C., Sams W.M. Jr., Maldonado J.E. et al. Hypocomplementemia with cutaneous vasculitis and arthritis. Possible immune complex syndrome. Mayo Clin Proc 1973; 48(5): 340—348.
- Wisnieski J.J. Urticarial vasculitis. Curr Opin Rheumatol 2000; 12(1): 24—31.
- Wisnieski J.J., Baer A.N., Christensen J. et al. Hypocomplementemic urticarial vasculitis syndrome. Clinical and serologic findings in 18 patients. Medicine (Baltimore) 1995; 74(1): 24—41.
- Jones J.M., Reich K.A., Raval D.G. Angioedema in a 47-year-old woman with hypocomplementemic urticarial vasculitis syndrome. J Am Osteopath Assoc 2012; 112(2): 90—92.
- Grotz W., Baba H.A., Becker J.U. et al. Hypocomplementemic urticarial vasculitis syndrome. An interdisciplinary challenge. Dtsch Arztebl Int 2009; 106(46): 756—763.
- Hochberg M.C. Updating the ACR revised criteria for the classification of systemic lupus erythematosus. Arthritis Rheum 1997; 40: 1725.
- Aboobaker J., Greaves M.W. Urticarial vasculitis. Clin Exp Dermatol 1986; 11(5): 436—444.
- Sanchez N.P., Winkelmann R.K., Schroeter A.L., Dicken C.H. The clinical and histopathologic spectrums of urticarial vasculitis: study of forty cases. J Am Acad Dermatol 1982; 7(5): 599—605.
- Dincy C.V., Geroge R., Jacob M. et al. Clinicopathologic profile of normocomplementemic and hypocomplementemic urticarial vasculitis: a study from South India. J Eur Acad Dermatol Venereol 2008; 22: 789—794.
- Eiser A.R., Singh P., Shanies H.M. Sustained dapson-induced remission of hypocomplementemic urticarial vasculitis—a case report. Angiology 1997; 48(11): 1019—1022.
- Davis M.D., Daoud M.S., Kirby B. et al. Clinicopathologic correlation of hypocomplementemic and normocomplementemic urticarial vasculitis. J Am Acad Dermatol 1998; 38: 899—905.
- Soter N.A. Chronic urticaria as a manifestation of necrotizing vasculitis. N Engl J Med 1977; 296: 1440—1442.
- Bisaccia E., Adamo V., Rozan S.W. Urticarial vasculitis progressing to systemic lupus erythematosus. Arch Dermatol 1988; 124: 1088—1090.

об авторах: ▶

П.В. Колхир — к.м.н., старший научный сотрудник научно-исследовательского отдела иммунозависимых дерматозов Научно-исследовательского центра ГБОУ ВПО «Первый МГМУ им. И.М. Сеченова» Минздрава России

О.Ю. Олисова — д.м.н., профессор, зав. кафедрой кожных и венерических болезней лечебного факультета ГБОУ ВПО «Первый МГМУ им. И.М. Сеченова» Минздрава России

Н.Г. Кочергин — д.м.н., профессор кафедры кожных и венерических болезней лечебного факультета ГБОУ ВПО «Первый МГМУ им. И.М. Сеченова» Минздрава России


## VITISKIN

Гидрогель —  
регулятор депигментации

- легко наносится
- быстро впитывается
- не оставляет пятен



Вакуумная система тубы предотвращает проникновение воздуха, сохраняя активность Vitiskin на весь срок годности.



Разработано во Франции,  
произведено в Швейцарии



Положительный результат  
в 83% случаев\*.

Основное действующее вещество:  
супероксиддисмутаза Dismutin-ВТ<sup>®</sup> —  
запатентованный стабильный фермент,  
полученный с помощью биотехнологий.  
Полезная активность – 50 МЕ/л.

Активизирует меланогенез благодаря  
вспомогательным веществам:  
цинку, витамину В12, меди  
и пантотенату кальция.

Свидетельство о государственной регистрации  
№ RU.77.01.34.001.E.002034.02.12 от 16.02.2012 г.

Официальный дистрибьютор в РФ: ЗАО «Парамед»,  
123591, г. Москва, ул. Кулакова, д.20. +7 (495) 781-84-78

\*По результатам двойного слепого плацебо-контролируемого  
исследования университета г. Безансон, Франция, 2007 г.

ИМЕЮТСЯ ПРОТИВОПОКАЗАНИЯ. ПЕРЕД ПРИМЕНЕНИЕМ ПРЕПАРАТА ПРОКОНСУЛЬТИРУЙТЕСЬ СО СПЕЦИАЛИСТОМ.