

Атипичное проявление идиопатической атрофодермии Пазини — Пьерини

В.А. Гребенников, Л.А. Анисимова, Г.Э. Гурский

ГБОУ ВПО «Ростовский государственный медицинский университет» Минздрава России
344022, Ростов-на-Дону, пер. Нахичеванский, 29

Представлено наблюдение сложного для диагноза случая идиопатической атрофодермии Пазини — Пьерини без клинических признаков атрофии кожи, которая была выявлена лишь при патогистологическом исследовании. У пациентки 25-летнего возраста отмечено развитие в поясничной области слева синюшно-бурых мелких пятен, образовавших очаг неправильных очертаний с мраморным рисунком без признаков атрофии кожи и уплотнения. Затем аналогичные очаги распространились на кожу области левой лопатки и левого плеча. Однако патогистологическое исследование выявило в пораженной коже проявления атрофии и даже легко выраженного склероза в субэпидермальной зоне, что позволило установить диагноз, а проведенное лечение сопровождалось благоприятной клинической динамикой.

Ключевые слова: **ограниченная склеродермия, атрофодермия Пазини — Пьерини, дисхромия.**

Контактная информация: svetgrva@yandex.ru. Вестник дерматологии и венерологии 2013; (3): 72—75.

Atypical manifestation of idiopathic atrophoderma of Pasini and Pierini

V. A. Grebennikov, L.A. Anisimov, G.E. Gursky

The Rostov State Medical University
Per. Nakhchivan 29, Rostov-na-Donu, 344022, Russia

The authors describe a case of idiopathic atrophoderma of Pasini and Pierini, which was difficult to diagnose, had no clinical signs of skin atrophy and was diagnosed only as a result of histopathology. A female patient aged 25 developed small-size spots of cyanochroic and brown color in the left-hand lumbar area, which formed a focus of irregular shape with the marble pattern without any signs of skin atrophy or compression. Similar foci later affected skin in the area of the left bladebone and left shoulder. However, histopathology revealed atrophic manifestations and a light form of sclerosis in the subepidermal zone of the affected skin, which made it possible to diagnose the condition, and the administered treatment demonstrated positive clinical dynamics.

Key words: **circumscribed scleroderma, atrophoderma of Pasini and Pierini, dyschromia.**

Corresponding author: svetgrva@yandex.ru. Vestnik Dermatologii i Venerologii 2013; 3: 72—75.

■ Одним из вариантов ограниченной склеродермии является идиопатическая атрофодермия Пазини — Пьерини (поверхностная) (non-indurated lilac-colored atypical scleroderma (Gougerot)) [1—5]. Этот редкий дерматоз относится к поверхностному, abortивному, более легкому варианту бляшечной склеродермии без признаков уплотнения кожи.

Согласно С.И. Довжанскому [3], атрофодермия Пазини — Пьерини манифестирует в виде множественных пигментных пятен на коже с последующим присоединением атрофии, а очаги имеют вид запавших бляшек без склонности к регрессу. Ведущим клиническим признаком заболевания считается дисхромия. Атрофодермия Пазини — Пьерини представляет собой разновидность склероатрофического процесса, занимающего промежуточное положение между бляшечной склеродермией и первичной атрофией кожи. Заболевание чаще возникает у женщин в возрасте от 10 до 20 лет, элементы локализуются преимущественно на спине, что является одним из отличительных клинических признаков. Число очагов поражения — от 1 до десятков, величина — от 2—3 до 10 см и больше. Высыпания представлены синевато-фиолетовыми или коричневатоголубоватыми несколько западающими бляшками с просвечивающими венами, четкими или постепенно переходящими в окружающую клинически неизмененную кожу границами и гладкой поверхностью. Уплотнения в основании бляшек практически отсутствуют. У некоторых пациентов отмечается сиреневое кольцо вокруг высыпаний, возможна дисхромия. Клинические проявления весьма схожи с симптоматическим ливедо, что приводит в ряде случаев к неправильной постановке диагноза. Дифференцируют идиопатическую атрофодермию Пазини — Пьерини также с анетодермией, при которой наблюдается симптом «проваливания» пальца и грыжевидные выпячивания. Для синдрома Иценко — Кушинга характерны багрово-синюшные пятна, располагающиеся чаще на груди и лице, на коже плеч, предплечий, бедер, голеней, ягодиц, отмечается мраморный рисунок, нередко переходящий в цианотичную эритему, типичны очаговые атрофические полосы. При дифференциальной диагностике атрофодермии Пазини — Пьерини и синдрома Иценко — Кушинга большое значение имеют данные анамнеза (при втором отмечается длительный прием кортикостероидов). В сомнительных случаях правильной постановке диагноза способствуют лабораторные данные. У пациентов с синдромом Иценко — Кушинга, как правило, в крови определяют гиперхолестеринемию, гипергликемию, увеличение содержания кортизола [6, 7].

Диагноз в ряде случаев должен быть подтвержден патогистологическим исследованием кожи из очага поражения. При идиопатической атрофодермии Пазини — Пьерини в начале заболевания выявляются изменения в дерме в виде отечности, утолщения колла-

геновых пучков, умеренно выраженных воспалительных периваскулярных инфильтратов из лимфоцитов и плазматических клеток. Придатки кожи исчезают. Позднее уменьшается количество эластических волокон, выявляются их разрывы, развивается атрофия эпидермиса, уменьшаются воспалительные инфильтраты. Характерна повышенная васкуляризация, сосуды имеют утолщенную фиброзную стенку и суженный просвет [8—10].

При терапии идиопатической атрофодермии Пазини — Пьерини применяется пенициллин (внутримышечно), гиалуронидаза (внутримышечно либо подкожно в область очагов поражения), бетаметазон (внутриочаговое введение), для приема внутрь — пентоксифиллин, ксантинола никотинат, актовегин, детралекс и др., а наружно — мометазона фураат, метилпреднизолона ацетат, бетаметазона дипропионат, аппликации диметилсульфоксида, актовегин (5% мазь), солкосерил (5% мазь) и др. [6, 11—14].

Приводим наше наблюдение.

Большая З., 25 лет, поступила в клинику кожных болезней Ростовского государственного медицинского университета 24.01.2012 г. с жалобами на высыпания на коже в области левой половины поясицы, спины и левого плеча.

Считает себя больной с августа 2011 г., когда в левой поясничной области появились синюшно-бурые мелкие пятна, образовавшие очаг неправильной формы с мраморным рисунком. В дальнейшем очаг продолжал расти, высыпания со временем возникли в области левого угла лопатки, а за неделю до госпитализации и на коже левого плеча. Субъективных ощущений не отмечено. По поводу данных жалоб к врачу не обращалась. Семейный анамнез не отягощен. В детстве перенесла краснуху, ОРВИ отмечается редко. Аллергоанамнез не отягощен.

При объективном обследовании состояние удовлетворительное. Со стороны сердечной, дыхательной, нервной, пищеварительной систем особенностей не отмечалось.

Поражение кожи носит распространенный характер. Высыпания располагаются асимметрично в области поясицы и угла лопатки слева, размер очагов достигает 10 × 15 см. По разгибательной поверхности левого плеча очаг лентовидной формы располагается от плечевого до локтевого сустава. Морфологические элементы сыпи представлены линейными пятнами бурого, коричневатого и синюшно-розового цвета шириной 3—5 мм и длиной 15—25 мм, формирующими мраморный рисунок кожи. В области отдельных пятен на туловище видны расширенные вены. Клинических признаков атрофии кожи не отмечено. Субъективных ощущений нет.

Проведены лабораторные исследования: общий анализ крови, общий анализ мочи, КСР на сифилис, ИФА на вирус гепатита В, С — патологических изме-

нений не выявлено. В биохимическом анализе крови: общий белок — 79 г/л, глобулины: альфа — 12%, бета — 10%, гамма — 19%, коэффициент А/Г — 1,44, глюкоза крови — 4,64 ммоль/л, С-реактивный белок — менее 6,0 мг/л.

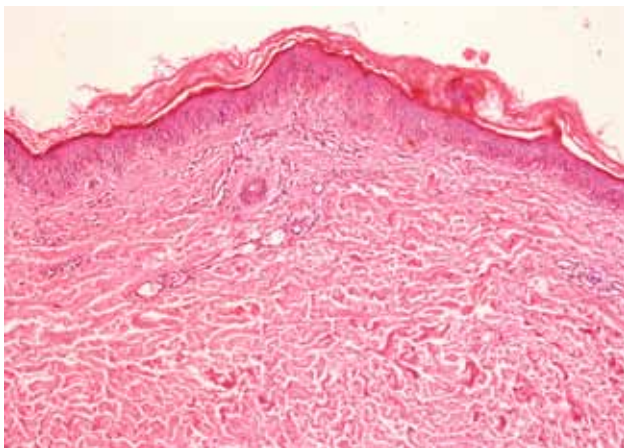
В связи с односторонним характером поражения кожи с целью исключения трофических расстройств выполнена рентгенограмма грудного отдела позвоночника, которая не выявила нарушений костных структур.

При патогистологическом исследовании биоптата пораженной кожи (рис. 1, 2) отмечается нерезко выра-

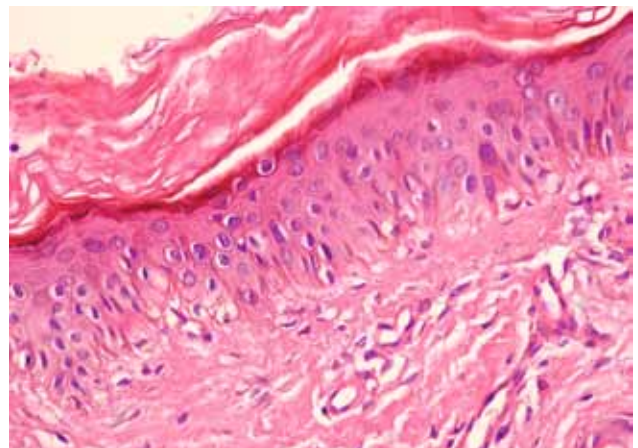
женная атрофия эпидермиса, гомогенизация, гиалиноз коллагеновых волокон дермы, отсутствие придатков кожи, склероз стенок отдельных сосудов, сужение их просветов, немногочисленные мелкие лимфоидные инфильтраты вокруг капилляров.

На основании данных анамнеза, клинической картины и результатов исследований был поставлен диагноз: идиопатическая атрофодермия Пазини — Пьерини.

Проведено лечение в соответствии с установленным диагнозом: внутримышечно пенициллин по 500 000 ЕД/4 раза в сутки, 20 000 000 ЕД на курс, клексан 0,4 мл подкожно № 10, пентоксифиллин 2% —

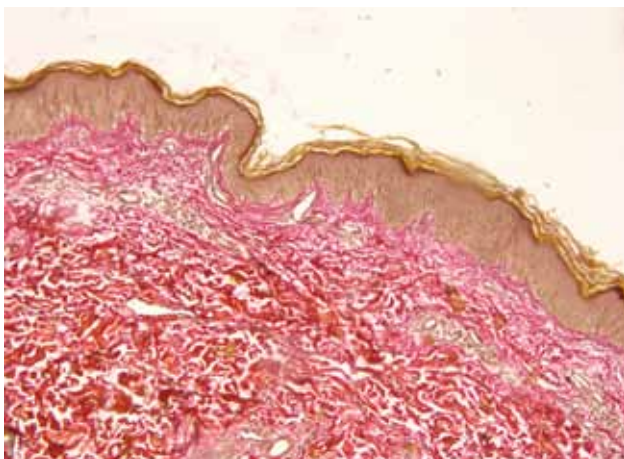


а

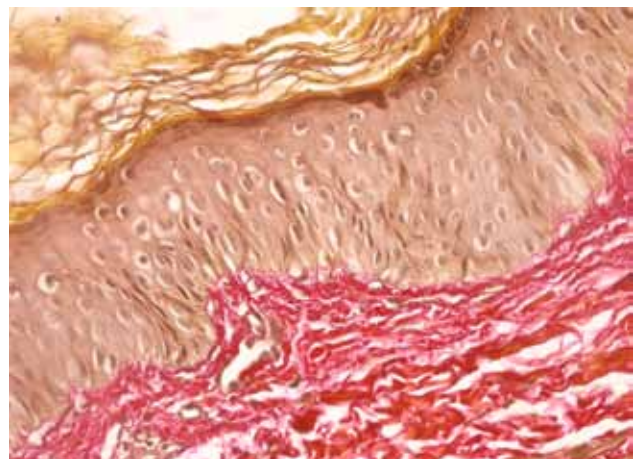


б

Рис. 1. Истончение эпидермиса, отсутствие придатков кожи, склероз субэпидермального слоя дермы, утолщение сосудистых стенок мелких артерий, их просвет сужен. Окраска гематоксилином и эозином (а — $\times 50$; б — $\times 400$)



а



б

Рис. 2. Подэпидермально-выраженный склероз. Окраска по Ван-Гизону (а — $\times 50$; б — $\times 400$)

5,0 мл на 200 мл 0,9% раствора хлорида натрия внутривенно капельно №10, диклофенак ретард 100 мг в сутки в течение 20 дней, аскорутин по 1 таблетке в сутки, аевит 1 капсула в сутки, наружно крем «Долгит».

Пациентка выписана со значительным улучшением, высыпания практически регрессировали, остаточные явления в виде слабовыраженной пигментации светло-коричневого цвета.

Интерес приведенного клинического случая состоит в редкости данной формы очаговой склеродермии

в практике врача-дерматовенеролога. Многообразие проявлений атрофодермии Пазини — Пьерини без видимых склероатрофических процессов кожи требует патогистологического исследования, что позволит избежать ошибок в диагностике.

Особенность наблюдения заключается в отсутствии у больной клинически определяемых признаков атрофии в очагах поражения кожи, однако патогистологически атрофия кожи и даже легко выраженный ее склероз были обнаружены. ■

Литература

- Guseva N.G. Sistemnaya sklerodermya: klinika, diagnostika, lechenie. Ros zhurn kozh i ven bolezney. 2002; 4: 5—15. [Гусева Н.Г. Системная склеродермия: клиника, диагностика, лечение. Рос. журн. кож. и вен. болезней. 2002; 4: 5—15.]
- Differentsial'naya diagnostika kozhnykh bolezney. Rukovodstvo dlya vrachev. Pod redaktsiyey B.A. Berenbeyna, A.A. Studnitsina. M. 1989; 441—568. [Дифференциальная диагностика кожных болезней. Руководство для врачей. Под редакцией Б.А. Беренбейна, А.А. Студницина. М. 1989; 441—568.]
- Dovzhanskiy S.I. Kliniko-immunologicheskie paralleli pri ogranichennoy i sistemnoy skleroderмии. Ros. zhurn. kozhn. i ven. bol. 2002;4: 26—29. [Довжанский С.И. Клинико-иммунологические параллели при ограниченной и системной склеродермии. Рос. журн. кож. и вен. бол. 2002;4: 26—29.]
- Vysotskiy G.Ya. Sistemnaya i ochagovaya sklerodermya. L: Meditsina. 1971, 238 s. [Высоцкий Г.Я. Системная и очаговая склеродермия. Л: Медицина 1971, 238 с.]
- Khebif T.P. Zabolevaniya soedinitel'noy tkani. Kozhnye bolezni. Diagnostika i lechenie. M. 2006; 362—367. [Хэбиф Т.П. Заболевания соединительной ткани. Кожные болезни. Диагностика и лечение. М. 2006; 362—367.]
- Klinicheskoye rekomendatsii. Dermatovenerologiya, 2010. Pod redaktsiyey A.A. Kubanovoy — M.: DEKS-Press, 2010; 428 s. [Клинические рекомендации. Дерматовенерология, 2010. Под редакцией А.А. Кубановой М.: ДЭК-ПРЕСС, Д36. 2010; 428 с.]
- Bonifati C., Impara G., Morrone A., Pietrangeli A., Carducci M. Simultaneous occurrence of Linear scleroderma and homolateral segmental vitiligo. J Eur Acad Dermatol Venereol. 2006; 20 (1): 63: 5.
- Skripkin Yu.K., Butov Yu.S., Khamaganova I.V. i soavt. Porazhenie kozhi pri boleznyakh soedinitel'noy tkani. V kn.: Klinicheskaya dermatovenerologiya. Rukovodstvo dlya vrachev. Red. Skripkin Yu.K., Butov Yu.S. M. 2009; t. 2; 234—276. [Скрипкин Ю.К., Бутов Ю.С., Хамаганова И.В. и соавт. Поражение кожи при болезнях соединительной ткани. В кн.: Клиническая дерматовенерология. Руководство для врачей. Ред. Ю.К. Скрипкин, Ю.С. Бутов. М. 2009; т. 2; 234—276.]
- Asano Y., Ihn H., Jinnin M., Mimura Y., Tamaki K. Involvement of 5 Integrin in the Establishment of Autocrine TGF — Signaling in Dermal Fibroblasts Derived from Localized Scleroderma. J Invest Dermatol 2006; 126: 1761—1769.
- Carlson J.A., Chen K.O. Ron, Cutaneous Vasculitis Update: Neutrophilic Muscular Vessel and Eosinophilic, Granulomatous, and Lymphocytic Vasculitis Syndromes. Am J Dermatopathol. Februaru, 2007; Vol. 29, Issue 1: 32—43.
- Bolotnaya L.A., Serbina I.M. Sovremennaya patogeneticheskaya terapiya skleroderмии. Mezhdunarod. med. zhurnal. 1999; 3: 56—58. [Болотная Л.А., Сербина И.М. Современная патогенетическая терапия склеродермии. Междунар мед журн 1999; 3: 56—58.]
- Bolotnaya L.A., Shakhova F.B., Serbina I.M. Novoe v patogeneze i terapii ogranichennoy skleroderмии. Vestn. dermatol. 2004; 2: 31—34. [Болотная Л.А., Шахова Ф.Б., Сербина И.М. Новое в патогенезе и терапии ограниченной склеродермии. Вестн дерматол 2004; 2: 31—34.]
- Alexandrescu D.T., Bhagwati N.S., Wiernik P.H. Chemotherapy induced scleroderma: a pleiomorphic syndrome Clinical and Experim Dermatol 22 Feb 2005: Vol. 30, Issue 2: 141—145.
- Connolly M.K. Pulmonary Arterial Hypertension in Scleroderma: A New Treatment. «Scleroderma Voice». 2002; 2: 32.

об авторах: ▶

В.А. Гребенников — д.м.н., профессор, заведующий кафедрой кожных и венерических болезней ГБОУ ВПО РостГМУ Минздрава России

Л.А. Анисимова — к.м.н., ассистент кафедры кожных и венерических болезней ГБОУ ВПО РостГМУ Минздрава России

Г.Э. Гурский — к.м.н., ассистент кафедры кожных и венерических болезней ГБОУ ВПО РостГМУ Минздрава России