

Вопросы системной терапии акне в подростковом возрасте

И.Г. Сергеева¹, Ю.М. Креницына^{1,2}, Н.Г. Макарова¹, А.А. Дягилева¹

¹ ФГБУ ВПО «Новосибирский национальный исследовательский государственный университет»
Министерства образования и науки России
630090, Новосибирск, ул. Пирогова, д. 2

² ФГБУ «НИИ региональной патологии и патоморфологии» СО РАМН
630117, Новосибирск, ул. Акад. Тимакова, д. 2

Цель. Определение клинических и анамнестических особенностей пациентов с акне в возрасте до 18 лет, которым требуется системная терапия изотретиноином, и оценка динамики терапии.

Материал и методы. Под наблюдением находились 27 пациентов с тяжелой и средней степенью тяжести акне (средний возраст пациентов $16,2 \pm 1,2$ года), которые получали изотретиноин в форме LIDOSE (Акнекутан*), в дозе $0,33 \pm 0,06$ мг на 1 кг массы тела.

Результаты. Стойкое улучшение состояния кожи наблюдалось при достижении дозы изотретиноина в форме LIDOSE $60,3 \pm 2,8$ мг на 1 кг массы тела. Клиническое выздоровление наступило у всех пациентов (полученная кумулятивная доза 100 мг на 1 кг массы тела). Отмечена хорошая переносимость препарата подростками и отсутствие системных побочных эффектов.

Ключевые слова: **акне, подростковый возраст, изотретиноин в форме LIDOSE.**

Контактная информация: mojmaj@mail.ru. Вестник дерматологии и венерологии 2013; (3): 89—94.

Systemic therapy of acne in teenagers

I.G. Sergeyeva¹, Yu.M. Krinitsyna^{1,2}, N.G. Makarova¹, A.A. Dyagileva¹

¹ Novosibirsk State University
Pirogova street 2, 630090, Novosibirsk, Russia

² Research Institute of Regional Pathology and Pathomorphology, Siberian Department of the Russian Academy of Medical Sciences
Akad. Timakova street 2, 630117, Novosibirsk, Russia

The goal was to determine clinical and anamnestic features of acne patients aged up to 18 years needing systemic isotretinoin treatment, and to assess the treatment dynamics.

Materials and methods. The authors conducted a study of 27 patients with moderate to severe acne (with the mean age of 16.2 ± 1.2 years) receiving isotretinoin in the form of LIDOSE (Acnecutan) in the dose of 0.33 ± 0.06 mg/kg.

Results. A steady improvement of the skin condition was observed when the dose of isotretinoin in the form of LIDOSE of 60.3 ± 2.8 mg/kg was used. Clinical recovery was observed in all of the patients (the cumulative dose amounted to 100 mg/kg). Teenagers demonstrated good tolerance to the drug and had no systemic adverse effects.

Key words: **acne, teenagers, isotretinoin in the form of LIDOSE.**

Corresponding author: mojmaj@mail.ru. Vestnik Dermatologii i Venerologii 2013; 3: 89—94.

* В Бельгии данный препарат зарегистрирован под торговым наименованием Isosupra Lidose® и производится компанией Laboratoires SMB S.A.

■ Акне на протяжении многих лет остается одним из наиболее распространенных заболеваний кожи. Анализ обращаемости детей в возрасте от 6 до 18 лет к дерматологу для лечения акне в период 1979—2007 гг. выявил уменьшение среднего возраста пациентов за 28-летний период [1], что авторы объясняют снижением возраста дебюта акне в популяции. Исследования распространенности акне среди подростков в возрасте 15—18 лет показали, что 71,6% опрошенных имели проявления акне, наличие которых оказывало влияние на индекс качества жизни. Около 18% подростков считали наличие акне самой важной проблемой их жизни [2]. При этом тяжесть акне не коррелировала с показателями дерматологического индекса качества жизни [3]. Кроме изменения показателей индекса качества жизни у подростков с акне в 2—3 раза выше склонность к суициду, чаще отмечается отсутствие романтических отношений и половой жизни [4].

Большинство подростков с акне лечат заболевание самостоятельно, только около 17% пациентов обращаются к дерматологу, обычно это пациенты с более тяжелым течением заболевания [5]. Принято считать, что к 18—20 годам жизни начинаются признаки регресса заболевания, но пациенты в возрасте до 18 лет со средней степенью тяжести и тяжелым течением акне часто демонстрируют нарастание активности процесса в этот период и появление склонности к образованию рубца. Поэтому рациональность и безопасность назначения изотретиноина в подростковом возрасте активно изучается в последнее время, что связано как с вопросами влияния акне на качество жизни пациентов, так и с возможностью предотвратить формирование рубцов [6, 7].

Исследования клинической эффективности низких суточных доз изотретиноина (до 0,4 мг/кг) не показали уменьшения эффективности по сравнению с применением средних и высоких доз, в то же время отмечено значительное снижение частоты побочных эффектов [8—10]. Все это позволяет отдавать предпочтение терапии низкими суточными дозами изотретиноина при лечении подростков.

Цель исследования — определить клиничко-анамнестические особенности пациентов в возрасте до 18 лет с акне, которым требуется системная терапия изотретиноином, и оценить динамику терапии.

Материал и методы

Под наблюдением находились 27 пациентов (8 юношей, 19 девушек) с тяжелой и средней степенью тяжести акне в возрасте от 12 до 18 лет. Средний возраст пациентов $16,2 \pm 1,2$ года, средний возраст начала заболевания $12,7 \pm 1,4$ года. Все пациенты получали предшествующую терапию акне: системные антибиотики курсами до 1 мес. — 6 (22,2%) человек, топические ретиноиды — 10 (37%) пациентов. Важно отме-

тить, что пациенты применяли ретиноиды короткими курсами, обычно 1—4 нед., и указывали на отсутствие положительного эффекта. Это совпадает с данными литературы об ожидании подростка получить положительный эффект от терапии акне в первые 4 нед. терапии [11] и особенностях действия топических ретиноидов, при применении которых эффект развивается только на 4—6-й неделе лечения. Препараты, содержащие бензоила пероксид, применяли 9 (33%) подростков, обычно в комбинации с топическими ретиноидами, зинерит — 7 (26%) человек. Все пациенты отмечали отсутствие эффекта или временное улучшение после применения данных средств. Также пациенты указывали на применение взбалтываемых смесей, бодяги, препаратов цинка, витаминов, пивных дрожжей, во-бэнзима, сорбентов, косметических масок с глиной. 11 (40,7%) пациентов регулярно посещали косметолога. Таким образом, к моменту обращения пациенты уже имели неудачный опыт терапии.

У всех пациентов высыпания располагались на коже лица, у 24 (89%) — носили распространенный характер с поражением кожи спины и груди. Морфологические элементы были представлены открытыми и закрытыми комедонами, папулами и пустулами у всех пациентов, глубокими кистами до 1 см диаметром у 9 (33%) пациентов, из них у 2 человек в области переносицы формировались очаги инфильтрации. У всех пациентов на коже были рубцы постакне легкой и средней степени, развившиеся на месте предшествующих воспалительных высыпаний. У одной пациентки на коже имелись множественные эксфолиации, связанные с постоянным самостоятельным вскрытием элементов (рис. 1).

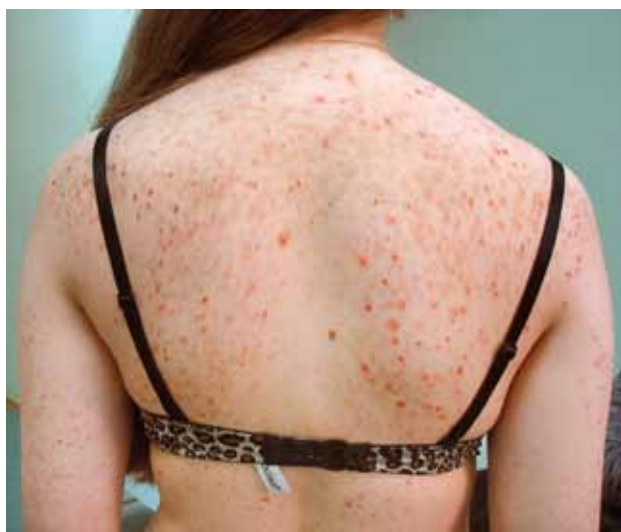

Рис. 1. Эксфолиированные акне на коже спины у пациентки Л., 15 лет

Среди подростков с акне, которым требовалось назначение системной терапии ретиноидами, 15 (55%) имели родственников первой линии родства (отец и/или мать), имеющих акне, у которых высыпания на коже сохранялись после окончания подросткового возраста.

У всех пациентов были обнаружены нормальные значения уровня тестостерона крови, у 2 (7,4%) — выявлено повышение уровня дигидротестостерона.

Возраст наступления менархе у девушек был $12,2 \pm 0,9$ года, цикл составлял 28—30 дней, у 4 девушек диагностирована дисменорея, две — имели мультифолликулярную структуру яичников, у одной — была апоплексия яичника в анамнезе. Таким образом, из 19 девушек в возрасте до 18 лет у 7 (36,8%) имелись гинекологические заболевания.

Всем пациентам проводили биохимический анализ крови до начала лечения, в динамике терапии и после окончания курса (см. таблицу).

Для визуализации глубоких элементов в коже проводили ультразвуковое исследование кожи сканером DUB@SkinScanner (tpm GmbH (Taberna Pro Medicum), Германия) с датчиком 75 МГц, глубиной сканирования 4 мм, и разрешающей способностью 21 мкм (рис. 2, 3).

Для лечения акне пациенты получали изотретиноин в форме LIDOSE (Акнекутан). Препарат назначали в дозировке $0,33 \pm 0,06$ мг на 1 кг массы тела. Одновременно с лечением ретиноидами пациенты использовали топические препараты, корректирующие побочные эффекты изотретиноина со стороны кожи. Для уменьшения сухости губ назначали препараты, содержащие декспантенол в форме крема (д-пантенол), при активной инсоляции — средства с SPF 25 (Ладиваль, гигиеническая помада). Рекомендованная частота нанесения составляла 6—8 раз в сутки. На кожу лица, с учетом резко континентального климата в регионе Западной Сибири, в зимний период рекомендовали крем Нутритик 5%, в летний период — крем Толеран-Ультра, во время пребывания на солнце — средства с SPF 50 (Ангелиос), на тыл кистей при развитии ре-

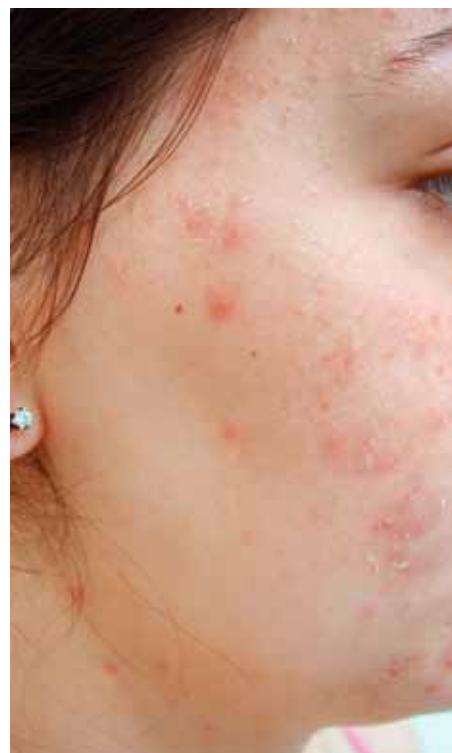

Рис. 2. Состояние кожи щеки пациентки И., 17 лет, до начала терапии

тиноидного дерматита — препарат на основе 0,05% АСД-фракции (Айсида крем-гель для сухой кожи) 4—6 раз в день при обострениях и 1—2 раза в день после купирования проявлений дерматита.

Контрольный осмотр пациентов проводили до лечения, через 1 мес. от начала лечения и далее каждые 3 мес. до получения пациентом курсовой дозы препарата 100 мг на 1 кг массы тела.

Статистическую оценку данных проводили стандартными методами биологической статистики.

Таблица

Показатели биохимического анализа крови у пациентов подросткового возраста с акне в динамике терапии изотретиноином в форме LIDOSE

Показатель	До лечения	После лечения
Аланинаминотрансфераза	$13,7 \pm 3,7$	$15,09 \pm 3,3$
Аспартатаминотрансфераза	$21,4 \pm 6,6$	$21,9 \pm 6,2$
Билирубин	$10,4 \pm 3,0$	$13,6 \pm 6,0$
Мочевина	$4,3 \pm 1,0$	$3,5 \pm 0,6$
Креатинин	$71,1 \pm 10,2$	$63,6 \pm 5,8$
Холестерин	$4,2 \pm 0,8$	$4,2 \pm 0,6$
Триглицериды	$0,6 \pm 0,1$	$1,1 \pm 0,5$

Результаты исследования

На фоне терапии изотретиноином положительный эффект от лечения пациенты отмечали на первом контрольном визите (через 1 мес. от начала терапии). Уменьшение жирности кожи и количества свежих высыпаний приводило к позитивному отношению к лечению как подростков, так и их родителей, несмотря на то что у 6 (22%) пациентов на 3—4-й неделе лечения наблюдалась реакция обострения, которая продолжалась 2—3 нед.

При достижении дозы изотретиноина $11,2 \pm 2,9$ мг на 1 кг массы тела веса наблюдали увеличение отека в области кистозных высыпаний, свежие кисты не появлялись, отмечали уменьшение количества и глубины папулезных и пустулезных элементов, особенно на коже спины, в эти сроки терапии еще сохранялись открытые и закрытые комедоны, но их количество также значительно уменьшалось.

Когда доза изотретиноина достигала $19,4 \pm 3,4$ мг/кг, еще наблюдали сохранение кистозных элементов, которые становились менее напряженными, приобретали синюшно-розовый оттенок, свежие папуло-пустулезные элементы появлялись 1 раз в 1—2 нед., быстро проходили, открытые и закрытые комедоны полностью регрессировали.

При достижении дозы $60,3 \pm 2,8$ мг/кг у всех пациентов сохранялись пятна и рубцы синюшно-розового цвета на месте предшествующих высыпаний. К этому периоду свежие элементы не появлялись на протяжении 1—2 мес. (рис. 4, 5).

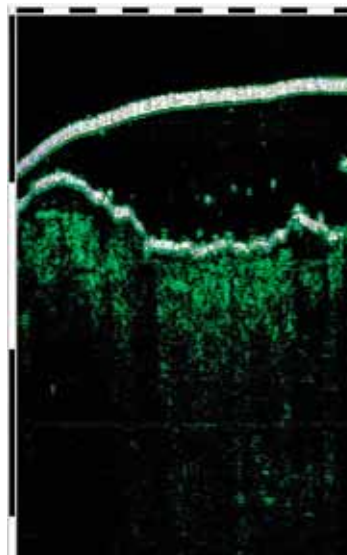
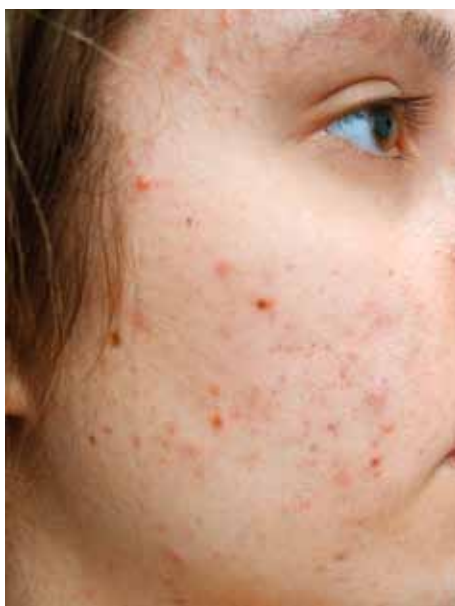
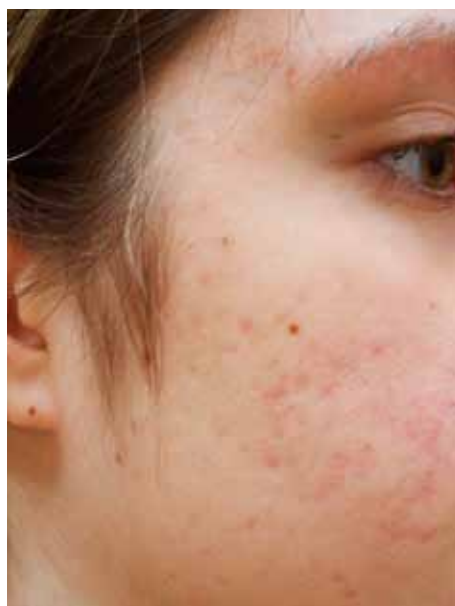
Рис. 3. Эхограмма кожи щеки пациентки И., 17 лет. До начала терапии, визуализируются гипоехогенные зоны в верхней части дермы

По окончании курса терапии (кумулятивная доза 100 мг на 1 кг массы тела) элементы акне полностью разрешались, цвет кожи выравнивался, рубцы становились малозаметны. Важно отметить, что свежие рубцы в период лечения не появлялись (рис. 6, 7).

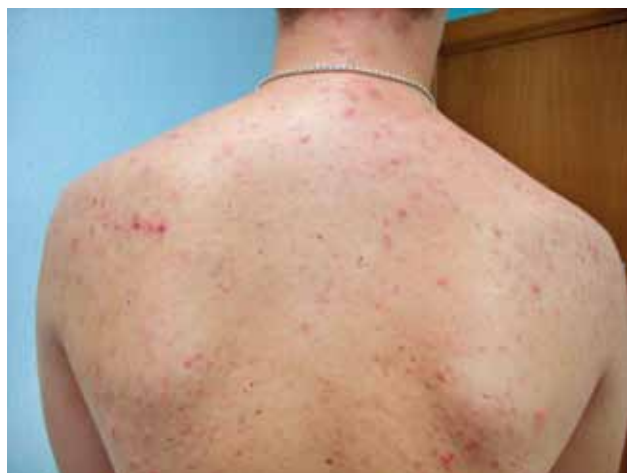

а

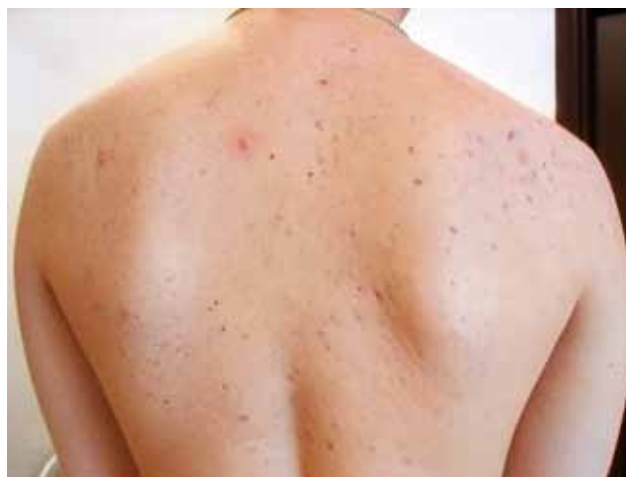

б

Рис. 4. Состояние кожи щеки пациентки, 16 лет, до начала терапии (а) и в процессе терапии (б; суммарная доза изотретиноина 61 мг на 1 кг массы тела)

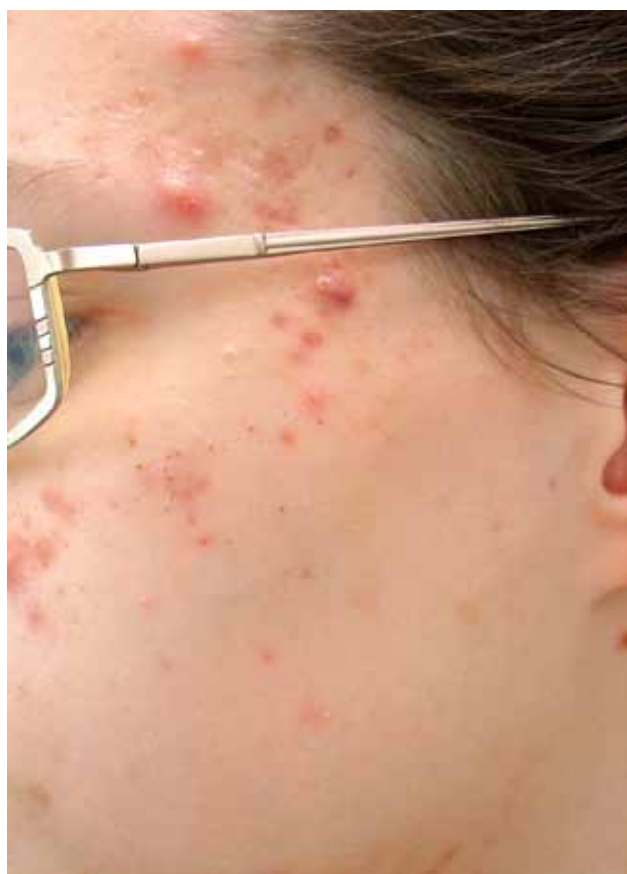

а

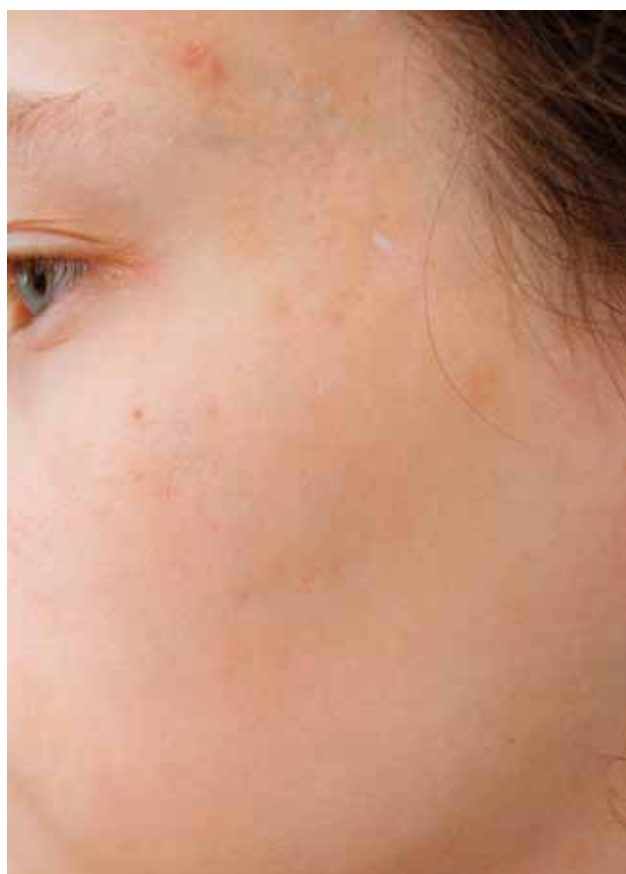

б

Рис. 5. Состояние кожи спины пациентки, 16 лет, до начала терапии (*а*) и в процессе терапии (*б*; полученная доза изотретиноина 47 мг на 1 кг массы тела)



а



б

Рис. 6. Состояние кожи щеки пациентки К., 15 лет, до начала терапии (*а*) и после окончания терапии (*б*; полученная доза изотретиноина 100 мг на 1 кг массы тела)

Важной характеристикой системной терапии акне у подростков является безопасность. В нашей группе у всех пациентов после окончания курса терапии показатели биохимического анализа крови оставались в пределах нормы (см. таблицу). У одной пациентки в первый месяц терапии появился дискомфорт в эпигастрии, из-за чего она решила не продолжать терапию, у 26 (96,3%) пациентов системных побочных эффектов не наблюдалось.

По данным литературы [9], наиболее распространенными побочными эффектами применения изотретиноина являются хейлит, экзема и утомляемость. В рассматриваемой группе пациентов хейлит наблюдали у 100% пациентов, степень выраженности хейлита была легкой, клинически хейлит проявлялся шелушением и сухостью красной каймы губ, которые купировались применением крема с декспантенолом. У 8 (30%) пациентов наблюдали сухость тыла кистей, у 3 (11%) — носовые кровотечения (в анамнезе до начала терапии эти пациенты также имели эпизоды носовых кровотечений). Развития утомляемости у пациентов этой группы не отмечено. Высокая частота развития хейлита и высыпаний на тыле кистей, на наш взгляд, связана с климатическими особенностями (резко континентальный климат) в регионе Западной Сибири, так как данные проявления значительно усиливались в период с октября до марта и были минимальны в теплые месяцы года.

Таким образом, терапия изотретиноином в форме LIDOSE (Акнекутан) у пациентов подросткового воз-

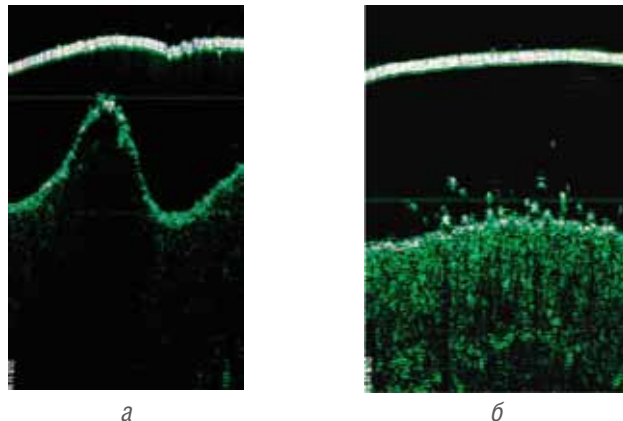


Рис. 7. Эхограмма кожи щеки пациентки К., 15 лет, до начала терапии (а; визуализация гипохогенных зон в дерме) и после окончания терапии (б; полученная доза изотретиноина 100 мг на 1 кг массы тела)

раста с акне средней и тяжелой степени тяжести приводит к быстрому улучшению состояния кожи — прекращение появления свежих высыпаний наблюдается при достижении дозы изотретиноина в форме LIDOSE $60,3 \pm 2,8$ мг на 1 кг массы тела. Клиническое выздоровление наступает у всех пациентов при достижении дозы 100 мг на 1 кг массы тела. ■

Литература

- Goldberg J.L., Dabade T.S., Davis S.A. et al. Changing age of acne vulgaris visits: another sign of earlier puberty? *Pediatr Dermatol* 2011; 28 (6): 645—648.
- Jankovic S., Vukicevic J., Djordjevic S., Jankovic J., Marinkovic J. Quality of life among schoolchildren with acne: results of a cross-sectional study. *Indian J Dermatol Venereol Leprol* 2012; 78 (4): 454—458.
- Law M.P., Chuñ A.A., Lee A., Molinari N. Acne prevalence and beyond: acne disability and its predictive factors among Chinese late adolescents in Hong Kong. *Clin Exp Dermatol* 2010; 35 (1): 16—21.
- Halvorsen J.A., Stern R.S., Dalgard F. et al. Suicidal ideation, mental health problems, and social impairment are increased in adolescents with acne: a population-based study. *J Invest Dermatol* 2011; 131 (2): 363—370.
- Corey K.C., Cheng C.E., Irwin B., Kimball A.B. Self-reported help-seeking behaviors and treatment choices of adolescents regarding acne. *Pediatr Dermatol* 2013; 30 (1): 36—41.
- Murashkin N.N., Ivanov A.M., Zaslavsky D.V., Kamilova T.A. Studies on effectiveness and safety of system retinoids use in therapy of adolescent acne. *Vestnik dermatologii i venerologii* 2010; (5): 12—116. [Мурашкин Н.Н., Иванов А.М., Заславский Д.В., Камилова Т.А. Вопросы эффективности и безопасности применения системных ретиноидов в терапии акне у подростков. *Вестн дерматол и венерол* 2010; (5): 12—116.]
- Nast A., Dreno B., Bettoli V. European evidens-based (S3) guidelines for the treatment of acne. *J EADV* 2012; 26, suppl. 1.
- L'vov A.N. Roakkutan v terapii ugrevoy bolezni: novaya shema nizkikh doz. *Vestnik dermatologii i venerologii* 2009; (2): 88—93. [Львов А.Н. Роаккутан в терапии угревой болезни: новая схема низких доз. *Вестн дерматол и венерол* 2009; (2): 88—93.]
- Rademaker M. Adverse effects of isotretinoin: A retrospective review of 1743 patients started on isotretinoin. *Australas J Dermatol* 2010; 51 (4): 248—253.
- Agarwal U.S., Besarwal R.K., Bhola K. Oral isotretinoin in different dose regimens for acne vulgaris: a randomized comparative trial. *Indian J Dermatol Venereol Leprol* 2011; 77 (6): 688—694.
- Uslu G., Sendur N., Uslu M et al. Acne: prevalence, perceptions and effects on psychological health among adolescents in Aydin, Turkey. *J Eur Acad Dermatol Venereol* 2008; 22 (4): 462—469.

об авторах:

И.Г. Сергеева — д.м.н, профессор кафедры фундаментальной медицины Новосибирского национального исследовательского государственного университета

Ю.М. Криницына — д.м.н., профессор, заведующая лабораторией ФГБУ «НИИ региональной патологии и патоморфологии» СО РАМН

Н.Г. Макарова — ординатор медицинского факультета Новосибирского национального исследовательского государственного университета

А.А. Дягилева — студентка медицинского факультета Новосибирского национального исследовательского государственного университета