

Клещи рода *Demodex* и дрожжи рода *Malassezia* у пациентов с себорейным дерматитом

М.А. Мокроносова, А.М. Глушакова, Е.В. Голышева, Т.М. Желтикова

Demodex mites and Malassezia yeast at patients with seborrheic dermatitis

M.A. MOKRONOSOVA, A.M. GLUSHAKOVA, E.V. GOLYSHEVA, T.M. ZHELTIKOVA

об авторах:

М.А. Мокроносова — д.м.н., проф., зав. лабораторией клинической аллергологии ФГБУ «НИИВС им. И.И. Мечникова» РАМН, Москва
 А.М. Глушакова — к.б.н., н.с. лаборатории экологической биотехнологии ФГБУ «НИИВС им. И.И. Мечникова» РАМН, Москва
 Е.В. Голышева — н.с. лаборатории клинической аллергологии ФГБУ «НИИВС им. И.И. Мечникова» РАМН, врач-дерматолог, Москва
 Т.М. Желтикова — д.б.н., зав. лабораторией экологической биотехнологии ФГБУ «НИИВС им. И.И. Мечникова» РАМН, Москва

Цель. Изучение динамики видового разнообразия и численности грибов рода *Malassezia*, а также клещей-железниц на коже лица больных себорейным дерматитом (СД) при лечении аэрозолем активированного цинка пиритиона (АЦП).

Материал и методы. Обследованы 60 пациентов с СД. Выделены 2 группы: 1-я ($n=31$) — пациенты с СД, получающие в течение 4 нед. терапию АЦП; 2-я ($n = 29$) — больные с СД, не получавшие наружную терапию. При обследовании оценивали тяжесть симптомов, площадь поражения кожного покрова в динамике, а также проводили микологический анализ кожи на грибы рода *Malassezia* и акарологический анализ на присутствие клещей рода *Demodex*.

Результаты. На коже больных СД выявлено 4 вида дрожжей рода *Malassezia*, среди которых доминировал *M. globosa* (10^7 КОЕ/см²). У больных СД обнаружено 2 вида клещей рода *Demodex*: *D. brevis* и *D. folliculorum*. Доминировал *D. brevis* — 65%, *D. folliculorum* — 26%. После обработки аэрозолем АЦП пораженных участков кожи лица больных СД в течение 4 нед. выявлено статистически достоверное уменьшение в среднем на 2 порядка численности дрожжей рода *Malassezia* и снижение (до 16%) частоты выявления *D. brevis*, а также полная элиминация *D. folliculorum*. После окончания курса терапии топическим аэрозолем АЦП выявлен высокий терапевтический эффект у 90% пациентов с СД.

Заключение. Таким образом, аэрозоль АЦП может быть рекомендован для снижения численности грибов рода *Malassezia* и клещей рода *Demodex* на коже лица больных СД.

Ключевые слова: **себорейный дерматит, клещи-железницы рода *Demodex*, дрожжи рода *Malassezia*.**

Target. Studies of dynamics of species diversity and of abundance of *Malassezia* fungi, as well as of pimple mites at the skin of patients, suffering from seborrheic dermatitis (SD) at the treatment with activated zinc pyrithione aerosol (ZPA).

Material and methods. 60 patients with SD were examined. 2 groups were segregated: 1-st ($n = 31$) – patients with SD, receiving within 4 weeks the AZP therapy; 2-nd ($n = 29$) — patients with SD, not receiving local therapy. At the examination the gravity of symptoms, the dynamics of skin integument affection was assessed, the mycological skin analysis for *Malassezia* fungi, as well as the acarological analysis for *Demodex* mites was performed.

Results. 4 kinds of *Malassezia* were revealed on the skin of patients, suffering with SD disease, with dominating *M. globosa* (10^7 КОЕ/см²). At patients, suffering with SD, 2 kinds of mites were revealed: *Demodex*: *D. brevis* and *D. folliculorum*. *D. Brevis* was dominating — 65%, *D.folliculorum* — 26%. After affected sites of the facer skin of patients, suffering from SD, with AZP aerosol within 4 weeks was revealed the statically authentic decrease at the average by a factor of 2 from the number of *Malassezia* yeast, and the decrease (to 16%) of the frequency of *D.brevis* reveal, as well as the complete elimination of *D.folliculorum*. After the course of therapy with topical AZP aerosol is over the high therapeutic effect is revealed at 90% patients with SD.

Opinion. So, AZP aerosol can be recommend to the decrease of the number of *Malassezia* fungi at *Demodex* mites at the facial skin of patients, suffering with SD.

Key words: **seborrheic dermatitis, *Demodex* pimple mites, *Malassezia* yeast.**

■ Себорейный дерматит (СД) — хроническое воспалительное заболевание, поражающее те участки кожи головы и туловища, на которых хорошо развиты сальные железы. СД встречается у 2—5% населения в разных возрастных периодах. Одним из важнейших триггерных факторов СД являются липофильные дрожжи рода *Malassezia*, преимущественно *M. furfur* и *M. globosa* [1, 2]. Основной причиной развития малассезиоза при СД являются нарушения липидного баланса кожи. Дрожжи рода *Malassezia* относятся к представителям условно-патогенной микрофлоры теплокровных животных и человека. Численность *Malassezia* spp. особенно высока на верхней части туловища человека, на участках кожи, богатых сальными железами с повышенной секрецией, и даже на здоровой коже, где может достигать 10^4 — 10^5 КОЕ/см² [3].

Клещи рода *Demodex* — постоянные и специфические паразиты кожи млекопитающих. На разных видах животных паразитируют строго специфичные виды клещей, не способных к паразитированию на других хозяевах. Род *Demodex* насчитывает по крайней мере 65 видов, 10 из которых являются паразитами млекопитающих: собак (*D. canis*), кошек (*D. cati*), кроликов (*D. cuniculi*), крупного рогатого скота (*D. bovis*), свиней (*D. phylloides*) и т. д. На человеке обитают 2 вида: *D. folliculorum* и *D. brevis*. Участие этих членистоногих в патогенезе различных кожных заболеваний человека дискутируется.

Клещи оказывают разноплановое воздействие на организм человека. В процессе питания паразиты хелицерами механически разрушают клеточные стенки фолликулов и сальных желез, что способствует кератинизации, пигментации и формированию в дерме человека гранулем, а также воспалительных инфильтратов. К настоящему времени доказана связь клещей-железниц с микрофлорой кожи: паразитируя на человеке, они оказывают, по-видимому, супрессивное действие на его иммунную систему, что способствует колонизации кожи хозяина клещами и условно-патогенной микрофлорой. Кроме того, клещи, перемещаясь из одной сальной железы в другую, способствуют расселению микрофлоры [4, 5]. Не исключено, что *Demodex* spp. могут играть важную роль в распространении и проникновении дрожжевых клеток в волосяные фолликулы и сальные железы у пациентов с СД. Однако сведения о взаимосвязи наличия клещей и дрожжей рода *Malassezia* немногочисленны [2, 6, 7]. Целью нашего исследования было выявление видового разнообразия, количественного соотношения и динамики численности грибов рода *Malassezia* и клещей-железниц на коже больных СД до и после терапии аэрозолем активированного цинка пиритиона (АЦП).

Материал и методы

Обследовали 60 пациентов с СД, которые были разделены случайным образом на две группы: 1-ю, основную ($n=31$) — получавших терапию АЦП; 2-ю

($n=29$) — не получавших никаких топических препаратов. Основным критерием отбора пациентов было выявление клещей рода *Demodex* на коже лица.

Возраст больных варьировал от 25 до 46 лет. Средний возраст в 1-й группе составлял $33,5 \pm 7$ лет, во 2-й группе — 32 ± 9 лет. Мужчин в 1-й группе было 61%, во 2-й группе — 55%. Исследование проводили в осенне-зимний период 2011—2012 гг., во время сезонного обострения заболевания.

При постановке диагноза СД проводили дифференциальную диагностику с такими заболеваниями, как атопический дерматит, экзема, псориаз, розацеа, акне. Продолжительность СД составляла от 5 до 20 лет. Большинство пациентов жаловались на сезонность проявлений высыпаний на лице (ухудшение в жаркую или морозную сухую погоду). Симптомы заболевания ухудшались при употреблении жирной и высококалорийной пищи, красным вином.

Дизайн исследования

Пациенты 1-й и 2-й групп были обследованы два раза. В первый визит после осмотра врачом был диагностирован СД, оценивали тяжесть симптомов, площадь поражения кожного покрова. Проводили лабораторное исследование: микологический анализ на грибы рода *Malassezia* и акарологический анализ на присутствие клещей рода *Demodex*.

Пациентам 1-й группы назначали курс лечения на период 4 нед. аэрозолем АЦП (обработка кожи проблемных зон лица, волосистой части головы 2 раза в день).

Во время второго визита (спустя 4 нед.) проводили осмотр пациентов с оценкой динамики симптомов и площади поражения кожного покрова. Также проводили повторное лабораторное исследование: микологический анализ на грибы рода *Malassezia* и акарологический анализ для выявления клещей рода *Demodex*.

Акарологический анализ

Клещей собирали с кожи лица методом поверхностной биопсии (соскоба) с помощью стерильного скарификатора, легко, но равномерно надавливая на кожу, чтобы извлечь клещей из устья сальной железы. Пробы брали отдельно в тех местах лица, где сконцентрированы сальные железы: лоб, нос, щеки, подбородок (рис. 1). Собранный биоматериал помещали в каплю молочной кислоты. Измеряли площадь участка кожи, с которого брали пробы. Численность клещей пересчитывали на 1 см² кожи.

Микологический анализ

Исследовано 120 проб: 62 пробы больных СД, получавших терапию АЦП, и 58 проб больных СД без выделения. Микологическое исследование с целью выделения и идентификации липофильных дрожжей рода *Malassezia* проводили методом соскоба и сбора с поверхности кожи лица чешуек кожи. Сбор проводили

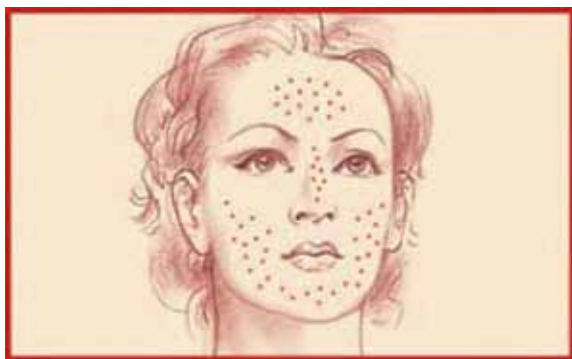

Рис. 1. Схема расположения сальных желез на лице. <http://www.peterkaliniak.com/catalogue/cosmetology/facecare/facespots>

на участке 1 см², используя стерильный ватный тампон со стерильным оливковым маслом, который помещали в стерильную пробирку. Далее производили пересев в трехкратной повторности на селективную среду Notman-агар (LNA): 10,0 г полипептона, 5,0 г глюкозы, 0,1 г дрожжевого экстракта, 8,0 г бычьей желчи, 1,0 мг глицерола, 0,5 г глицеролстеарата, 0,5 мг Tween 60, 10 мл молока и 12,0 г агара на литр. Чашки с посевом инкубировали в термостате при 32 °С в течение 2 нед. Культуры дрожжей идентифицировали по морфологическим и физиологическим признакам и с помощью анализа нуклеотидных последовательностей D1/D2 региона 26S (LSU) рДНК. Подсчет средних значений КОЕ/см² проводили в соответствии с количеством колоний, выросших на плашке с пробы, взятой с участка кожи 1 см².

Выделение ДНК проводили по следующей методике: биомассу (2 захвата петли) 3—4-суточной культуры переносили в 2 мл эпендорфы, добавляли 400 мкл стеклянной дробы (300—500 мкм диаметром) и 500 мкл лизирующего буфера (Tris Base 50мМ, NaCl 250мМ, ЭДТА 50мМ, SDS 0,3%, рН 8). Приготовленную смесь взбалтывали на вортексе на максимальной скорости 15 мин., затем инкубировали 1 ч. при 65 °С, после снова встряхивали на вортексе в течение 15 мин. и центрифугировали (13,4 оборотов в мин.) 10 мин., отбирали надосадочную жидкость.

Для амплификации региона рДНК, содержащего D1/D2 домен региона 26S рДНК, использовали праймеры ITS1f (5'-CTTGGTCATTTAGAGGAAGTA) и NL4 (5'-GGTCCGTGTTTCAAGACGG) и смеси для ПЦР ScreenMix (ЗАО «Евроген», Москва). Амплификатор использовали по следующей программе: начальная денатурация — 2 мин. при 96 °С; затем 35 циклов: денатурация — 20 с. при 96 °С, отжиг праймеров — 50 с. при 52 °С, синтез ДНК — 1,5 мин. при 72 °С; конечная достройка — 7 мин. при 72 °С. Очистку ПЦР-продукта производили с использованием набора BigDye XTerminator Purification Kit («Applied Biosystems», США). Для секвенирования использовали праймер NL4. Секвенирование ДНК проводили

с помощью набора реактивов BigDye Terminator V3.1 Cycle Sequencing Kit (Applied Biosystems, США) с последующим анализом продуктов реакции на секвенаторе Applied Biosystems 3130xl Genetic Analyzer в научно-производственной компании «Синтол» (Москва). Идентификацию по полученным хроматограммам проводили, используя данные генбанка NCBI (<http://blast.ncbi.nlm.nih.gov/>). Для каждого образца определяли общую численность дрожжей и относительное обилие каждого вида.

Результаты и обсуждение

Тяжесть течения СД у пациентов обеих групп оценивали во время двух визитов: до и после лечения аэрозолем АЦП спустя 4 нед. (28 дней). Контролем служила группа пациентов с СД без топической терапии. Оценка тяжести СД проводили на основании измерения площади поражения кожи лица, интенсивности эритемы и выраженности шелушения. Все пациенты обеих групп до лечения жаловались прежде всего на косметический дефект кожи лица, вызывающий психологический дискомфорт. Кроме того, всех наблюдавшихся пациентов беспокоило чувство «стянутой кожи», раздражения и зуд кожи лица. До курса лечения аэрозолем АЦП ни один из пациентов не применял никаких лекарственных и косметических топических препаратов в течение месяца. Больные 1-й группы наносили аэрозоль АЦП 2 раза в день после умывания кожи лица водой без употребления моющих средств. Динамика симптомов СД у пациентов обеих групп представлена в табл. 1.

У 90% пациентов 1-й группы, получавших аэрозоль АЦП, происходило значительное уменьшение выраженности всех симптомов заболевания, в отличие от пациентов 2-й группы, где топического лечения не проводили (см. табл. 1). В 1-й группе 3 пациента отказались от лечения аэрозолем АЦП, мотивируя это тем, что при первых сеансах нанесения аэрозоля АЦП на пораженные участки кожи испытывали сильное жжение и раздражение кожи в обрабатываемых местах. Пятнадцать больных также испытывали жжение при нанесении аэрозоля, но лечения не прекратили, и эти ощущения при последующих обработках кожи регрессировали по мере улучшения состояния кожи.

При первом визите у всех пациентов (1-й и 2-й групп) были выявлены клещи. При обследовании кожи лица у больных 1-й группы (до лечения) обнаружено 2 вида клещей рода *Demodex*: *D. brevis* и *D. folliculorum*. Доминировал *D. brevis*, поскольку частота его обнаружения до лечения аэрозолем АЦП составляла 65%, а *D. folliculorum* — 35%. Причем у 1 пациента были выявлены одновременно *D. brevis* и *D. folliculorum* (табл. 2). Численность клещей варьировала от 1 до 7 в 1 см².

Во 2-й группе пациентов (контрольной) при первом визите выявлены те же 2 вида клещей. Доминировал

ТАБЛИЦА 1

Симптомы СД до и после лечения аэрозолем АЦП, абс.-%

Симптомы	Пациенты, получавшие АЦП, (1-я группа)		Пациенты, не получавшие АЦП, (2-я группа)	
	визит 1	визит 2	визит 1	визит 2
Зуд	28/90,3	4/12,9	26/89,6	23/79,3
Шелушение	31/100	3/9,7	29/100	26/89,6
Гиперемия	31/100	7/22,6	29/100	26/89,6

ТАБЛИЦА 2

Частота (в %) выявления *D. folliculorum* и *D. brevis* на коже лица больных СД двух групп (n = 31; 29) на первом визите

Биотоп	<i>D. folliculorum</i> и/или <i>D. brevis</i>		<i>D. folliculorum</i>		<i>D. brevis</i>	
	1-я группа	2-я группа	1-я группа	2-я группа	1-я группа	2-я группа
Нос	3	0	25	16	55	63
Подбородок	0	0	7	7	18	10
Щеки	0	0	5	7	27	11
Лоб	0	0	5	12	18	11

также *D. brevis* — 73%, *D. folliculorum* — 27%. Численность клещей варьировала от 1 до 5 в 1 см².

Распределение клещей в коже лица больных СД было неравномерным. Наиболее часто клещи были обнаружены в области носогубного треугольника (см. табл. 2).

После 4-недельной терапии пациентов с СД аэрозолем АЦП (1-я группа) частота выявления и численность клещей статистически достоверно снижались: всего у 5 (16%) пациентов из 31 были выявлены клещи (*D. brevis*), численность которых составляла 1—3 в 1 см². *D. folliculorum* выявлен не был. В контрольной 2-й группе ни частота выявления, ни численность клещей статистически достоверно не изменилась.

Во время первого визита при обследовании кожи лица у больных с СД (1-й и 2-й групп) выявлено 4 вида грибов рода *Malassezia*: *M. globosa*, *M. furfur*, *M. sympodialis*, *M. restricta*. У всех пациентов с СД абсолютно доминировал *M. globosa* как по частоте выявления, так и по численности (рис. 2, табл. 3). Численность этого вида дрожжей до лечения была высокая — 10⁷ КОЕ/см². Дрожжи *M. furfur*, которым приписывают обычно роль основного патогенетического фактора СД, встречались в меньшем количестве (10² КОЕ/см²) у 50% пациентов.

После 4 нед. лечения АЦП происходило статистически достоверное снижение как частоты выявления дрожжей, так и их численности. Частота выявления *M. globosa* уменьшилась более чем в 2 раза, а *M. furfur* — более, чем в 6 раз. Численность дрожжей уменьшилась на 1—4 порядка, грибов — в среднем на 2 порядка (см. рис. 2; табл. 3).

В контрольной 2-й группе изменения численности и частоты выявления дрожжей во время исследования не происходило (см. рис. 3; табл. 3).

Таким образом, 4-недельная топическая терапия препаратом аэрозоль АЦП привела к статистически достоверному снижению клинической симптоматики СД у 90% больных, численности грибов рода *Malassezia* и клещей рода *Demodex* на коже лица.

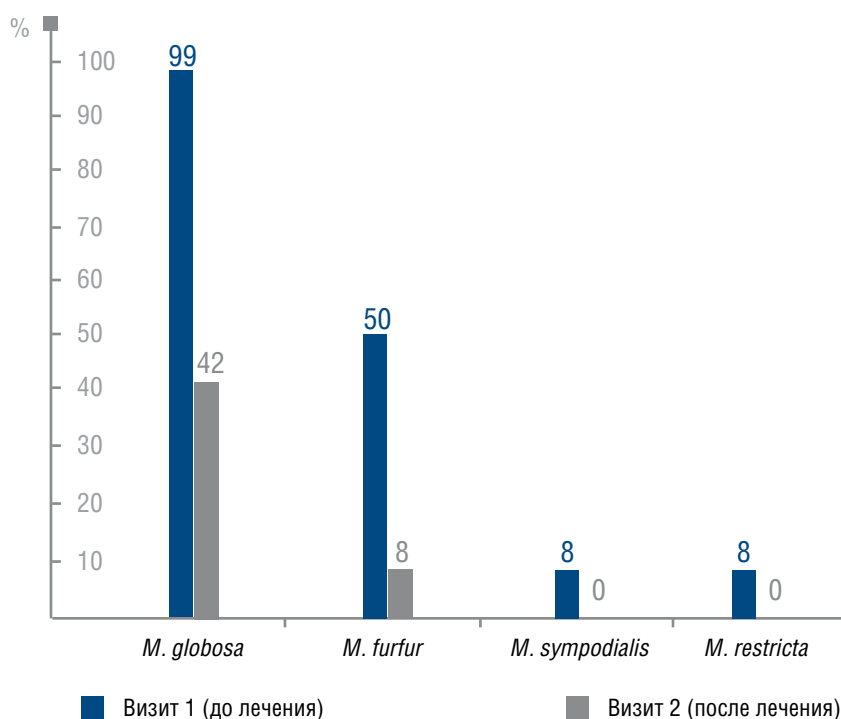
Выбор препарата для топической терапии у больных СД при наличии широкого арсенала средств представляет определенные сложности для практикующих врачей. Основным требованием к препаратам является не только быстрое купирование симптомов воспаления и зуда, но и отсутствие осложнений и синдрома отмены после длительной терапии. Так, использование топических кортикостероидных препаратов приводит к быстрому купированию симптомов СД. Однако при длительном использовании этих препаратов нарушается микробиоценоз кожи лица, возникают телеангиэктазии. Применение антифунгальных препаратов приводит к снижению численности дрожжей, но не дает эффекта быстрого купирования симптомов заболевания вследствие отсутствия противовоспалительного действия. Поэтому поиск средств, оказывающих комплексное действие на симптомы и патогенетические причины СД, — актуальная проблема.

В основе патогенеза СД лежит гиперсекреция сальных желез, обусловленная гормональными факторами. Количество липофильных дрожжей рода *Malassezia*, колонизирующих кожу лица, волосистой части головы и груди и являющихся облигатной микрофлорой, резко возрастает за счет появления из-

ТАБЛИЦА 3

Численность грибов рода *Malassezia* (в КОЕ/см²) на коже пациентов с СД

Вид грибов	1-я группа		2-я группа	
	визит 1 (до лечения)	визит 2 (после лечения)	визит 1	визит 2
<i>M. globosa</i>	10 ⁴ —10 ⁷	10 ³ —10 ⁵	10 ³ —10 ⁶	10 ⁴ —10 ⁷
<i>M. furfur</i>	10—10 ²	10	10—10 ²	10—10 ³
<i>M. sympodialis</i>	10—10 ²	10	10—10 ³	10—10 ²
<i>M. restricta</i>	10	10	10—10 ²	10—10 ²

Рис. 2. Частота выявления грибов рода *Malassezia* на коже лица больных СД (1-я группа) до и после лечения АЦП

быточного питательного субстрата. Если же помимо колонизации кожи дрожжами в фолликулах сальных желез на коже больных СД присутствуют клещи рода *Demodex*, то заболевание может быстро прогрессировать. Клещи на кутикуле, щетинках, в кишечнике переносят микрофлору, в том числе и дрожжи, мигрируя из одной сальной железы в другую. Адаптируясь к неблагоприятным воздействиям окружающей среды (температура, УФ-облучение, моющие средства, косметические препараты, механическое воздействие), клещи рода *Demodex* приобрели значительную устойчивость к большинству используемых топических лекарственных средств.

Учитывая патогенез СД, требования к топическому препарату достаточно высокие: 1) необходимо, чтобы топический препарат можно было использовать в течение длительного периода (месяцев и лет) без каких-либо побочных эффектов; 2) препарат должен оказывать мягкое фунгицидное действие, для того чтобы только снизить численность дрожжей, колонизирующих кожу лица, но не элиминировать их полностью; 3) препарат должен обладать акарицидными свойствами. В научной литературе есть данные о применении мази «Ям», бензилбензоата, пиретроидов для снижения численности клещей-железниц [8, 9]. Но большинство акарицидных средств кроме своего

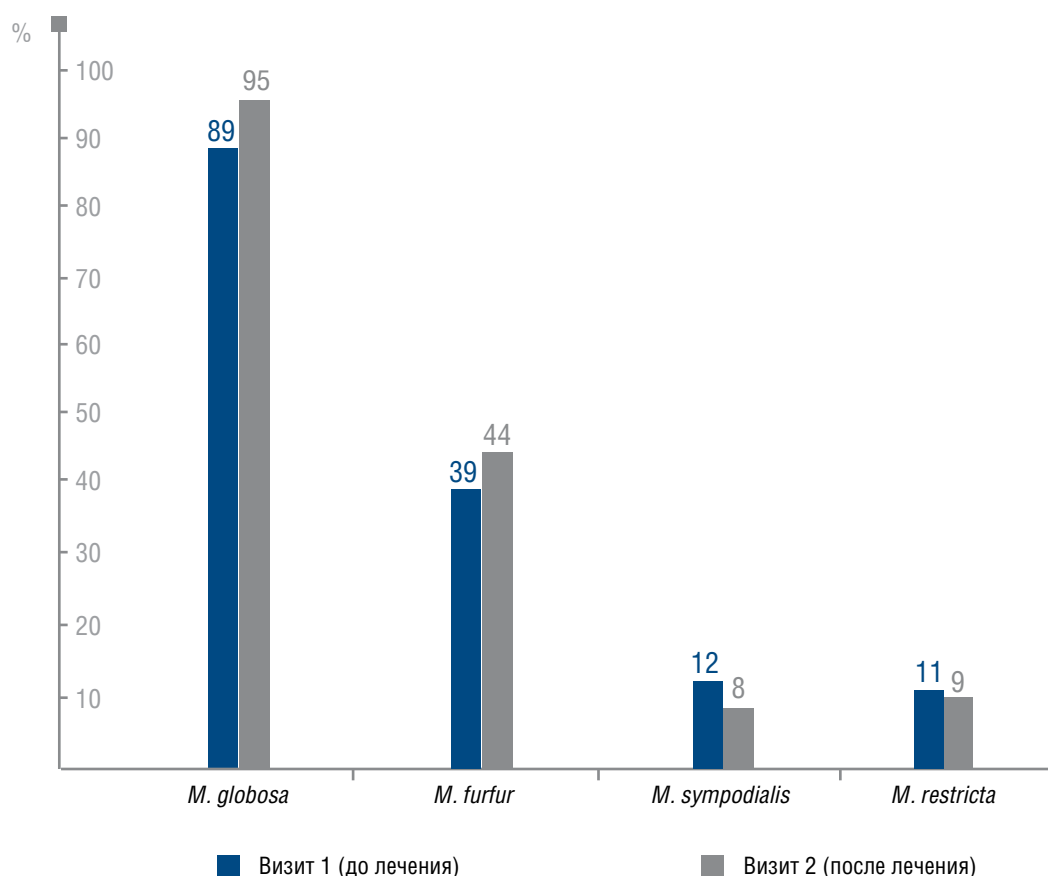


Рис. 3. Частота выявления грибов рода *Malassezia* на коже лица больных СД (2-я группа) после 1-го и 2-го визитов

прямого назначения оказывают выраженное раздражающее, и/или токсическое, и/или сенсibilизирующее действие [10]. Применение геля Скинорена (азелаиновая кислота) [11], Розамета (метронидазол) [12], масла чайного дерева [13] у больных розацеа, угревой болезнью и блефаритом приводило к снижению колонизации кожи микроорганизмами, а следовательно, и клещами-железницами. Однако численность самих клещей часто в исследованиях не контролировали. Не исследовали прямое воздействие на этих клещей и препарата Пимафукорт, который за счет содержания в препарате натамицина, эффективно снижал численность *Malassezia* spp. у больных с СД [2].

Проведенное исследование эффективности использования аэрозоля АЦП отражает наличие всех трех необходимых качеств этого топического препарата для лечения больных СД. Прежде всего в группе больных, получавших лечение аэрозолем АЦП, в отличие от пациентов, не получавших данный вид терапии, наблюдали быстрое разрешение основных симптомов (зуда, гиперемии, шелушения). Единственной проблемой для 10% пациентов было ощущение быстро проходящего жжения при нанесении аэрозоля на пораженные воспаленные участки кожи. Однако подобные симптомы исчезали при повторных обработках кожи и

купировании воспалительного процесса. Отсутствие гормонального компонента позволяет использовать АЦП в течение длительного периода и не нарушает микропейзаж кожи лица.

Свойство АЦП влиять на снижение численности грибов рода *Malassezia* подтверждено многими исследованиями [14]. В этой связи препараты линии Скин-Кап (шампунь, крем, аэрозоль) давно используют при таких хронических патологиях, как атопический дерматит, псориаз, перхоть. А у больных атопическим дерматитом с сенсibilизацией к липофильным дрожжам это особенно актуально.

В проведенном исследовании было выявлено, что у обследованных нами пациентов с СД доминировали дрожжи *M. globosa*. Причем эти дрожжи выявляли в достаточно высоком количестве (до 10^7 КОЕ/см²), превышающем нормальные значения (10^2 — 10^3 КОЕ/см²). *M. furfur* — вид грибов, которым некоторые авторы [2] приписывают основное патогенетическое значение при СД, встречались у обследованных пациентов в 2 раза реже и в значительно меньшей численности (до 10^3 КОЕ/см²), чем *M. globosa*. Купирование симптомов заболевания коррелировало со снижением численности как *M. globosa*, так и *M. furfur* на пораженных участках кожи.

Нами впервые проведено исследование воздействия АЦП на численность клещей рода *Demodex*. Выявлено, что численность клещей у пациентов после 4-недельного применения аэрозоля АЦП значительно снижалась.

Сведения о биоценологических отношениях между клещами-железницами и микрофлорой кожи лица в научной литературе весьма ограничены. Некоторые авторы отмечали топическую ассоциацию клещей-железниц и прежде всего *D. folliculorum* с бактериями: *Propionibacterium acnes*, *Staphylococcus epidermidis*, *S. haemolyticus*, *S. aureus*, *S. pyogenes*, *S. hominis*, *S. saprophyticus*, а также дрожжами рода *Candida* и мицелиальными грибами, виды которых не указывались [11]. Существует предположение, что клещи-железницы способствуют расселению бактерий по коже [4, 8, 15]. Так, M. Norn с помощью электронной микроскопии обнаружил бактерии на поверхности тела *D. folliculorum* [4], а N. Lacey и соавт. выделили бактерию *Bacillus oleronius* из кишечника клещей-железниц [5].

Проведено несколько клинических исследований, посвященных изучению ассоциации клещей и дрожжей *Malassezia* spp. Показано, что в патогенезе фолликулита и перифолликулита волосистой части головы участвуют как микроорганизмы (*S. aureus*, *Malassezia* spp.), так и *D. folliculorum* [7]. В проспективном исследовании, проведенном у 69 пациентов с хроническим блефаритом,

было доказано участие *D. folliculorum* и *Malassezia* spp. в патогенезе этого заболевания [6].

Для многих членистоногих (насекомых и клещей) грибы, в том числе и различные виды дрожжей, могут служить источником микроэлементов и витаминов [16, 17]. Клещи-железницы питаются содержимым и выделением эпителиальных клеток стенок волосных фолликулов (*D. folliculorum*) и сальных желез (*D. brevis*), прокалывая их стилетообразными хелицерами [4]. Липофильные дрожжи рода *Malassezia* также используются в качестве пищевого субстрата выделения сальных желез. Возможно, в свою очередь, дрожжи *Malassezia* spp. могут быть звеном пищевой цепи для клещей. Однако это требует дальнейших исследований.

Таким образом, на коже больных СД выявлено 4 вида дрожжей рода *Malassezia*. Абсолютно доминировал *M. globosa*, численность которого до лечения достигала 10^7 КОЕ/см². У этих же больных выявлено 2 вида клещей рода *Demodex*: *D. brevis* и *D. folliculorum*. Доминировал *D. brevis*, частота выявления которого составляла 65%, а *D. folliculorum* — 26%. После 4-недельной обработки топическим аэрозолем АЦП пораженных участков кожи лица больных СД на фоне статистически достоверного уменьшения численности дрожжей рода *Malassezia* (в среднем на 2 порядка), и снижения частоты выявления *D. brevis* (до 16%), и полной элиминации *D. folliculorum*, выявлен высокий терапевтический эффект у 90% пациентов с СД. ■

Литература

1. Козловская В.В. Выявление дрожжеподобных грибов рода *Malassezia* на коже здоровых людей, больных себорейным дерматитом, себорейным псориазом и атопическим дерматитом. Вестн. Витеб. гос. мед. ун-в. 2007; 6 (2): 115—119.
2. Хлебникова А.Н. К вопросу о лечении себорейного дерматита. Клини. дерматол. венерол. 2009; (3): 50—54.
3. Мокроносорова М.А., Пыж В.В., Кашаева О.В. и др. Терапевтический эффект активированного цинка пиритиона у больных с синдромом атопического дерматита/экземы с сенсibilизацией к дрожжеподобным грибам. Росс. аллергол. журн. 2005; (3): 83—87.
4. Norn M.S. *Demodex folliculorum*. Incidence, regional distribution, pathogenicity. Danish Med Bulletin 1971; 18 (1): 14—17.
5. Lacey N, Delaney S, Kavanagh K et al. Mite-related bacterial antigens stimulate inflammatory cells in rosacea. Br J Dermatol 2007; 157: 474—481.
6. Anane S., Anane T.R., Malouche N. et al. Which is the role of parasites and yeasts in the genesis of chronic blepharitis? Pathologie Biologie 2007; 55(7): 323—327.
7. Tchernev G. Folliculitis et perifolliculitis capitis abscedens et suffodiens controlled with a combination therapy: Systemic antibiotics (Metronidazole Plus Clindamycin), dermatosurgical approach, and high-dose isotretinoin. Indian Journal of Dermatology 2011; 56 (3): 318—320.
8. Потекаев Н.Н. Позацеа. М.: Бином; 2000.
9. Forton F, Seys B, Marchal JL, Song AM. *Demodex folliculorum* and topical treatment: acaricidal action evaluated by standardized skin surface biopsy. Br J Dermatol. 1998; 138(3): 461—466.
10. Верховогляд И.В. Современная антипаразитарная терапия демодикоза. Клини. дерматол. венерол. 2006; (4): 89—91.
11. Батыршина С.В., Гордеева А.М., Богданова М.А. и др. Эффективность геля скинорен в наружной терапии больных угревой болезнью и розацеа. Вестн. дерматол. венерол. 2005; (4): 25—28.
12. Давыдова И.Б., Чхатвал Н.А., Королева М.А. Местное применение метронидазола в терапии акне и акнеформных дерматозов. Клини. дерматол. венерол. 2008; (5): 73—75.
13. Li J., O'Reilly N., Sheha H. et al. Correlation between Ocular *Demodex* Infestation and Serum Immunoreactivity to *Bacillus* Proteins in Patients with Facial Rosacea. Ophthalmology 2010; 117(5): 870—877.
14. Мокроносорова М. А., Глушакова А. М., Голышева Е. В. Обоснование отсутствия синдрома отмены препарата скин-кап: антимикотическая активность цинка пиритиона. Клини. дерматол. венерол. 2008; (5): 69—72.
15. Полеско И.В., Осипов Г.А., Кабаева Т.И. Микробиология организма человека при себорее и акне. Детские инфекции. 2006; 5 (3): 26—33.
16. Бабьева И.П., Чернов И.Ю. Биология дрожжей. М.: Товарищество научных изданий КМК; 2004.
17. Петрова-Никитина А.Д., Антропова А.Б., Биланенко Е.Н. и др. Динамика численности клещей семейства Pyroglyphidae и микромицетов в лабораторных культурах. Зоол. журн. 2011; 90 (1): 13—23.