

# Эффективность топической терапии такролимусом при атопическом дерматите у взрослых

А.Л. Бакулев, С.С. Кравченя

## Efficacy of the topical therapy with Tacrolimus in case of atopic dermatitis in adults

A.L. BAKULEV, S.S. KRAVCHENYA

об авторах:

А.Л. Бакулев — д.м.н., профессор, профессор кафедры кожных и венерических болезней ГБОУ ВПО «Саратовский ГМУ им. В.И. Разумовского» Минздрава России  
С.С. Кравченя — к.м.н., заведующий отделением ГБОУ ВПО «Саратовский ГМУ им. В.И. Разумовского» Минздрава России

**Цель.** Оценка эффективности и безопасности применения 0,1% мази такролимуса при атопическом дерматите у взрослых в период обострения.

**Материал и методы.** Под наблюдением находились 60 пациентов (37 мужчин, 23 женщины) в возрасте от 22 до 45 лет с атопическим дерматитом в период обострения. Топическая терапия такролимусом проводилась у 22 пациентов мазью 0,1% концентрации 1 раз в день на протяжении 14 дней. В лечении 38 больных атопическим дерматитом в качестве топического средства применяли наружный глюкокортикостероид III класса биологической активности по Европейской классификации наружных ГКС (Miller, Munro) — 0,1% мазь метилпреднизолона ацепоната по аналогичной схеме (1 раз в день в течение 14 дней). Для объективизации оценки эффективности и безопасности топической терапии различными препаратами проводили ультразвунографическое исследование кожи с помощью цифровой ультразвуковой системы высокого разрешения *DUB* (фирма «*TPM GmbH*»).

**Результаты.** В процессе терапии определено достоверное уменьшение распространенности и тяжести дерматоза, а также нормализация ряда ультразвунографических показателей эпидермиса и дермы.

**Заключение.** Терапевтическая эффективность краткосрочного использования такролимуса по мощности противовоспалительного действия оказалась сопоставима с применением сильного топического глюкокортикостероида метилпреднизолона ацепоната. В отличие от топического глюкокортикостероида применение такролимуса при обострении атопического дерматита не сопровождается нарастанием явлений атрофии кожи.

**Ключевые слова:** **атопический дерматит, обострение, топическая терапия, такролимус.**

**Objective:** to assess the efficacy and safety of 0.1% Tacrolimus ointment in case of atopic dermatitis in adults during the period of exacerbation.

**Materials and methods.** The authors conducted a study of 60 patients (37 male and 23 female patients) with atopic dermatitis aged 22—45 during the period of exacerbation. Topical therapy with Tacrolimus (0.1% ointment) was administered to 22 patients once a day for 14 days. A topical glucocorticosteroid belonging to the 3rd bioactivity class according to the European classification of topical glucocorticosteroids (Miller, Munro) (0.1% methylprednisolone aceponate ointment) was administered for the treatment of 38 patients suffering from atopic dermatitis. For the purposes of unbiased assessment of the efficacy and safety of the topical therapy with different drugs, the authors performed an ultrasonic skin examination using a digital ultrasonic high-resolution system, *DUB* (manufactured by *TPM GmbH*).

**Results:** In the course of the therapy, the authors observed a reliable reduction in the prevalence and severity of dermatosis as well as normalization of a number of ultrasonic indices of epidermis and derma.

**Conclusion:** The therapeutic efficacy of short-term administration of Tacrolimus is comparable by its anti-inflammatory action to such potent topical glucocorticosteroid as methylprednisolone aceponate. Unlike the topical glucocorticosteroid, administration of Tacrolimus for exacerbated atopic dermatitis does not accelerate any skin atrophy phenomena.

**Key words:** **atopic dermatitis, exacerbation, topical therapy, Tacrolimus.**

■ Топические глюкокортикостероиды в настоящее время являются наиболее эффективным средством лечения атопического дерматита [1]. Вместе с тем при их применении может развиваться ряд нежелательных лекарственных реакций (атрофия эпидермиса, стрии и телеангиэктазии, которые могут иметь необратимый характер) [2, 3]. К числу других нежелательных реакций глюкокортикостероидной терапии относятся гипсутизм и задержка роста у детей [4]. Недостатки глюкокортикостероидов особенно значимы в педиатрии, где они могут привести к подавлению гипоталамо-гипофизарно-надпочечниковой системы, глюкозурии, увеличению массы тела и синдрому Кушинга [3].

В этой связи поиск достойной альтернативы топическим кортикостероидам в реальной клинической практике представляется весьма актуальным. В последние годы топические ингибиторы кальциневрина рассматриваются как средства длительного контроля над течением атопического дерматита. В частности, применение такролимуса 2 раза в неделю позволяет оказать значительное влияние на хронически рецидивирующее течение данного дерматоза, способствуя подавлению иммунообусловленного воспалительного процесса в коже и увеличению периода ремиссии у больных [5].

В литературе имеются сведения о сравнительной эффективности применения такролимуса и топических кортикостероидов. Так, было проведено два исследования эффективности лечения атопического дерматита такролимусом в сравнении с бетаметазона валератом и алклометазона дипропионатом [6, 7]. Результаты этих исследований, отвечающих современным принципам доказательной медицины, свидетельствуют, что такролимус обладает такой же активностью, как бетаметазона валерат при лечении поражений туловища и конечностей, и значительно превосходит алклометазона дипропионат при лечении поражений лица и шеи.

Кроме того, в двух больших рандомизированных двойных слепых контролируемых исследованиях сравнивали эффективность мази такролимуса 0,03% и мази флутиказона пропионата 0,005% при лечении атопического дерматита у детей и мази такролимуса 0,1% и мази флутиказона пропионата 0,005% при лечении атопического дерматита с поражениями в области лица у взрослых [8, 9]. В данных исследованиях приняли участие 479 детей в возрасте от 2 до 15 лет и 568 взрослых пациентов. Установлено, что клиническая эффективность мази такролимуса 0,03% и мази флутиказона пропионата 0,005% идентична, тогда как эффективность мази такролимуса 0,1% значительно превосходит флутиказона пропионат.

**Целью** нашего исследования была оценка сравнительной эффективности и безопасности краткосрочного применения топического глюкокортикостероида метилпреднизолона ацепоната и топического инги-

битора кальциневрина такролимуса при атопическом дерматите у взрослых пациентов, страдающих атопическим дерматитом, в период обострения дерматоза.

### Материал и методы

Под наблюдением находились 60 пациентов (37 мужчин, 23 женщины) в возрасте от 22 до 45 лет, страдающих атопическим дерматитом.

Диагностику атопического дерматита проводили с помощью диагностических критериев Hanifin и Rajka. У всех пациентов процесс на коже был распространенным, носил диффузный характер и находился в фазе обострения. Все пациенты страдали атопическим дерматитом с раннего детского возраста. В период обострения ранее они использовали различные топические кортикостероиды.

Степень тяжести кожного процесса и динамику течения заболевания в процессе топической терапии отслеживали с помощью подсчета индекса SCORAD.

Все пациенты получали стандартную гипосенсибилизирующую терапию (тиосульфат натрия, левоцетиризин, лактофильтрум). Так как в исследовании принимали участие взрослые пациенты, топическая терапия такролимусом проводилась у 22 пациентов мазью 0,1% концентрации 1 раз в день на протяжении 14 дней.

В лечении 38 больных атопическим дерматитом в качестве топического средства применяли местный глюкокортикостероид III класса биологической активности по Европейской классификации местных ГКС (Miller, Munro) (0,1% мазь метилпреднизолона ацепоната) по аналогичной схеме (1 раз в день на протяжении 14 дней).

О безопасности терапии судили по частоте возникновения неблагоприятных местных и общих побочных эффектов.

Для объективизации оценки эффективности и безопасности топической терапии различными препаратами проводили ультразвуковое исследование кожи с помощью цифровой ультразвуковой системы высокого разрешения DUB (фирма «TPM GmbH», Германия, сертификат соответствия РОСС DE ME 2С 005852). Использовали датчик 33 МГц с разрешением 78 мкм для высокоточной визуализации морфологических изменений в коже пациентов. Глубина сканирующего сигнала не превышала 10—13 мм, что позволяло детально оценивать изменения в эпидермисе и дерме у наблюдавшихся лиц с атопическим дерматитом. Длина сканируемого участка — 13 мм.

Сканирование проводили в А- и В-режимах. При работе в А-режиме амплитуда сканирования отображала интенсивность отражения вдоль единственной тонкой линии по поверхности кожи. А-сканирование использовалось нами для оценки толщины кожи.

Для более точной и достоверной оценки структуры кожи с формированием двумерного вида изучаемого участка нами применялся В-режим сканирования (экран яркости собирал данные от многих отдельных исследований А-сканирования и представлял их в двумерном виде. Световые пиксели — сильные отражения, темные пиксели — отсутствие отражений). Таким образом, А- и В-режимы не были изолированными, а дополняли друг друга для получения более объективной картины на сканограмме.

Преобразование сигнала в цифровой с датчика производилось с частотой 100 МГц. Данная частота использовалась нами в целях улучшения качества исследования эпидермиса и дермы с помощью латерального и аксиального разрешения. Так, при использовании 100 МГц преобразователей отчетливо визуализировались структурные детали в пределах эпидермиса и дермы.

В результате получали картину кожи в 2D режиме.

Ультрасонографические критерии (толщина эпидермиса, дермы; акустическая плотность эпидермиса и дермы) оценивали динамически в 1-й и 15-й дни наблюдения. Подобная продолжительность наблюдения представляется достаточной, так как согласно данным литературы ультразвуковые признаки атрофических изменений кожи могут быть выявлены уже на 7-й день применения топических глюкокортикостероидов [10, 11], при этом синтез коллагена претерпевает заметные нарушения уже через 3 дня после применения сильного стероида [12].

Оценку и расчет количественных показателей проводили с помощью оригинального программного обеспечения *TPM GmbH* (Германия) и «АНТА-Мед» (Россия).

Группу контроля составили 15 здоровых добровольцев. У них эпидермис был линейно структурирован, высокоэхогенен. Поверхностные и глубокие слои дермы имели одинаковую эхогенность. В структуре дермы верифицировались гипозоногенные протоки желез и кровеносные сосуды (рис. 1).

Статистическую обработку полученных результатов проводили с помощью программы *Microsoft Office Excel for Windows 7*. Использовали параметрический *t*-критерий Стьюдента.

## Результаты и обсуждение

Исходные значения SCORAD у больных атопическим дерматитом, получавших метилпреднизолон ацепонат ( $27,1 \pm 0,4$  балла) и такролимус ( $27,3 \pm 0,2$  балла), достоверно не различались ( $p \geq 0,05$ ).

После проведенной терапии с использованием метилпреднизолон ацепоната констатировали значительное статистически достоверное снижение абсолютной величины данного индекса ( $6 \pm 0,2$  балла;  $p \leq 0,001$ ). Применение такролимуса при атопическом дерматите также сопровождалось существенным

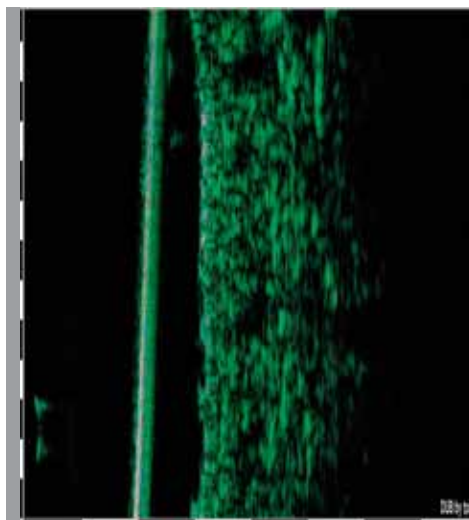


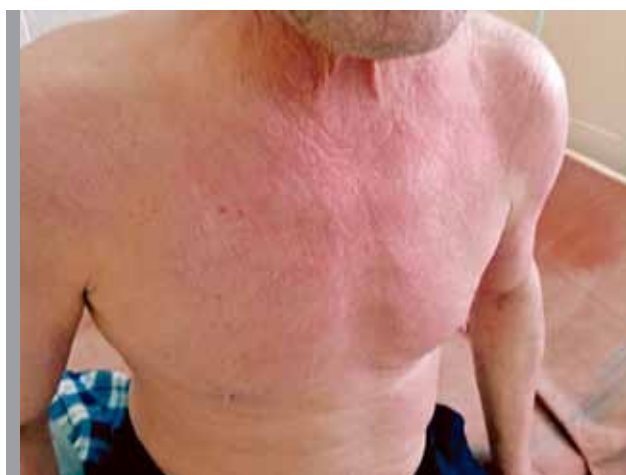Рис. 1. Ультрасонографическая картина здоровой кожи

уменьшением значений SCORAD у больных ( $7 \pm 0,3$  балла;  $p \leq 0,001$ ) (рис. 2—4). Клиническая эффективность, оцененная с помощью индекса тяжести и распространенности процесса на коже у больных, получавших топический ингибитор кальциневрина, была достоверно высокой и сопоставимой с результатом, полученным у лиц, применявших местный кортикостероид III степени активности ( $p \geq 0,05$ ).

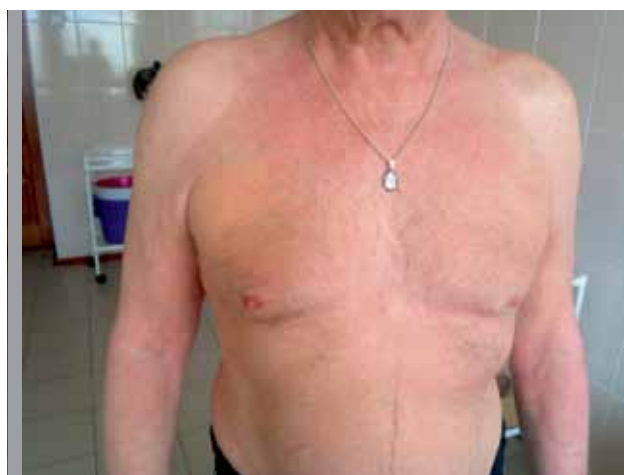Ультрасонографически при атопическом дерматите до лечения идентифицировали отчетливое увеличение толщины эпидермиса, понижение эхоплотности и неоднородность структуры за счет появления гипозоногенных участков и зон (рис. 5, а, б, а).

После терапии, как в группе лиц, применявших метилпреднизолон ацепонат, так и в группе пациентов, лечившихся такролимусом, констатировано уменьшение толщины эпидермиса ( $p < 0,001$ ) и повышение его эхоплотности ( $p < 0,001$ ) до цифр, сопоставимых с контрольными значениями (рис. 5, б, б, б).

Изменения в дерме у больных атопическим дерматитом до лечения характеризовались ультрасонографическим утолщением ее слоев и уменьшением эхоплотности. При этом достоверных различий между группами лиц, применявших разные топические средства, не было. Ультрасонографические данные после предпринятой терапии у больных, получавших топический стероид и ингибитор кальциневрина, имели существенные различия. В частности, после краткосрочного применения метилпреднизолон ацепоната констатировали статистически значимое повышение эхоплотности дермы, возможно, отражавшее уменьшение выраженности воспалительного инфильтрата ( $p < 0,001$ ) (см. рис. 5, б). Снижение абсолютных значений толщины дермы после лечения метилпреднизолон ацепонатом в сравнении с контрольными значениями ( $p < 0,001$ ), зарегистрированное нами у данной группы лиц, вероятно, свидетельствовало о наличии атрофических процессов в дерме.

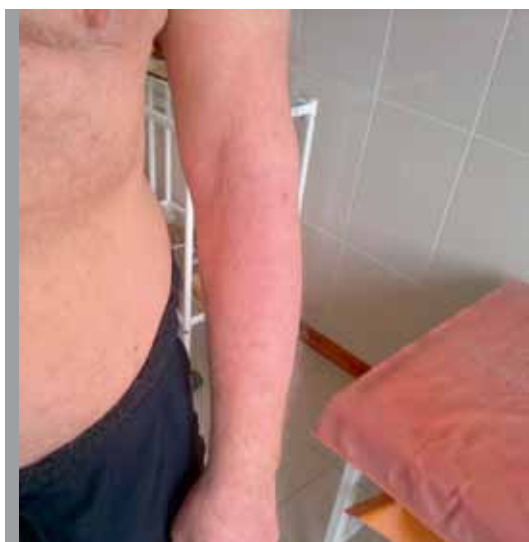

а

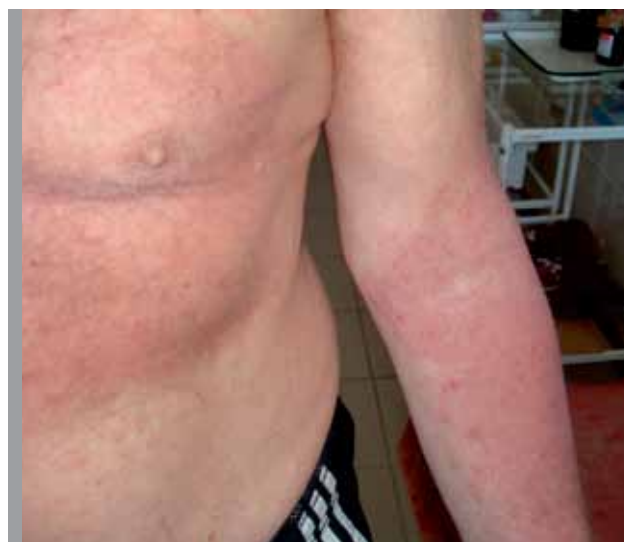

б

Рис. 2. Больной atopическим дерматитом: а — до лечения такролимусом; б — после лечения



а



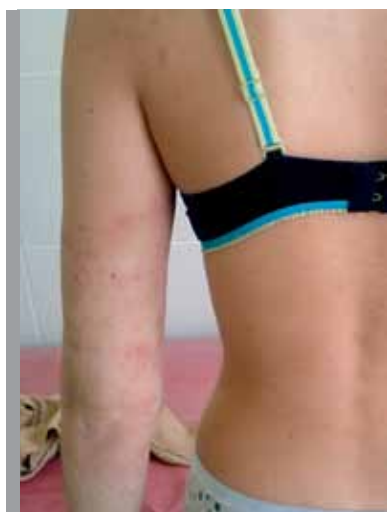б

Рис. 3. Больной atopическим дерматитом: а — до лечения такролимусом; б — после лечения

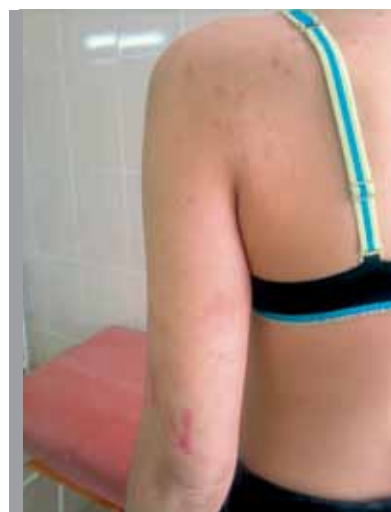Применение такролимуса характеризовалось ультразвукографическими признаками нормализации плотности эпидермиса и дермы, что может свидетельствовать о мощном противовоспалительном действии данного топического препарата в отношении различных слоев кожи, вовлеченных в патологический процесс (см. рис. 6, б). При этом величина, отражающая толщину дермы, соответствовала контрольным значениям данного показателя и была выше абсолютных цифр, зарегистрированных у лиц, получавших топический кортикостероид большой силы ( $p < 0,001$ ). Последнее об-

стоятельство свидетельствует о высокой безопасности краткосрочного применения такролимуса при atopическом дерматите, что связано с отсутствием атрофогенного эффекта терапии данного ингибитора кальциневрина.

У одного пациента с тяжелым atopическим дерматитом в первые 2 сут. применения такролимуса было отмечено чувство жжения в местах нанесения препарата. Подобное местное нежелательное явление самостоятельно купировалось и не потребовало медикаментозного вмешательства и отмены топической терапии ингибитором кальциневрина.




*a*

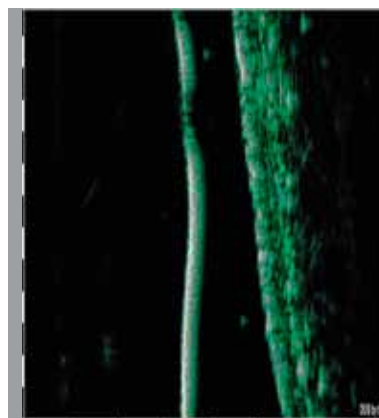


*б*

Рис. 4. Больная atopическим дерматитом: *a* — до лечения такролимусом; *б* — после лечения

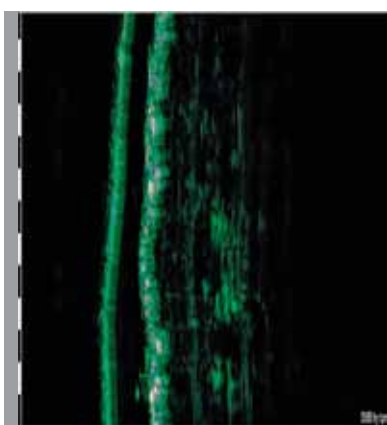


*a*

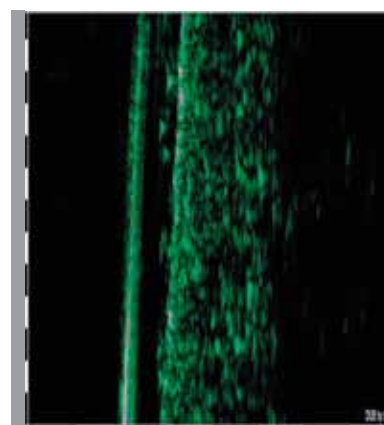


*б*

Рис. 5. Ультрасонографическая картина кожи больных atopическим дерматитом, получавших метилпреднизолон ацепонат: *a* — до лечения; *б* — после лечения



*a*



*б*

Рис. 6. Ультрасонографическая картина кожи больных atopическим дерматитом, получавших такролимус: *a* — до лечения; *б* — после лечения

**Заключение**

1. Применение топического ингибитора кальциневрина такролимуса в период обострения атопического дерматита весьма эффективно; сопровождается уменьшением распространенности и тяжести патологического процесса на коже.

2. Терапевтическая эффективность краткосрочного использования такролимуса по мощности противовоспалительного действия сопоставима с применени-

ем сильных топических глюкокортикостероидов, что подтверждается не только благоприятными клиническими результатами терапии, но и нормализацией толщины и плотности эпидермиса и дермы при динамических ультрасонографических исследованиях. В отличие от топического глюкокортикостероида применение такролимуса при обострении атопического дерматита не сопровождается нарастанием явлений атрофии кожи. ■

**Литература**

1. Katsambas A.D., Lotti T.M. *European Handbook of Dermatological Treatments*. Springer. 2003; 855.
2. Wollenberg A., Bieber T. FK-506/Tacrolimus. In: Burg G., Dummer R.G., editors. *Strategies for Immunointerventions in Dermatology*. Springer-Verlag, Heidelberg, 1997; 53—57.
3. Walker Metry D., Herbert A.A. *Topical therapies and medications in the pediatric patient*. *Pediatr Dermatol* 2000; 47: 867—876.
4. McAlister R.O. Tacrolimus: a promising new therapy for eczema/atopic dermatitis. *Advocate* 1999; 11: 1—9.
5. Клинические рекомендации по ведению больных атопическим дерматитом под ред. А.А. Кубановой. М.: ДЭКС-Пресс 2010; 40.
6. FK506 Ointment Study Group. Phase II comparative study on FK506 ointment: intergroup comparative study on FK506 ointment and betamethasone valerate ointment in the treatment of atopic dermatitis (of the trunk and limbs). *Nishi Nihon J Dermatol* 1997; 59: 870—879.
7. FK506 Ointment Study Group. Phase III comparative study on FK 506 ointment and aclometasone dipropionate ointment in the treatment of atopic dermatitis. *Acta Dermatol* 1997; 92: 277—288.
8. Doss N., Reitamo S., Dubertret L. et al. Efficacy of tacrolimus 0.03% ointment as second-line treatment for children with moderate-to-severe atopic dermatitis: evidence from a randomized, double-blind non-inferiority trial vs. fluticasone 0.005% ointment. *Pediatr Allergy Immunol* 2009.
9. Doss N., Kamoun M.-R., Dubertret L. et al. Superiority of tacrolimus 0.1% ointment compared with fluticasone 0.005% in adults with moderate to severe atopic dermatitis of the face: results from a randomized, double-blind trial. *BJD* 2009; 161: 427—434.
10. Korting H.C., Unholzer A., Schafer-Korting M. et al. Different skin thinning potential of equipotent medium-strength glucocorticoids. *Skin Pharmacol Appl Skin Physiol* 2002; 15: 85—91.
11. Kerscher M.J., Hart H., Korting H.C., Stalleicken D. In vivo assessment of the atrophogenic potency of mometasone furoate, a newly developed chlorinated potent topical glucocorticoid, as compared to other topical glucocorticoids, old and new. *Int J Clin Pharmacol Ther* 1995; 33 (4): 187—189.
12. Haapasaari K.M., Risteli J., Oikarinen A. Recovery of human skin collagen synthesis after short-term topical corticosteroid treatment and comparison between young and old subjects. *Brit J Dermatol* 1996; 135: 65—69.