

Оптимизация диагностики и лечения посттравматического онихолизиса

М.С. Незнахина, Г.А. Петрова, О.Е. Гаранина, И.Л. Шливко, Д.О. Эллинский, К.С. Петрова

ГБОУ ВПО «Нижегородская государственная медицинская академия» Минздрава России
603005, Нижний Новгород, пл. Минина, 10/1

Онихолизис — своеобразное и часто встречающееся поражение ногтевого аппарата, обусловленное отслоением дистальной части ногтевой пластины от ногтевого ложа. Отсутствие надежных диагностических критериев на практике нередко приводит к диагностическим ошибкам, неадекватной терапии, снижению качества жизни пациента.

Цель работы. Изучить возможность использования оптической когерентной томографии (ОКТ) для диагностики онихолизиса, применения Специального Драже Мерц для лечения посттравматического онихолизиса и получить объективное подтверждение эффективности препарата с использованием ОКТ.

Материал и методы. В исследовании приняли участие 15 добровольцев (12 женщин и 3 мужчины) в возрасте от 20 до 35 лет (средний возраст 28 лет) с посттравматическим онихолизисом. В 7 случаях была повреждена одна ногтевая пластина, в 8 случаях — две. Площадь зоны онихолизиса составляла не более 1/3 от площади ногтевой пластины (среднее значение индекса NAPSI — 2,9 балла). Осуществляли клинический контроль эффективности Специального Драже Мерц и мониторинг состояния ногтевого аппарата методом ОКТ. Исследование повторяли через 5 и 7 нед. от начала наблюдения и начала терапии.

Результаты. Применение Специального Драже Мерц способствует более быстрому регрессу клинических проявлений посттравматического онихолизиса и восстановлению нормальной структуры ногтевого аппарата.

Ключевые слова: **посттравматический онихолизис, оптическая когерентная томография (ОКТ), Специальное Драже Мерц.**

Контактная информация: fm557@yandex.ru. Вестник дерматологии и венерологии 2014; (1): 53—58.

Optimization of diagnostics and treatment of posttraumatic onycholysis

M.S. Neznakhina, G.A. Petrova, O.Ye. Garanina, I.L. Shlivko, D.O. Ellinsky, K.S. Petrova

Nizhny Novgorod State Medical Academy (NNSMA)
pl. Minina, 10/1, Nizhnij Novgorod, 603005, Russia

Onycholysis is a peculiar and prevalent nail affection conditioned by the detachment of the distal part of the nail from the nail bed. The absence of any reliable diagnostics criteria often results in diagnostics errors, inadequate treatment and reduced patient's life quality.

Goal of the research. To find out whether it is possible to use OCT for diagnosing onycholysis and Merz Spezial Dragees for the treatment of posttraumatic onycholysis, and to reasonably confirm the drug efficacy using OCT.

Materials and methods. The study involved 15 volunteers with posttraumatic onycholysis aged 20—35 (mean age: 28) including 12 female and 3 male subjects. One nail was affected in 7 cases, and two nails were affected in 8 cases. The area of the onycholysis zone was less than one third of the nail area (mean NAPSI value: 2.9 points). For the purposes of clinical control over the efficacy of Merz Spezial Dragees and nail monitoring, the OCT method was applied. Tests were performed 5 and 7 weeks after the observation and treatment onset.

Results. Merz Spezial Dragees contribute to faster regression of clinical manifestations of posttraumatic onycholysis and recovery of the normal state of the nail.

Key words: **posttraumatic onycholysis, optical coherent tomography (OCT), Merz Spezial Dragees.**

Corresponding author: fm557@yandex.ru. Vestnik Dermatologii i Venerologii 2014; 1: 53—58.

■ Онихолизис — своеобразное и часто встречающееся поражение ногтевого аппарата, обусловленное отслоением дистальной части ногтевой пластины от ногтевого ложа. Процесс начинается от гипонихиума и распространяется в проксимальном направлении. Спровоцировать развитие онихолизиса могут как местные (травмы, химические воздействия, опухоли, инородные тела, инфекции, косметические средства), так и системные (беременность, железодефицитная анемия, рак легких, нарушение кровообращения, системная красная волчанка, гипотиреоз, тиреотоксикоз, сифилис) причины, а также некоторые лекарственные препараты (цитотоксические средства, тетрациклины, фторхинолоны, пероральные контрацептивы и др). Нередко онихолизис развивается на фоне хронических дерматозов (псориаз, экзема, болезнь Рейтера, буллезные дерматозы, красный плоский лишай, очаговая алопеция) [1]. В ряде случаев причину развития онихолизиса определить не удастся, такие случаи относят к идиопатической форме.

Наиболее частой разновидностью онихолизиса является посттравматический онихолизис, особенно распространен так называемый полулунный онихолизис у женщин, травмирующих ногтевой аппарат при маникюре и педикюре или при ношении тесной обуви.

При этом необходимо заметить, что однотипные и одинаковые по силе травмирующие воздействия далеко не у всех вызывают повреждения ногтевого аппарата, что позволяет предположить наличие каких-то индивидуальных предрасполагающих факторов у лиц с посттравматическим онихолизисом, возможно, связанных с нарушением трофики ногтевого аппарата метаболического, сосудистого или неврологического генеза.

Диагностика онихолизиса сопряжена с определенными затруднениями вследствие клинического сходства с онихомикозом и псориазическим изменением ногтей.

Затруднения в дифференциальной диагностике указанных состояний обусловлены отсутствием абсолютных клинических диагностических критериев, нередко — ложноотрицательными результатами микроскопического исследования и невозможностью морфологического исследования вследствие технических затруднений и риска развития осложнений, связанных с анатомическими особенностями ногтевого аппарата.

Отсутствие надежных диагностических критериев на практике нередко приводит к диагностическим ошибкам, неадекватной терапии, неоправданным затратам, снижению качества жизни пациента и социальным последствиям.

Оптическая когерентная томография (ОКТ) — неинвазивный метод исследования морфологических характеристик биологических тканей, отличающийся

относительно высокой разрешающей способностью. ОКТ может использоваться для прижизненной морфологической диагностики дерматозов и служить альтернативой традиционной эксцизионной биопсии в случаях, когда ее проведение невозможно или нежелательно, при отсутствии необходимости визуализации клетки [2—4].

В ранее проведенных исследованиях было установлено, что метод позволяет визуализировать основные анатомические компоненты ногтевого аппарата — ногтевой валик, ногтевую пластину, ногтевое ложе, матрикс, эпонихий, гипонихий, свободный край [4]. Получены убедительные данные, свидетельствующие о возможности использования метода для прижизненной диагностики онихомикозов и изолированного псориазического поражения ногтей [4].

Лечение посттравматического онихолизиса начинают с выявления внешнего травмирующего фактора и определения роли индивидуальных предрасполагающих факторов, способствующих нарушению трофики и репаративных процессов в области ногтевого аппарата. Реализовать вторую задачу даже при тщательном обследовании в случае отсутствия клинически определяемых расстройств у большинства больных не представляется возможным. Выходом из ситуации может послужить назначение средств, способных оказать положительное воздействие на кровоснабжение, метаболизм и способность к репарации ногтевого аппарата независимо от характера предрасполагающего фактора, не дающих при этом отрицательных побочных эффектов.

Специальное Драже Мерц (Мерц Фарма) — препарат, улучшающий трофику ногтевого аппарата, комбинированное действие которого обусловлено свойствами веществ, входящих в его состав:

- антиоксидантный комплекс витаминов А, С, Е регулирует окислительно-восстановительные и энергетические процессы, клеточное дыхание, метаболизм аминокислот, синтез и метаболизм белков, липидов и углеводов, стимулирует синтез нуклеиновых кислот, компонентов основного вещества дермы (гиалуроновой и хондроитинсерной кислот, коллагена), регулирует процессы дифференцировки эпителиальных клеток, кроветворения, микроциркуляции и трофики тканей [4];
- бета-каротин стимулирует регенеративные процессы в тканях, в том числе и эпителиального типа, за счет усиления биосинтеза пуриновых и пиримидиновых оснований, нуклеиновых кислот, функциональных и ферментативных клеточных элементов, в том числе фосфолипидов мембран [5];
- витамины группы В (В₁, В₅, В₆, В₁₂) стимулируют метаболические процессы, оказывают антиоксидантное действие, регулируют метаболизм глюкозы, аминокислот, биосинтез белков, липидов, жирных и нуклеиновых кислот, кортикостероидов, ацетил-

холина, стимулируют регенеративные процессы, процессы кроветворения, обеспечивают нормальную микроциркуляцию и функцию нервной и иммунной систем [5];

- L-цистеин играет ключевую роль в процессе синтеза коллагена и кератина, стимулирует всасывание цинка и железа в кишечнике [5];
- аминокислоты являются структурными элементами специфических тканевых белков и выступают в качестве нейромедиаторов [5];
- специальный дрожжевой экстракт является природным источником аминокислот, витаминов группы В и минералов [5].

Опыт применения Специального Драже Мерц в лечении посттравматического онихолизиса недостаточен, объективное подтверждение его эффективности отсутствует.

Цель работы: изучить эффективность Специального Драже Мерц при лечении посттравматического онихолизиса с использованием оптической когерентной томографии (ОКТ).

Материал и методы

В исследовании приняли участие 15 больных (12 женщин и 3 мужчины) в возрасте от 20 до 35 лет (средний возраст 28 лет) с посттравматическим онихолизисом.

У 9 женщин имелись изменения ногтевого аппарата рук (внешним повреждающим фактором явилась травма при проведении маникюра), у 3 пациенток отмечались изменения ногтевого аппарата ног (внешним повреждающим фактором явилось механическое воздействие в процессе педикюра), у мужчин выявлялись изменения ногтевого аппарата ног (в одном случае в качестве внешней причины послужило использование новой тесной обуви, в 2 случаях — механическое воздействие в процессе игры в футбол в плохо приспособленной обуви).

В 7 случаях была повреждена одна ногтевая пластина, в 8 случаях — две. Площадь зоны онихолизиса составляла не более 1/3 от площади ногтевой пластины (среднее значение индекса NAPSI — 2,9 балла) [7].

При наблюдении больных проводили:

- клиническое обследование кожи и придатков;
- микроскопическое и культуральное исследования для исключения микотического характера поражения ногтевого аппарата;
- терапевтическое, эндокринологическое и неврологическое обследования для исключения внутренних предрасполагающих факторов, способствующих нарушению трофики ногтевого аппарата;
- ОКТ-исследование измененных и эквивалентных здоровых ногтевых пластин противоположной конечности;
- расчет индекса для оценки тяжести поражения ногтевых пластин NAPSI.

Использовали визуализатор-топограф оптико-когерентный компьютеризированный для неинвазивного исследования внутренней структуры поверхностных тканей человека «ВОК» (рег. уд. № ФС 022a2005/2035-05 от 5 августа 2005 г.), изготовленный ИПФ РАН (Нижний Новгород), со следующими техническими характеристиками: длина волны излучения — 920 нм; мощность источника излучения — 1,5 мВт на выходе щупа; продольное — 20 мкм, поперечное — 25 мкм; центральная длина волны — 0,95 мкм; глубина сканирования — 1,5 мм; время получения изображения — 1,5—2 с.

Сканирование ногтевой пластины осуществляли в направлении от проксимальной части к свободному краю в средней части ногтевой пластины, начиная с заднего валика последовательно перемещая зонд с перекрытием предыдущего положения на 1/3 рабочего диаметра зонда.

Получено и проанализировано 67 ОКТ-изображений ногтевого аппарата с проявлениями онихолизиса и 40 ОКТ-изображений здорового ногтевого аппарата.

Восемь больных (6 женщин и 2 мужчин, средний возраст 27 лет, с поражением ногтевых пластин пальцев кистей ($n = 5$) и стоп ($n = 3$), среднее значение индекса NAPSI — 2,25) получали лечение с применением Специального Драже Мерц по 1 драже утром и вечером в соответствии с инструкцией по применению препарата.

Семь пациентов (6 женщин и 1 мужчина, средний возраст 28 лет, с поражением ногтевых пластин пальцев кистей ($n = 4$) и стоп ($n = 3$), среднее значение индекса NAPSI — 2,3) находились под наблюдением без лечения.

Исследование повторяли через 5 и 7 нед. от начала наблюдения.

В течение периода наблюдения пациентам рекомендовали отказаться от проведения всех видов маникюра или педикюра и применения косметических средств и декоративных лаков; использование удобной обуви, не оказывающей давления, и умеренные физические и статические нагрузки, исключающие избыточное механическое воздействие на ногтевой аппарат.

Результаты

Клинические проявления онихолизиса во всех случаях были представлены полулунной зоной белесоватого цвета в дистальной части ногтевой пластины с четкой и ровной проксимальной границей (рис. 1а, 2а).

Отрицательные результаты микроскопического и культурального исследований во всех случаях позволили исключить микотическую природу поражения ногтевого аппарата.

Дополнительные исследования не выявили ни у одного из пациентов терапевтической, эндокринной и неврологической патологии.

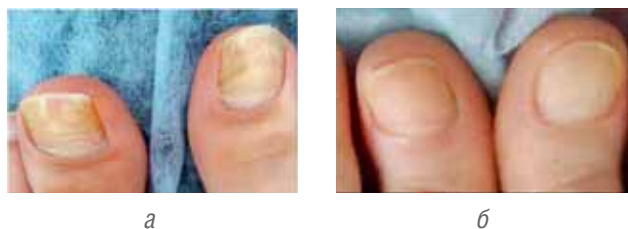

Рис. 1. Посттравматический онихолизис у больного А.: а — до лечения; б — через 5 нед. от начала лечения: полное восстановление ногтевых пластин

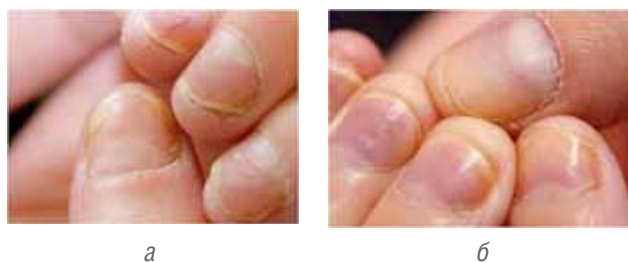

Рис. 2. Посттравматический онихолизис у больного Б.: а — до лечения; б — через 5 нед. от начала лечения: значительное уменьшение зоны онихолизиса

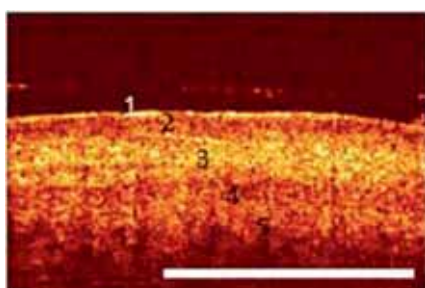


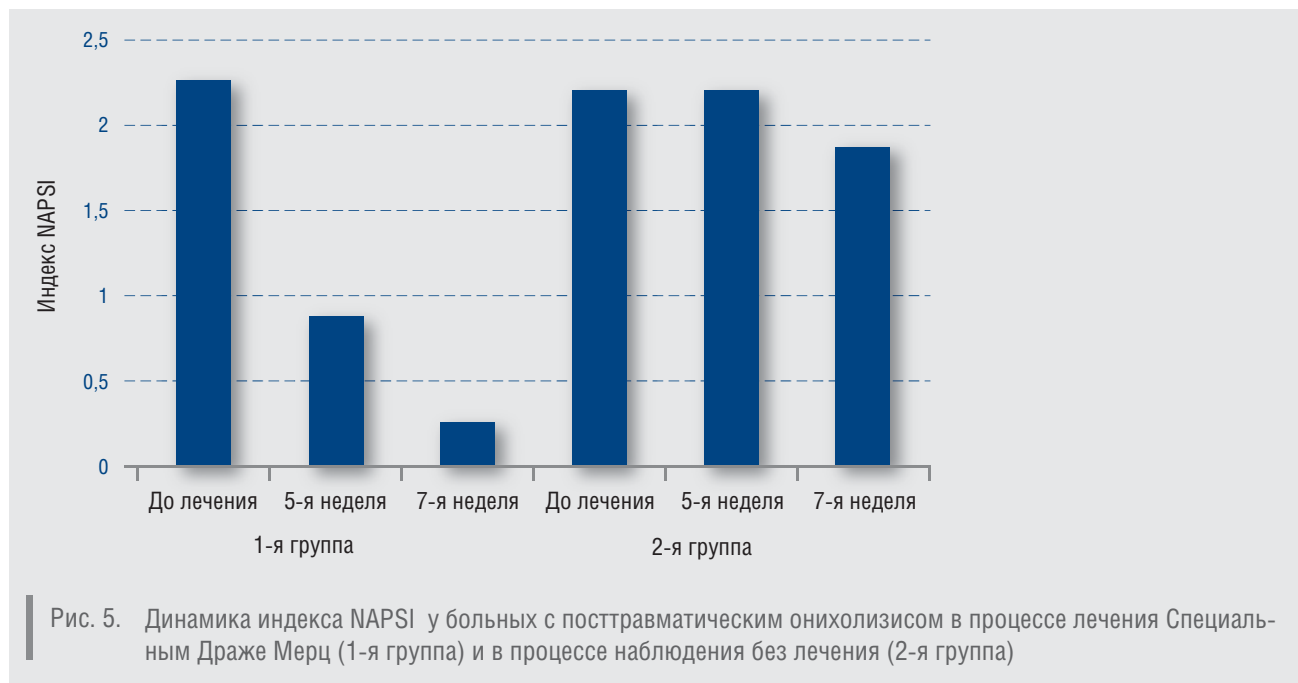Рис. 3. ОКТ-изображение здоровой ногтевой пластины в видимой части: 1-й слой — сильно рассеивающая часть ногтевой пластины, 2-й и 3-й слои — тело ногтя (чередование сигнала низкой и средней интенсивности); 4-й слой — менее рассеивающая зона эпителия, выстилающего ногтевое ложе; 5-й слой — слабо-рассеивающая зона дермы

Известно, что ОКТ-изображение здорового ногтевого аппарата в видимой части ногтевой пластины включает 5 горизонтально ориентированных слоев, соответствующих (рис. 3) поверхностной и основной частям ногтевой пластины и ногтевому ложу [3].

Настоящими исследованиями установлено, что основным диагностическим ОКТ-признаком онихолизиса, принципиально отличающим это состояние от псориатического и микотического поражения ногтевого аппарата, является горизонтально расположенная зона овальной или щелевидной формы, характеризующаяся сигналом слабой интенсивности в пределах 4-го слоя ОКТ-изображения, являющаяся эквивалентом полости, образующаяся в результате отслоения ногтевой пластины от ногтевого ложа в зоне онихолизиса (рис. 4). При этом должны отсутствовать ОКТ-признаки гиперкератоза (увеличение суммарной высоты 1, 2, 3 и 4-го слоев), акантоза (увеличение высоты 5-го слоя с появлением в его пределах регулярной неоднородности в виде че-




Рис. 4. Результаты ОКТ-мониторинга структуры ногтевой пластины в зоне онихолизиса. Слева — до лечения: на ОКТ-изображениях отмечается горизонтально расположенная зона щелевидной формы, характеризующаяся сигналом слабой интенсивности в пределах 4-го слоя, являющаяся эквивалентом полости, образующаяся в результате отслоения ногтевой пластины от ногтевого ложа. Справа — через 5 нед. от начала лечения: ОКТ-изображения здорового ногтевого аппарата



редования вертикально расположенных зон высокоинтенсивного и слабоинтенсивного сигнала), паракератоза (усиления интенсивности сигнала в пределах 4-го слоя) при псориазе и утолщения ногтевых пластин с изменением их структуры за счет распространения мицелия (суммарное увеличение высоты 1, 2, 3 и 4-го слоев с появлением в пределах 5, 4-го и иногда 3 и 2-го слоев линейных горизонтально ориентированных зон, характеризующихся сигналом высокой интенсивности) при микотическом поражении [3].

Этот признак присутствовал в 100% полученных ОКТ-изображений ногтевого аппарата в зоне онихолизиса.

Через 5 нед. наблюдения в группе больных (рис. 1б, 2б), получавших лечение Специальным Драже Мерц, у 5 больных клинические проявления онихолизиса в области кистей не определялись, что сопровождалось нормализацией ОКТ-изображения ногтевого аппарата (исчезновением горизонтально ориентированной щелевидной зоны слабоинтенсивного сигнала в пределах 4-го слоя) (см. рис. 4), свидетельствующей о восстановлении его нормальной структуры. В случаях онихолизиса в области кистей и в 3 случаях онихолизиса в области стоп площадь зоны поражения уменьшилась (индекс NAPI снизился на 61% от начала лечения, среднее значение — 0,87 балла) (рис. 5) с полным восстановлением нормальной структуры в проксимальной части очага с клиническими признаками улучшения.

Через 7 нед. после начала лечения полный регресс клинических проявлений онихолизиса (кроме 2 случаев с минимальными изменениями цвета ногтевой пластины в области свободного края) сопровождался, по данным ОКТ-исследования, восстановлением нормальной структуры ткани на всем протяжении ногтевой пластины (индекс NAPI уменьшился на 89%, среднее значение — 0,25 балла) (см. рис. 5).

Переносимость лечения во всех случаях была хорошей.

В группе пациентов, не получавших лечения, первые клинические признаки улучшения в виде уменьшения зоны онихолизиса были отмечены у 4 больных с проявлениями на кистях только через 7 нед. от начала наблюдения. Клиническое уменьшение площади поражения (индекс NAPI уменьшился на 25%, среднее значение — 1,87 балла) и в этом случае сопровождалось нормализацией структуры, по данным ОКТ-исследования, в проксимальной части зоны онихолизиса (см. рис. 5).

Выводы

1. ОКТ может эффективно использоваться для диагностики и дифференциальной диагностики посттравматического онихолизиса.

2. Применение Специального Драже Мерц способствует более быстрому регрессу клинических проявлений посттравматического онихолизиса и восстановлению нормальной структуры ногтевого аппарата, что подтверждается результатами ОКТ-исследования. ■

Литература

1. Бэран Р., Ханеке Э. Атлас: дифференциальная диагностика поражений ногтей. Перевод с англ. Под редакцией В.Ю. Васеновой. М: Геотар-Медиа, 2011; 10—11. [R. Beran, E. Khaneke. Atlas differentsial'naya diagnostika porazheniy nogtey: perevod s ang. pod redaktsiyey V.Yu. Vasenovoy. M: Geotar-Media, 2011; 10—11.]
2. Петрова Г.А., Дерпалюк Е.Н., Гладкова Н.Д. и др. Оптическая когерентная томография — эффективный метод прижизненного исследования структуры кожи в норме и при патологических состояниях. Экспер и клин Дерматокосметология 2005; (2): 8—16. [Petrova G.A., Derpalyuk E.N., Gladkova N.D. i dr. Opticheskaya kogerentnaya tomografiya — effektivnyy metod prizhiznennogo issledovaniya struktury kozhi v norme i pri patologicheskikh sostoyaniyakh. Ekspert i klin Dermatocosmetologiya 2005; (2):8—16.]
3. Петрова Г.А., Шлилко И.Л., Зорькина М.В., Петрова К.С. и др. Прижизненный ОКТ-мониторинг морфологических изменений кожи как контроль эффективности лечения дерматозов. Клинический дерматологический журнал 2008; (1): 36—39. [Petrova G.A., Shlivko I.L., Zor'kina M.V. et al. Alive-time oct-monitoring of morphologic skin changes as a control of effectiveness of treatment of dermatoses. Clin Dermatol Venerol 2008; (1): 36—39.]
4. Энциклопедия лекарств 2010 на CD. Вышковский Г.Л. М.: РЛС; 2010. [Entsiklopediya Lekarstv 2010 na CD. Vyshkovskiy G.L. M.: RLS; 2010.]
5. Петрова Г.А., Фирсова М.С., Шлилко И.Л. и др. Оптическая когерентная томография в оценке ногтевого аппарата в норме и при патологических состояниях. Медицинский Альманах 2010; (2): 305—308. [Petrova G.A., Cherkalkina O.E., Shlivko I.L. et al. Dependents of image parameters of skin pigmentation level. Meditsinskiy al'manakh 2010; (2): 305—308.]
6. Руководство по оптической когерентной томографии. Под ред. Гладковой Н.Д., Шаховой Н.М., Сергеева А. М. М.: ФИЗМАТЛИТ; 2007; 35—44. [Rukovodstvo po opticheskoy kogerentnoy tomografii. Pod red. Gladkovoy N.D., Shakhovoy N.M., Sergeeva A.M. M.: FIZMATLIT; 2007; 35—44.]
7. <http://psoriasis.szgmu.ru/page.php?kat=19&id=91>

об авторах:

М.С. Незнахина — ассистент кафедры кожных и венерических болезней ГБОУ ВПО НижГМА Минздрава России
 Г.А. Петрова — д.м.н., профессор, зав. кафедрой кожных и венерических болезней ГБОУ ВПО НижГМА Минздрава России
 О.Е. Гаранина — ассистент кафедры кожных и венерических болезней ГБОУ ВПО НижГМА Минздрава России
 И.Л. Шлилко — к.м.н., доцент кафедры кожных и венерических болезней ГБОУ ВПО НижГМА Минздрава России
 Д.О. Эллинский — ассистент кафедры кожных и венерических болезней ГБОУ ВПО НижГМА Минздрава России
 К.С. Петрова — к.м.н., ассистент кафедры кожных и венерических болезней ГБОУ ВПО НижГМА Минздрава России

Конфликт интересов

Авторы заявляют об отсутствии потенциального конфликта интересов, требующего раскрытия в данной статье