

ЭФФЕКТИВНОСТЬ И БЕЗОПАСНОСТЬ ЛЕЧЕНИЯ БОЛЬНЫХ ТЯЖЕЛЫМИ ФОРМАМИ ПСОРИАЗА

А.Л. БАКУЛЕВ, С.С. КРАВЧЕНЯ, Н.А. СЛЕСАРЕНКО, А.А. ШАБОГИНА

Efficacy and safety of treatment of patients suffering from severe forms of psoriasis

A.L. BAKULEV, S.S. KRAVCHENYA, N.A. SLESARENKO, A.A. SHABOGINA

Об авторах:

А.Л. Бакулев — зам. главного врача по лечебной работе клиники кожных и венерических болезней ГОУ ВПО «Саратовский ГМУ им. В.И. Разумовского Росздрава», профессор кафедры кожных и венерических болезней, д.м.н.

С.С. Кравченя — зав. отделением клиники кожных и венерических болезней ГОУ ВПО «Саратовский ГМУ им. В.И. Разумовского Росздрава», ассистент кафедры кожных и венерических болезней, к.м.н.

Н.А. Слесаренко — зав. кафедрой кожных и венерических болезней ГОУ ВПО «Саратовского ГМУ имени В.И. Разумовского Росздрава», д.м.н., профессор

А.А. Шабогина — к.м.н., зав. отделением клиники кожных и венерических болезней

Проведена сравнительная клинико-лабораторная и ультразвукографическая оценка эффективности и безопасности применения препаратов инфликсимаб (Ремикейд®), циклоспорин А, а также фотохимиотерапии с использованием оксоралена у 90 больных, страдающих тяжелым бляшечным псориазом и псориатической эритродермией в фазе прогрессирования процесса. Показано, что препарат инфликсимаб (Ремикейд®) является высокоэффективным средством лечения тяжелого бляшечного псориаза и псориатической эритродермии, обеспечивающим отчетливое уменьшение воспалительных явлений как в эпидермисе, так и в дерме и нормализующим процессы эпидермальной кератинизации. Проведение длительного поддерживающего лечения инфликсимабом оказывает благоприятное влияние на течение тяжелого псориаза у пациентов и является вполне безопасным. Курсовое применение циклоспорина А и общей фотохимиотерапии в аналогичных условиях весьма эффективно, однако терапевтическое действие кратковременно. После окончания вышеназванной терапии в течение года наблюдения у пациентов развиваются рецидивы дерматоза прежней степени тяжести и распространенности. Курсовое использование циклоспорина А и фотохимиотерапии, по данным ультразвукографических исследований, оказывает лишь частичное влияние на патологические процессы в коже больных псориазом и сопровождается рядом нежелательных побочных реакций.

Ключевые слова: псориаз, тяжелое течение, эритродермия, клиническая эффективность, ультразвукография, безопасность, инфликсимаб (Ремикейд®), циклоспорин А, фотохимиотерапия.

A comparative clinical, laboratory and ultrasonic assessment of the efficacy and safety of Infliximab (Remicade®) and cyclosporine A as well as photochemotherapy on the basis of Oxsoresalen in 90 patients suffering from severe plaque psoriasis and psoriatic erythroderma at the progression stage. Clinical and ultrasonic assessment demonstrated that Infliximab (Remicade®) is a highly efficient drug for treatment of severe plaque psoriasis and psoriatic erythroderma providing an evident reduction in inflammatory changes both in the epidermis and dermis as well as normalizing epidermal keratinization processes. A long-term maintenance treatment with Infliximab positively modifies the course of severe psoriasis in patients and is quite safe. A course of treatment with cyclosporine A and general photochemotherapy is quite efficient under similar conditions but its action is short-term. After the completion of the above-mentioned therapy, patients develop dermatosis relapses of the same severity and extent during a year of follow-up. According to the ultrasonic examination results, a course of treatment with cyclosporine A and photochemotherapy has a partial effect on pathohistology processes in psoriatic patients as well as entails a number of adverse effects.

Key words: psoriasis, severe course, erythroderma, clinical efficacy, ultrasonography, safety, Infliximab (Remicade®), cyclosporine A, photochemotherapy.

Несмотря на большое количество современных средств и методов лечения псориаза, проблема эффективной и безопасной терапии больных с данным заболеванием сохраняет свою актуальность в современной дерматологии [1]. Хроническое течение псориаза оказывает неблагоприятное влияние на качество жизни пациентов; больным требуется

проведение регулярных курсов терапии [2, 3]. При этом использование эффективных при среднетяжелых и тяжелых формах заболевания лекарственных препаратов (метотрексат, циклоспорин А) и методов лечения (фотохимиотерапия) сопровождается серьезными побочными эффектами и в ряде случаев не обеспечивает длительной ремиссии данного дерматоза [1, 4].

Внедрение в последнее десятилетие антицитокиновых препаратов произвело настоящую революцию в терапии больных псориазом. Европейские

методические рекомендации 2009 г. содержат информацию по следующим биологическим агентам, рекомендованным EADV для применения в клинической практике при псориазе: адалимумаб, этанерцепт, инфликсимаб, устекинумаб, алефацепт, эфализумаб [5]. В России для лечения псориаза и/или псориатического артрита в настоящее время разрешены к применению следующие биологические препараты: инфликсимаб (Ремикейд®) — при хроническом бляшечном псориазе и псориатическом артрите; адалимумаб (Хумира) — при псориатическом артрите. Наибольший клинический опыт как во всем мире, так и в России накоплен по препарату инфликсимаб (Ремикейд®), который реально используется в клинической практике дерматовенерологами России на долговременной основе.

Селективное иммуносупрессивное средство инфликсимаб — это химерные (мышьиные/человеческие) моноклональные антитела к фактору некроза опухоли α (ФНО- α) класса IgG1 с человеческой последовательностью в неизмененных сегментах и мышьиной последовательностью в варьлируемых участках легких и тяжелых цепей. Инфликсимаб применяют для лечения взрослых больных тяжелым и среднетяжелым псориазом, если они не отвечают на другие системные методы терапии, не дают эффекта, в случаях их непереносимости или при наличии противопоказаний. Кроме того, инфликсимаб применяют для лечения активного прогрессирующего псориатического артрита [1, 4–6].

Инфликсимаб обладает высокой специфичностью в отношении ФНО- α . Он взаимодействует как с растворимым, так и с трансмембранным, а также связанным с рецепторами ФНО- α . Препарат имеет два механизма действия: связывание растворимого ФНО- α приводит к нейтрализации его провоспалительной активности; взаимодействие с ФНО- α на поверхности клеток приводит к уничтожению последних, возможно, в результате активации комплемента и/или антителозависимой клеточной цитотоксичности. С фармакокинетической точки зрения немаловажным является следующее обстоятельство: период полувыведения инфликсимаба составляет в среднем 9,5 дня, а полное выведение активного вещества происходит в течение 6 мес. Таким образом, обеспечивается довольно большая длительность действия инфликсимаба [7, 8].

В последние годы накоплен большой опыт, отражающий эффективность применения инфликсимаба при псориазе [9, 10]. Тем не менее оценка эффективности и безопасности применения данного биологического агента в клинической практике в сравнении с циклоспорином А и фотохимиотерапией представляется весьма интересной.

Целью исследования явилась сравнительная клиничко-лабораторная и ультрасонографическая оценка эффективности и безопасности применения препаратов инфликсимаб (Ремикейд®), циклоспо-

рин А, а также фотохимиотерапии с использованием фотосенсибилизатора оксоралена у больных тяжелым бляшечным псориазом и псориатической эритродермией в фазе прогрессирования.

Материал и методы

Под наблюдением находились 90 больных псориазом (55 мужчин и 35 женщин). Возраст пациентов варьировал от 24 до 63 лет (средний возраст $41,6 \pm 0,3$ года), длительность заболевания — от 2 до 27 лет (в среднем $5,9 \pm 0,2$ года). Продолжительность настоящего рецидива у 25 пациентов составляла 2–3 нед., у 32 — до 3 мес., у 13 — до 6 мес., у 20 — более 1 года.

У 60 больных диагностирован тяжелый экссудативный бляшечный псориаз, у 30 — псориатическая эритродермия. У всех больных псориаз находился в фазе прогрессирования. Индекс *PASI* варьировал от 38 до 67 баллов (средний — 49 баллов).

У 30 пациентов в качестве монотерапии применялся инфликсимаб (Ремикейд®) (производитель — компания «Shering Plough»), форма выпуска — порошок для инъекций, 100 мг во флаконе, из расчета 5 мг на 1 кг массы тела на инфузию по схеме: 3 инфузии — 0,2 и 6-я недели терапии; далее — поддерживающая терапия каждые 8 нед.

У 30 больных в качестве монотерапии использовался препарат циклоспорин А из расчета 3,5 мг на 1 кг массы тела в сутки в течение 42 дней.

Остальным 30 пациентам проводилась фотохимиотерапия с пероральным приемом фотосенсибилизирующего препарата из расчета 0,8 мг на 1 кг массы тела в сутки оксоралена с режимом 4 раза в неделю, в разовых дозах облучения от 1 до 8 Дж/см², на курс 24 процедуры (суммарная доза 40 Дж/см²).

Топическую или какую-либо иную терапию больные не получали.

Всем пациентам до начала лечения проводили рентгеноскопию органов грудной клетки для исключения туберкулеза легких, женщинам репродуктивного возраста осуществляли скрининг-тестирование для исключения беременности.

Оценку клинических и лабораторных показателей проводили до лечения, на 43-й день наблюдения, а также через 3 мес. после начала лечения. Через год фиксировали количество рецидивов заболевания. Ультрасонографические исследования кожи проводили до лечения и через 42 дня терапии, с использованием ультразвуковой цифровой системы высокого разрешения *DUB* (фирма *TPM GmbH*, Германия), оснащенной датчиком с частотой 33 МГц и разрешением 78 мкм. Глубина проникновения сигнала не превышала 10–13 мм, что позволяло детально оценивать изменения в эпидермисе и дерме у наблюдавшихся больных. Длина сканируемого участка составляла 13 мм. Сканирование проводили в А- и В-режимах. Преобразование сигнала в цифровой с датчика 33 МГц производилось с частотой

100 МГц (усиление 40 дБ), в результате чего получалась двухмерная картина «среза» кожи 13×10 мм. Оценку состояния кожи пациентов до и после терапии осуществляли по следующим критериям: толщина эпидермиса и дермы, акустическая плотность эпидермиса и дермы; наличие пограничной линии между эпидермисом и дермой. Для визуализации и расчета количественных показателей использовали программное обеспечение, разработанное совместно фирмами *TRM GmbH* (Германия) и «АНТА-Мед» (Россия).

Тяжесть псориаза и качество жизни пациентов оценивали путем расчета индексов PASI (Psoriatic Area and Severity Index — индекс площади поражения и остроты заболевания) и DLQI (Dermatology Life Quality Index — дерматологический индекс качества жизни).

Для оценки безопасности терапии в сыворотке крови рутинными методами исследовали изменения концентрации аспартат-, аланинаминотрансферазы (АСТ и АЛТ соответственно), билирубина, креатинина, мочевины, гамма-глутамилтранспептидазы (ГГТП), циркулирующих иммунных комплексов (ЦИК).

В качестве контрольной группы обследовано 20 здоровых лиц (средний возраст $34 \pm 1,7$ года).

Статистическую обработку данных проводили с помощью программы *Microsoft Office Excel XP*. Использовали параметрический t-критерий Стьюдента.

Результаты и их обсуждение

До лечения у всех пациентов констатированы высокие значения индекса PASI (табл. 1, рис. 1а, 2а, 3а), а также значительное увеличение индекса DLQI. На 43-й день наблюдения во всех трех группах больных нами зарегистрировано статистически значимое уменьшение величины индексов PASI и DLQI. Наиболее выраженное снижение индекса PASI — более чем в 7,7 раза — отмечено у пациентов, применявших инфликсимаб ($p < 0,0001$; рис. 1б). В группах больных, получавших циклоспорин А и фотохи-

миотерапию с оксораленом, в эти сроки индекс PASI снижался в меньшей степени — соответственно в 3,3 и 2,8 раза ($p < 0,05$; см. табл. 1, рис. 2б, 3б). Таким образом, наиболее отчетливый регресс псориазных эффлюресценций наступал у пациентов, лечившихся инфликсимабом.

На 43-й день терапии в группе больных, применявших инфликсимаб, констатировано более выраженное статистически значимое повышение уровня качества жизни по сравнению с пациентами, получавшими циклоспорин А ($p < 0,0001$). На фоне фотохимиотерапии с оксораленом достоверных изменений индекса DLQI не выявлено ($p > 0,05$; см. табл. 1).

В группе больных, получавших инфликсимаб, через 3 мес. после начала курса лечения индекс PASI практически не изменялся ($p > 0,05$), псориазический процесс находился в стадии стабилизации (рис. 1в). Напротив, у пациентов, в лечении которых использовали циклоспорин А и фотохимиотерапию с оксораленом, констатировано прогрессирование заболевания (индекс PASI увеличился в 1,4 и 1,7 раза соответственно; $p < 0,0001$; табл. 2, рис. 2в, 3в).

В эти сроки наблюдения у больных псориазом, лечившихся инфликсимабом, ухудшения качества жизни нами не зарегистрировано. Вместе с тем у пациентов, применявших циклоспорин А, зафиксировано достоверное повышение индекса DLQI, а в группе больных, получивших курс фотохимиотерапии с оксораленом, величина данного индекса не только стала выше показателя после проведенной терапии, но даже превысила исходное значение.

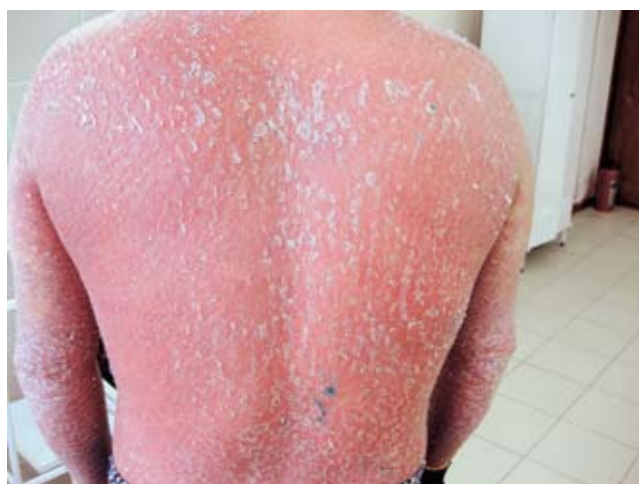Отдаленные результаты терапии мы оценивали через год после начала наблюдения за пациентами, регистрируя наличие или отсутствие рецидивов псориаза, а также их количество. В группе больных, применявших инфликсимаб, один рецидив псориаза отмечен лишь у 2 (6,7%) пациентов, у 28 (93,3%) больных обострений дерматоза в течение года не наблюдалось. В группах, получавших курсовое лечение циклоспорином А и фотохимиотерапией с оксораленом, обострение констатировали у всех боль-

Таблица 1

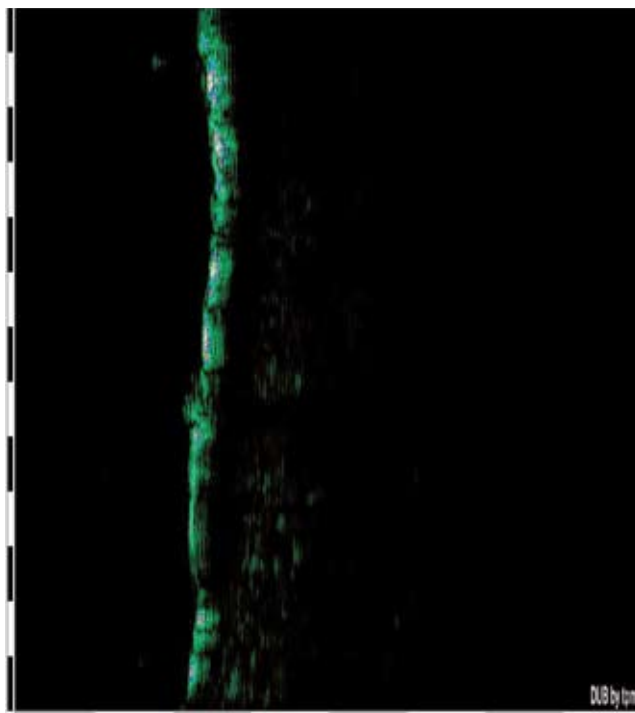
Величины индексов PASI, DLQI (в баллах) у больных псориазом до лечения и на 43-й день наблюдения ($M \pm m$)

Показатель	Пациенты, получавшие инфликсимаб ($n = 30$)	p_1	Пациенты, получавшие циклоспорин А ($n = 30$)	p_1	Пациенты, получавшие фотохимиотерапию с оксораленом ($n = 30$)	p_1	p_2 / p_3
PASI	$52 \pm 1,56$ $6,7 \pm 0,4$	$< 0,0001$	$57,3 \pm 0,2$ $16,9 \pm 0,4$	$< 0,0001$	$59,9 \pm 0,2$ $20,7 \pm 0,4$	$< 0,0001$	$\leq 0,0001$ $< 0,0001$
DLQI	$25 \pm 0,5$ $6 \pm 0,4$	$< 0,0001$	$27 \pm 0,8$ $18 \pm 0,1$	$< 0,0001$	$24 \pm 1,56$ $22 \pm 1,54$	$> 0,05$	$\leq 0,0001$ $< 0,0001$

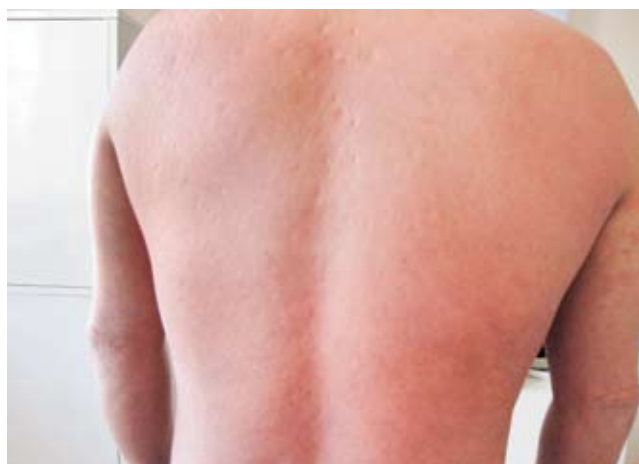Примечание. В числителе — до лечения; в знаменателе — на 43-й день наблюдения; p_1 — достоверность различий показателей до лечения и на 43-й день наблюдения; p_2 — достоверность различий показателей на 43-й день наблюдения в группах, применявших инфликсимаб и циклоспорин А; p_3 — достоверность различий показателей на 43-й день наблюдения в группах, получавших инфликсимаб и фотохимиотерапию с оксораленом.



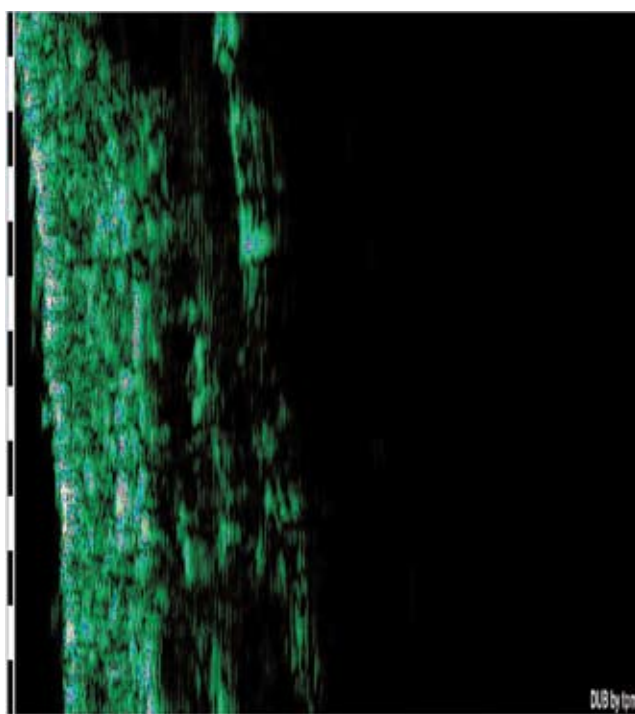
а



г



б



д

Рис. 1. Больной И., 47 лет, диагноз: псориатическая эритродермия, стадия прогрессирования. Лечение инфликсимабом. Здесь и на рис. 2 и 3: а — до лечения; б — на 43-й день терапии; в — через 3 мес. после лечения; г — сканограмма кожи больного до лечения; д — сканограмма кожи пациента после лечения

Таблица 2

Величины индексов PASI, DLQI (в баллах) у больных псориазом на 43-й день наблюдения и через 3 мес. ($M \pm m$)

Показатель	Пациенты, получавшие инфликсимаб ($n = 30$)	p_1	Пациенты, получавшие циклоспорин А ($n = 30$)	p_1	Пациенты, получавшие фотохимиотерапию с оксораленом ($n = 30$)	p_1	p_2 / p_3
PASI	$6,7 \pm 0,4$ $7,8 \pm 0,1$	$> 0,05$	$16,9 \pm 0,4$ $24 \pm 0,1$	$< 0,0001$	$20,7 \pm 0,4$ $36 \pm 4,7$	$< 0,0001$	$< 0,0001$ $< 0,0001$
DLQI	$6 \pm 0,4$ $6 \pm 0,7$	$> 0,05$	$18 \pm 0,1$ $13 \pm 0,1$	$< 0,0001$	$22 \pm 1,54$ $28 \pm 0,1$	$< 0,0001$	$< 0,0001$ $< 0,0001$

Примечание. В числителе — на 43-й день наблюдения, в знаменателе — через 3 мес. после начала лечения; p_1 — достоверность различий показателей на 43-й день и через 3 мес. наблюдения; p_2 — достоверность различий показателей через 3 мес. наблюдения в группах, применявших инфликсимаб и циклоспорин А; p_3 — достоверность различий через 3 мес. наблюдения в группах, получавших инфликсимаб и фотохимиотерапию с оксораленом.

ных псориазом (100%). Так, у 4 (13,3%) пациентов, применявших циклоспорин А, зафиксирован один рецидив, у 18 (60%) — два, у 8 (26,7%) — три и более за год. У 2 (6,6%) пациентов, получавших фотохимиотерапию с оксораленом, нами отмечен один рецидив псориаза, у 5 (16,7%) — два, у 23 (76,7%) — три и более за год.

У пациентов исследуемых групп до лечения концентрации АСТ, АЛТ, билирубина, креатинина, мочевины, ГГТП, ЦИК в сыворотке крови статистически не отличались от таковых в контрольной группе (табл. 3). На 43-й день наблюдения у лиц, лечившихся инфликсимабом, содержание изучаемых лабора-

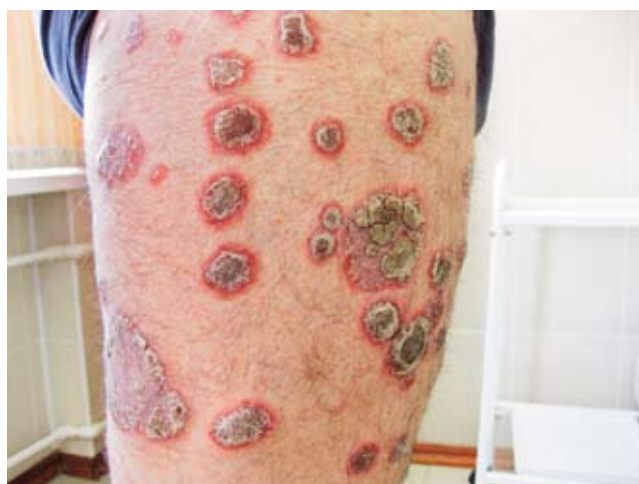торных показателей практически не изменилось, оставаясь сопоставимым с контрольными данными ($p > 0,05$). Применение циклоспорина А в эти сроки наблюдения привело к увеличению в сыворотке крови пациентов уровня креатинина и мочевины (в 1,5 и 1,7 раза соответственно; $p < 0,001$), а также концентрации ГГТП и ЦИК (в 2,2 и 2,2 раза соответственно; $p < 0,001$). У больных, получивших курс общей фотохимиотерапии с оксораленом, отмечено значительное повышение в сыворотке крови содержания АСТ, АЛТ, общего билирубина (в 1,8, 2,8 и 2,5 раза соответственно; $p < 0,001$), а также ГГТП и ЦИК (в 2,3 и 2,4 раза соответственно; $p < 0,001$).

Таблица 3

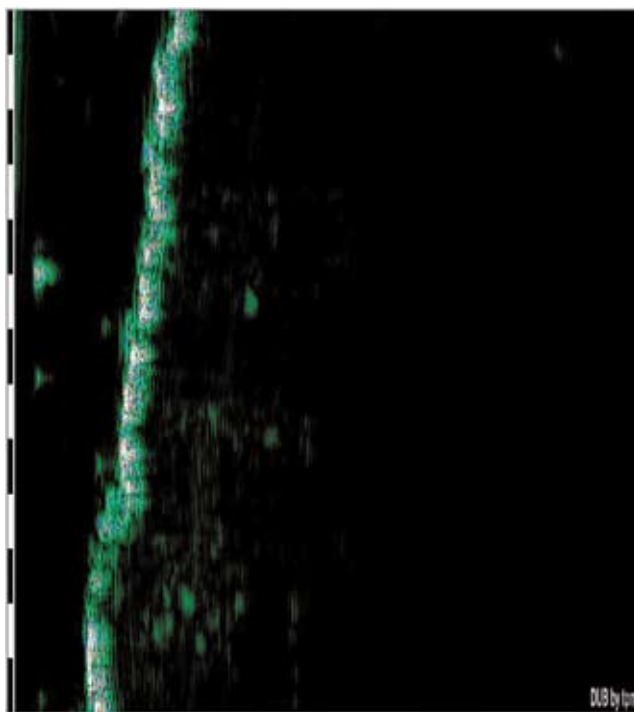
Биохимические показатели у больных псориазом до лечения и на 43-й день наблюдения ($M \pm m$)

Показатель	Контрольная группа ($n = 20$)	Пациенты, получавшие инфликсимаб ($n = 30$)	p_1 / p_2	Пациенты, получавшие циклоспорин А ($n = 30$)	p_1 / p_2	Пациенты, получавшие фотохимиотерапию с оксораленом ($n = 30$)	p_1 / p_2	p_3 / p_4
АСТ, Е/л	$29,8 \pm 0,2$	$27,8 \pm 0,8$ $28,1 \pm 0,2$	$> 0,05$ $> 0,05$	$28,8 \pm 0,1$ $28,7 \pm 1,1$	$> 0,05$ $> 0,05$	$30,1 \pm 0,1$ $56,7 \pm 0,2$	$> 0,05$ $< 0,001$	$> 0,05$ $< 0,001$
АЛТ, Е/л	$27,7 \pm 2,2$	$28,3 \pm 1,2$ $28,2 \pm 1,4$	$> 0,05$ $> 0,05$	$27,9 \pm 1,4$ $28,1 \pm 2,5$	$> 0,05$ $> 0,05$	$27,3 \pm 1,8$ $77,2 \pm 2,2$	$> 0,05$ $< 0,0001$	$> 0,05$ $< 0,001$
Общий билирубин, мкмоль/л	$8,2 \pm 0,8$	$8,6 \pm 0,4$ $8,9 \pm 0,5$	$> 0,05$ $> 0,05$	$8,7 \pm 0,1$ $9,1 \pm 0,8$	$> 0,05$ $> 0,05$	$9,7 \pm 0,1$ $25,1 \pm 0,8$	$> 0,05$ $< 0,001$	$> 0,05$ $< 0,001$
Креатинин, мкмоль/л	$86 \pm 0,4$	$84 \pm 0,7$ $83 \pm 0,8$	$> 0,05$ $> 0,05$	$87 \pm 0,1$ $129 \pm 0,2$	$> 0,05$ $< 0,001$	$85 \pm 0,1$ $87 \pm 1,2$	$> 0,05$ $> 0,05$	$< 0,001$ $< 0,05$
Мочевина, ммоль/л	$7,7 \pm 0,1$	$7,8 \pm 0,4$ $7,9 \pm 0,2$	$> 0,05$ $> 0,05$	$7,7 \pm 0,5$ $12,8 \pm 0,1$	$> 0,05$ $< 0,001$	$7,7 \pm 0,4$ $7,8 \pm 0,1$	$> 0,05$ $> 0,05$	$< 0,001$ $> 0,05$
ГГТП, Е/л	$26,1 \pm 0,2$	$27,0 \pm 0,1$ $27,2 \pm 0,7$	$> 0,05$ $> 0,05$	$26,4 \pm 0,5$ $57,2 \pm 0,1$	$> 0,05$ $< 0,001$	$26,7 \pm 0,4$ $63,2 \pm 0,1$	$> 0,05$ $< 0,0001$	$< 0,001$ $< 0,001$
ЦИК, усл. ед.	$24 \pm 0,1$	$25 \pm 0,8$ $27 \pm 0,7$	$> 0,05$ $> 0,05$	$23 \pm 0,5$ $51 \pm 0,1$	$> 0,05$ $< 0,001$	$26 \pm 1,5$ $62 \pm 0,1$	$> 0,05$ $< 0,0001$	$< 0,001$ $< 0,001$

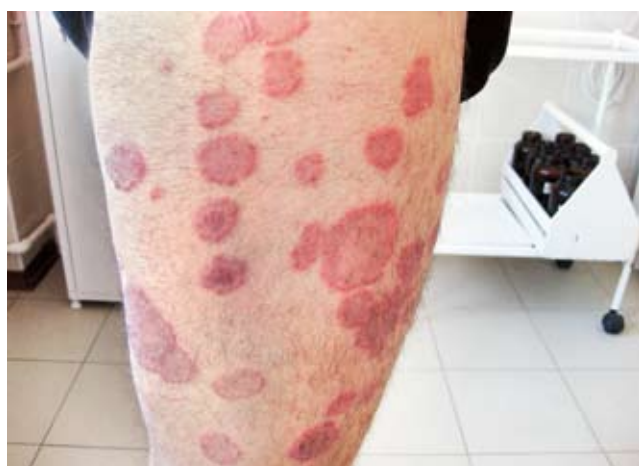Примечание. В числителе — до лечения, в знаменателе — на 43-й день наблюдения; p_1 — достоверность различий показателей в группах больных до лечения и контрольной группе; p_2 — достоверность различий показателей в группах больных до лечения и на 43-й день наблюдения; p_3 — достоверность различий показателей на 43-й день наблюдения в группах, получавших инфликсимаб и циклоспорин А; p_4 — достоверность различий показателей на 43-й день наблюдения в группах, получавших инфликсимаб и фотохимиотерапию с оксораленом.




а



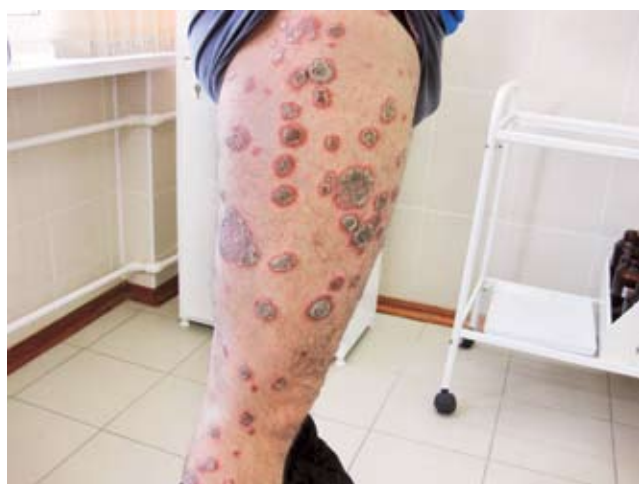г



б

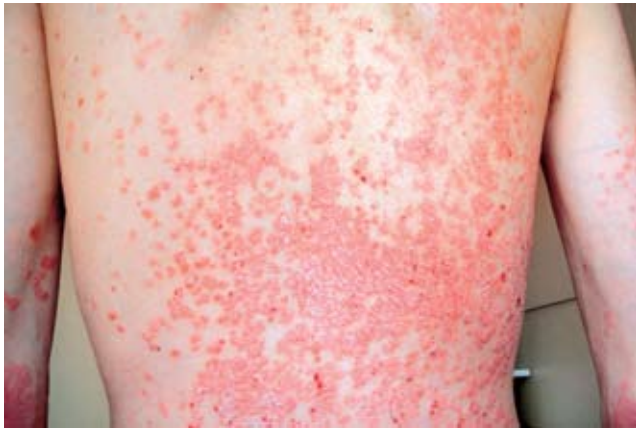

д

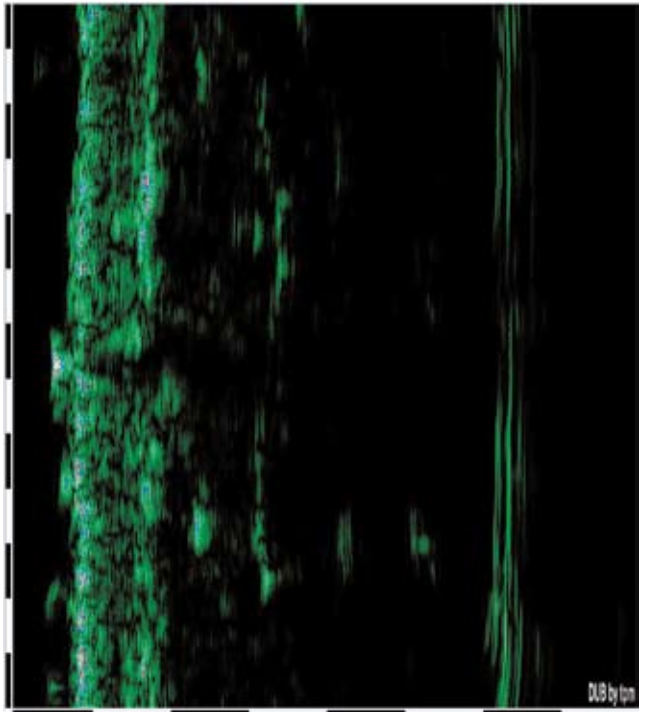


в

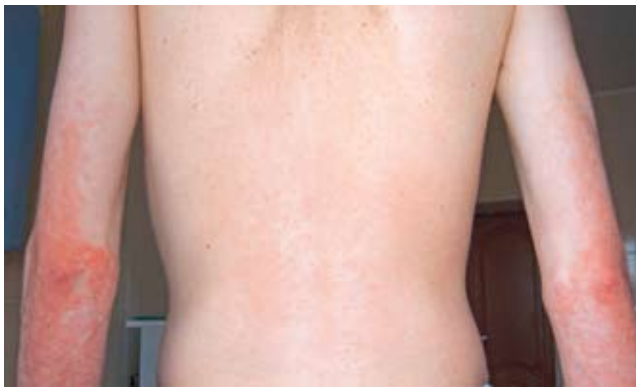Рис. 2. Больной М., 39 лет, диагноз: бляшечный эксудативный псориаз — стадия прогрессирования. Лечение циклоспорином А




а



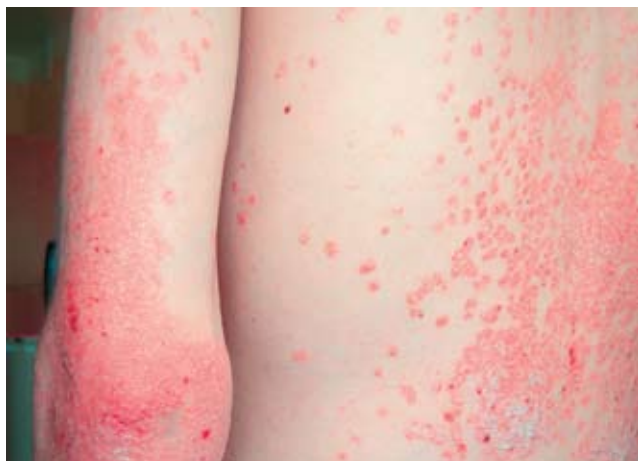г



б



д



в

Рис. 3. Больной Б., 21 год, диагноз: бляшечный экссудативный псориаз — стадия прогрессирования. Фотохимиотерапия с оксораленом

Таким образом, стандартное применение инфликсимаба в дозе 5 мг на 1 кг массы тела не приводило к изменениям функции печени, почек и развитию эндотоксемии. Использование циклоспорина А было сопряжено с нарушением азотистого обмена и выделительной функции почек, формированием эндогенной интоксикации в организме. Применение фотохимиотерапии с оксораленом в исследуемой группе больных псориазом способствовало развитию синдрома цитолиза, эндотоксикоза и нарушению пигментного обмена.

У больных, получавших инфликсимаб, через 3 мес. наблюдения все исследуемые лабораторные показатели практически не изменились и статистически не отличались от данных, полученных сразу после лечения ($p > 0,05$; табл. 4). У пациентов, лечившихся циклоспорином А, через 3 мес. после терапии нормализовался лишь уровень мочевины крови, концентрация креатинина в кровяном русле имела тенденцию к снижению, но оставалась достоверно выше (в 1,4 раза) контрольных цифр. Содержание ГТП и ЦИК в сыворотке крови сохранялось высоким, не отличаясь достоверно от аналогичных данных сразу после лечения ($p > 0,05$). У лиц, получавших фотохимиотерапию с оксораленом, через 3 мес. после лечения нормализовался лишь уровень билирубина крови, содержание ГТП снизилось в 1,9 раза, а концентрации АСТ, АЛТ, ЦИК оставались достаточно высокими и практически не отличались от показателей сразу после лечения ($p > 0,05$).

Таким образом, через 3 мес. наблюдения лишь в группе больных, получавших инфликсимаб, нами не зарегистрировано статистически значимых нарушений функции печени, почек и эндотоксемии. У больных, у которых применяли циклоспорин А и фотохимиотерапию с оксораленом, сохранялись изменения азотистого обмена, проявления синдрома эндогенной интоксикации и лабораторные признаки поражения печеночной ткани.

При ультрасонографии кожи здоровых лиц эпидермис на сканограммах выглядел в виде линейных структур высокой эхогенности, в которых визуализировались отдельные слои. Отграничение эпидермиса от дермы было контрастным, с ровным контуром, под эпидермисом выявлялась эхогенная дерма с одинаковой эхогенностью выше- и нижележащих частей. В ней определялись гипоэхогенные структуры протоков сальных и потовых желез, кровеносные сосуды. Глубже располагалась гиподерма, выглядывшая в виде гипо-, анэхогенной области, достаточно четко отграниченной от собственно дермы (рис. 4, табл. 5).

У больных псориазом до лечения констатировали отчетливое утолщение эпидермиса. Последний характеризовался неравномерной эхоплотностью, с наличием гипоэхогенных участков, что, вероятно, было связано с ультрасонографическим отображением у данной категории пациентов патоморфологических феноменов псориаза — паракератоза, гиперкератоза, акантоза, микроабсцессов. Под эпидермисом определялась гипоэхогенная область, сви-

Таблица 4

Биохимические показатели у больных псориазом на 43-й день и через 3 мес. наблюдения ($M \pm m$)

Показатель	Пациенты, получавшие инфликсимаб ($n = 30$)	p_1	Пациенты, получавшие циклоспорин А ($n = 30$)	p_1	Пациенты, получавшие фотохимиотерапию с оксораленом ($n = 30$)	p_1	p_2 / p_3
АСТ, Е/л	$28,1 \pm 0,2$ $30,0 \pm 1,2$	$> 0,05$	$28,7 \pm 1,1$ $30,8 \pm 1,9$	$> 0,05$	$56,7 \pm 0,2$ $54,8 \pm 1,1$	$> 0,05$	$\geq 0,05$ $< 0,001$
АЛТ, Е/л	$28,2 \pm 1,4$ $29,9 \pm 2,5$	$> 0,05$	$28,1 \pm 2,5$ $29,2 \pm 2,8$	$> 0,05$	$77,2 \pm 2,2$ $70,9 \pm 10,1$	$> 0,05$	$\geq 0,05$ $< 0,001$
Общий билирубин, мкмоль/л	$8,9 \pm 0,5$ $9,1 \pm 0,9$	$> 0,05$	$9,1 \pm 0,8$ $10,7 \pm 0,6$	$> 0,05$	$25,1 \pm 0,8$ $10,1 \pm 0,7$	$< 0,001$	$\geq 0,05$ $> 0,05$
Креатинин, мкмоль/л	$83 \pm 0,8$ $85 \pm 0,2$	$> 0,05$	$129 \pm 0,2$ $118 \pm 0,7$	$< 0,001$	$87 \pm 1,2$ $88 \pm 0,2$	$> 0,05$	$< 0,001$ $< 0,001$
Мочевина, ммоль/л	$7,9 \pm 0,2$ $8,3 \pm 0,2$	$> 0,05$	$12,8 \pm 0,1$ $7,8 \pm 0,9$	$< 0,001$	$7,8 \pm 0,1$ $7,9 \pm 0,4$	$> 0,05$	$> 0,05$ $> 0,05$
ГТП, Е/л	$27,2 \pm 0,7$ $28,1 \pm 0,9$	$> 0,05$	$57,2 \pm 0,1$ $53 \pm 6,7$	$> 0,05$	$63,2 \pm 0,1$ $33,2 \pm 0,9$	$< 0,001$	$\leq 0,001$ $< 0,001$
ЦИК, усл. ед.	$27 \pm 0,7$ $26 \pm 0,5$	$> 0,05$	$51 \pm 0,1$ $49 \pm 3,3$	$> 0,05$	$62 \pm 0,1$ $58 \pm 6,7$	$> 0,05$	$< 0,001$ $< 0,001$

Примечание. В числителе — на 43-й день наблюдения; в знаменателе — через 3 мес. наблюдения; p_1 — достоверность различий показателей на 43-й день и через 3 мес. наблюдения; p_2 — достоверность различий показателей через 3 мес. наблюдения в группах, получавших инфликсимаб и циклоспорин А; p_3 — достоверность различий показателей через 3 мес. наблюдения в группах, получавших инфликсимаб и фотохимиотерапию с оксораленом.

Таблица 5

Ультрасонографические показатели кожи у больных псориазом до лечения и на 43-й день наблюдения ($M \pm m$)

Показатель	Здоровые лица ($n = 20$)	Пациенты, получавшие инфликсимаб ($n = 30$)	p_1 / p_2	Пациенты, получавшие циклоспорин А ($n = 30$)	p_1 / p_2	Пациенты, получавшие фотохимиотерапию с оксораленом ($n = 30$)	p_1 / p_2	p_3 / p_4
Толщина эпидермиса, мкм	85 ± 2	98 ± 3 84 ± 5	$< 0,001$ $< 0,001$	97 ± 3 95 ± 1	$< 0,001$ $> 0,05$	99 ± 5 90 ± 2	$< 0,001$ $< 0,001$	$< 0,001$ $< 0,05$
Толщина дермы, мкм	1152 ± 12	1411 ± 17 1155 ± 15	$< 0,001$ $< 0,001$	1456 ± 14 1399 ± 12	$< 0,001$ $< 0,001$	1432 ± 11 1420 ± 30	$< 0,001$ $> 0,05$	$< 0,001$ $< 0,001$
Плотность эпидермиса, усл. ед.	85 ± 3	39 ± 4 89 ± 5	$< 0,001$ $< 0,001$	36 ± 4 38 ± 3	$< 0,001$ $> 0,05$	31 ± 7 46 ± 8	$< 0,001$ $< 0,001$	$< 0,001$ $< 0,001$
Плотность дермы, усл. ед.	24 ± 3	12 ± 7 23 ± 2	$< 0,001$ $< 0,001$	10 ± 2 15 ± 1	$< 0,001$ $< 0,01$	15 ± 2 16 ± 2	$< 0,001$ $> 0,05$	$< 0,001$ $< 0,001$

Примечание. В числителе — до лечения; в знаменателе — на 53-й день наблюдения; p_1 — достоверность различий показателей в группах больных до лечения и группе здоровых лиц; p_2 — достоверность различий показателей в группах больных до лечения и на 43-й день наблюдения; p_3 — достоверность различий показателей на 43-й день наблюдения в группах, получавших инфликсимаб и циклоспорин А; p_4 — достоверность различий показателей на 43-й день наблюдения в группах, получавших инфликсимаб и фотохимиотерапию с оксораленом.

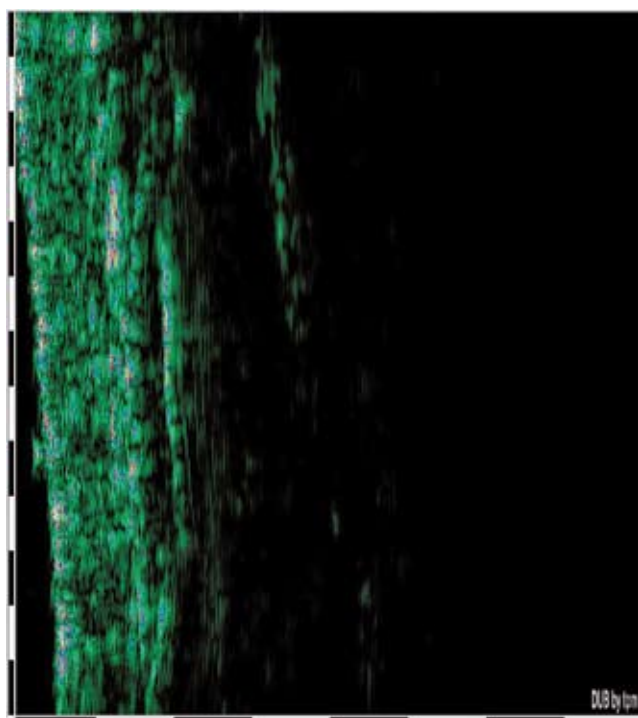


Рис. 4. Сканограмма кожи здорового человека

детельствующая о развитии папилломатоза и периваскулярной инфильтрации верхних слоев дермы. Нами также отмечено значительное увеличение толщины дермы и неравномерное снижение ее эхоплотности по сравнению с группой контроля, что было обусловлено отеком и периваскулярной инфильтрацией дермы (см. табл. 5, рис. 1а, 2а, 3а).

На 43-й день наблюдения на сканограммах больных, получавших инфликсимаб, нами констатировано статистически достоверное уменьшение толщины эпидермиса, дермы и увеличение плотности последних ($p < 0,001$) до значений, сопоставимых с контрольными (рис. 1д, см. табл. 5). В эти сроки у больных, лечившихся циклоспорином А, зафиксировано лишь статистически достоверное снижение толщины дермы и повышение ее эхоплотности. Вместе с тем толщина и плотность эпидермиса не претерпели значимых изменений ($p > 0,05$) (рис. 2д, см. табл. 5).

После окончания курса общей фотохимиотерапии с оксораленом статистически значимые ультразвукографические позитивные сдвиги касались лишь толщины и плотности эпидермиса. Данный метод лечения фактически не оказывал достоверного влияния на эхоплотность дермы и ее толщину ($p > 0,05$; рис. 3д, см. табл. 5).

Таким образом, предпринятая нами ультразвукографическая оценка кожи показала, что использование стандартных доз и схемы применения инфликсимаба оказывало отчетливое позитивное влияние на весь спектр изменений, наблюдавшихся у больных псориазом. Так, под влиянием данного биологического агента происходила полная редукция воспалительных изменений в эпидермисе и дерме, а также нормализация процессов кератинизации в эпидермисе. Применение циклоспоринона А не оказывало значимого влияния на измененный эпидермис, а основной точкой приложения данного препарата служил воспалительный дермальный инфильтрат. Использование фотохимиотерапии с оксораленом, напротив, нормализовало нарушенные процессы кератинизации в эпидерми-

се при минимальном воздействии на воспалительный инфильтрат в дерме.

Выводы

Инфликсимаб (Ремикейд®) является высокоэффективным лекарственным препаратом в лечении тяжелого бляшечного псориаза и псориатической эритродермии. Использование стандартной дозы инфликсимаба (Ремикейда®) 5 мг/кг и схемы применения (индукционная фаза — инфузии на 0, 2, 6-й неделях с последующей поддерживающей терапией каждые 8 нед.) позволяет довольно быстро достичь адекватного ответа по PASI и DLQI, что отражает позитивное влияние данного лекарственного препарата на тяжесть и распространенность псориатического процесса у больных. Дальнейшее проведение поддерживающего лечения инфликсимабом (Ремикейдом®) благоприятно модифицирует течение тяжелого псориаза у пациентов, препятствует развитию очередных обострений дерматоза. Использование инфликсимаба (Ремикейда®), по данным ультрасонографии, оказывает отчетливое позитивное влияние на комплекс структурных изменений в коже больных псориазом, обеспечивая отчетливую редукцию воспалительных изменений как в эпидермисе, так и в дерме, а также нормализацию процессов эпидермальной кератинизации. Профиль безопасности данного биологического агента следует признать весьма благоприятным (при условии проведения стандартных скрининговых процедур).

Курсовое применение циклоспорина А и общей фотохимиотерапии у больных тяжелым бляшечным псориазом и псориатической эритродермией хотя и весьма эффективно, однако оказывает кратковременное действие. После окончания выше-названной терапии в течение года наблюдения у пациентов развиваются рецидивы дерматоза прежней степени тяжести и распространенности. Применение циклоспорина А, по данным ультра-

сонографического исследования кожи больных псориазом, позволяет эффективно редуцировать воспалительную инфильтрацию дермы, при этом не оказывая значимого влияния на процессы кератинизации эпидермальных структур. Использование фотохимиотерапии с оксораленом, напротив, способствует нормализации нарушенных процессов кератинизации в эпидермисе при минимальном воздействии на воспалительный процесс в дерме. Лечение с использованием циклоспорина А и фотохимиотерапии имеет менее благоприятный профиль безопасности, связанный с их негативным влиянием на азотистый обмен, развитием эндотоксикоза и регистрацией лабораторных признаков поражения печеночной ткани больных псориазом.

Литература

1. Псориаз. Клинические рекомендации РОДВ. М.: ДЭКС-Пресс, 2008. 56 с.
2. Feldman S.R., Koo J.Y., Menter A., Bagel J. Decision points for the initiation of systemic treatment for psoriasis // *J. Am. Acad. Dermatol.* 2005. № 53. P. 101—107.
3. Winterfield L.S., Menter A., Gordon K. et al. Psoriasis treatment: current and emerging directed therapies // *Ann. Rheum. Dis.* 2005. № 64. P. 1187—1190.
4. Рациональная фармакотерапия заболеваний кожи и инфекций, передаваемых половым путем. Рук. для практикующих врачей / А.А. Кубанова, В.И. Кисина, Л.А. Блатун и др. под общ. Ред. А.А. Кубановой, В.И. Кисиной. М.: Литтерра, 2005. 882 с.
5. European S-3-Guidelines on the systemic treatment of psoriasis vulgaris // *JEADV.* 2009. Vol. 23. supp. 2. P. 5—70.
6. Моисеев С.В. Индукционная и поддерживающая терапия инфликсимабом при псориазе // *Клин. фармакол. и тер.* 2006. № 4. С. 15—19.
7. Barry J., Kirby B. Novel biologic therapies for psoriasis // *Expert. Opin. Biol. Ther.* 2004. № 4. P. 975—987.
8. Van Vollenhoven R.F. Switching between biological agents // *Clin. Exp. Rheumatol.* 2004. № 22. S. 115—121.
9. Reich K., Nestle F., Papp K. et al. Infliximab induction and maintenance therapy for moderate-to-severe psoriasis: a phase III, multicentre, double-blind trial // *Lancet.* 2006. № 366. P. 1367—1374.
10. Gottlieb A., Evans R., Li S. et al. Infliximab induction and maintenance therapy for moderate-to-severe psoriasis: a randomised, double-blind, placebocontrolled trial // *J. Am. Acad. Dermatol.* 2004. № 51. P. 534—542.