

<https://doi.org/10.25208/vdv1207>

Патологические рубцы: вопросы профилактики и лечения

© Заславский Д.В.^{1*}, Баринаова А.Н.², Сыдииков А.А.³, Тайц Б.М.², Плавинский С.Л.², Козлова Д.В.¹, Булина О.В.¹

¹ Санкт-Петербургский государственный педиатрический медицинский университет
194100, Россия, г. Санкт-Петербург, ул. Литовская, д. 2

² Северо-Западный государственный медицинский университет им. И.И. Мечникова
195067, Россия, г. Санкт-Петербург, Пискаревский пр., д. 47

³ Ташкентский государственный стоматологический институт
100047, Республика Узбекистан, г. Ташкент, ул. Махтумкули, д. 103

В развитых странах мира каждый год у 100 миллионов пациентов появляются новые рубцы, около 11 миллионов новых рубцов являются келоидными.

Цель исследования. Оценить эффективность лечения и динамики состояния рубцов при использовании самоклеящихся повязок (силиконового пластыря) со слоем мягкого силикона.

Методы. Проведено клиническое проспективное обсервационное исследование динамики состояния рубцов при использовании самоклеящихся повязок (силиконового пластыря) у 27 пациентов.

Результаты. Показано, что к третьему визиту (через 42 дня после включения в исследование) цвет менялся в сторону осветления рубца и исчезновения красного оттенка, в наиболее многочисленной группе с темно-красными рубцами в начале исследования 43,7% закончили исследование со светло-розовыми рубцами, 43,7% с гиперпигментированными и 5,26% с нормопигментированными ($p < 0,0001$). Также значимой была динамика по изменению положения рубца относительно уровня нормальной кожи ($p < 0,0001$) с выравниванием уровня в случае, если исходно он был ниже уровня нормальной кожи. Состояние поверхности рубца к третьему визиту нормализовалось, у всех пациентов поверхность становилась ровной ($p = 0,0044$). Наблюдался выраженный рост количества лег-ко смещаемых рубцов (от 11,1 до 37,0%, $p = 0,0003$). Также к третьему визиту зуд исчезал у всех пациентов ($p < 0,0001$).

Вывод. В целом в исследовании продемонстрировано выраженное улучшение по всем изученным параметрам. Силиконовый пластырь, одна из наиболее широко используемых форм перевязочных материалов на основе силикона, является эффективным средством лечения рубцов.

Ключевые слова: послеоперационный рубец, силиконовая повязка, силиконовый пластырь, патологические рубцы, келоиды, гипертрофические рубцы.

Конфликт интересов: авторы данной статьи подтвердили отсутствие конфликта интересов, о котором необходимо сообщить.

Источник финансирования: исследование и публикация статьи осуществлены на личные средства авторского коллектива.

Для цитирования: Заславский Д.В., Баринаова А.Н., Сыдииков А.А., Тайц Б.М., Плавинский С.Л., Козлова Д.В., Булина О.В. Патологические рубцы: вопросы профилактики и лечения. Вестник дерматологии и венерологии. 2021;97(1):00–00. doi: <https://doi.org/10.25208/vdv1207>

Pathologic scars: questions of prevention and treatment

© Denis V. Zaslavsky^{1*}, Anna N. Barinova², Akmal A. Sidikov³, Boris M. Tayts², Svyatoslav L. Plavinskii², Darya V. Kozlova¹, Oksana V. Bulina¹

¹ Saint Petersburg State Pediatric Medical University
Litovskaya str., 2A, Saint Petersburg, 194100, Russia

² North-Western State Medical University named after I.I. Mechnikov
Piskarevskij prospect, 47, Saint Petersburg, 195067, Russia

³Tashkent State Dental Institute
Makhtumkuli str., 103, Uzbekistan, 100047, Tashkent

Each year in the developed countries of the world 100 million patients acquire scars, and there are 11 million keloid scars among them.

Aim of the study. Evaluate the effectiveness of treatment and dynamics of scar condition when using self-adhesive dressings (silicone sheet, silicone patch) with a layer of soft silicone.

Patients and methods. A clinical prospective observational study of the dynamics of scarring conditions using selfadhesive dressings with a layer of silicone sheet (soft silicone) was conducted in 27 patients.

Results. It was shown that by the third visit (42 days after inclusion in the study), the color changed towards sharpening the scar and disappearing red, in the largest group with dark red scars at the beginning of the study 43.7% completed the study with light pink scars, 43.7% with hyperpigmented and 5.26% with normopigmented ($p < 0.0001$). Also significant was the dynamics of changes in the position of the scar relative to the level of normal skin ($p < 0.0001$) with level alignment in case it was initially lower than the level of normal skin. The condition of the scar surface by the third visit normalized, in all patients the surface became even ($p = 0.0044$). There was a marked increase in the number of easily displaceable rubles (from 11.1% to 37.0%, $p = 0.0003$). Also, by the third visit, itching disappeared in all patients ($p < 0.0001$).

Conclusion. Overall, the study showed marked improvement across all parameters studied. Silicone sheet, one of the most widely used forms of siliconebased dressings, to be an effective treatment scar management.

Keywords: postoperative scar, silicone sheet, pathologic scars, keloid scars, hypertrophic scars.

Conflict of interest: the authors state that there is no potential conflict of interest requiring disclosure in this article.

Source of funding: research and publication of the article was carried out with personal funds of the author's team.

For citation: Zaslavsky DV, Barinova AN, Sidikov AA, Tayts BM, Plavinskii SL, Kozlova DV, Bulina OV. Pathologic scars: questions of prevention and treatment. Vestnik Dermatologii i Venerologii. 2021;97(1):00–00.
doi: <https://doi.org/10.25208/vdv1207>

■ Келоиды были описаны египетскими хирургами около 1700 г. до н.э. Барон Жан-Луи Алибер (J. L. Alibert, 1768–1837) в 1806 г. дал определение *сансгоïде*, позже изменил на *схелоïде*, чтобы избежать путаницы с раком. Слово происходит от греческого *χηλή* (челе), что означает «копыто», «крабовые клешни», и суффикса *-oid*, то есть «как» (рис. 1, 2).

В развитых странах мира каждый год у 100 миллионов пациентов появляются новые рубцы [1], около 11 миллионов новых рубцов являются келоидными. В частности, 70% келоидных рубцов возникают у детей [2].

Рубцы сильно различаются по своим характеристикам в зависимости от индивидуальных и расовых особенностей пациента, характера травмы, а также условий заживления ран. Рубец (*cicatrix*) представляет собой соединительнотканное образование, возникающее вследствие заживления дефектов кожи, связанных с повреждением дермы или подкожной жировой клетчатки. Формирование рубца сопровождается гибелью волосяных фолликулов, потовых и сальных желез. Рубец обычно повторяет форму и величину предшествовавшего элемента. Различают атрофические рубцы, находящиеся на уровне кожи или ниже его, и гипертрофические, приподнимающи-

еся над уровнем кожи. Разновидностью фибропролиферативных рубцов являются келоидные рубцы. На поверхности таких рубцов видны телеангиэктазии [3]. В периоды активного роста краевая зона келоидов имеет соединительнотканые выросты («клешни рака»), захватывающие ранее здоровые участки кожи. Это связано с распространением келоидного рубца по линиям натяжения кожи (линиям Лангера). Свежие рубцы имеют розовую окраску, сочны, легко ранимы. Старые рубцы обесцвечены, иногда с зоной пигментации по периферии [4].

Отмечаются зоны повышенного риска для локализации келоидов (мочки ушных раковин, шея, грудь, спина, области кожи век, гениталий, ладоней, подошв).

Если рубцевание происходит без предшествующего изъязвления первичного элемента, его называют рубцовой атрофией. Она часто приводит не только к эстетическим проблемам, но и может вызывать такие симптомы, как зуд и боль, нарушения сна, тревога, депрессия, мешая повседневной деятельности [4]. Другие психологические последствия включают развитие посттравматического стрессорного расстройства [5], снижение самооценки [6], стигматизацию [7], что приводит к ухудшению качества жизни человека. Контрактуры




Рис. 1. Жан-Луи Марк Алибер (1768–1837)

Fig. 1. Jean-Louis Marc Alibert (1768–1837)

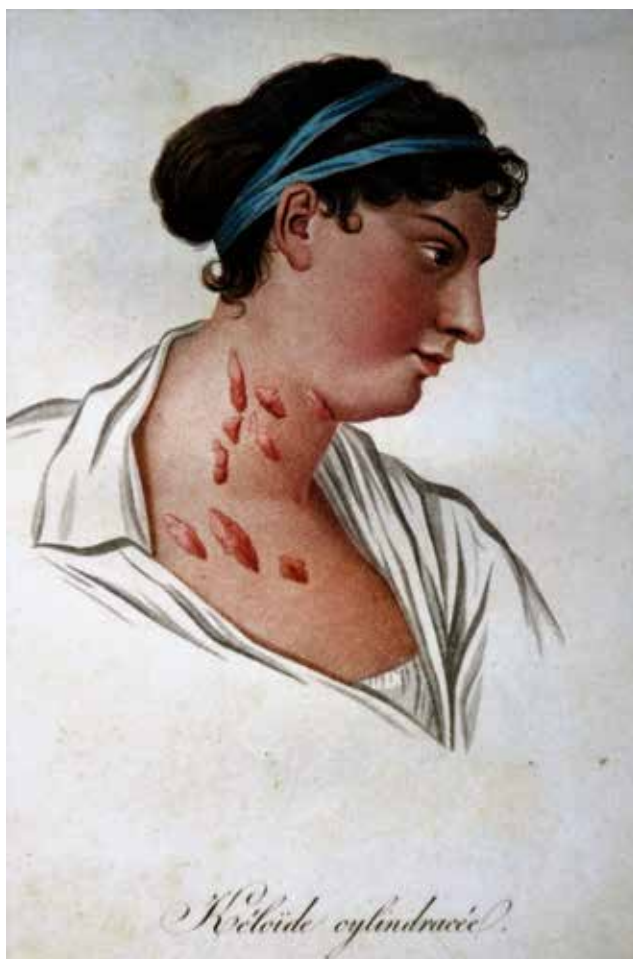

Рис. 2. Келоид. Жан-Луи Алибер (1835 г.). Монография дерматозов (2-е изд.). Париж

Fig. 2. Keloid Scars. Jean-Louis Alibert (1835). Monographie des dermatoses (in French) (2nd ed.)

могут приводить к появлению физических ограничений в функционировании [8]. Все эти проблемы проявляются более ярко в тех случаях, когда рубец не может быть скрыт одеждой. Характеристики послеоперационного рубца, которые, к сожалению, часто не зависят от навыков хирурга, могут сильно повлиять на восприятие пациентом качества полученной медицинской помощи.

Несмотря на значимость этой проблемы и многочисленные исследования, проведенные в этой области, возможности воздействия на конечное качество рубца ограничены. Как отмечают Mustoe и соавт. [9], в последние 15–20 лет были предложены многочисленные подходы, но только «немногие из них были основаны на данных проспективных исследований с правильной контрольной группой». Частота рецидива после использования многих существующих методов крайне высока. В результате углубленного анализа Mustoe и соавт. [9] пришли к выводу, что существуют только два метода лечения с достаточным основанием для международных научно обоснованных рекомендаций по воздействию на характеристики рубца — местное применение силиконового геля (повязок) и инъекции кортикостероидов.

Стероидные инъекции болезненны и могут привести к атрофии кожи и дисхромии [10]. Инъекции триамцинолона ацетонида противопоказаны детям до 12 лет, инъекции суспензии бетаметазона дипропионата и бетаметазона натрия фосфата противопоказаны детям до 3 лет. Противопоказаний по лечению обширных очагов поражений нет, площадь подлежащего лечению очага определяется максимальной безопасной дозой препарата.

O'Brien и Jones [11] проанализировали данные по применению повязок с силиконовым гелем, полученные в 20 исследованиях на 873 пациентах в возрасте от 1,5 до 81 года. В этих исследованиях силиконовые повязки сравнивались с отсутствием лечения, несиликоновыми повязками, лазерной терапией, инъекциями триамцинолона, давящими повязками и местным нанесением лукового экстракта. В исследованиях по профилактике, при сравнении с отсутствием лечения, частота гипертрофических рубцов в группе риска снижалась (ОР = 0,46, 95% ДИ = 0,21–0,86). В исследованиях по лечению повязки с силиконовым гелем приводили к статистически значимому снижению толщины рубцов (2 мм, 95% ДИ = 1,85–2,14) и улучшению цвета (ОР = 3,49, 95% ДИ = 1,97–6,15).

В работе, посвященной оценке стоимости-эффективности использования продуктов, содержащих силикон, в лечении патологических рубцов, продемонстрировано, что они не только зарекомендовали себя как надежные инструменты в лечении патологических рубцов, но и обладают хорошими показателями стоимости-эффективности, в особенности в отношении профилактики рецидивов келоидных рубцов [12].

Целью данного исследования являлось изучение влияния использования повязок Meriform®. Meriform® — это тонкая и пластичная нетканая основа из полиуретана и вискозы, покрытая слоем мягкого силикона (Safetac®).

Материалы и методы

В исследование были включены 27 пациентов, получавших лечение рубцов с помощью самоклеящихся повязок со слоем мягкого силикона. Исследование яв-

лялось проспективным обсервационным. Исключались пациенты с раневой инфекцией и пациенты, длительно принимавшие стероиды. После скринингового исследования, направленного на сбор анамнеза и установление базовых параметров для дальнейшего наблюдения, пациенты начинали получать лечение после удаления новообразования и заживления раны. Одна повязка Meriform® накладывалась на протяжении семи дней. В начале лечения использование каждой повязки начиналось с 3–5 дней наложения, так как кожа над рубцом еще не адаптирована к силикону. Пластырь выступал на 1,5–2 см на здоровую кожу вокруг рубца. Meriform® держится на коже не за счет приклеивания (как в обычных пластырях), а за счет присасывающего эффекта силикона. Именно поэтому один и тот же пластырь можно было многократно снимать и наносить снова без потери его адгезивных свойств. Пациенты снимали силиконовый пластырь перед душем и снова накладывали после очистки кожи. Всего было запланировано 4 визита для оценки результатов лечения хирургических рубцов — через 14 ± 2 дня после первого визита (визита включения), через 28 ± 2 дня после второго визита (т.е. через 42 дня после начала исследования) и дополнительный, четвертый визит через 30 ± 4 дня после третьего визита (т.е. через 72 дня после начала исследования). На всех визитах регистрировались следующие параметры на основании модифицированной Ванкуверской шкалы рубцов (VSS): цвет рубца (пигментация), состояние его поверхности, положение по отношению к уровню кожи, смещаемость (податливость), форма (тяж/массив) и наличие зуда. В каждой из временных точек наблюдения оценка дерматологических характеристик рубца выполнялась опытным врачом-дерматовенерологом с фотофиксацией состояния рубца, наличие зуда определялось ответом пациента на вопрос «есть ли у Вас зуд?». Данные заносились в базу данных в системе MS Excel 2010 (Microsoft Corp., Richmond, США) и затем сверялись с записями в медицинской документации независимым исследователем.

Статистические методы обработки данных. Статистическая обработка данных сводилась к построению двумерных таблиц сопряженности и проверки достоверности изменений в таблице при помощи теста Кохрана — Мантеля — Ханзеля в модификации, учитывающей, что переменная «визит» является упорядоченной. Тестирование выполнялось при помощи процедуры FREQ системы SAS On-Demand For Academics (SAS Institutes Inc., Cary, NC, США).

Результаты

Всего в исследование были включены 27 пациентов с рубцами длиной в среднем $8,5 \pm 1,2$ см (95% ДИ = 6,1–10,9 см). 26 из 27 пациентов были женщины (96,3%, 95% ДИ = 81,0–99,9%). Средний возраст составил $45,4 \pm 2,3$ года (95% ДИ = 40,7–50,1 года). Большинство рубцов у 25 из 27 не были гипертрофическими (92,6%, 95% ДИ = 75,7–99,1%). Распределение по диагнозам/процедурам, которые привели к формированию рубцов, приведено в табл. 1.

Как видно в таблице, основной причиной, приведшей к появлению рубца, были процедуры, связанные с лечением базалиомы (37,4%), а также внутривидеального (22,2%) и смешанного меланоцитарного невуса (18,5%), остальные причины встречались реже. Предпочтительных мест не было, рубцы встречались

Таблица 1. Диагнозы/процедуры, которые привели к формированию рубцов
Table 1. Diagnoses/procedures that lead to scar formation

Диагноз/процедура	Кол-во	Доля (95% ДИ)
Базалиома	10	37,04 (19,49–57,51)
Внутридермальный невус	6	22,22 (8,68–42,13)
Диспластический невус	1	3,70 (0,10–18,86)
Келоидный рубец после тиреоидэктомии	1	3,70 (0,10–18,86)
Кератоакантома	1	3,70 (0,10–18,86)
Лентиго	1	3,70 (0,10–18,86)
Рубец после лапароскопии	2	7,41 (0,93–24,17)
Смешанный меланокитарный невус	5	18,52 (6,35–37,95)

с частотой 4–11% (т.е. 1–3 пациента) в следующих локализациях: угол глаза, висок, грудь, грудь и спина, губа, живот, левая скуловая область, левое веко, лицо, лоб, молочная железа, плечо, правое веко, правый висок, предплечье, спина, туловище, шея.

Всего в исследовании предполагалось провести до 4 визитов, однако на 4-й визит пришли только 2 человека, поэтому, для сопоставимости, анализ представлен только для 3 визитов. Изменения цвета рубца по визитам представлены в табл. 2.

Как видно в таблице, в целом преобладающими цветами рубцов были светло-красный, преобла-

давший на втором-третьем визитах, темно-красный, преобладавший на первом-втором визитах, а также гиперпигментированный, преобладавший на третьем визите. Анализ гипотезы о равномерном распределении цвета на всех визитах позволял ее отклонить с высоким уровнем значимости ($p < 0,0001$). Если сравнивать цвет на первом и третьем визитах, то из 19 пациентов с исходно темно-красным цветом 9 (43,7%) закончили исследование со светло-розовыми рубцами, 9 (43,7%) с гиперпигментированными и 1 (5,26%) с нормопигментированными рубцами. Из 5 пациентов с исходно светло-розовыми рубцами

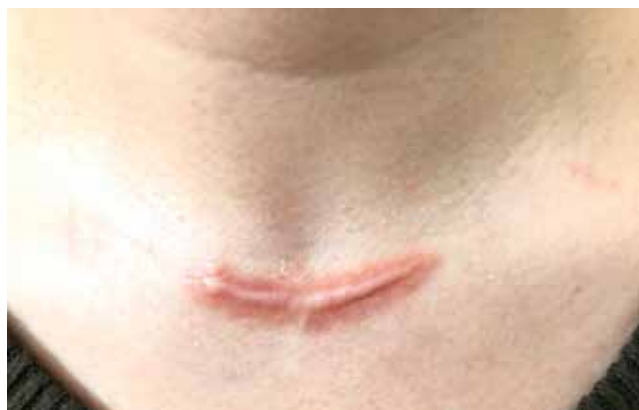Таблица 2. Изменения цвета рубцов, по визитам
Table 2. Changes in scar color, by visit

Цвет	Визит N (%)			Всего
	1	2	3	
Бледно-розовый	0 0,00	1 3,70	0 0,00	1
Гиперпигментированный	0 0,00	2 7,41	12 44,44	14
Гипопигментированный	0 0,00	2 7,41	2 7,41	4
Красный	2 7,41	0 0,00	0 0,00	2
Нормопигментированный	0 0,00	0 0,00	4 14,81	4
Светло-красный	5 18,52	15 55,56	9 33,33	29
Темно-красный	19 70,37	7 25,93	0 0,00	26
Темно-розовый	1 3,70	0 0,00	0 0,00	1
Всего	27	27	27	81

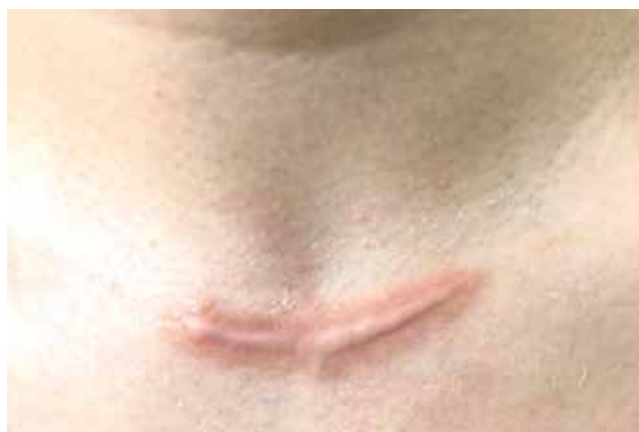Примечание. В этой и последующих таблицах доля в процентах относится к численности пациентов на визите (сумме в столбце).
Note. In this and the following tables, the percentage refers to the number of patients at the visit (sum in the column).

по 2 человека (40%) имели на третьем визите гиперпигментированные и гипопигментированные рубцы, 1 (20%) имел нормопигментированный рубец. Из 2 пациентов с красными рубцами цвет изменился у одного на гиперпигментированный и у второго — на нормопигментированный. Темно-розовый цвет рубца на пер-

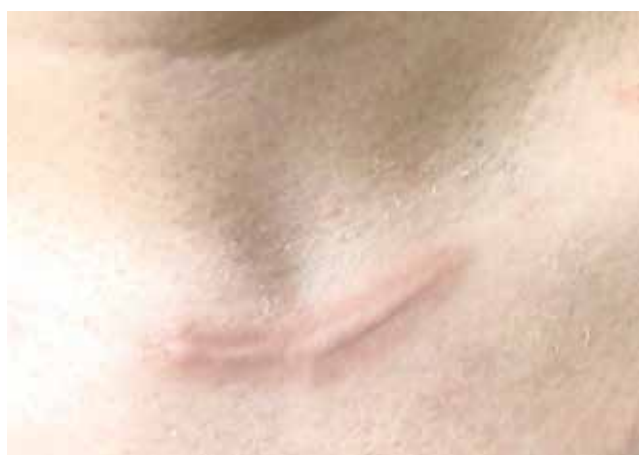вом визите изменился на нормопигментированный у единственного пациента с таким цветом. В целом видно, что к третьему визиту наблюдается четкая тенденция к осветлению или исчезновению цвета рубца с наличием пигментации или даже ее отсутствием (рис. 3–6).



а

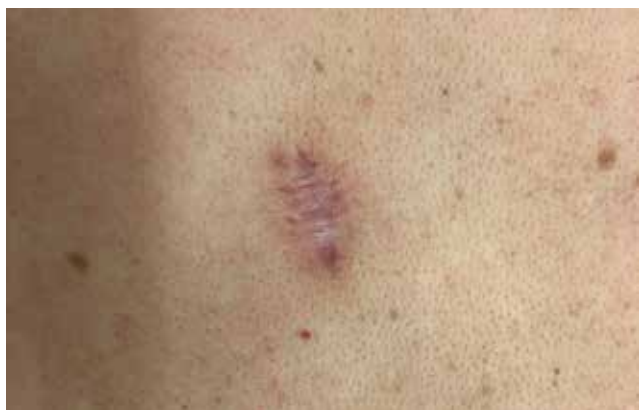

б

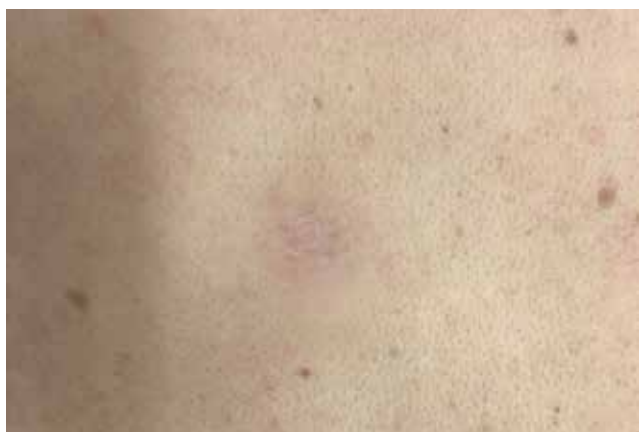

в

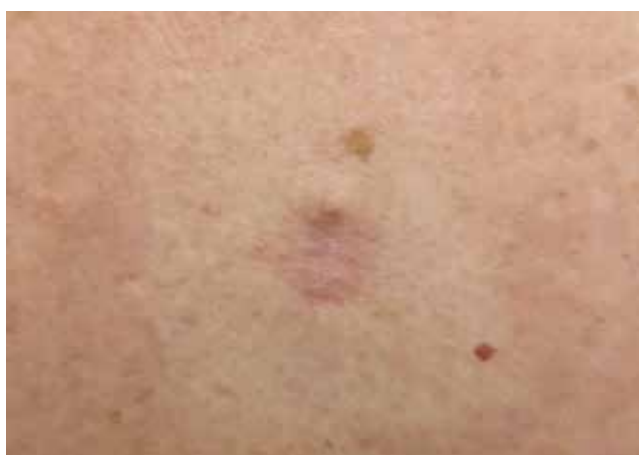Рис. 3. Келоидный рубец после тиреоидэктомии: *а* — до лечения, *б* — через 2 нед. после лечения, *в* — через 1 мес. после лечения
 Fig. 3. Keloid scar after thyroidectomy: *a* — before treatment, *б* — after 2 weeks after treatment, *в* — after 1 month after treatment



а

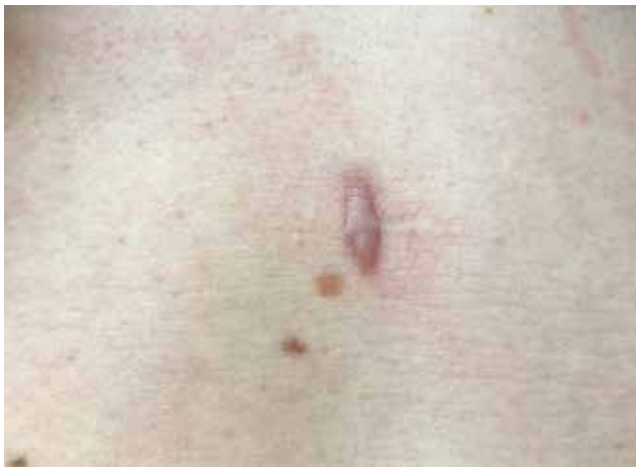

б

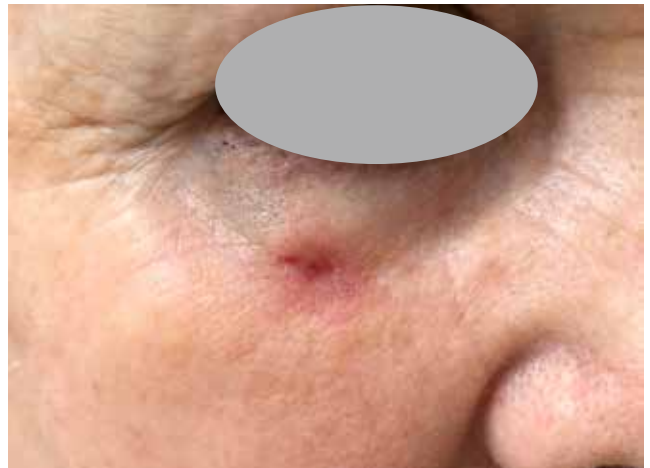

в

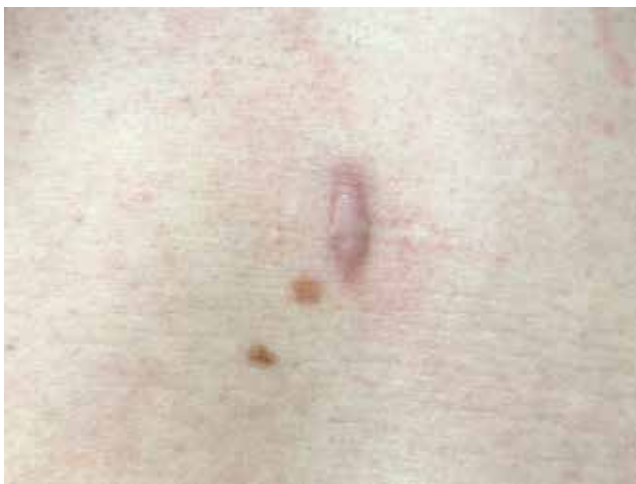Рис. 4. Рубец: *а* — до лечения, *б* — через 2 нед. после лечения, *в* — через 1 мес. после лечения
 Fig. 4. Scar: *a* — before treatment, *б* — after 2 weeks after treatment, *в* — after 1 month after treatment



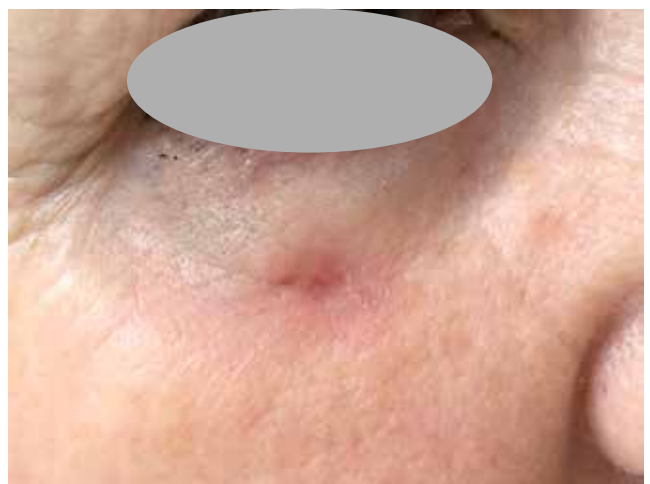a



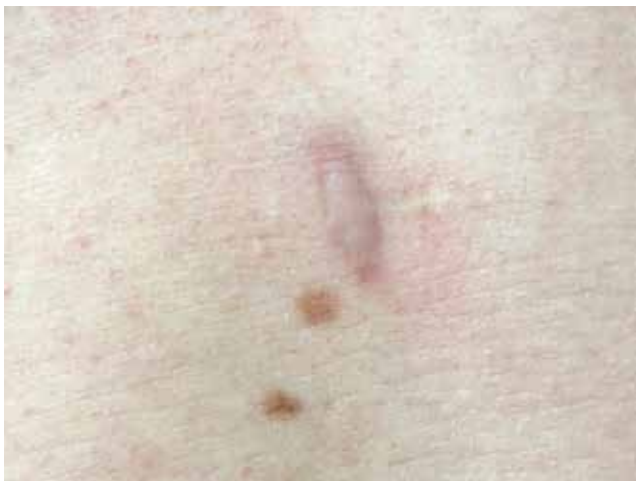a



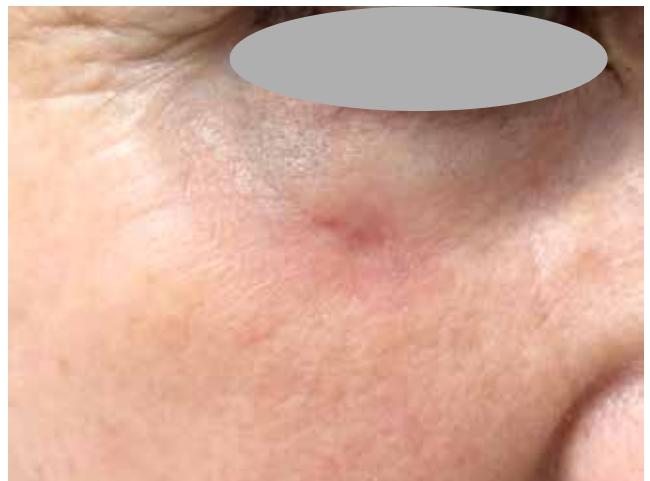б



б



в



в

Рис. 5. Рубец: *a* — до лечения, *б* — через 2 нед. после лечения, *в* — через 1 мес. после лечения
 Fig. 5. Scar: *a* — before treatment, *б* — after 2 weeks after treatment, *в* — after 1 month after treatment

Рис. 6. Рубец: *a* — до лечения, *б* — через 2 нед. после лечения, *в* — через 1 мес. после лечения
 Fig. 6. Scar: *a* — before treatment, *б* — after 2 weeks after treatment, *в* — after 1 month after treatment

Анализ изменения положения рубцовой ткани относительно поверхности здоровой кожи по визитам приведен в табл. 3.

Как видно в таблице, чаще всего рубцовая ткань располагалась либо ниже уровня кожи (47 случаев на всех трех визитах), либо выше уровня кожи (25 случаев). При этом на первом визите выше уровня кожи было 25,9%, на третьем — 33,3%. Ниже уровня кожи рубцы были у большего числа пациентов (66,7%), к третьему визиту эта доля падала до 44,4%. Большая часть рубцов на уровне кожи (6 случаев) встречалась на третьем визите. Анализ по тесту Кохрана — Мантеля — Ханзеля не позволял отвергнуть гипотезу об отсутствии связи между расположением рубцовой ткани и визитом ($p = 0,135$). В то же время если анализ проводился путем сравнения исходного расположения и расположения на третьем визите, то он показывал высоко значимые различия ($p < 0,0001$), но при этом у 7 человек с рубцами выше уровня кожи ситуация на третьем визите не изменилась, у 2 человек исходно с рубцами на уровне кожи они все стали выше уровня кожи, а вот у 18 человек с рубцами ниже уровня кожи две трети (66,7%) остались такими же, тогда как у трети (33,3%) оказались на уровне кожи.

Анализ данных по состоянию поверхности рубца, по визитам, приведен в табл. 4.

Как видно из этой таблицы, наибольшее количество пациентов имели ровную поверхность рубца, однако их число постоянно увеличивалось от первого визита к третьему. Изъязвления (в разных комбинациях) встречались только на первом визите, неровная поверхность встречалась на первом и втором визитах, на третьем уже не встречалась. В целом, как видно, у всех пациентов на третьем визите была ровная поверхность. Наблюдавшаяся ассоциация между состоянием поверхности и визитом была достоверной ($p = 0,0044$).

Анализ данных по смещаемости ткани рубца по визитам приведен в табл. 5.

Как видно в приведенной таблице, большая часть рубцов относилась к трудно смещаемым, однако их число было практически равномерно распределено по визитам, с некоторым увеличением на втором (63,0%) и третьем (59,3%) визитах. В то же время легко смещаемые рубцы явно чаще наблюдались на втором и третьем визитах. Если из 27 пациентов на первом визите лишь 11,1% имели легко смещаемые рубцы, то ко второму визиту их доля выросла до 22,2%, а к третьему —

Таблица 3. Положение рубцовой ткани относительно поверхности нормальной кожи, по визитам
Table 3. Position of scar tissue relative to the surface of normal skin, by visit

Расположение	Визиты			Всего
	1	2	3	
Выше уровня кожи	7 25,93	9 33,33	9 33,33	25
На уровне кожи	2 7,41	1 3,70	6 22,22	9
Ниже уровня кожи	18 66,67	17 62,96	12 44,44	47
Всего	27	27	27	81

Таблица 4. Состояние поверхности рубца, по визитам
Table 4. Condition of the scar surface, by visit

Состояние поверхности	Визиты			Всего
	1	2	3	
Изъязвление	4 14,81	0 0,00	0 0,00	4
Изъязвление в центре	1 3,70	0 0,00	0 0,00	1
Изъязвление и гиперкератоз	3 11,11	0 0,00	0 0,00	3
Неровная поверхность	2 7,41	4 14,81	0 0,00	6
Неровная, с изъязвлением	1 3,70	0 0,00	0 0,00	1
Ровная поверхность	16 59,26	23 85,19	27 100,00	66
Всего	27	27	27	81

до 37,0%. В противоположность этому не смещаемые рубцы, которые на первом визите встречались у 13 из 27 пациентов (48,2%), к третьему встречались лишь у 1 (3,7%) из 27 пациентов. Это показывало, что состояние подвижности рубцов на протяжении исследования выражено менялось ($p = 0,0003$). Сравнение первого и третьего визитов показывает, что из 13 пациентов с не смещаемыми рубцами на третьем визите в этой же группе остался 1 (7,7%), 10 (76,9%) оказались в группе трудно смещаемых и 2 (15,4%) в группе легко смещаемых. Из 11 человек в группе трудно смещаемых рубцов на первом визите 6 (54,6%) так и остались в этой группе, а 5 (45,5%) перешли в группу легко смещаемых.

Анализ данных по наличию зуда, по визитам, приведен в табл. 6.

Как видно из приведенной таблицы, зуд достаточно быстро исчезал в данной группе пациентов. Если на первом визите зуд присутствовал у 15 из 27 (55,6%) пациентов, то на втором визите число упало до 10 (37,0%). При этом на третьем визите зуд уже отсутствовал у всех пациентов, соответственно между первым и третьим визитами зуд исчез у половины всех пациентов (у всех, у кого он был) и ни у кого не появился. Подобные результаты можно было отнести к высокозначимым ($p < 0,0001$) по тесту Кохрана — Мантеля — Ханзеля.

Нежелательные явления отсутствовали.

Обсуждение

Все проанализированные показатели: цвет рубца, состояние его поверхности, положение по отношению к уровню кожи, смещаемость и наличие зуда обладали статистически достоверной динамикой на про-

тяжении исследования, причем все изменения были благоприятными. Это согласуется с данными литературы по эффективности силикона в лечении рубцов, как приведенными выше, так и в недавнем обзоре [13], хотя в нем авторы отмечают, что точный патофизиологический механизм действия силикона остается невыясненным. Также остается открытым вопрос о том, почему у ряда пациентов наблюдался более эффективный ответ на терапию в сравнении с другими. Можно предположить, что это стохастический эффект, однако возможен и генетический [14] или эпигенетический [15] эффект, что поднимает вопрос о персонализации и более активном использовании профилактических мероприятий при лечении рубцов вообще и применении данного метода лечения в частности. Вместе с тем необходимо помнить, что данное исследование было поисковым и необходимы дальнейшие углубленные исследования, в том числе исследования с определением биомаркеров эффективности данной терапии [16].

Силиконовый гель и силиконовые повязки обладают несколькими возможными механизмами действия, которые способствуют положительному действию на рубцы [17].

- Применение силикона копирует окклюзионные свойства рогового слоя, нормализуя гидратацию места рубца на здоровой коже. Увеличивает гидратацию рогового слоя, восстанавливая его барьерную функцию, уменьшая трансэпидермальную потерю воды, и тем самым облегчает регулирование деления фибробластов и приводит к сокращению синтеза коллагена. Таким образом,

Таблица 5. Состояние смещаемости ткани рубца, по визитам
Table 5. State of displacement of the scar tissue, by visit

Смещаемость	Визиты			Всего
	1	2	3	
Не смещаемый	13 48,15	4 14,81	1 3,70	18
Трудно смещаемый	11 40,74	17 62,96	16 59,26	44
Легко смещаемый	3 11,11	6 22,22	10 37,04	19
Всего	27	27	27	81

Таблица 6. Наличие зуда, по визитам
Table 6. Presence of itching, by visit

Наличие зуда	Визиты			Всего
	1	2	3	
Да	15 55,56	10 37,04	0 0,00	25
Нет	12 44,44	17 62,96	27 100,00	56
Всего	27	27	27	81

рубец становится более плоским и мягким. Гель и пластины позволяют коже «дышать».

- Защищают травмированную ткань от бактериальной инвазии и предотвращают индуцированную бактериями выработку чрезмерного количества коллагена в рубцовой ткани.
- Модулируют экспрессию факторов роста, β -фактора роста фибробластов (FGF β) и β -фактора роста опухоли (TGF β). TGF β стимулирует фибробласты к синтезу коллагена и фибронектина. FGF β нормализует синтез коллагена в аномальной рубцовой ткани и повышает уровень коллагеназы, которая разрушает избыток коллагена. В конечном итоге это восстанавливает баланс фиброгенеза и фибринолиза.
- Силиконовый гель и пластины уменьшают зуд, боль и дискомфорт, связанные с формированием рубца.
- Другим физическим способом действия, обеспечиваемым на основе лечения силиконовой повязкой, является передача натяжения от боковых краев раны. Мягкое снижение натяжения, которое может быть обеспечено адгезивной силиконовой повязкой, обеспечивает идеальную среду для нормального развития рубцов и снижает частоту гипертрофических и келоидных рубцов [18].
- Силиконовая повязка ингибирует естественную реакцию организма на увеличение кожных капилляров через гиперемия. Это уменьшает приток крови к месту рубца и гипертрофию процесса заживления. Значительное повышение температуры места рубца связано с изменением локализованного кровотока [19].
- Силиконовая повязка генерирует отрицательно заряженное статическое электрическое поле посредством создания трения между собой и кожей. Считается, что это статическое электричество способ-

ствует физиологической регуляции клеток коллагена, что приводит к обратному развитию рубцов [20].

- Силиконовая повязка создает гомеостаз барьерной функции кожи за пределами прямой гидратации и окклюзии участка рубца [21].
- Увеличивает напряжение кислорода [22].

Одна из претензий к силиконовым повязкам заключается в том, что их сложно длительно удерживать на рубце, и приверженность пациентов соблюдению режима их применения, в особенности на открытых местах, может быть недостаточно высокой. Связано это с тем, что традиционные адгезивы сравнительно неэластичны и контактируют с кожей частично, в нескольких точках. Поэтому требуется дополнительно прижимать адгезив, для того чтобы повязка держалась на месте. При удалении повязки в контактных точках может произойти отрыв клеток эпителия. Для устранения этих недостатков была разработана технология Safetac — технология мягкого силиконового адгезива. Слой с технологией Safetac исключительно мягок и выстигает неровности поверхности, создавая обширную зону эффективного контакта с кожей. При приложении обычного усилия для снятия повязки мягкий силиконовый слой перераспределяет его по обширной поверхности кожи под повязкой. Благодаря этому не достигается болевой порог.

Заключение

В исследовании продемонстрировано выраженное улучшение по всем изученным параметрам. Силиконовый пластырь, одна из наиболее широко используемых форм перевязочных материалов на основе силикона, является эффективным средством лечения рубцов. ■

Литература/References

1. Bayat A, McGrouther DA, Ferguson MW. Skin scarring. *BMJ*. 2003;11;326(7380):88–92. doi: 10.1136/bmj.326.7380.88
2. Sund B. New developments in wound care. PJB Publications: London 1:255 (Clinical Report CBS 836), 2000. doi: 10.1136/bmj.326.7380.88
3. Горланов И.А., Леина Л.М., Мильявская И.Р., Заславский Д.В. Болезни кожи новорожденных и грудных детей. СПб.: Фолиант, 2016. [Gorlanov IA, Leina LM, Milyavskaya IR, Zaslavsky DV. Diseases of the skin of newborns and infants. Saint Petersburg: Foliant Publishing House; 2016. (In Russ.)]
4. Bell I, McAdamas T, Morgan R, et al. Pruritus in burn: A descriptive study. *J Burn Care Rehabil*. 1988;9(3):305–308.
5. Taal I, Faber AW. Posttraumatic stress and maladjustment among adult burn survivors 1 to 2 years postburn: Part II. The interview data. *Burns*. 1998;24:399. doi: 10.1016/s0305-4179(98)00053-9
6. Robert R, Meyer W, Bishop S, et al. Disfiguring burn scars and adolescent self-esteem. *Burns*. 1999;25:581. doi: 10.1016/s0305-4179(99)00065-0
7. Dorfmueller M. Psychological management, after care of severely burned patients. *Unfallchirurg*. 1995;98:213. doi.org/10.1136/bmj.326.7380.92
8. Woo SH, Seul JH. Optimizing the correction of severe postburn hand deformities by using aggressive contracture releases and fasciocutaneous free-tissue transfer. *Plast Reconstr Surg*. 2001;107:1 doi: 10.1097/00006534-200101000-00001
9. Mustoe TA, Cooter RD, Gold MH, et al. International clinical recommendations on scar management. *Plast Reconstr Surg*. 2002;110:560. doi: 10.1097/00006534-200208000-00031.
10. Родионов А.Н., Заславский Д.В., Сыдинов А.А. Дерматология. Иллюстрированное руководство клинической диагностики по профессору Родионову. М.: Граница, 2018. [Rodionov AN, Zaslavsky DV, Sidikov AA. Dermatology. Illustrated clinical diagnostic guide by Professor Rodionov, Moscow: Publishing house Granitsa; 2018. (In Russ.)]
11. O'Brien L, Jones DJ. Silicone gel sheeting for preventing and treating hypertrophic and keloid scars. *Cochrane Database Syst Rev*. 2013;2013:9:CD003826 doi: 10.1002/14651858.CD003826.pub3.
12. Барина А.Н., Плавинский С.Л. Оценка эффективности и упрощенная оценка стоимости-эффективности использования современных продуктов, содержащих силикон, в лечении патологических рубцов. *Искусство профессионалов красоты*. 2015;1:10–12. [Barinova AN, Plavinskij SL. Ocenka effektivnosti i uproshchennaya ocenka stoimosti-effektivnosti ispol'zovaniya sovremennykh produktov, soderzhashchih silikon, v lechenii patologicheskikh rubcov. *Iskusstvo professionalov красоты*. 2015;(1)10–12 (In Russ.)]
13. Behrangi E, Goodarzi A, Roohaninasab M, et al. A review of scar treatment related to acne and burn. *JCR*. 2020;7(04):714–722. doi: 10.31838/jcr.07.04.133

14. Glass DA 2nd. Current Understanding of the Genetic Causes of Keloid Formation. *J Invest Dermatol Symp Proc.* 2017;18(2):50–53. doi: 10.1016 / j.jisp.2016.10.024

15. El Ayadi A, Jay JW, Prasai A. Current Approaches Targeting the Wound Healing Phases to Attenuate Fibrosis and Scarring. *Int J Mol Sci.* 2020;7;21(3):1105–1133. doi: 10.3390/ijms21031105

16. Тайц Б.М. Практическая предиктивная, превентивная и персонализированная медицина. «10П медицина» в решении вопросов профилактики, активного долголетия, снижения смертности и увеличения продолжительности жизни населения. МЗРФ ФГБОУ ВО СЗГМУ им. И.И. Мечникова. СПб.: ИПК Береста, 2019. [Tajc BM. Prakticheskaya prediktivnaya, preventivnaya i personalizirovannaya medicina. "10P medicina" v reshenii voprosov profilaktiki, aktivnogo dolgoletiya, snizheniya smernosti i uvelicheniya prodolzhitel'nosti zhizni naseleniya. MZRF FGBOU VO SZGMU im. I.I. Mechnikova. Saint Peterburg: IPK Beresta, 2019. (In Russ.)]

17. Puri N, Talwar A. The efficacy of silicone gel for the treatment of hypertrophic scars and keloids. *J Cutan Aesthet Surg.* 2009;2(2):104–106. doi: 10.4103 / 0974-2077.58527

18. Akaishi S, Akimoto M, Hyakusoku H, Ogawa R. 142B: The relationship between keloid growth pattern and stretching tensionvisual analysis using the finite element method. *Plast Reconstr Surg.* 2010;125:96 doi: 10.1097/SAP.0b013e3181238dd7

19. Rabello FB, Souza CD, Farina Júnior JA. Update on hypertrophic scar treatment. *Clinics (Sao Paulo).* 2014;69:565–573 doi: 10.6061/clinics/2014(08)11

20. Borgognoni L. Biological effects of silicone gel sheeting. *Wound Repair Regen.* 2002;10:118–121 doi: 10.1046/j.1524-475x.2002.00205.x

21. Bleasdale B, Finnegan S, Murray K. The Use of Silicone Adhesives for Scar Reduction. *Adv Wound Care (New Rochelle).* 2015;4(7):422–430 doi: 10.1089 / wound.2015.0625

22. Gilman TH. Silicone sheet for treatment and prevention of hypertrophic scar: a new proposal for the mechanism of efficacy. *Wound Repair Regen.* 2003;11:235–236 doi: 10.1046 / j.1524-475x.2003.11313.x

Участие авторов: разработка концепции, дизайна, анализ и интерпретация данных — Д.В. Заславский, Б.М. Тайц, С.Л. Плавинский; обоснование рукописи и проверка критически важного интеллектуального содержания — А.А. Сыдилов, А.Н. Барина; окончательное утверждение на представление рукописи — Д.В. Заславский; поисково-аналитическая работа — Д.В. Козлова, О.В. Булина.

Authors' participation: concept development, design, data analysis and interpretation — Denis V. Zaslavsky, Boris M. Tayts, Svyatoslav L. Plavinskij; substantiation of the manuscript and verification of critical intellectual content — Akmal A. Sidikov, Anna N. Barinova; final approval for submission of the manuscript — Denis V. Zaslavsky; search and analytical work — Darya V. Kozlova, Oksana V. Bulina.

Информация об авторах

***Денис Владимирович Заславский** — д.м.н., профессор; адрес: Россия, 194100, г. Санкт-Петербург, ул. Литовская, д. 2; ORCID iD: <https://orcid.org/0000-0001-5936-6232>; eLibrary SPIN: 5832-9510; e-mail: venerology@gmail.com

Анна Николаевна Барина — д.м.н., профессор; ORCID iD: <https://orcid.org/0000-0002-8180-9340>; eLibrary SPIN: 2010-4354; e-mail: Anna.Barinova@szgmu.ru

Акмал Абдикахарович Сыдилов — д.м.н.; ORCID iD: <https://orcid.org/0000-0002-0909-7588>; eLibrary SPIN: 3812-8400; e-mail: medik-85@bk.ru

Борис Михайлович Тайц — д.м.н., профессор; eLibrary SPIN: 1579-4967; e-mail: boris.tayts@szgmu.ru

Святослав Леонидович Плавинский — д.м.н., профессор; eLibrary SPIN: 5660-4661; e-mail: splavinskij@szgmu.ru

Дарья Васильевна Козлова — студентка; ORCID iD: <https://orcid.org/0000-0002-6942-2880>; eLibrary SPIN: 3783-8565; e-mail: dashauchenaya@yandex.ru

Оксана Владимировна Булина — к.м.н., доцент; eLibrary SPIN: 7960-2040; e-mail: oksanabulina@yandex.ru

Information about the authors

***Denis V. Zaslavsky** — MD, Dr. Sci. (Med.), Professor; address: Saint-Petersburg State Pediatric Medical University, Litovskaya str., 2, 194100, Saint-Petersburg, Russia; ORCID iD: <https://orcid.org/0000-0001-5936-6232>; eLibrary SPIN: 5832-9510; e-mail: venerology@gmail.com

Anna N. Barinova — MD, Dr. Sci. (Med.), Professor; eLibrary SPIN: 2010-4354; e-mail: Anna.Barinova@szgmu.ru

Akmal A. Sidikov — MD, Dr. Sci. (Med.); ORCID iD: <https://orcid.org/0000-0002-0909-7588>; eLibrary SPIN: 3812-8400; e-mail: medik-85@bk.ru

Boris M. Tayts — MD, Dr. Sci. (Med.), Professor; eLibrary SPIN: 1579-4967; e-mail: boris.tayts@szgmu.ru

Svyatoslav L. Plavinskij — MD, Dr. Sci. (Med.), Professor; eLibrary SPIN: 5660-4661; e-mail: splavinskij@szgmu.ru

Darya V. Kozlova — 5th year student; ORCID iD: <https://orcid.org/0000-0002-6942-2880>; eLibrary SPIN: 3783-8565; e-mail: dashauchenaya@yandex.ru

Oksana V. Bulina — MD, Cand. Sci. (Med.), assistant professor; eLibrary SPIN: 7960-2040; e-mail: oksanabulina@yandex.ru

Статья поступила в редакцию: ??????

Принята к публикации: ??????

Дата публикации: ??????

Submitted: ??????

Accepted: ??????

Published: ??????