

<https://doi.org/10.25208/vdv1259>

Профессиональный дерматомироз лица, шеи и верхней части груди, вызванный *T. mentagrophytes*

© Михеев Г.Н., Матвеева О.В.*, Соколовский Е.В.

Первый Санкт-Петербургский государственный медицинский университет им. акад. И.П. Павлова
197022, Россия, г. Санкт-Петербург, ул. Льва Толстого, д. 6/8

У 43-летней женщины-зоолога профессиональный дерматомироз лица, шеи и верхней части груди, вызванный *T. mentagrophytes*, в течение 1,5 года ошибочно диагностировали и лечили как «розацеа, папуло-пустулезный подтип, офтальморозацеа». Симметричные атипичные клинические проявления с рецидивирующим блефароконъюнктивитом развились в результате самолечения с использованием топического стероида. Обнаружение рубцующих фолликулитов в области бровей и дугообразного периферического края в свежих очагах на груди помогло заподозрить дерматомироз. Окончательный диагноз был установлен после обнаружения обильного грубого септированного мицелия и спор при микроскопическом исследовании кожных чешуек, волос бровей и ресниц из очагов на лице и груди с 30%-м раствором КОН и получения обильного роста *Trichophyton mentagrophytes* при культуральном исследовании. Применение в течение 4 недель тербинафина привело к выздоровлению пациентки.

Ключевые слова: дерматомироз, розацеа, фолликулиты, офтальморозацеа, *Trichophyton mentagrophytes*.

Конфликт интересов: авторы данной статьи подтвердили отсутствие конфликта интересов, о котором необходимо сообщить.

Источник финансирования: работа выполнена и опубликована за счет финансирования по месту работы авторов.

Согласие пациента: пациентка добровольно подписала информированное согласие на публикацию персональной медицинской информации в обезличенной форме в журнале «Вестник дерматологии и венерологии».

Для цитирования: Михеев Г.Н., Матвеева О.В., Соколовский Е.В. Профессиональный дерматомироз лица, шеи и верхней части груди, вызванный *T. mentagrophytes*. Вестник дерматологии и венерологии. 2021;97(5):00–00. doi: <https://doi.org/10.25208/vdv1259>

Experience Professional dermatomycosis of the face, neck and upper part of chest caused by *T. mentagrophytes*, that mimicked rosacea

© Georgy N. Mikheev, Oksana V. Matveeva*, Evgeny V. Sokolovskiy

First Pavlov State Medical University of Saint Petersburg
Lev Tolstoy str., 6/8, 197022, Saint Petersburg, Russia

A 43-year-old female zoologist has an occupational dermatomycosis of the face, neck and upper part of chest caused by *T. mentagrophytes*. It was mistakenly diagnosed and treated as "Rosacea, papulopustular subtype, ocular rosacea" for 1.5 years. Symmetrical, atypical clinical manifestations with recurrent blepharoconjunctivitis developed as a result of self-treatment using a topical steroid. The detection of cicatrizing folliculitis in the eyebrow area and an arcual peripheral edge in fresh foci on the chest helped to suspect dermatomycosis. The definitive diagnosis was made after the detection of abundant coarse septate mycelium during microscopic investigation of skin scales from foci on the face and chest with 30% KOH and an abundant growth of *Trichophyton mentagrophytes* during a cultural research study of skin scales, eyebrow hair and eyelashes from lesions. The use of terbinafine for 4 weeks led to the recovery of the patient.

Keywords: dermatomycosis, rosacea, folliculitis, ocular rosacea, *Trichophyton mentagrophytes*.

Conflict of interest: the authors declare that there are no obvious and potential conflicts of interest associated with the publication of this article.

Source of funding: the preparation of the manuscript was carried out by the means of the author's team.

For citation: Mikheev GN, Matveeva OV, Sokolovskiy EV. Experience Professional dermatomycosis of the face, neck and upper part of chest caused by *T. mentagrophytes*, that mimicked rosacea. Vestnik Dermatologii i Venerologii. 2021;97(5):00–00. doi: <https://doi.org/10.25208/vdv1259>

Актуальность

Дерматомикоз лица является одним из редко диагностируемых грибковых поражений кожи и встречается в структуре дерматомикозов лишь в 2,9% случаев [1]. Обычно поражение лица дерматомицетом (чаще всего это *T. rubrum*) является этапом дальнейшего распространения грибкового заболевания, реже — первоначальным очагом поражения. Кроме красного трихофитона, кожу лица могут также поражать *Trichophyton mentagrophytes*, *Microsporum canis* и *Microsporum ferrugineum* (в основном у детей), *Trichophyton violaceum* и *Trichophyton tonsurans* (в основном у взрослых как одно из проявлений хронической трихофитии) и некоторые другие дерматомицеты.

Обычно очаги дерматомикоза на лице при их недостаточной выраженности (вследствие частого мытья, использования лосьонов и кремов с противовоспалительным действием) просматриваются или их принимают за проявления другого заболевания. Дерматомикоз лица может имитировать другие дерматозы этой локализации: небуллезную форму импетиго, дискоидную красную волчанку, полиморфный фотодерматоз, розацеа, периоральный дерматит, демодекс, себорейный дерматит, лимфоцитарную инфильтрацию Джесснера — Канюфа и др. [2, 3]. Ни одна другая локализация, рассматриваемая изолированно, не сопровождается таким количеством диагностических ошибок — 70–80% и более [4]. Это приводит к постановке неправильного диагноза и нерациональной терапии.

I. Alteras и соавт. (1988 г.) наблюдали в Израиле 78 больных дерматомикозом лица, вызванным *Trichophyton rubrum*. У 37 больных клинические проявления были сходны с дискоидной красной волчанкой, у 12 — с лимфоцитарной инфильтрацией кожи, у 11 — с себорейным дерматитом, у 8 — с розовыми угрями, у 5 — с контактным дерматитом, у 3 — с полиморфным фотодерматозом, у 2 больных — с кольцевидной гранулемой [5]. В большинстве случаев правильный диагноз помогает поставить выявление распространенного дерматомикоза, который может сопровождать поражение лица. Однако при первоначальном поражении кожи лица и отсутствии распространенных высыпаний постановка правильного диагноза может вызывать затруднения. К тому же ошибочный диагноз особенно часто встречается у лиц, необоснованно применявших наружные глюкокортикостероиды или топические ингибиторы кальциневрина, что приводит к стертым клиническим проявлениям дерматомикоза [6].

Описание случая

Пациентка А. 43 лет в апреле 2021 г. была направлена кожно-венерологическим диспансером Санкт-Петербурга в клинику кафедры дерматовенерологии ПСПбГМУ им. акад. И.П. Павлова с жалобами на рецидивирующие высыпания на коже лица, которые впервые появились 1,5 года назад. Дебют заболевания ни с чем не связывает. Работает зоологом в Экзопарке, контактируя с крысами, мышами, птицами и млекопитающими. Первые высыпания появились в ноябре 2019 г. на коже лица в периоральной области в виде пятен красного цвета. Самостоятельно использовала наружный глюкокортикостероид — 0,05%-я мазь бетаметазона, отметила незначительный положительный эффект, который оказался непродолжительным. Обратилась в КВД по месту жительства, был

выставлен диагноз «периоральный дерматит» и назначена наружная терапия — 0,1%-я мазь такролимуса 2 р/д в течение 1 месяца. Во время лечения отмечала положительную динамику, однако спустя месяц после отмены препарата вновь отметила появление высыпных элементов в тех же участках, а также новых очагов. В связи с этим обратилась за консультацией к другому дерматологу, был заподозрен «дерматомиозит без миозита?», рекомендованы биопсия кожи и исследование анализов крови для подтверждения диагноза. Данные рекомендации пациентка не выполнила. В феврале 2020 г. при очередном посещении дерматолога в КВД был установлен диагноз «розацеа, папуло-пустулезный подтип», назначено лечение — доксициклин 100 мг перорально ежедневно и 0,1%-я мазь такролимуса 2 р/д в течение 1 месяца. После лечения отметила положительный эффект с частичным разрешением высыпаний. В связи с развившейся пандемией COVID-19 за повторной консультацией не обратилась. Весной 2020 г. заметила частичное выпадение волос бровей. Летом 2020 г. появились гиперемия и отек век, гнойничковые высыпания в области ресниц, покраснение конъюнктивы и слезотечение. Обратилась к офтальмологу, был поставлен диагноз «блефароконъюнктивит». После месяца лечения тетрациклиновой мазью отметила улучшение, но затем высыпания рецидивировали. Осенью 2020 г. обратилась к дерматологу в КВД, где данные проявления были расценены как «офтальморозацеа», назначен метронидазол 1,0 г/сут перорально в течение 4 недель. После лечения отметила кратковременный положительный эффект — уменьшение яркости высыпных элементов в области ресниц и на коже лица, уменьшение отека век. В марте 2021 г. была госпитализирована в КВД Невского района Санкт-Петербурга с обострением кожного процесса на лице, жалобами на отек век, покраснение конъюнктивы, слезоточивость, появление мелких узелков и гнойничков в области роста ресниц и бровей. Был поставлен диагноз «розацеа, папуло-пустулезный подтип, рецидив». Полученная терапия — доксициклин 100 мг перорально ежедневно, наружная терапия 0,1%-й мазью такролимуса в течение 1 месяца — с временным положительным эффектом. В апреле 2021 г. высыпания распространились на кожу шеи и верхней трети груди, появились пустулы в области наружной части бровей и по краю роста ресниц, внешне напоминавшие гордеолум. 19.04.2021 была вновь диагностирована «розацеа, папуло-пустулезный подтип», «фолликулиты в области наружного края бровей и ресниц». Назначена терапия — левофлоксацин 0,5 г перорально ежедневно в течение 7 дней. Была направлена на обследование и лечение в клинику кафедры дерматовенерологии ПСПбГМУ им. И.П. Павлова.

Таким образом, в течение 1,5 года у больной последовательно диагностировали «периоральный дерматит», «дерматомиозит?» без миозита, «розацеа (папуло-пустулезный подтип, офтальморозацеа)». В связи с этим получала циклами 0,1%-ю мазь такролимуса, тетрациклиновую мазь, доксициклин и метронидазол перорально. Во время лечения отмечала незначительную и временную положительную динамику, но заболевание продолжало рецидивировать и распространилось на кожу шеи и верхней трети груди.

Результаты физикального, лабораторного и инструментального исследований

Status localis: Поражение симметрично расположено на коже лица, шеи и в зоне декольте. Кожа лица неравномерно гиперемирована, на этом фоне имеются папуло-пустулезные фолликулярные высыпания, эритематосквамозные очаги без четких границ, окраска которых сгущается в периорбитальных, нососщечных и периоральной областях. На коже лба пятно красно-розового цвета с нечеткими границами и папуло-пустулезными элементами в его пределах (рис. 1). В орбитальной локализации неравномерный рост бровей, значительное разрежение волос в их наружных частях, наличие фолликулярных папул и пустул. На веках, преимущественно на верхних, по краю роста ресниц — фолликулярные пустулы. Отмечается отсутствие части ресниц и волос в наружной части бровей, местами с фолликулярными атрофическими рубчиками в наружном крае бровей (рис. 2). Веки гиперемированы и отечны, сосуды конъюнктивы слегка инъекцированы. На коже шеи и зоны декольте высыпания представлены округлыми пятнами красно-розового цвета с поверхностным, слабо выраженным шелушением и отдельными папуло-пустулезными элементами, сгруппированными по краю очагов. На коже груди справа два очага красно-розового цвета, с близко расположенными фолликулярными папуло-пустулами,

образовавшими узкие периферические края в форме дуги и полукольца (рис. 3). Отмечается выраженная вегето-сосудистая реакция кожи лица и шеи (blushing syndrome).

При обследовании клинический и биохимический анализы крови в норме; показатели общего анализа мочи в норме. Микроскопическое исследование кожных чешуек с очагов на лице и груди с 30%-м раствором КОН: обнаружен обильный грубый септированный мицелий. Микроскопическое исследование в люминесцентном микроскопе волос бровей и ресниц из фолликулярных пустулезных элементов с 0,1%-м водным раствором калькофлюора белого и 30%-м раствором едкого калия: в гное обнаружен мицелий и споры гриба, поражение волос по типу "trichophyton endothrix" (рис. 4; [7]). При культуральном исследовании кожных чешуек, волос бровей и ресниц из очагов поражения получен обильный рост *Trichophyton mentagrophytes*.

Клинический диагноз: Профессиональный дерматомикоз лица, шеи и верхней части груди, вызванный *Trichophyton mentagrophytes*, имитировавший розацеа. Blushing syndrome.

Больной был назначен тербинафин в дозе 250 мг/сут перорально в течение 4 недель. После проведенной терапии при повторном осмотре через 4 недели отмечалась положительная динамика — регресс всех

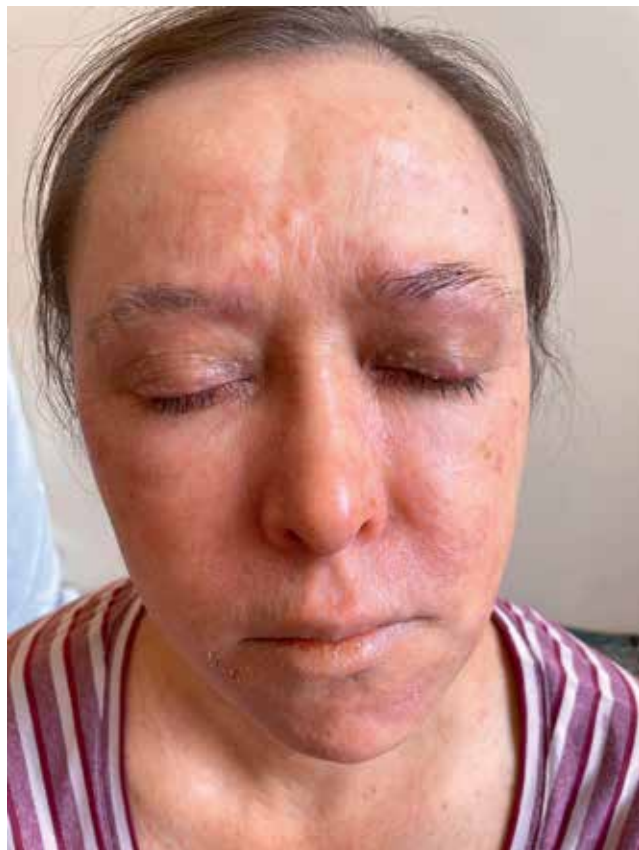

Рис. 1. Неравномерная застойная гиперемия лица; на коже лба, в области орбит и нососщечных участках сгущение эритемы с отдельными мелкими фолликулярными папуло-пустулами и корочками

Fig. 1. Uneven congestive hyperemia of the face; on the skin of the forehead, in the orbits and nasolabial areas of erythema thickening with separate small follicular papules-pustules and crusts

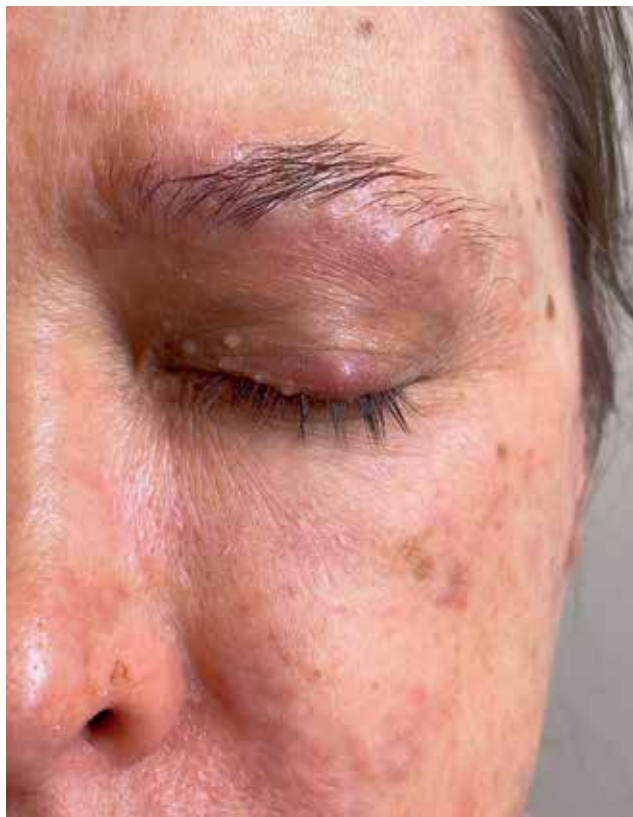

Рис. 2. Застойная гиперемия без четких границ в области верхнего века и брови. Диффузное поредение брови и ресниц верхнего века. Фолликулярные папулы, пустулы и корочки в области наружного края брови и по краю верхнего века

Fig. 2. Congestive hyperemia without clear boundaries in the upper eyelid and eyebrow area. Diffuse thinning of the eyebrows and eyelashes of the upper eyelid. Follicular papules, pustules and crusts in the area of the outer edge of the eyebrow and along the edge of the upper eyelid

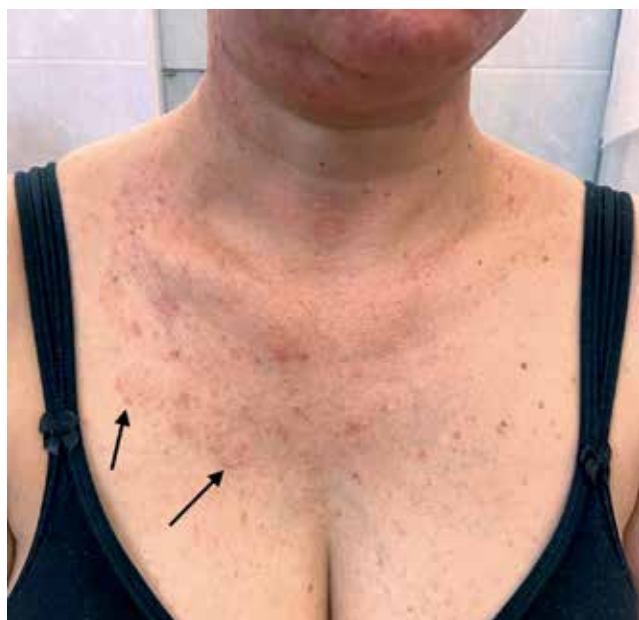

Рис. 3. В центре груди кожа слабо и неравномерно гиперемирована, с отдельными мелкими фолликулярными папулами и пустулами, образовавшими на двух участках справа узкий дугообразный, слегка приподнятый край (отмечены стрелками)

Fig. 3. In the center of the breast, the skin is weakly and unevenly hyperemic, with separate small follicular papules and pustules that have formed a narrow arcuate, slightly raised edge in two areas on the right (marked with arrows)

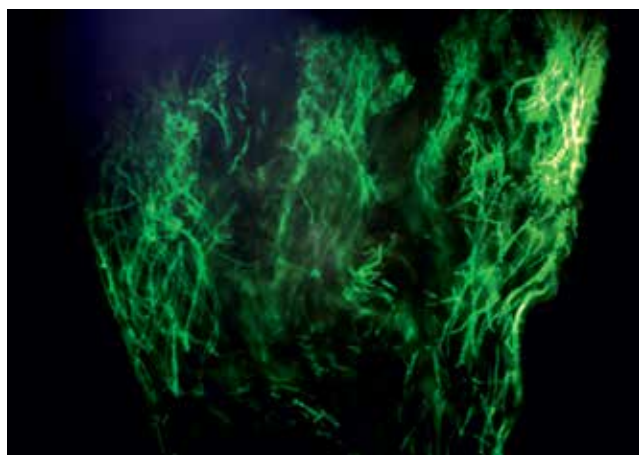


Рис. 4. Люминесцентная микроскопия с использованием калькофлюора белого вместе с 30%-м раствором КОН: зеленая флюоресценция нитей септированного мицелия и спор гриба, расположенных в волосе, — поражение волоса по типу "trichophyton endothrix" (x200)

Fig. 4. Luminescent microscopy with white calcofluor and 30% KOH solution: green fluorescence of filaments of separated mycelium and fungal spores located in the hair — trichophyton endothrix type (x200)

клинических проявлений дерматомикоза (рис. 5 и 6), однако сохранялась вегето-сосудистая реакция кожи лица и шеи. По результатам трех микроскопических исследований на грибы, проведенных после окончания лечения с интервалом 5 дней, мицелиев и спор в кожных чешуйках, волосах бровей и ресниц обнаружено не было.

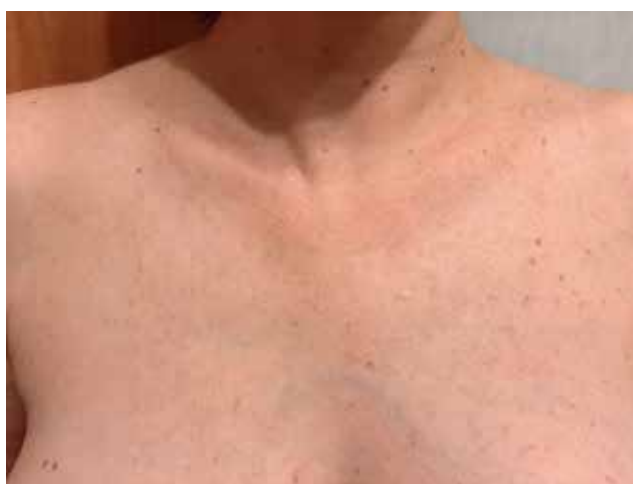

Рис. 5. Регресс всех клинических проявлений дерматомикоза на коже груди через 4 недели после лечения

Fig. 5. Regression of all clinical manifestations of dermatomycosis on the breast skin 4 weeks after treatment

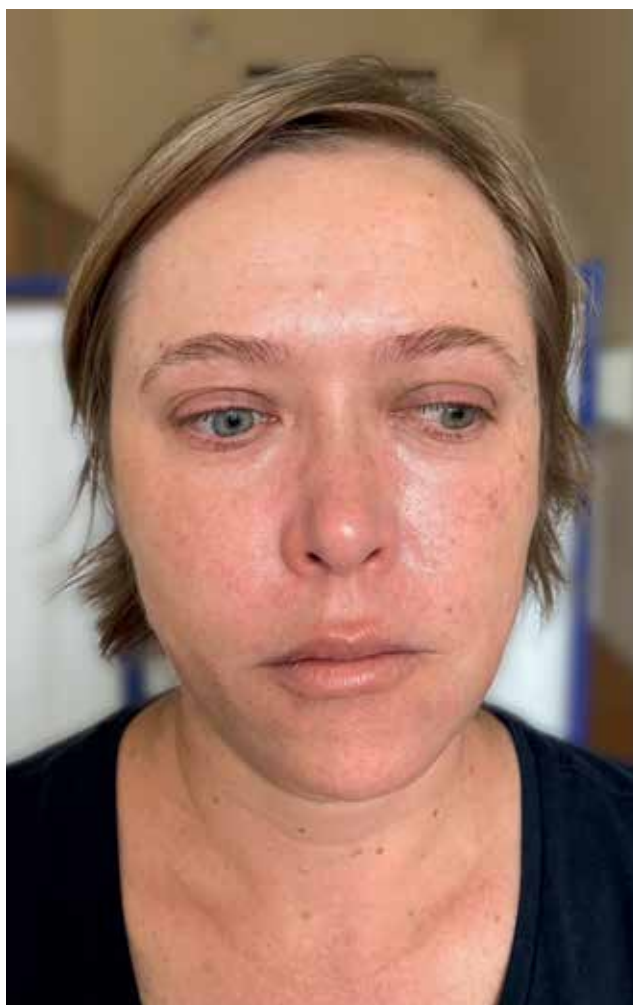

Рис. 6. Регресс всех клинических проявлений дерматомикоза на коже лица через 4 недели после лечения

Fig. 6. Regression of all clinical manifestations of dermatomycosis on the skin of the face 4 weeks after treatment

Обсуждение

Данный клинический случай демонстрирует важность дифференциальной диагностики проявлений розацеа на лице с дерматомикозом, несмотря на редкое поражение дерматомицетами в данной локализации. Следует отметить, что по статистике лидирующим возбудителем дерматомикоза лица является антропофил *T. rubrum*, однако в данном случае поражение кожи лица было связано с профессиональной деятельностью пациентки и обусловлено *T. mentagrophytes*. Этот дерматомицет поражает лицо значительно реже и клинически может не отличаться от дерматомикоза, вызванного *T. rubrum*.

В приведенном случае высыпания на лице, сопровождавшиеся blushing syndrome, весьма напоминали проявления розацеа (папуло-пустулезный подтип, офтальморозацеа). Причиной такой мимикрии явилось нерациональное лечение с применением топического стероида, 0,1%-й мази такролимуса и других препаратов, которые изменили клинические проявления и затрудняли диагностику дерматомикоза лица в течение 1,5 года. Насторожить врача могли рецидивы заболевания на старых участках, появление рубцующих фолликулитов (не характерных для розацеа) в области наружного края бровей и по краю верхних век с очаговым поредением бровей и ресниц верхнего века. При этом, несмотря на лечение, заболевание распространилось на кожу шеи и верхней трети груди, где

в очагах появился характерный для дерматомикоза приподнятый периферический край в форме дуги и полукольца. Это помогло заподозрить атипично протекающий дерматомикоз и сразу провести микологическое исследование. Примечательными оказались результаты микологического исследования и в том, что зооантропофильный дерматомицет *T. mentagrophytes*, вызвавший на лице фолликулиты (папуло-пустулезные, рубцующие), поразил волосы ресниц и бровей по типу "trichophyton endothrix".

Заключение

Дерматомикоз лица может ошибочно диагностироваться как розацеа, периоральный дерматит, себорейный дерматит, дискоидная красная волчанка, контактный дерматит, полиморфный фотодерматоз и др. Установление неверного диагноза и, как следствие, назначение неадекватного лечения, в особенности топическими глюкокортикостероидами или ингибиторами кальциневрина, приводит к атипичному течению заболевания. Все это затруднило диагностику дерматомикоза лица. В случае длительного отсутствия положительной динамики от терапии, при частых рецидивах и прогрессировании заболевания, необходимо проводить микроскопическое и культуральное исследование кожных чешуек, гноя из пустул и волос из очагов поражения для подтверждения или исключения грибкового поражения. ■

Литература/References

1. Кубанова А.А., Кубанов А.А., Дубенский В.В., Новоселов В.С., Дубенский В.В. Микозы кистей, стоп и туловища. Российское общество дерматовенерологов и косметологов. Клинические рекомендации. Москва, 2016. С. 6. [Kubanova AA, Kubanov AA, Dubenskij VV, Novoselov VS, Dubenskij VV. Mycoses of the hands, feet and trunk. The Russian Society of Dermatovenereologists and Cosmetologists. Clinical guidelines. Moscow, 2016. P. 6 (In Russ.)]
2. Nicola A, Laura A, Natalia A, Monica P. A 20-year survey of tinea faciei. *Mycoses* 2010;(6):504–508. doi: 10.1111/j.1439-0507.2009.01748.x
3. Bimbi C, Brzezinski P. Rosacea-like tinea faciei. *Our Dermatology Online* 2016;7(1):78–80. doi: 110.7241/ourd.20161.20
4. Pravda DJ, Pugliese MM. Tinea faciei. *Arch Dermatol* 1978;114(2):250–252.
5. Рукавишникова В.М. Микозы стоп. Москва: ЭлиСКом; 2003. С. 330. [Rukavishnikova VM. Mycoses of the feet. Moscow: JelisKom; 2003. P. 330 (In Russ.)]
6. Calcaterra R, Fazio R, Mirisola C, Baggi L. Rosacea-like tinea incognita due to *Trichophyton mentagrophytes* var. *Mentagrophytes*. *Acta Dermatovenerol Croat* 2013;21(4):263–264.
7. Елинов Н.П., Васильева Н.В., Разнатовский К.И. Дерматомикозы, или поверхностные микозы кожи и ее придатков — волос и ногтей. Лабораторная диагностика. Проблемы медицинской микологии 2008;10(1):27–34. [Elinov NP, Vasil'eva NV, Raznatovskij KI. Dermatormycosis or superficial mycoses of the skin and its appendages — hair and nails. Laboratory diagnostics. *Problems of Medical Mycology* 2008;10(1):27–34 (In Russ.)].

Участие авторов: обоснование рукописи, анализ литературных данных и их интерпретация, написание статьи, одобрение рукописи и направление рукописи на публикацию — Г.Н. Михеев; поисково-аналитическая работа, написание статьи, направление рукописи на публикацию — О.В. Матвеева; проверка критически важного интеллектуального содержания, окончательное утверждение на представление рукописи — Е.В. Соколовский.

Authors' participation: justification of the manuscript, literature analysis and interpretation, writing an article, approval of the submission of the manuscript for publication — Georgy N. Mikheev; search and analytical work, writing an article, approval of the submission of the manuscript for publication — Oksana V. Matveeva; checking critically for important intellectual content, final approval of the submission of the manuscript — Evgeny V. Sokolovskiy.

Информация об авторах

***Матвеева Оксана Вадимовна** — врач-дерматовенеролог; адрес: Россия, 197022, г. Санкт-Петербург, ул. Льва Толстого, д. 6/8;
ORCID iD: <https://orcid.org/0000-0003-4847-6254>; eLibrary SPIN: 1544-0180; e-mail: ksusha721128@mail.ru

Михеев Георгий Николаевич — к.м.н., доцент; eLibrary SPIN: 2865-7996

Соколовский Евгений Владиславович — д.м.н., профессор; ORCID iD: <https://orcid.org/0000-0001-7610-6061>; eLibrary SPIN: 6807-7137;
e-mail: s40@mail.ru

Information about the authors

***Oksana V. Matveeva** — Dermatovenereologist; address: 6/8 Lev Tolstoy street, 197022, Saint Petersburg, Russia;
ORCID iD: <https://orcid.org/0000-0003-4847-6254>; eLibrary SPIN: 1544-0180; e-mail: ksusha721128@mail.ru

Georgy N. Mikheev — MD, Cand. Sci. (Med.), assistant professor; eLibrary SPIN: 2865-7996

Evgeny V. Sokolovskiy — MD, Dr. Sci. (Med.), Professor; ORCID iD: <https://orcid.org/0000-0001-7610-6061>; eLibrary SPIN: 6807-7137;
e-mail: s40@mail.ru

Статья поступила в редакцию: 00.00.2021

Принята к публикации: 00.00.2021

Дата публикации: 00.00.2021

Submitted: 00.00.2021

Accepted: 00.00.2021

Published: 00.00.2021