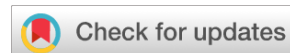

<https://doi.org/10.25208/vdv1279>



# Симптомокомплекс постакне. Подходы к терапии

© Дрождина М.Б.<sup>1\*</sup>, Бобро В.А.<sup>1</sup>, Сенникова Ю.А.<sup>1</sup>, Корнилова Е.И.<sup>2</sup>

<sup>1</sup> Кировский государственный медицинский университет  
610998, Россия, г. Киров, ул. К. Маркса, д. 112

<sup>2</sup> Кировский областной клинический кожно-венерологический диспансер  
610030, Россия, г. Киров, ул. Семашко, д. 2а

Симптомокомплекс постакне — устойчивые изменения кожи, появляющиеся в результате длительно существующих акне, а также при неадекватной терапии и проведенных манипуляций в процессе ведения данной группы пациентов. Патогенетические механизмы, лежащие в основе запуска акне, в настоящее время выглядят следующим образом: андрогены вызывают гиперсеборею, липиды кожного сала активируют врожденный иммунитет; формируется патологическая кератинизация вследствие выработки медиатора воспаления IL-1, гиперпродукции андрогенов и простагландинов; *Cutibacterium acnes* активируют реакции врожденного иммунитета через толл-подобные рецепторы и металлопротеиназы, стимулируют выработку антимикробных пептидов и продукцию кожного сала. Последующий разрыв фолликулов активирует процесс заживления ран. В зависимости от генетически детерминированных особенностей течения воспалительного процесса у разных пациентов будут превалировать те или иные индивидуальные постакне-изменения. В статье выделены основные факторы, оказывающие влияние на формирование постакне, патогенетические механизмы, лежащие в основе формирования этих изменений, систематизированы современные данные о классификации, морфологической и патогистологической характеристиках рубцов. Представлены количественная и качественная шкалы оценки рубцов постакне для определения степени тяжести патологического процесса, подробно обсуждены дифференцированные подходы к современным методам терапии, включая преимущества и недостатки наиболее распространенных методик лечения пациентов на основе принципов доказательной медицины с использованием ряда персонифицированных методик.

**Ключевые слова:** постакне, поствоспалительная гиперпигментация, рубцы постакне, системный изотретиноин.

**Конфликт интересов:** авторы заявляют об отсутствии потенциального конфликта интересов, требующего раскрытия в данной статье.

**Источник финансирования:** работа выполнена и опубликована за счет финансирования по месту работы авторов.

**Для цитирования:** Дрождина М.Б., Бобро В.А., Сенникова Ю.А., Корнилова Е.И. Симптомокомплекс постакне. Подходы к терапии. Вестник дерматологии и венерологии. 2022;98(2):28–41. doi: <https://doi.org/10.25208/vdv1279>



# Post-acne symptom complex. Approaches to therapy

© Marianna B. Drozhdina<sup>1\*</sup>, Varvara A. Bobro<sup>1</sup>, Yuliana A. Sennikova<sup>1</sup>, Evgeniya I. Kornilova<sup>2</sup>

<sup>1</sup> Kirov State Medical Academy  
K. Marks str., 112, 610998, Kirov, Russia

<sup>2</sup> Kirov Regional Clinical Skin-Venereologic Dispensary  
Semashko str., 2a, 61030, Kirov, Russia

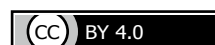Postacne-persistent skin changes that appear as a result of long-term acne, inadequate therapy and manipulations performed in the management of this group of patients. The post-acne symptom complex is stable skin changes that appear as a result of long-term acne inadequate therapy and manipulations performed during the management of this group of patients. The pathogenetic mechanisms underlying the launch of acne currently look as follows: androgens cause hyperseborrhea, sebum lipids activate innate immunity; pathological keratinization due to the production of IL-1 inflammatory mediator and androgen hyperproduction; *Cutibacterium acnes* activate innate immune responses through toll-like receptors and metalloproteinases, stimulate the production of antimicrobial peptides and sebum production. The subsequent rupture of the follicles activates the wound healing process. Depending on the genetically determined features of the course of the inflammatory process, various individual postacne changes of the skin will prevail in different patients. The article highlights the main factors influencing the formation of post-acne, pathogenetic mechanisms underlying the formation of these changes, systematizes modern data on the classification, morphological and pathohistological characteristics of scars. Quantitative and qualitative scales of assessment of post-acne scars for determining the severity of the pathological process are presented, differentiated approaches to modern methods of therapy are discussed in detail, including the advantages and disadvantages of the most common methods of treating patients based on the principles of evidence-based medicine using a number of personalized methods.

**Keywords:** postacne, postinflammation hyperpigmentation, post-acne scars, systemic isotretinoin.

**Conflict of interest:** the authors state that there is no potential conflict of interest requiring disclosure in the article.

**Source of funding:** the work was done through financing at the place of work of the authors.

**For citation:** Drozhdina MB, Bobro VA, Sennikova YuA, Kornilova EI. Post-acne symptom complex. Approaches to therapy. Vestnik Dermatologii i Venerologii. 2022;98(2):28–41. doi: <https://doi.org/10.25208/vdv1279>



■ Симптомкомплекс постакне — устойчивые изменения кожи, сформировавшиеся от неадекватной терапии и проведенных манипуляций в процессе ведения длительно существующего воспаления при акне. Hazel H. Oon и соавт. определили перечень состояний, входящих в состав понятия «симптомкомплекс постакне», и статистику данных изменений, полученную в процессе анализа. Пигментные и застойные пятна — наиболее часто встречающиеся проявления постакне-синдрома, составляют 36% всех представленных элементов; рубцы — 26%, расширенные поры и неравномерная текстура кожи — 30%, изменения сосудистого характера — 6%, атеромы и милиумы — 2% [1]. Как известно, наиболее частая локализация акне — лицо, верхняя половина туловища и волосистая часть головы — места максимального скопления волосяных фолликулов и сальных желез, хотя поражаться могут и другие участки тела. Распространенность и выраженность рубцов постакне, как правило, коррелирует со степенью тяжести угревой сыпи [2, 3]. Появление постакне-рубцов вызывает значительный физический и психологический стресс, особенно у подростков, тем самым ухудшая качество их жизни.

### Патогенез

#### *Поствоспалительная гиперпигментация*

Данный симптом изменений постакне является результатом местного воздействия ряда медиаторов воспаления (цитокинов, метаболитов арахидоновой кислоты) и активации меланоцитов с последующей передачей меланина кератиноцитам [18].

Патогенетические механизмы эпидермального воспалительного ответа, лежащие в основе поствоспалительной гиперпигментации, приводят к высвобождению и последующему окислению арахидоновой кислоты до простагландинов, лейкотриенов и других продуктов воспаления. Эти вещества изменяют активность как иммунных клеток, так и меланоцитов, в результате чего увеличивается синтез меланина и в последующем усиливается транспорт пигмента в окружающие кератиноциты. Такая повышенная стимуляция и перенос гранул меланина приводят к эпидермальному гипермеланозу. Кроме того, поствоспалительная гиперпигментация может быть следствием разрушения базального слоя кератиноцитов в результате воспалительного процесса. В этом случае высвобождающийся пигмент меланин захватывается макрофагами в сосочковом слое дермы, что клинически также будет проявляться поствоспалительной гиперпигментацией [4].

### Рубцы

В основе патогенеза рубцов постакне лежат воспалительные процессы, происходящие в активный период развития акне. В результате длительно существующего воспаления в области сально-волосяных фолликулов и перифолликулярного пространства происходит разрыв фолликулов и образование перифолликулярных абсцессов, после чего запускается процесс заживления ран. Рубцы возникают в месте повреждения тканей и могут быть атрофическими, нормотрофическими, гипертрофическими или келоидными. Процесс заживления ран проходит через 3 стадии: (1) воспаление, (2) формирование грануляционной ткани и (3) ремоделирование матрикса [5].

**Воспаление.** Высвобождающиеся из гранулоцитов, фибробластов и макрофагов медиаторы воспаления инициируют процесс образования грануляций. При сравнительном изучении биопсийного материала со спины пациентов, перенесших ранее акне с образовавшимися в результате рубцами и без таковых, ряд авторов обнаружил, что воспалительная реакция в области сально-волосяного фолликула была сильнее и длилась дольше у пациентов с рубцами, чем у пациентов без них. Данное исследование показало тесную взаимосвязь между тяжестью и продолжительностью воспаления и развитием рубцов. Было выдвинуто предположение, что лечение раннего воспаления в очагах угревой сыпи может быть лучшим подходом к предотвращению рубцевания при постакне-синдроме [6, 7].

**Формирование грануляционной ткани.** В результате начавшегося восстановления задействованной ткани начинают активно запускаться процессы неангиогенеза. Кроме того, появившиеся в очаге макрофаги интенсивно вырабатывают фактор роста тромбоцитов, фактор роста фибробластов и трансформирующие факторы роста  $\alpha$  и  $\beta$ , стимулирующие миграцию и пролиферацию фибробластов [8]. Последние запускают неоколлагеногенез: первоначально коллаген III типа, а затем незначительное количество коллагена I типа (не более 20%). По мере созревания рубца баланс разновидностей коллагена изменяется в сторону коллагена I типа (около 80%) [9].

**Ремоделирование матрикса.** Фибробласты и кератиноциты продуцируют ферменты, определяющие состав и качество металлопротеиназы (ММП) внеклеточного матрикса и тканевых ингибиторов ММП. Дисбаланс в соотношении ММП и тканевых ингибиторов ММП приводит к развитию атрофических или гипертрофических рубцов. Вялое заживление приводит к уменьшению отложения факторов коллагена и образованию атрофического рубца, быстрое заживление приводит к избыточному образованию фиброзной ткани, в результате чего образуются гипертрофические рубцы [10].

Можно выделить основные факторы, влияющие на формирование постакне-рубцов в коже.

1. Генетическая детерминированность характера реакции на травму и повреждение — основной фактор, влияющий на образование рубцов.
2. Длительность и интенсивность воспаления — напрямую коррелирует с риском развития рубцов.
3. Наличие в геноме *S. acne* генов, способных генерировать коллагеназы, разрушающие коллаген.
4. Образование перифолликулярных абсцессов и разрыв фолликулов при акне стимулируют процесс заживления ран. Как следствие — целостность коллагеновых волокон не восстанавливается, рубцы сохраняются пожизненно.
5. Провисание кожи вследствие нарушения структурной целостности коллагена ведет к формированию атрофических рубцов.
6. Использование системного изотретиноина в терапии акне максимально эффективно предотвращает формирование постакне-рубцов [11–17].

### Морфология и патогистология рубцов

Атрофические постакне рубцы по сравнению с келоидами и гипертрофическими рубцами встречаются чаще (3:1). Они подразделяются на 3 вида: сколотые

(“ice-pick”, клиновидные, V-образные), прямоугольные (“boxcar”, прямоугольные, U-образные) и закругленные (“rolling”, M-образные) [19]. Все перечисленные виды рубцов постакне представлены на рис. 1 и 2. Сколотые атрофические рубцы — наиболее часто встречающиеся (60–70%) разновидности рубцов, прямоугольные — 20–30% случаев и закругленные рубцы — 15–25% [19]. У одного и того же пациента могут наблюдаться все 3 типа атрофических рубцов (рис. 3), и их бывает не просто различить. G.J. Goodman и J.A. Varon в 2006 г. предложили шкалу количественной и качественной оценки постакне-рубцов [20]. В соответствии с данной шкалой оценка и идентификация постакне-рубцов производятся на основании четырех уровней описательных характеристик и расчета по формуле, как это представлено в табл. 1.

Количественная оценка данных, представленных в табл. 1, осуществляется путем расчета суммы баллов по каждой анатомической области, вычисляемой по формуле  $\sum A \times B$ , где А — число баллов, соответствующих уровню поражения, В — множитель, который определяется количеством рубцов определенного уровня поражения: 1–10 элементов — множитель 1; 11–20 элементов — 2; более 20 элементов — 3.

Кроме того, J. Tap и соавт. в 2017 г. предложили компактную и удобную в практическом применении

шкалу степени тяжести рубцов постакне (Acne Severity Score, SCAR-5), представленную в табл. 2 [21].

Отдельное внимание стоит уделить реже встречающимся гипертрофическим и келоидным рубцам (около 5%). Их возникновение связано с генетически детерминированным избыточным отложением коллагена и снижением активности коллагеназы. Гипертрофические рубцы, как правило, розового цвета, выпуклые и плотные, с толстыми гиалинизированными пучками коллагена, которые остаются в границах исходного места повреждения. Келоиды образуются в виде темно-красных или синюшных папул и узелков, которые распространяются за пределы исходной раны; гистологически они характеризуются толстыми пучками гиалинизированного бесклеточного коллагена, расположенными в виде завитков. Гипертрофические и келоидные рубцы чаще встречаются у лиц с более смуглой кожей и возникают преимущественно на туловище.

### Лечение симптомокомплекса постакне

Терапия постакне-изменений включает обсуждение запросов пациента, переносимости различных вариантов предложенного лечения и прогноза результативности. Следует учитывать наличие эритемы, поствоспалительной гиперпигментации, тип, глубину

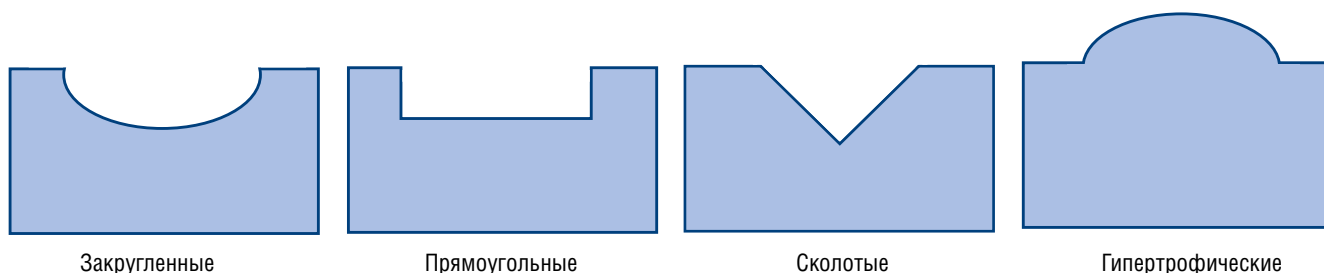


Рис. 1. Разновидности постакне-рубцов  
Fig. 1. Varieties of post-acne scars

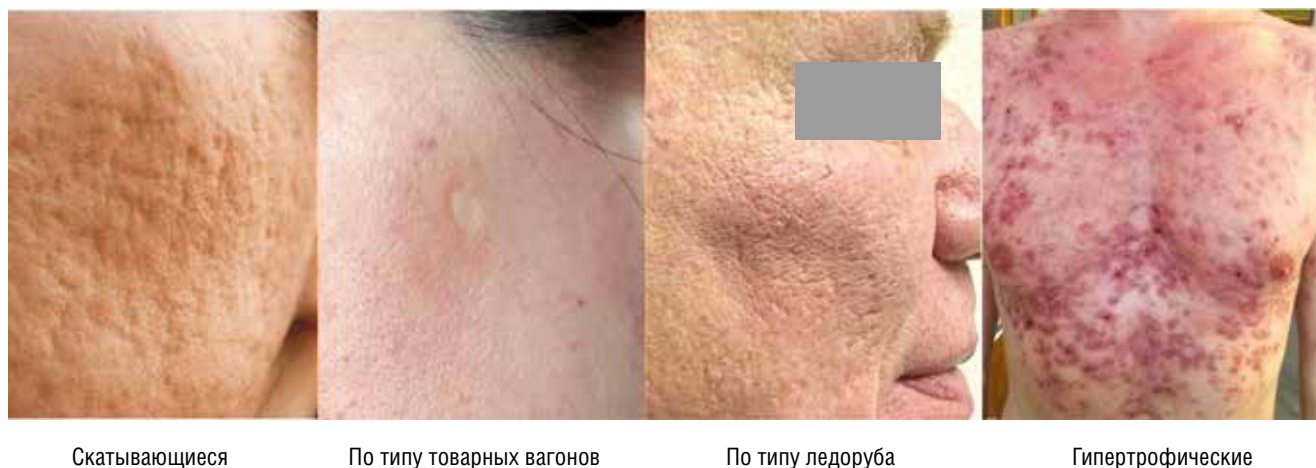

Рис. 2. Разновидности постакне-рубцов на примере пациентов  
Fig. 2. Varieties of post-acne scars on the example of patients

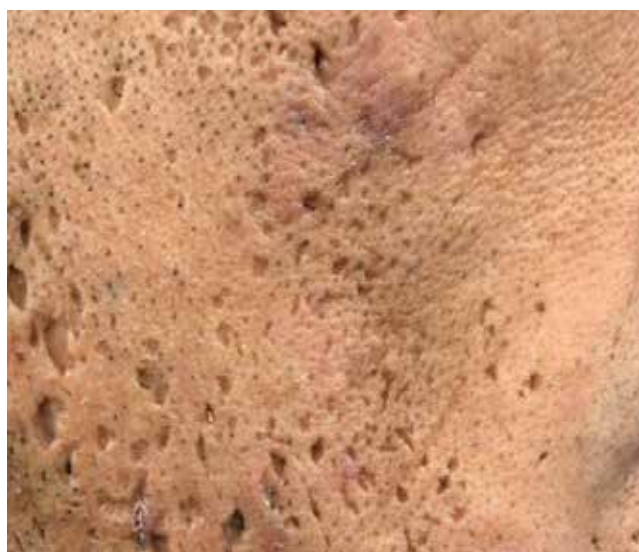

Рис. 3. Все разновидности атрофических постакне-рубцов у одного пациента  
Fig. 3. All types of atrophic post-acne scars in one patient

и расположение рубцов, а также исходный фототип кожи пациента, чтобы минимизировать потенциальные риски.

Лечение поствоспалительной гиперпигментации, как правило, является сложным и длительным процессом, который часто занимает 6–12 месяцев для достижения желаемых результатов репигментации. Каждый из этих вариантов лечения потенциально улучшает клинику поствоспалительной гиперпигментации, но ни один из них не доказал свою безоговорочную эффективность при данной патологии. Ежедневное использование солнцезащитного крема с SPF 15 или выше является неотъемлемой частью любой выбранной терапевтической методики.

Для лечения поствоспалительной гиперпигментации используются различные топические препараты: гидрохинон, меквенол, средства с третиноином, кортикостероиды, гликолевая и азелаиновая кислоты. Осветление гиперпигментированных участков может быть достигнуто с помощью одного из вышеперечисленных средств, но для значительного улучшения может потребоваться комбинация топических

Таблица 1. Количественная и качественная шкала оценки постакне-рубцов Гудмана и Барона, 2006  
Table 1. Postacne scarring — a quantitative global scarring grading system. Goodman G.J., Baron J.A., 2006

Оценочная шкала постакне-рубцов	Уровень поражения	Клинические проявления
1 балл	Макулярный (пятнистый)	Эритематозные гипер- или депигментированные плоские рубцы, не меняющие рельеф кожи, но влияющие на ее цвет
2 балла	Слабый	Слабовыраженные и атрофические или гипертрофические рубцы, не различимые на расстоянии 50 см и более, легко маскируемые косметикой или тенью отрастающих щетинистых волос на бороде у мужчин. При экстрафациальной локализации — маскируются отрастающими волосами
3 балла	Среднетяжелый	Умеренные атрофические или гипертрофические рубцы, хорошо заметные на расстоянии 50 см и более, плохо маскируемые косметикой, тенью отрастающих после бритья волос или естественно растущими волосами при экстрафациальной локализации. При натяжении кожи атрофические рубцы легко сглаживаются
4 балла	Выраженный	Выраженные атрофические или гипертрофические рубцы, хорошо заметные на расстоянии 50 см и более, плохо маскируемые косметикой, тенью отрастающих после бритья волос или естественно растущими волосами при экстрафациальной локализации. При натяжении кожи атрофические рубцы не сглаживаются

Таблица 2. Степени тяжести постакне-рубцов по J. Tan и соавт., 2017  
Table 2. Severity of post-acne scarring by Tan J et al., 2017

Степень/Категория	Количество баллов	Характеристика
Чистая кожа	0	Отсутствуют рубцы после акне
Практически чистая кожа	1	С трудом различимые рубцы с расстояния 2,5 м
Легкая степень	2	Легко различимые, вовлечено менее ½ пораженной зоны (лицо, спина, грудь)
Среднетяжелая степень	3	Вовлечено более ½ пораженной зоны (лицо, спина, грудь)
Тяжелая степень	4	Вовлечена вся область поражения
Очень тяжелая степень	5	Вся область поражения с выраженными атрофическими и гипертрофическими рубцами



препаратов с химическим пилингом и солнцезащитными средствами [22]. В литературе описаны также методики применения лазеров и импульсного света, RF-микротоковой терапии [20].

Применение вышеуказанных методик имеет также определенные риски, связанные с нежелательными явлениями в виде индивидуальной непереносимости, дерматита и усугубления гиперпигментации. Кроме того, необходимо отметить, что гиперпигментация, как правило, сочетается с постакне-рубцами. В этом случае выбор терапевтической тактики определяется видом рубцовой деформации. В данном случае стоит отдавать предпочтение тем методикам, которые одновременно эффективны в отношении удаления поствоспалительной гиперпигментации и рубцовых изменений [23].

Полное исчезновение рубцов постакне — скорее исключение, чем правило. Пациенты должны быть проинформированы о потенциальных рисках, включая покраснение после процедур, возможное присоединение вторичной инфекции, плохое заживление ран, формирование поствоспалительной гиперпигментации и усугубление рубцевания.

Оптимально начинать терапию постакне сразу после затухания воспалительного процесса на стадии эпителизации, при которой происходит трансформация коллагена. Необходимо отметить, что молодые, свежие постакне-рубцы (с давностью до 1 года) гораздо легче поддаются коррекции противорубцовыми препаратами, нежели зрелые, застарелые рубцы (с давностью заболевания более года), которые требуют аппаратных и инъекционных методик терапии [12].

Интересные данные показали несколько исследований по коррекции постакне на фоне применения системного изотретиноина (СИ). В ретроспективном исследовании 110 пациентов, принимавших СИ в дозе 0,5 мг/кг/сут для лечения рубцов постакне, сравнивали с аналогичной группой пациентов, не получавших СИ. Обе группы прошли хирургическое/инъекционное лечение постакне-рубцов и/или лазерную абляцию [24]. Изотретиноин не замедлял заживление ран и не был связан с какими-либо побочными эффектами терапии постакне. В этом исследовании у пациентов не было зарегистрировано случаев атипичного рубцевания, замедленного заживления ран, формирования келоидов или гипертрофических рубцов. В другом исследовании 35 пациентов, которые принимали системный изотретиноин (10 мг/сут) и лечились с помощью фракционного эрбиевого лазера (1550 нм), продемонстрировали удовлетворительное улучшение и не показали последующих рецидивов постакне-изменений гипертрофических рубцов или келоидов в 80% случаев [25].

На ранних стадиях формирования рубца, включая период активной терапии акне, при первых признаках формирующихся постакне-изменений, имеет смысл рекомендовать топические средства, обладающие свойствами, предотвращающими запуск патогенетических механизмов данного процесса. В результате предупреждается образование рубцовых изменений, уменьшается гиперемия и поствоспалительная гиперпигментация, а также предотвращается запуск повторной воспалительной реакции по окончании системной терапии. Целесообразно назначать топические препараты параллельно с терапией акне сразу после купирования воспалительного процесса [23]. Оптимальным решением при назначении такого рода терапии является поли-

компонентный космецевтический гель для наружного применения Постакнетин, имеющий поликомпонентный состав из ингредиентов растительного происхождения. Составляющих Постакнетина многообразны. Так, экстракт репчатого лука, успешно применяющийся в косметологии и оказывающий противовоспалительное, антиоксидантное и фибринолитическое действие, доказал свои свойства за счет входящих в его состав 25 различных флавоноидов. Наиболее распространенными являются кверцетин 3,4-диглюкозид, изорамнетин 3,4-диглюкозид, кверцетин 3-глюкозид, кверцетин 4-глюкозид, кверцетина гликон и фенольные кислоты: феруловая, галловая и протокатехиновая [26]. Следующий компонент — мукополисахариды — используются как ресурс для регенерации клеток кожи за счет содействия пролиферации, миграции и дифференцировке клеток, а также способны влиять на качество коллагена. Ниацинамид — витамин В3, уменьшает пигментацию, снижает продукцию кожного сала, улучшает микроциркуляцию и стимулирует выработку эластина и керамидов, при местном применении ниацинамид превращается в никотинамидадениндинуклеотид (НАД), который обладает мощными антиоксидантными свойствами, борющимися со свободными радикалами. Пионин-препарат с антибактериальными свойствами в отношении *S. acne*; аллантиин — смягчает кожу, способствует отделению отмерших клеток эпидермиса, стимулирует регенерацию тканей, оказывает противовоспалительное действие. Постакнетин предупреждает развитие рубцовых изменений, улучшает вид сформировавшихся рубцов. Посредством комплексного воздействия входящих в его состав компонентов помогает выровнять гиперпигментацию и эритему с цветом здоровой кожи. В результате кожа приобретает физиологичный цвет. Препарат предупреждает повторное появление акне за счет компонентов, обладающих антибактериальной (в отношении *Cutibacterium acne*) и противовоспалительной активностью, что снижает вероятность обострения угревой сыпи при комплексной терапии данного заболевания.

Ряд российских авторов успешно провел оценку эффективности геля Постакнетин [27, 28]. В первом исследовании С.И. Суркичин и соавт. провели терапию поствоспалительных гиперпигментаций у 40 пациентов, во втором исследовании А.А. Вашкевич и П.А. Резцова изучали эффективность геля Постакнетин у 25 пациентов с постакне. Результаты мексаметрии показали снижение количества пигмента, была продемонстрирована положительная динамика разрешения эритемы и улучшение показателей аутофлуоресценции у пациентов всех групп в процессе трехмесячной терапии в режиме нанесения препарата 2 раза в сутки [27]. Оценка модифицированной для постакне шкалы Investigator Global Assessment (IGA) у всех больных продемонстрировала тенденцию к уменьшению клинических признаков дисхромии постакне в среднем в 2 раза (с 3,8 до 1,9 балла). При оценке динамики рубцовых изменений постакне в процессе 3-месячной терапии средний балл тяжести рубцов по шкале ASAS снизился на 31,3% (с 2,56 до 1,76 балла). Ни у одного из пациентов не отмечалось ухудшения клинической картины постакне [28].

Эффективность препарата Постакнетин также была оценена и пациентами с постакне в Таиланде [29]. Согласно опубликованным в 2011 г. данным опроса, в котором приняли участие 423 респондента в возрасте

15–25 лет, 89,6% согласились, что в процессе терапии постакне-рубцы уменьшились в размерах, стали более гладкими. 95,5% респондентов отметили, что очаги постакне гиперпигментации и эритемы стали светлее. Из положительных качеств препарата пациенты отмечали безалкогольную формулу (79,2%), нежирную текстуру (94,3%). По мнению 83% пациентов, препарат не вызывал раздражения, а 77,3% респондентов утверждали, что Постакнетин не забивал поры при нанесении.

Препарат точно наносится на элементы постакне с целью коррекции 2–3 раза в сутки. Первые результаты при рекомендованном режиме нанесения заметны примерно через 4 недели. Общая продолжительность лечения — 8–12 недель. Возможно совместное использование с лечебными средствами от акне, а также увлажняющими и солнцезащитными средствами. Результаты применения Постакнетина представлены на рис. 4.

Выбор и объем методов терапии рубцов постакне зависит от их морфологии и степени тяжести. Классификация основных инвазивных методов лечения постакне-рубцов представлена на рис. 5.

### Атрофические рубцы

*Химический пилинг* — это процесс нанесения на кожу химических веществ для разрушения внешних поврежденных слоев и ускорения процесса восстановления [30].

Дисхромии, возрастные изменения кожи и постакне-рубцы являются основными клиническими показаниями к химическому пилингу лица [31]. Наилучшие результаты достигаются при поствоспалительных гиперпигментациях. Сколотые (V-образные) рубцы по типу ледоруба и закругленные рубцы полностью устранить проблематично, ведение такого рода пациентов предполагает последовательные пилинги, использование топических ретиноидов и гидроксикислот [31]. Ожидаемый уровень улучшения сильно различается у пациентов с разными особенностями кожи. Например, у пациентов, склонных к гиперкератозу, наблюдается незначительное улучшение клиники постакне, даже если текстура кожи изменяется. С другой стороны, пациент с изолированными прямоугольными (U-образными) рубцами может получить значительное улучшение при точечном нанесении трихлоруксусной кислоты в концентрации 50–90%.

Можно использовать несколько гидроксикислот: гликолевую, трихлоруксусную, пировиноградную, салициловую или их комбинации [32, 33].

Рубцы по типу ледоруба могут хорошо поддаваться воздействию трихлоруксусной кислоты (ТСА) в высокой концентрации (50–90%). В исследовании с участием 53 взрослых пациентов с атрофическими рубцами от угревой сыпи с использованием 70% ТСА, применяемой точно на очаги каждые две недели с использованием методики химической реконструкции кожных рубцов (CROSS-терапия), приводятся данные о хорошем или значительном улучшении (> 50%) у 66% пациентов на основе оценок пациента и врача [34]. В другом исследовании с участием 16 пациентов, получавших точечное нанесение ТСА в концентрации 100%, 69% сообщили об отличных результатах (> 75% улучшения), а остальные сообщили о хороших результатах [35]. Есть предположение, что ТСА в высоких концентрациях вызывает ремоделирование коллагена. Лечение ТСА достаточно экономичное по сравнению с аппаратными

методиками терапии, хорошо переносится пациентами. Лечение ТСА проводится в виде монотерапии, или, если необходимы сочетанные методики, ее осуществляют до применения лазера, дождавшись первоначального заживления. Отек тканей, образующийся при применении абляционного и фракционного лазера, может ослабить или вызвать распространение ТСА за пределы желаемых границ, а проникновение ТСА в только что обработанную лазером кожу влечет за собой непредсказуемые последствия. Однако необходимо отметить, что не следует использовать на большие участки лица ТСА в концентрации  $\geq 35\%$  во избежание тяжелых проявлений простого контактного дерматита.

*Применение филлеров (наполнителей)* — эстетический метод терапии атрофических постакне-рубцов, при котором в кожу вводится гель для придания объема и стимуляции неколагеногенеза [36], нехирургический метод коррекции рубцов постакне и улучшения текстуры кожи. Филлеры могут вводиться линейным методом. Иглу помещают в середину атрофического рубца, а вещество медленно вводят по мере продвижения или удаления иглы, позволяя распределить препарат в небольших количествах по длине рубца. Фаннинг (ретроградная техника) — это аналогичная техника, при которой игла вводится так же, как и при линейной методике, но перед тем, как игла вынимается, ее отводят назад, и направление меняется, позволяя произвести другую линию инъекции. Филлеры можно использовать для лечения глубоких, закругленных постакне-рубцов, но лучшие результаты получаются в данном случае при использовании сочетанных методик. Глубокие скатывающиеся рубцы лучше поддаются терапии с первоначальным использованием лазера, а на втором этапе — введением филлера. Для глубоких атрофических рубцов с выраженным истончением вначале можно использовать филлеры, а затем последовательно лазер.

В качестве филлера возможно введение аутологичного жира. Такая процедура подходит для существенно западающих атрофических рубцов, в которых наблюдается потеря подкожного жира [37]. В первую очередь это относится к U-образным рубцам с небольшой плотностью рубцовой ткани. Аутологичная пересадка жира оказывает эффект увеличения объема и, как считается, стимулирует неосинтез коллагеновых волокон, что увеличивает толщину дермы и приводит к улучшению качества кожи [36]. Во время процедуры липофилинга канюлей разрушается фиброзная ткань в основании рубца во всех плоскостях, затем вводится аутологичный жир, выравнивающий рельеф и стимулирующий неколагеногенез [38, 39]. Процедура хорошо переносится пациентами и дает минимальный риск развития побочных эффектов. Недостатком данной методики является то, что со временем (3–12 месяцев) аутологичные липиды склонны рассасываться, вызывая рецидивирование атрофических рубцов [40, 41].

Стабилизированная гиалуроновая кислота неживотного происхождения (NASHA) в жидкости с низкой вязкостью может быть введена субэпидермально и дермально в качестве филлера [41]. Это лечение может быть особенно полезно для коррекции отдельных значительно западающих рубцов. Первоначальный эффект создает хорошую коррекцию. Однако гиалуроновая кислота является филлером, который рассасывается в организме в течение относительно короткого

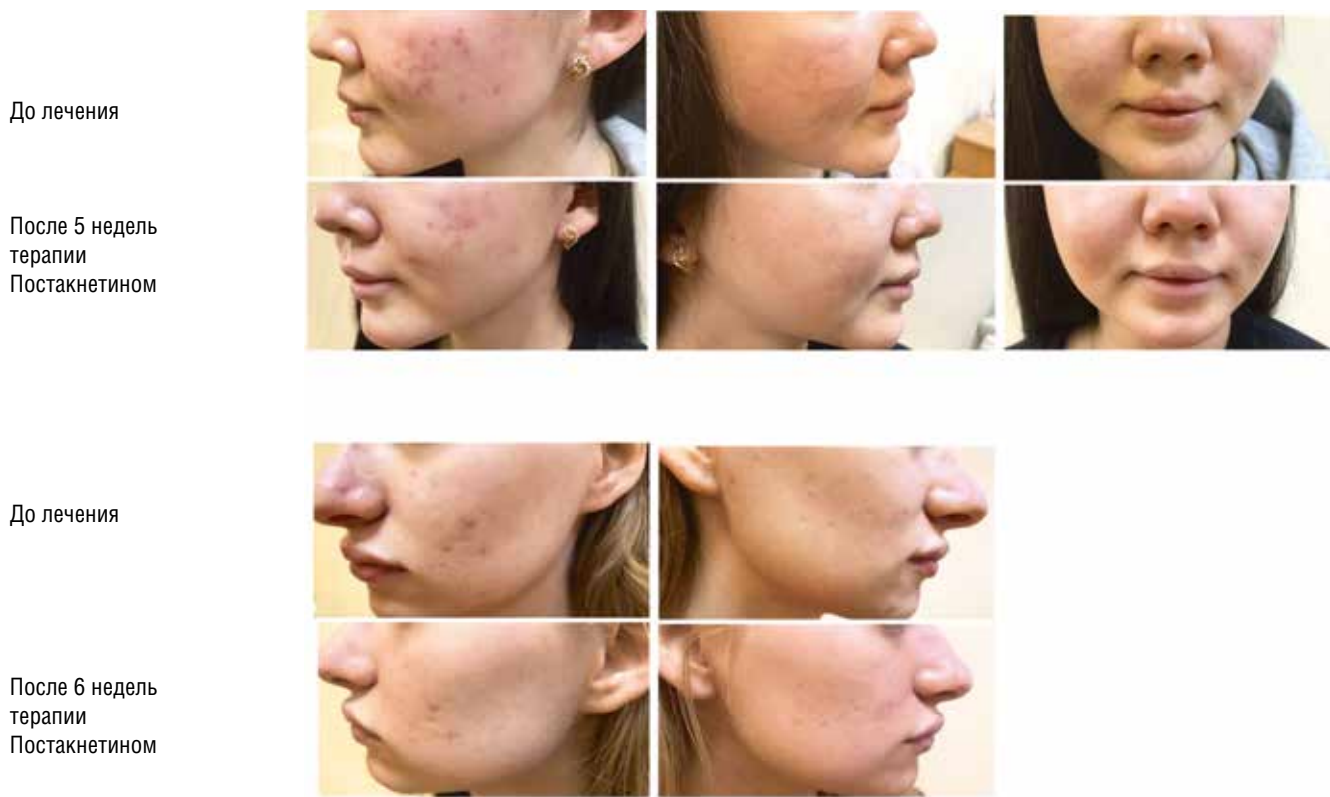

Рис. 4. Результаты терапии постакне-рубцов препаратом Постакнетин

Fig. 4. Results of post-acne scar therapy with Postaknetin

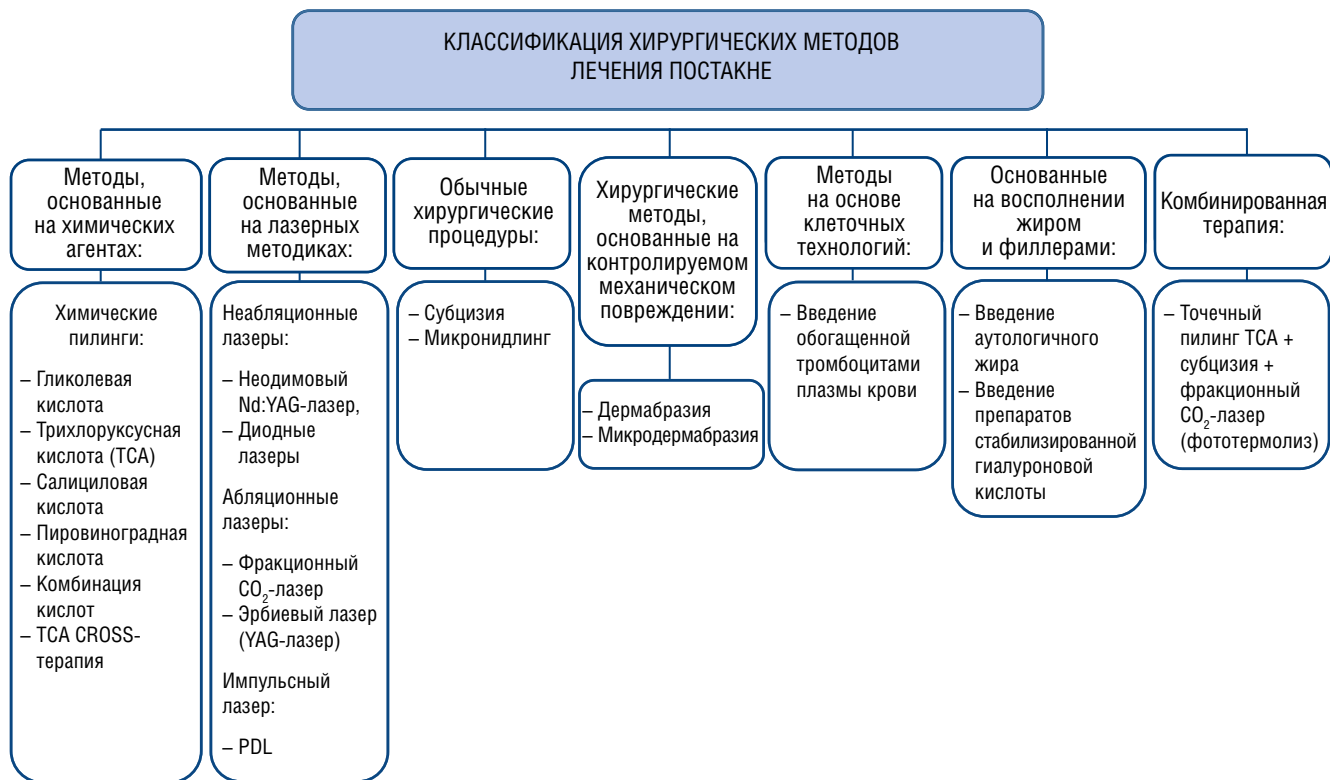

Рис. 5. Классификация инвазивных методов терапии постакне-рубцов

Fig. 5. Classification of invasive post-acne scar therapy methods



(6–12 месяцев) времени, поэтому даже успешное лечение данным филлером даст только временные, а не долгосрочные результаты. Кроме того, при поверхностном размещении большинства филлеров на основе гиалуроновой кислоты в дерме зачастую у лиц со светлой кожей наблюдается голубоватое изменение цвета над поверхностью филлера, называемое эффектом Тиндаля или Рэлея [42].

#### Дермабразия и микродермабразия

Это методы шлифовки лица, которые механически удаляют поврежденную кожу, чтобы способствовать реэпителизации. Дермабразия полностью удаляет эпидермис и проникает до уровня сосочкового или сетчатого слоев дермы, вызывая ремоделирование структурных белков кожи: коллагена и эластина. Микродермабразия, более поверхностный вариант дермабразии, удаляет только слои эпидермиса, вплоть до базального, ускоряя естественный процесс отшелушивания. Оба метода используются для лечения рубцов и дают клинически значимое улучшение внешнего вида кожи.

Дермабразия проводится под местной или общей анестезией. Моторизованный наконечник вращает алмазную фрезу, что позволяет делать процедуру точной и малотравматичной, снижая раздражение. Данный метод наиболее показан в том случае, если у пациента наблюдается большое количество атрофических рубцов постакне, расположенных близко друг к другу, имеющих V- или U-образную форму. Недостатком метода является его высокая травматичность и болезненность, а также длительная реабилитация и высокий риск формирования рубцов, дисхромий, милиумов [43]. У пациентов с более темной кожей может наблюдаться необратимое изменение цвета кожи или появление дисхромий. Возможно применение техники микродермабразии, в настоящее время доступны различные микродермабразеры. В отличие от дермабразии, микродермабразия может повторяться с короткими интервалами, она безболезненна, не требует анестезии и связана с менее серьезными и редкими

осложнениями (возможно формирование гиперемии, которая сохраняется первое время после манипуляции), время восстановления минимально. Недостатком метода является меньший эффект по сравнению с дермабразией и полное отсутствие эффекта при терапии глубоких рубцов. Из преимуществ данного метода можно также отметить улучшение микроциркуляции и клеточного метаболизма, повышение биодоступности топических уходовых средств. Кроме того, наблюдается сужение пор, что также способствует выравниванию рельефа кожи.

#### Использование лазеротерапии

Показанием к ее применению служат M- и U-образные рубцы, процедура дает менее эффективные результаты у пациентов с глубокими V-образными рубцами. В зависимости от клиники и типа рубцов применяются аблятивные, неаблятивные и сосудистые лазеры. Механизмы их действия и рекомендуемые методики при тех или иных разновидностях постакне-рубцов представлены в табл. 3 [44].

Максимально обнадеживающие результаты в терапии атрофических постакне рубцов продемонстрировали методики с использованием аблятивной шлифовки CO<sub>2</sub>-лазером с клиническим значимым улучшением атрофических рубцов на 50–81% после первой процедуры [45]. CO<sub>2</sub>-лазер, являясь аблятивным, vaporизирует ткани с поверхности кожи (зона абляции) и в отличие от эрбиевого лазера (Er: YAG, 2940 нм) дополнительно формирует область термального повреждения. Эффективность данного вида терапии возрастает за счет стимуляции неколлагеногенеза и ремоделирования кожи в течение нескольких месяцев после процедуры. Из недостатков стоит отметить большое количество осложнений: длительную эритему, повторное рубцевание, формирование дисхромий. Применение неаблятивных лазеров сопровождается термическим повреждением дермы без vaporизации эпидермиса, в результате чего наблюдается минимум побочных эффектов и быстрые сроки реабилитации, но эффективность этой методики уступает аблятивным лазерам [47].

Таблица 3. Лазерная терапия рубцов постакне в зависимости от типа, по Tierney E.P. и соавт. 2011  
Table 3. Laser therapy for post-acne scars, depending on the type, by Tierney EP et al. 2011

Тип рубца	Вид лазера	Механизм действия
Атрофический	Длинноимпульсный диодный (1450 нм)	Неаблятивный
	Nd:YAG (1064 нм с модулируемой добротностью)	Неаблятивный
	Эрбиевый оптоволоконный (1540 нм)	Неаблятивный (в том числе фракционный)
	Er:YAG (2940 нм)	Абляция (в том числе фракционная)
	CO <sub>2</sub> (10 600 нм)	Абляция (в том числе фракционная)
Гипертрофический	Nd:YAG/KTP (532 нм)	Воздействие на сосуды
	PDL-лазер (575–595 нм)	Воздействие на сосуды
	YSGG (2790 нм)	Неаблятивный фракционный
	Эрбиевый оптоволоконный (1550 нм)	Неаблятивный фракционный
	Er:YAG (2940 нм)	Абляция (в том числе фракционная)
	CO <sub>2</sub> (10 600 нм)	Абляция (в том числе фракционная)
Келоидный	Nd:YAG/KTP (532 нм с модулируемой добротностью)	Воздействие на сосуды
	PDL-лазер (575–595 нм)	Воздействие на сосуды

Хорошую результативность для лечения постакне-рубцов продемонстрировал фракционный фототермолиз, при котором практически без повреждения эпидермиса, в результате коагуляции дермы, формируются чрескожные термические поврежденные микроканалы, в которых вследствие асептического воспаления ремоделируются структуры дермы без риска рубцевания, формирования дисхромий и длительного периода реабилитации. В результате термического воздействия в дерме происходит синтез белков теплового шока, факторов роста, улучшается микроциркуляция, активируются фибробласты, происходит разрыхление коллагеновых волокон и восстановление рельефа кожи. Наиболее выраженный положительный эффект данного метода наблюдается при коррекции гипертрофических постакне-рубцов [47].

Импульсный лазер на красителе (PDL) и лазер с интенсивным импульсным светом (IPL). Принцип работы импульсного лазера на красителях (PDL) основан на подавлении пролиферации фибробластов, что приводит к разрыхлению коллагеновых волокон, повышению активности MMP-3 и уменьшению отложения коллагена III типа. Кроме этого, PDL вызывает селективный фототермолиз расширенных кровеносных сосудов, избирательно воздействует на гемоглобин с минимальным повреждением других эпидермальных или дермальных структур. Как правило, достаточно двух-трех процедур для сглаживания и уменьшения в объеме рубцовой ткани, при этом значительно уменьшаются кожный зуд и боль в рубцах [48]. Импульсный лазер на красителе эффективен при лечении эритемы, связанной с рубцами. Обычно для достижения хороших результатов требуется четыре или более процедур с интервалом примерно в 1 месяц. В одном из исследований с использованием PDL для терапии постакне-рубцов было выявлено уменьшение рубцов и эритемы на 68% в результате проведенных 4 процедур [49–51].

Интенсивный импульсный свет (IPL) используется в основном для лечения эритемы, связанной с рубцами постакне или розацеа. В ретроспективном исследовании, проведенном M.L. Mathew и соавт., на основании данных наблюдения за 33 пациентами было выявлено, что IPL с использованием 560 нм фильтра значительно уменьшает эритему после 3–6 сеансов терапии постакне-эритемы [50, 51].

#### *Микронидлинг*

Метод с использованием стерильного валика (дермароллера), состоящего из ряда тонких острых игл для прокалывания кожи с последующей индукцией коллагена — еще один эффективный метод лечения атрофических постакне-рубцов. Иглы разрушают пучки коллагена в поверхностном слое дермы, формирующие рубцы, что ведет к неоколлагеногенезу непосредственно под эпидермисом. После дезинфекции кожи лица применяют местный анестетик. Через час проводят процедуру микронидлинга, прокатывая с умеренным давлением дермароллер в разных направлениях по участкам кожи с рубцами постакне. Иглы проникают в дерму примерно на 1,5–2 мм. Наблюдается непродолжительная кровяная роса. На коже образуются множественные микротравмы, которые запускают сложный каскад факторов роста, приводящий в конечном итоге к выработке коллагена. В результате происходит утолщение кожи в области атрофических рубцов и резкое увеличение количества новых

коллагеновых и эластиновых волокон. Обычно результаты начинают проявляться примерно через 6 недель, но для полного эффекта может потребоваться не менее 3 месяцев, и, поскольку отложение нового коллагена происходит медленно, текстура кожи будет продолжать улучшаться в течение 12 месяцев. Большинству пациентов требуется около 3 процедур с интервалом примерно 4 недели. Микронидлинг можно безопасно выполнять для всех цветов и типов кожи: риск поствоспалительной гиперпигментации ниже, чем при других процедурах, таких как дермабразия, химический пилинг и лазерная шлифовка. Микронидлинг противопоказан пациентам, получающим антикоагулянты непрямого действия, при активных кожных инфекциях, инъекциях коллагена и других филлеров за шесть месяцев до предполагаемой процедуры микронидлинга, а также при гипертрофических и келоидных рубцах в анамнезе [19, 31].

#### *Субцизия [50, 52]*

Процесс отделения постакне-рубцов от подлежащей дермы посредством разрушения их широкой иглой. Исползуется при втянутых, атрофических, застарелых рубцах (особенно при M- и U-образных). Производится перерезание тянущихся под рубцом от дермы коллагеновых волокон широкой иглой. В результате происходит распрямление и поднятие западающего рубца. Метод требует высокой квалификации врача, специального инструментария и точности введения.

#### *Комбинированная терапия*

При данной методике точечный пилинг сочетается с трихлоруксусной кислотой, затем следует субцизия и последующий фракционный лазерный термолиз. Данная методика показала хорошую эффективность при терапии V-образных и глубоких U-образных атрофических рубцов [53]. Эффективность и безопасность этого метода были исследованы для лечения рубцов от угревой сыпи неоднократно. Продолжительность терапии — 12 месяцев. Точечный пилинг и субцизия выполняются дважды с интервалом 2–3 месяца, а фракционное лазерное облучение проводилось каждые 3–4 недели. На участках проводимой терапии значимых осложнений не было. Исходя из представленных в литературе данных, тройная комбинированная терапия является безопасным и очень эффективным методом комбинированного лечения различных атрофических рубцов от угревой сыпи [53–56].

#### **Гипертрофические рубцы**

##### *Силиконовый гель*

Продукты на основе силикона нередко используют для предотвращения и лечения гипертрофических постакне-рубцов. Механизм действия до конца не изучен, но существует несколько гипотез: усиление гидратации; повышение температуры в очаге; защита рубца. Было проведено наблюдательное исследование с участием 57 пациентов. Гель наносили на рубцы 2 раза в сутки в течение 8 недель со средним улучшением толщины, оцениваемым между 40 и 50% по сравнению с исходным уровнем [57–59].

##### *Внутриочаговое введение глюкокортикостероидов [60, 61]*

Внутриочаговые инъекции стероидов — распространенный метод лечения келоидов и гипертрофических

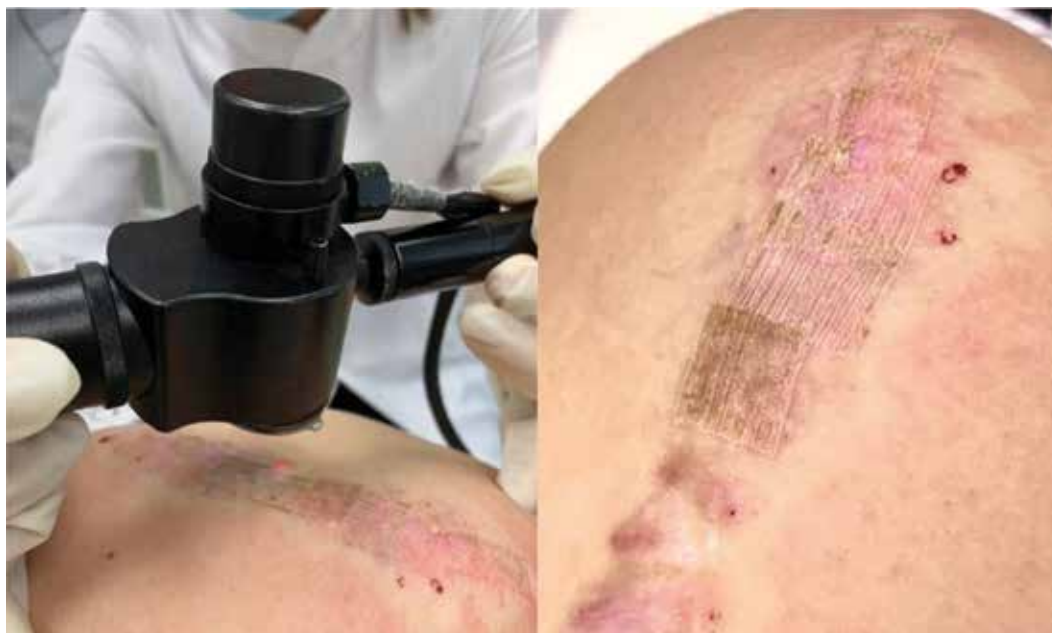

Рис. 6. Работа с гипертрофическими рубцами CO<sub>2</sub>-лазером  
Fig. 6. Working with hypertrophic scars with a CO<sub>2</sub>-laser

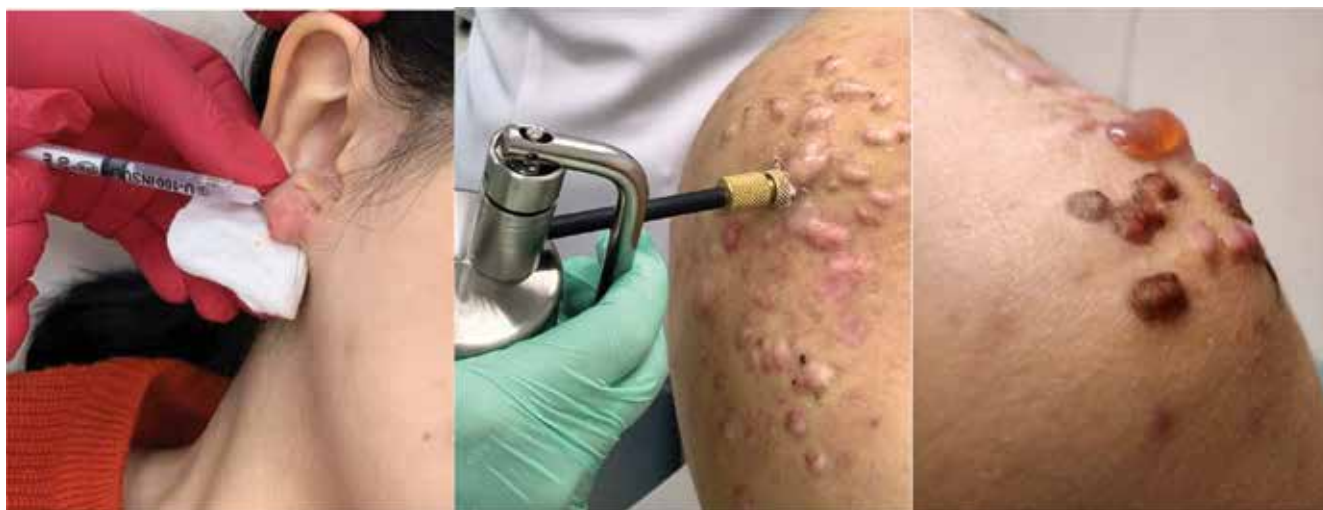

Рис. 7. Криодеструкция гипертрофических постакне-рубцов аппаратом Cryo Pro  
Fig. 7. Cryodestruction of hypertrophic post-acne scars by Cryo Pro

рубцов. Его можно использовать отдельно или как этап различных методик лечения. Кортикостероиды могут уменьшить объем, толщину и текстуру рубцов, а также облегчить такие симптомы, как зуд и дискомфорт. Стероиды помимо противовоспалительного и сосудосуживающего действия обладают антипролиферативным (антимитотическим) действием. Считается, что стероиды останавливают патологическое производство коллагена с помощью двух различных механизмов: уменьшением количества кислорода и питательных веществ в рубце с ингибированием пролиферации кератиноцитов и фибробластов, а также стимуляцией разруше-

ния коллагена посредством блокирования ингибитора коллагеназы, альфа-2-микроглобулина [19, 62, 63]. Наиболее часто используется триамцинолона ацетонид или бетаметазона дипропионат. Традиционными побочными реакциями являются гипопигментация, атрофия кожи, телеангиэктазии.

#### *Криотерапия*

Методика с использованием жидкого азота может значительно улучшить клинический вид гипертрофических рубцов и келоидов, а в ряде случаев позволяет достичь полного регресса рубцов [64].



Низкие температуры, достигаемые во время сеансов криотерапии, вызывают замедление кровотока и образование тромба. Возраст и размер рубца являются важными факторами, определяющими результат этого метода: более молодые и небольшие рубцы наиболее чувствительны к криотерапии. По сравнению с инъекциями кортикостероидов внутрь очагов поражения криодеструкция значительно более эффективна, чем альтернативные методы лечения сильно васкуляризированных повреждений. Во время каждого сеанса криотерапии пациента обычно подвергают 2–3 циклам заморозки рубцового элемента, каждый продолжительностью менее 25 секунд. Возможные побочные реакции представлены гипо- и гиперпигментацией, атрофией кожи и болью [36]. Криотерапия может чаще применяться для лечения рубцов на туловище или (реже) крупных рубцов на лице (рис. 7).

### Заключение

Не существует общих рекомендаций по оптимизации лечения рубцов от акне. Каждый вариант лечения более применим к той или иной разновидности постакне-изменений кожных покровов, но, как показывает практика, наиболее предпочтительными являются комбинация методик и персонализированный подход к каждому пациенту. Раннее начало терапии постакне, сразу после затухания воспалительного процесса на стадии эпителизации, при которой происходит трансформация коллагена, — залог оптимистического прогноза профилактики постакне и скорейшего разрешения уже имеющихся изменений. Не следует забывать, что молодые, свежие постакне-рубцы (с давностью до 1 года) гораздо легче поддаются коррекции противорубцовыми препаратами, нежели зрелые, застарелые рубцы (с давностью заболевания более 1 года), требующие комбинированных и длительных методик терапии. ■

## Литература/References

- Hazel H Oon, Su-Ni Wong, Derrick Chen Wee Aw, WaiKwong Cheong, Chee Leok Goh, HiokHee Tan. Acne Management Guidelines by the Dermatological Society of Singapore. *J Clin Aesthet Dermatol.* 2019;12(7):34–50.
- Layton AM, Henderson CA, Cunliffe WJ. A clinical evaluation of acne scarring and its incidence. *Clinical and Experimental Dermatology.* 1994;19(4):303–308. doi: 10.1111/j.1365-2230.1994.tb01200.x
- Layton AM. Optimal management of acne to prevent scarring and psychological sequelae. *Am J Clin Dermatol.* 2001;2:135–141. doi: 10.2165/00128071-200102030-00002
- Isedeh P, Kohli I, Al-Jamal M, Agbai ON, Chaffins M, Devpura S, et al. An in vivo model for postinflammatory hyperpigmentation: an analysis of histological, spectroscopic, colorimetric and clinical traits. *Br J Dermatol.* 2016;174(4):862–868.
- Wolfram D, Tzankov A, Püzl P, Piza-Katzer H. Hypertrophic scars and keloids—a review of their pathophysiology, risk factors, and therapeutic management. *Dermatologic Surgery.* 2009;35(2):171–181. doi: 10.1111/j.1524-4725.2008.34406.x
- Martin P, Leibovich SJ. Inflammatory cells during wound repair: the good, the bad and the ugly. *Trends in Cell Biology.* 2005;15(11):599–607. doi: 10.1016/j.tcb.2005.09.002
- Holland DB, Jeremy AHT, Roberts SG, Seukeran DC, Layton AM, Cunliffe WJ. Inflammation in acne scarring: a comparison of the responses in lesions from patients prone and not prone to scar. *British Journal of Dermatology.* 2004;150(1):72–81. doi: 10.1111/j.1365-2133.2004.05749.x
- Stadelmann WK, Digenis AG, Tobin GR. Physiology and healing dynamics of chronic cutaneous wounds. *American Journal of Surgery.* 1998;176(2A):26S–38S. doi: 10.1016/s0002-9610(98)00183-4
- Baum CL, Arpey CJ. Normal cutaneous wound healing: clinical correlation with cellular and molecular events. *Dermatologic Surgery.* 2005;31(6):674–686. doi: 10.1111/j.1524-4725.2005.31612
- Chivot M, Pawin H, Beylot C, Chosidow O, Dreno B, Faure M. Acne scars: epidemiology, physiopathology, clinical features and treatment. *Annales de Dermatologie et de Venerologie.* 2006;133(10):813–824. doi: 10.1016/s0151-9638(06)71053-5
- Рябова В.В., Кошкин С.В., Зайцева Г.А., Евсеева А.Л. Характер распределения антигенов HLA I класса у пациентов со среднетяжелыми и тяжелыми формами акне. *Имунопатология, аллергология, инфектология.* 2017;3:75–78. [Ryabova VV, Koshkin SV, Zaitseva GA, Evseeva AL. Character of distribution of immunological indicators in patients with average and severe forms of acne. *Immunopathology, allergology, infectology.* 2017;3:75–78 (In Russ.).] doi: 10.14427/jipai.2017.3.75
- Deirdre Connolly, Ha Linh Vu, Kavita Mariwalla, Nazanin Saedi. Acne Scarring-Pathogenesis, Evaluation, and Treatment Options. *J Clin Aesthet Dermatol.* 2017;10(9):12–23.
- Дрожжина М.Б. Фульминантные акне. Современное решение проблемы. *Вестник дерматологии и венерологии.* 2019;95(4):79–86. [Drozhzhina MB. Fulminant acne. Modern solution to the problem. *Bulletin of Dermatology and Venereology.* 2019;95(4):79–86 (In Russ.).] doi: 10.25208/0042-4609-2019-95-4-79-86
- Дрожжина М.Б., Колеватых Е.П., Трубникова М.А., Кражева П.А. Возрастные корреляции вульгарных акне. Сравнительное исследование микробиома и экспозома акне у студентов Кировского ГМУ. Анализ результатов терапии применительно к показателям качества жизни. *Вестник дерматологии и венерологии.* 2020;96(4):32–42. [Drozhzhina MB, Kolevatykh EP, Trubnikova MA, Kryazheva PA. Age correlations of acne vulgaris. Comparative study of microbiome and acne exposom at students of Kirov state medical university. Analysis of the results of therapy applicable to indicators of quality of life. *Vestnik Dermatologii i Venerologii.* 2020;96(4):32–42. (In Russ.).] doi: 10.25208/vdv1143-2020-96-4-32-42
- Дрожжина М.Б., Бобро В.А. Подрывающий фолликулит Гоффмана—состояние проблемы, подходы к терапии, демонстрация клинических случаев. *Вестник дерматологии и венерологии.* 2020;97(2):35–43. [Drozhzhina MB, Bobro VA. Hoffman's Recalcitrant Dissecting Folliculitis — State of the Problem, Approach to Therapy, Demonstration of Clinical Cases. *Vestnik Dermatologii i Venerologii.* 2020;97(2):35–43 (In Russ.).] doi: 10.25208/vdv1139
- Дрожжина М.Б. Применение Акнекутана для лечения фульминантных акне. *Консилиум. Дерматовенерология.* 2019;2(171):25. [Drozhzhina M.B. The usage of Aknekutan for the treatment of fulminant acne. *Consultation. Dermatovenereology.* 2019;2(171):25 (In Russ.).]
- Сергеева И.Г., Криницына Ю.М., Онипченко В.В., Гвоздарева М.А., Дягилева А.А. Клинико-морфологическая характеристика состояния кожи пациентов с акне в динамике терапии изотретиноином в форме LIDOSE. *Вестник дерматологии и венерологии.* 2012;2:120–126. [Sergeeva IG, Krinitsyna YuM, Onipchenko VV, Gvozdareva MA, Diagileva AA. Clinical and morphological characteristics of the skin



condition of acne patients in the dynamics of isotretinoin therapy in the form of LIDOSE. *Bulletin of Dermatology and Venereology*. 2012;2:120–126 (In Russ.)]

18. Chandra M, Levitt J, Pensabene CA. Hydroquinone therapy for post-inflammatory hyperpigmentation secondary to acne: not just prescribable by dermatologists. *Acta Derm Venereol*. 2012;92:232–235.

19. Самцов А.В., Аравийская Е.Р. Акне и розацеа. М: ООО «Фармтек», 2021. 400 с.: илл. [Samtsov AV, Araviiskaya ER. Acne and rosacea. Moscow: "Farmtec", 2021. 400 p., ill. (In Russ.)]

20. Goodman GJ, Baron JA. Postacne scarring—a quantitative global scarring grading system. *Journal of Cosmetic Dermatology*. 2006;5(1):48–52. doi: 10.1111/j.1473-2165.2006.00222.x

21. Tan J, Kang S, Leyden J. Prevalence and risk factors of acne scarring among patients consulting dermatologists in the United States. *J. Drugs Dermatol*. 2017;16:97–102.

22. Guerrero D. Dermocosmetic management of hyperpigmentations. *Ann Dermatol Venereol*. 2012;139(4):166–169.

23. Круглова Л.С., Грязева Н.В., Тальбова А.М. Симптомокомплекс постакне: методы профилактики и терапии. *Клиническая дерматология и венерология*. 2020;19(5):622–629. [Kruglova LS, Griazeva NV, Talibova AM. Post-acne symptom complex: methods of prevention and therapy. *Klinicheskaya Dermatologiya i Venerologiya*. 2020;19(5):622–629 (In Russ.)]. doi: 10.17166/klinderma202019051622

24. Chandrashekar BS, Varsha DV, Vasanth V, Jagadish P, Madura C, Rajashekar ML. Safety of performing invasive acne scar treatment and laser hair removal in patients on oral isotretinoin: a retrospective study of 110 patients. *Int J Dermatol*. 2014;53(10):1281–1285. doi: 10.1111/ijd.12544

25. Yoon JH, Park EJ, Kwon IH, Kim CW, Lee GS, Hann SK, et al. Concomitant use of an infrared fractional laser with low-dose isotretinoin for the treatment of acne and acne scars. *J Dermatolog Treat*. 2014;25(2):142–146. doi: 10.3109/09546634.2013.768758

26. Galani JHY, Patel JS, Patel NJ, Talati JG. Storage of Fruits and Vegetables in Refrigerator Increases their Phenolic Acids but Decreases the Total Phenolics, Anthocyanins and Vitamin C with Subsequent Loss of their Antioxidant Capacity. *Antioxidants (Basel)*. 2017;24;6(3):59. doi: 10.3390/antiox6030059

27. Суркичин С.И., Грязева Н.В., Круглова Л.С.. Эффективность геля, содержащего комбинацию активных веществ, в лечении поствоспалительной гиперпигментации. *Клиническая дерматология и венерология* 2021;20(4):68–74. [Surkichin SI, Griazeva NV, Kruglova LS. The effectiveness of a gel containing a combination of active substances in the treatment of post-inflammatory hyperpigmentation. *Russian Journal of Clinical Dermatology and Venereology Klinicheskaya dermatologiya i venerologiya* 2021;20(4):68–74 (In Russ.)]. doi: 10.17116/klinderma20212004168

28. Вашкевич А.А., Резцова П.А. Коррекция дисхромии и рубцов при постакне. *Клиническая дерматология и венерология* 2021;20(6):98–103. [Vashkevich AA, Reztcova PA. The effectiveness of a gel containing a combination of active substances in the treatment of post-inflammatory hyperpigmentation. *Russian Journal of Clinical Dermatology and Venereology Klinicheskaya dermatologiya i venerologiya* 2021;20(6):98–103 (In Russ.)]. doi: 10.17116/klinderma20212006198

29. Study Satisfaction test, DermScan Asia, 2010 <https://www.hiruscar.com/en/postacne>

30. Ghersetichl, Brazzini B, Lotti T. Chemical peeling. In: Lotti TM, Katsambas AD, editors. *European Handbook of Dermatological Treatments*. 2nd edition. Berlin, Germany: Springer; 2003.

31. Fabbrocini G, Fardella N, Monfrecola A, Proietti I, Innocenzi D. Acne scarring treatment using skin needling. *Clinical and Experimental Dermatology*. 2009;34(8):874–879. doi: 10.1111/j.1365-2230.2009.03291.x

32. Landau M. Chemical peels. *Clinics in Dermatology*. 2008;26(2):200–208. doi: 10.1016/j.clindermatol.2007.09.012

33. Goodman GJ. Postacne scarring: a review of its pathophysiology and treatment. *Dermatologic Surgery*. 2000;26(9):857–871. doi: 10.1046/j.1524-4725.2000.99232.x

34. Agarwal N, Gupta LK, Khare AK, Kudeep CM, Mittal A. Therapeutic response of 70% trichloroacetic acid CROSS in atrophic acne scars. *Dermatol Surg*. 2015;41(5):597–604. doi: 10.1097/DSS.0000000000000355

35. Covarrubias P, Cardenas Camarena L, Guerrerrosantos J, Valenzuela L, Espejo I, Robles JA, Gioia S. Evaluation of the histologic changes in the fat-grafted facial skin: clinical trial. *Aesthet Plast Surg* 2013; 37:778–783. doi: 10.4103/mmj.mmj\_718\_16

36. Cooper JS, Lee BT. Treatment of facial scarring: lasers, filler, and nonoperative techniques. *Facial Plast Surg*. 2009;25(5):311–315. doi: 10.1055/s-0029-1243079

37. Rivera AE. Acne scarring: a review and current treatment modalities. *J Am Acad Dermatol*. 2008;59(4):659–676.

38. Круглова Л.С., Колчева П.А., Коржачкина Н.Б. Обзор современных методов коррекции рубцов и постакне. *Вестник новых медицинских технологий*. 2018;25(4):155–163. [Kruglova LS, Kolcheva PA, Korzhachkina NB. About modern methods of acne scars correction. *Journal of new medical technologies*. 2018;25(4):155–163 (In Russ.)]

39. Agarwal N, Mittal A, Kuldeep C. Chemical reconstruction of skin scars therapy using 100% trichloroacetic acid in the treatment of atrophic facial post varicella scars: a pilot study. *J Cutan Aesthet Surg*. 2013;6(3):144–147. Doi: 10.4103/0974-2077.118408

40. Halachmi S, Ben Amitai D, Lapidot M. Treatment of acne scars with hyaluronic acid: an improved approach. *J Drugs Dermatol*. 2013;12(7):e121–e123.

41. W. Philip Werschler, Richard S. Herdener, Victor E. Rossand Edward Zimmerman. Treating Acne Scars: What's New? Consensus from the Experts. *J Clin Aesthet Dermatol*. 2015;8(8 Suppl):2–8.

42. Потекаев Н.Н., Круглова Л.С. Лазер в дерматологии и косметологии. М. 2012. Вып. МДВ;280. [Potekaev NN, Kruglova LS. Laser in dermatology and cosmetology. М. 2012. Issue. MDV; 280. (In Russ.)]

43. Тальбова А.М., Круглова Л.С., Стенько А.Г. Лазерная терапия в коррекции атрофических рубцов. *Физиотерапевт*. 2017;1:64–70. [Talibova AM, Kruglova LS, Stenko AG. The additive (laser) therapy of atrophic scars. *Journal "Physiotherapist"* 2017;1:64–70. (In Russ.)]

44. Tierney EP et al. Fractionated CO<sub>2</sub> laser skin rejuvenation. *Dermatol Ther*. 2011;24 (1):41–53.

45. Georgios Kravvas<sup>1</sup> and Firas Al-Niaini. A systematic review of treatments for acne scarring. Part 2: Energybased techniques. *Scars, Burns & Healing Volume 4: 1–14* doi: 10.1177/2059513118793420

46. Yur-Ren Kuo, Seng-Feng Jeng, Feng-Sheng Wang, Hui-Chen Huang BS, Cha-Zon Lin BS, Kuender D. Yang. Suppressed TGF-1 expression is correlated with up-regulation of matrix metalloproteinase-13 in keloid regression after flashlamp pulsed-dye laser treatment. *Lasers in Surgery and Medicine*. 2005;36(1):38–42. doi: 10.1002/lsm.20104

47. Patel N, Clement M. Selective nonablative treatment of acne scarring with 585 nm flashlamp pulsed dye laser. *Dermatol Surg*. 2002;28:942–945; discussion 945.

48. Mathew ML, Karthik R, Mallikarjun M, Bhute S, Varghese A. Intense pulsed light therapy for acne-induced post-inflammatory erythema. *IndianDermatolOnlineJ*. 2018;9:159–164.

49. Дрожжина М.Б., Бобро В.А. Ринофима как наиболее тяжелый подтип розацеа. Диагностика и терапевтическая тактика. Демонстрация клинического случая. *Вестник дерматологии и венерологии*. 2022;98(1):35–43. [Drozhhdina MB, Bobro VA. Rhinophyma as the most severe subtype of rosacea. Diagnostics and therapeutic tactics. Demonstration of a clinical case. *Vestnik Dermatologii i Venerologii*. 2022;98(1):35–43 (In Russ.)]

50. Atula Gupta, Maninder Kaur, Suman Patra, NitiKhunger, and Somesh Gupta. Evidence-based Surgical Management of Post-acne Scarring in Skin of Color. *J Cutan Aesthet Surg*. 2020;13(2):124–141. doi: 10.4103/JCAS.JCAS\_154\_19

51. Дрожжина М.Б. Болезнь Морбигана. Современный обзор литературы. Описание редкого клинического случая. *Медицинский вестник Северного Кавказа*. 2020;15(1):15–21. [Drozhhdina MB. Morbihan disease. A modern review of the literature. Description of a rare clinical

case. *Medical news of North Caucasus*. 2020;15(1):129–133 (In Russ.). doi: 10.14300/mnnc.2020.15033

52. Murad Alam, Nayomi Omura, Michael S Kaminer. Subcision for Acne Scarring: Technique and Outcomes in 40 Patients. April 2005. *Dermatologic Surgery* 31(3):310–317; discussion 317. doi: 10.1111/j.1524-4725.2005.31080

53. Kang WH, Kim YJ, Pyo WS, Park SJ, Kim JH. Atrophic acne scar treatment using triple combination therapy: dot peeling, subcision and fractional laser. *Journal of Cosmetic and Laser Therapy*. 2009;11(4):212–215. doi: 10.3109/14764170903134326

54. Mustoe TA, Cooter RD, Gold MH, Hobbs FD, Ramelet AA, Peter G Shakespere. International clinical recommendations on scar management. *Plastic and Reconstructive Surgery*. 2002;110(2):560–571. doi: 10.1097/00006534-200208000-00031

55. Goodman GJ. Treating scars: Addressing surface, volume, and movement to optimize results: Part 1. Mild grades of scarring. *Dermatol Surg*. 2012;38:1302–1309.

56. Goodman GJ. Treating scars: Addressing surface, volume, and movement to expedite optimal results. Part 2: More-severe grades of scarring. *Dermatol Surg*. 2012;38:1310–1321.

57. Benjamin Bleasdale, Simon Finnegan, Kathryn Murray, Sean Kelly, and Steven L. Percival. The Use of Silicone Adhesives for Scar Reduction. *Adv Wound Care (New Rochelle)*. 2015;4(7):422–430. doi: 10.1089/wound.2015.0625

58. Rabello FB, Souza CD, Farina Júnior JA. Update on hypertrophic scar treatment. *Clinics* 2014;69:565–573.

59. Puri N, Talwar A. The efficacy of silicone gel for the treatment of hypertrophic scars and keloids. *J Cutan Aesthet Surg* 2009;2:104–106.

60. Shashank Bhargava, R. D. Gardi, Paulo Rowilson Cunha, Jennifer Lee, George Kroumpouzos. Acne Scarring Management: Systematic Review and Evaluation of the Evidence. April 2018. *American Journal of Clinical Dermatology* 19(9). doi: 10.1007/s40257-018-0358-5

61. Cavalie M, Sillard L, Montaudie H, Bahadoran P, Lacour JP, Passeron T. Treatment of keloids with laser-assisted topical steroid delivery: a retrospective study of 23 cases. *Dermatol Ther*. 2015;28(2):74–78. doi: 10.1111/dth.12187

62. Kelly AP. Medical and surgical therapies for keloids. *Dermatologic Therapy*. 2004;17(2):212–218. doi: 10.1111/j.1396-0296.2004.04022.x

63. Сергеева И.Г., Криницына Ю.М. Особенности липидного обмена при системной терапии ретиноидами. Вестник Новосибирского государственного университета. Серия: Биология, клиническая медицина. 2011; 9(1): 172–176. [Sergeeva IG, Krinitsyna Yu M Features of the lipide exchange at system the rapy of retinoids. Vestnik of Novosibirsky state university. 2011;9(1):172–176 (In Russ.)]

64. Gerd G Gauglitz. Management of keloids and hypertrophic scars: current and emerging options. *Clin Cosmet Investig Dermatol*. 2013;6:103–114. doi: 10.2147/CCID.S35252

**Участие авторов:** все авторы несут ответственность за содержание и целостность всей статьи. Концепция и дизайн статьи, сбор и обработка материала, написание текста — М.Б. Дрождина; сбор и обработка материала, написание текста — В.А. Бобро; сбор материала — Е.И. Корнилова; редактирование — Ю.А. Сенникова.

**Authors' participation:** all authors are responsible for the content and integrity of the entire article. Concept and design, collection and processing of material, writing — Marianna B. Drozhkina; collection and processing of material, writing — Varvara A. Bobro; collection of material — Evgeniya I. Kornilova; editing — Yuliana A. Sennikova.

## Информация об авторах

\*Дрождина Марианна Борисовна — доцент; адрес: Россия, 610998, г. Киров, ул. К. Маркса, д. 112; ORCID iD: <https://orcid.org/0000-0002-7689-8350>; eLibrary SPIN: 6938-4768; e-mail: drozhkina@yandex.ru

Бобро Варвара Андреевна — аспирант; ORCID iD: <https://orcid.org/0000-0003-2306-1423>; eLibrary SPIN: 2534-4480; e-mail: bobro.va@inbox.ru

Сенникова Юлиана Алексеевна — студент; ORCID iD: <https://orcid.org/0000-0002-5484-778X>; e-mail: sennikova.yuliana@inbox.ru

Корнилова Евгения Игоревна — врач-дерматолог; e-mail: doctorbeauty@mail.ru

## Information about the authors

\*Marianna B. Drozhkina — assistant professor; address: 112 K. Marks street, 610998, Kirov, Russia; ORCID iD: <https://orcid.org/0000-0002-7689-8350>; eLibrary SPIN: 6938-4768; e-mail: drozhkina@yandex.ru

Varvara A. Bobro — postgraduate student; ORCID iD: <https://orcid.org/0000-0003-2306-1423>; eLibrary SPIN: 2534-4480; e-mail: bobro.va@inbox.ru

Yuliana A. Sennikova — student; ORCID iD: <https://orcid.org/0000-0002-5484-778X>; e-mail: sennikova.yuliana@inbox.ru

Evgeniya I. Kornilova — dermatologist; e-mail: doctorbeauty@mail.ru

Статья поступила в редакцию: 20.01.2022

Принята к публикации: 31.03.2022

Дата публикации: 15.04.2022

Submitted: 20.01.2022

Accepted: 31.03.2022

Published: 15.04.2022