

<https://doi.org/10.25208/vdv1294>

# Возможности нехирургических методов лечения базальноклеточного рака кожи

© Кубанов А.А., Сайтбурханов Р.Р.\*, Плахова К.И., Кондрахина И.Н.

Государственный научный центр дерматовенерологии и косметологии  
107076, Россия, г. Москва, ул. Короленко, д. 3, стр. 6

Базальноклеточная карцинома является наиболее распространенным немеланомным раком кожи. Он происходит из недифференцированных клеток базального слоя эпидермиса или из внешней корневой оболочки волосяного фолликула. Важнейшим этиологическим фактором развития базалиомы является ультрафиолетовое излучение.

Хирургическое лечение считается золотым стандартом лечения пациентов с базальноклеточным раком кожи, тем не менее в ситуациях, когда хирургический метод лечения невозможен, доступны нехирургические варианты. Цель этого обзора — обобщить эффективность и показания к альтернативным нехирургическим методам лечения, которые могут быть использованы при лечении пациентов с базальноклеточным раком кожи.

Эффективные нехирургические методы лечения базальноклеточного рака кожи включают деструктивные методы (выскабливание и электродессикация, криохирургия, лазерная деструкция), фотодинамическую и наружную терапию, ингибиторы сигнального пути Hedgehog. Нехирургические альтернативы могут быть безопасны и эффективны для лечения базальноклеточного рака кожи.

При выборе оптимального лечения следует учитывать такие факторы, как расположение, размер и гистопатологический подтип опухоли, а также следует учитывать ожидаемые косметические результаты и предпочтения пациента.

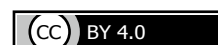Для поиска необходимой литературы использованы базы данных PubMed, MedLine, Web of Science и РИНЦ.

**Ключевые слова:** базальноклеточный рак кожи, деструктивные методы, фотодинамическая терапия, лазер, ингибиторы сигнального пути Hedgehog.

**Конфликт интересов:** авторы данной статьи подтвердили отсутствие конфликта интересов, о котором необходимо сообщить.

**Источник финансирования:** работа выполнена и опубликована за счет финансирования по месту работы авторов.

**Для цитирования:** Кубанов А.А., Сайтбурханов Р.Р., Плахова К.И., Кондрахина И.Н. Возможности нехирургических методов лечения базальноклеточного рака кожи. Вестник дерматологии и венерологии. 2021;97(6):20–32. doi: <https://doi.org/10.25208/vdv1294>



# Non-surgical treatments for basal cell skin cancer

© Alexey A. Kubanov, Rifat R. Saytburkhanov\*, Xenia I. Plakhova, Irina N. Kondrakhina

State Research Center of Dermatovenereology and Cosmetology  
Korolenko str., 3, bldg 6, 107076, Moscow, Russia

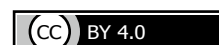Basal cell carcinoma is the most common nonmelanoma skin cancer. It originates from undifferentiated cells in the basal cell layer of the epidermis or from the outer root sheath of the hair follicle. The most important factor in development of basalioma is ultraviolet radiation. Surgery is considered the gold standard of treatment for basal cell cancer. However, nonsurgical options are available for individuals who are unsuitable for surgery. The purpose of this review is to summarize the efficacy and indications of alternative, nonsurgical treatments that can be used in the management of basal cell cancer. Effective nonsurgical treatments include destructive methods (eg, curettage and electrodesiccation, cryosurgery, laser), photodynamic therapy, topical medications, hedgehog pathway inhibitors. Nonsurgical therapeutic alternatives are safe and effective for the treatment of BCC. Factors such as tumor location, size, and histopathological subtype should be taken into consideration when selecting optimal treatment, cosmetic results and patient preference should be considered too. To search for the necessary literature, the PubMed, MedLine, Web of Science and RSCI databases were used.

**Keywords:** basal cell skin cancer, destructive methods, photodynamic therapy, laser, hedgehog pathway inhibitors.

**Conflict of interest:** the authors declare that there are no obvious and potential conflicts of interest associated with the publication of this article.

**Source of funding:** the work was done through financing at the place of work of the authors.

**For citation:** Kubanov AA, Kondrakhina IN, Plakhova XI, Saytburkhanov RR. Non-surgical treatments for basal cell skin cancer. *Vestnik Dermatologii i Venerologii*. 2021;97(6):20–32. doi: <https://doi.org/10.25208/vdv1294>



## Введение

Базальноклеточный рак кожи — это наиболее распространенный вид рака кожи, возникающий из клеток базального слоя эпидермиса и эпителия волосных фолликулов. Очаги базальноклеточного рака кожи, как правило, появляются на коже, подвергавшейся воздействию солнечных лучей, особенно часто на лице и шее [1]. Большинство базалиом растут медленно и имеют низкий метастатический потенциал, но они являются местно-инвазивными и могут приводить к разрушению подлежащих тканей [2].

Факторы риска развития базальноклеточного рака кожи включают в себя пожилой возраст, воздействие ультрафиолетового излучения (включая профессиональное воздействие и воздействие в свободное время), фототип кожи, пол, фармакологическую терапию сопутствующей патологии, лучевую терапию в анамнезе, семейный анамнез кожных опухолей, длительное воздействие мышьяка, иммуносупрессию и некоторые генетические синдромы [3–5].

Основная стратегия снижения риска развития базальноклеточного рака кожи заключается в защите от ультрафиолетового излучения, особенно в детском и подростковом возрасте. Польза применения фото-защитных косметических средств для снижения риска развития базальноклеточного рака кожи неясна, в то же время использование наружных средств с уровнем фотопротекции SPF 15+ достоверно снижает риск развития актинического кератоза и плоскоклеточного рака кожи [6, 7].

## Клинические проявления и диагностика

Большинство случаев базальноклеточного рака кожи возникают на лице, что согласуется с причинной ролью УФ-излучения [10]. Остальные случаи возникают на туловище и конечностях, и лишь в редких случаях

базалиома встречается на участках, не содержащих волос, таких как слизистая оболочка половых органов. Основными клиническими подтипами базальноклеточного рака кожи являются узловой (язвенно-узловой), поверхностный и морфеоформный. Иногда в этих опухлях могут присутствовать различные количества меланина, которые часто называют пигментированными базалиомами.

Узловой (нодулярный, язвенно-нодулярный) подтип базальноклеточного рака кожи — наиболее распространенный клинический подтип, на его долю приходится от 50 до 79% всех базалиом [10, 11]. Очаги поражения состоят из узлов жемчужно-белого цвета с ветвящимися телеангиэктазиями на поверхности, которые могут изъязвляться.

Поверхностная базалиома — второй по распространенности клинический подтип, на который приходится до 15% всех случаев базальноклеточного рака кожи [10, 11]. Очаг поражения обычно проявляется в виде хорошо очерченного пятна или бляшки от розового до красного цвета, с незначительным шелушением на поверхности. Отличительной особенностью поверхностной базалиомы является ее четкий выступающий нитевидный край, состоящий из очень мелких блестящих, беловатых полупрозрачных узелков. Чаще встречается у более молодых пациентов, чем другие подтипы, при этом средний возраст на момент постановки диагноза составляет 57 лет [12].

Склеродермоподобный (морфеоподобный) подтип базальноклеточного рака кожи — редкая агрессивная форма базальноклеточной карциномы, составляет от 5 до 10% случаев [11]. Очаг поражения имеет клиническое сходство с ограниченными проявлениями бляшечной склеродермии и характеризуется образованием инфильтрированной твердой бляшки с желтоватой восковидной поверхностью и телеангиэктазиями. Гра-

Факторы риска, связанные с повышенным воздействием естественного или искусственного ультрафиолета

- Периодическое и интенсивное пребывание на солнце (особенно в детском и подростковом возрасте)
- Североевропейское этническое происхождение
- Светлый цвет кожи
- Склонность к ожогам, а не к загару
- Близость места проживания к экватору
- Солнечные ожоги в анамнезе
- Использование солярия

Другие факторы риска

- Воздействие терапевтического ионизирующего излучения
- Иммуносупрессия у реципиентов трансплантации органов
- Серопозитивный статус ВИЧ
- Генетические синдромы: синдром Горлина — Гольца, синдром Ромбо, синдром Базекса — Дюпре — Кристола, простой буллезный эпидермолиз и альбинизм

Рис. 1. Факторы риска развития базальноклеточного рака кожи

Fig. 1. Risk factors of basal cell skin cancer

ницы очага четкие, очертания округлые или неправильные, размеры 1–3 см и более, локализуется обычно на лице [13, 14]. Данная форма базальноклеточного рака кожи тяжело поддается лечению из-за агрессивного биологического поведения с развитием местной инвазии и субклиническим распространением, а также более высокой частоты местных рецидивов [13–15].

Фиброэпителиальный подтип базальноклеточного рака кожи (фиброэпителиома Пинкуса) — очень редкая форма доброкачественно протекающей базалиомы, отличающаяся гиперплазированной мукоидно-набухшей стромой с тонкими анастомозирующими между собой тяжами базалоидных клеток. Фиброэпителиальная базалиома представляет собой обычно одиночный плоский или полушаровидный узел плотноэластической консистенции, гладкий или несколько шероховатый, розового или телесного цвета, диаметром 1–2,5 см, напоминающий фиброму с широким основанием или себорейную кератому [13, 14].

Приблизительно в 10–20% случаев базальноклеточный рак кожи встречается в первично-множественном варианте, при котором опухолевый процесс имеет преимущественно поверхностный характер, склонен к относительно быстрому росту и частым рецидивам [16].

Диагностика базальноклеточного рака кожи основывается на патоморфологическом исследовании. Получение образца тканей для прижизненного патологоанатомического исследования путем биопсии кожи является стандартом для диагностики базальноклеточной карциномы и основанием для выбора метода лечения. Могут использоваться различные методы биопсии, включая эксцизионную, инцизионную, сбривающую (shave) и пункционную (punch) [17].

На основе патоморфологических характеристик базалиомы можно разделить на две категории (табл. 1): подтипы неагрессивного и агрессивного роста [18, 19]. Подтипы неагрессивного роста включают узловую и поверхностный, соответствующие клиническим узловым и поверхностным подтипам соответ-

ственно. Подтипы агрессивного роста, которые имеют более высокую частоту рецидивов и тенденцию вызывать обширное местное разрушение, включают морфеоформный, инфильтративный, микронодулярный и базосквамозный. Комбинации этих гистопатологических паттернов могут быть обнаружены в одной опухоли, которую затем называют опухолью смешанной гистологии. Опухоли смешанной гистологии составляют примерно 40% впервые обнаруженных очагов базальноклеточного рака кожи [18].

### Принципы и методы лечения пациентов с базальноклеточным раком кожи

В настоящее время применяют различные методы лечения базальноклеточного рака кожи, а рекомендуемые варианты и способы удаления первичного поражения во многом зависят от отнесения опухоли к низкому или высокому риску рецидива в соответствии с клиническими рекомендациями [20, 21]. Определение риска рецидива зависит от факторов, которые могут повлиять на его вероятность, включая расположение, размер, границы, первичный или рецидивирующий случай, гистологический подтип и состояние здоровья пациента.

#### Факторы риска рецидива опухоли после лечения.

Анатомическое расположение — хорошо известный фактор риска рецидива базальноклеточного рака кожи. В клинических рекомендациях и соответствующих критериях использования методики резекции по Mohs выделены 3 области тела для стратификации риска на основе локализации первичной опухоли. Центрофациальная область («область маски») представляет собой зону с самым высоким риском, связанным с местоположением (рис. 2). Размер поражения и плохо определяемые границы являются независимыми факторами риска рецидива. Предельные размеры опухоли варьируются в зависимости от местоположения (табл. 2). Все рецидивирующие очаги базальноклеточного рака кожи, независимо от предыдущего метода лечения, относятся к группе высокого риска.

Таблица 1. Гистологические подтипы базальноклеточного рака кожи [18, 19]  
Table 1. Histological subtypes of basal cell skin cancer [18, 19]

Подтипы неагрессивного роста		Подтипы агрессивного роста	
Нодулярный	Морфеоформный	Микронодулярный	
Эпидермис может быть изъязвлен. Большие гнезда базалоидных клеток, окруженные палисадообразными клетками, в папиллярной или ретикулярной дерме, сопровождающиеся перитуморальной ретракцией стромы. Кистозные пространства внутри больших островков опухоли.	Тяжи базалоидных клеток толщиной от одной до пяти клеток, проходящие между плотными коллагеновыми пучками. Опухоль плохо разграничена, наблюдается обширная инвазия в ретикулярную дерму и даже в подкожно-жировую клетчатку. Артефакт ретракции встречается редко, а периферические палисадообразные клетки отсутствуют.	Круглые или овальные гнезда базалоидных клеток. Эти гнезда меньше по размеру и широко рассредоточены, проникая глубже в дерму, а в некоторых случаях в подкожно-жировую клетчатку.	
Поверхностный	Инфильтративный	Базосквамозный	
Базалоидные клетки пролиферируют вдоль оси, параллельной поверхности эпидермиса, но не глубже, чем сосочковый слой дермы. Может наблюдаться щелевидная ретракция палисадных базальных клеток из прилежащей стромы. Присутствуют множественные дискретные очаги пролиферации.	Опухолевые клетки образуют не только тяжи, но и большие комплексы с неправильными контурами. Выраженный фиброз стромы с плотными коллагеновыми пучками, нечеткие границы опухоли, признаки инвазии в подкожно-жировую клетчатку.	Инфильтративный рост «зубчатых» тяжелой опухолевых клеток, некоторые с abortивным периферическим палисадом и четко выраженной базалоидной морфологией, а также области с плоскоклеточной дифференцировкой.	

Таблица 2. Риск рецидива базальноклеточного рака в зависимости от локализации первичной опухоли [26]  
Table 2. The recurrence risk of basal cell carcinoma, depending on the location of the primary tumor [26]

Низкий риск (зона L)	Средний риск (зона M)	Высокий риск (зона H)
Туловище и конечности (за исключением ладоней, ногтевых фаланг, передней поверхности голеней, лодыжек, стоп)	Щеки, лоб, волосистая часть головы, шея и голени	«Зона маски», центральные отделы лица, веки, брови, периорбитальные области, нос, губы (кожа и красная кайма), подбородок, нижняя челюсть, околоушная и заушная области, складки кожи лица, висок, ушная раковина, а также гениталии, ладони и стопы

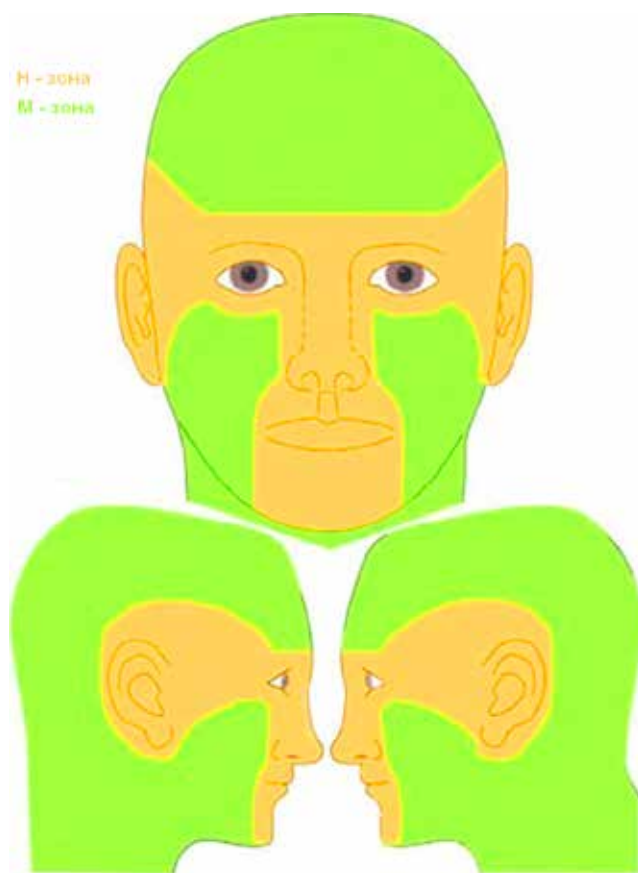


Рис. 2. Зоны лица [20]

Fig. 2. Facial areas [20]

Факторами риска рецидива являются также иммуносупрессия при трансплантации органов, химиотерапии, длительные курсы фототерапии и фотохимиотерапии или локализация опухоли в месте предыдущей лучевой терапии [22, 23].

Наличие периневральной инвазии или агрессивных гистопатологических подтипов, таких как микронодулярный, инфильтративный или морфеаформный, также увеличивает риск рецидива [20, 21, 24]. Одна из потенциальных ловушек классификации, основанной на гистологическом подтипе, — это возможность получения несоответствующего биопсийного материала (например, недостаточный размер, периферическое расположение, биоптат из области изъязвления) или его частичной гистологической оценки. Смешанный под-

тип базальноклеточного рака кожи идентифицируется примерно в 50% биоптатов, полученных из рецидивных опухолей, что подтверждает первоначальную ошибочную классификацию опухоли и, как следствие, последующую неэффективность лечения [25].

Периневральная инвазия редко встречается при базальноклеточном раке кожи, от 0,18 до 10% случаев [26], и встречается при размере опухоли более 2 см при гистологически установленных агрессивных формах и определенных локализациях, включая губу, ушную раковину, лоб, волосистую часть головы, висок и тыльную сторону кисти. Такие симптомы, как боль, онемение или парестезии, являются показаниями к надлежащему обследованию для выявления периневральной инвазии, а при подозрении следует рассмотреть возможность проведения магнитно-резонансной томографии с контрастированием для оценки степени распространения опухоли [20, 21].

Лечение базальноклеточного рака кожи как с низким, так и с высоким риском рецидива наиболее эффективно осуществлять хирургическим путем; рекомендуемые хирургические методы различаются в зависимости от того, характеризуется ли поражение низким или высоким риском в соответствии с клиническими рекомендациями [20, 21].

В случае если операция невозможна или нежелательна со стороны пациента, для опухолей с низким риском рецидива возможно применение нехирургических методов лечения, включая выскабливание и электродессикацию, криохирургию, лазерную деструкцию, наружную и фотодинамическую терапию [20, 21, 27].

Тем не менее пациенты должны быть предупреждены о том, что показатели излечения могут быть ниже при использовании этих вариантов по сравнению с хирургическим вмешательством [28].

#### *Кюретаж и электродессикация*

Кюретаж (выскабливание) и электродессикация — это метод, широко используемый для удаления доброкачественных и отдельных злокачественных новообразований кожи. Данный метод в основном используется зарубежными врачами — дерматовенерологами и семейными врачами, в то время как пластические хирурги и врачи-онкологи чаще иссекают доброкачественные и злокачественные образования.

Тщательный обзор литературы показывает, что данный метод имеет как достоинства, так и недостатки. При рациональном подходе важно изучить основы данного метода, вероятные показатели излечения для конкретных клинически и гистологически охарактеризованных типов базальноклеточного рака кожи,



Таблица 3. Клинические и морфологические факторы риска рецидива базальноклеточного рака кожи [21]  
Table 3. Clinical and morphological risk factors for recurrence of basal cell skin cancer [21]

Признак	Высокий риск	Низкий риск
<b>Клинические признаки:</b>		
Локализация и размер	Зона L: размер $\geq 20$ мм Зона M: размер $\geq 10$ мм Зона N: любой размер	Зона L: размер $< 20$ мм Зона M: размер $< 10$ мм
Границы опухоли	Размытые	Четкие
Первичная опухоль или рецидив	Рецидив	Первичная опухоль
Иммуносупрессия	Есть	Нет
Предшествующая лучевая терапия	Опухоль в поле ранее проведенной лучевой терапии	Не проводилась
<b>Морфологические признаки:</b>		
Морфологический вариант	Инфильтративный, микроузелковый, морфеоподобный, базосквамозный, склерозирующий или вариант с саркоматоидной дифференцировкой или их комбинации	Узловой или поверхностный
Периневральная инвазия	Есть	Нет

правильную технику выполнения и ожидаемый уровень косметического эффекта [28].

Клинические рекомендации указывают на возможность использования данного метода лечения для опухолей с низким уровнем риска рецидива. К достоинствам кюретажа и электродессикации относятся простота и скорость исполнения, экономичность; однако использование данного метода не позволяет проводить гистологическую оценку границ удаления, и результат лечения в значительной степени зависит от опыта врача [28]. Не следует проводить удаление базалиом данным методом в зоне роста терминальных волос из-за риска распространения опухолевых клеток по фолликулярным структурам [20].

Большой диаметр опухоли и анатомические участки высокого риска рецидива оказались независимыми факторами риска рецидива при использовании данного метода лечения. Исследование на основе более 2300 процедур удаления очагов базальноклеточного рака

кожи показало, что 5-летняя частота рецидивов составляет 3,3% для поражений любого диаметра, локализованных в L-области. Для опухолей в области M частота рецидивов через 5 лет составила 5,3 и 22,7% для опухолей диаметром менее 10 мм или более 10 мм соответственно. Для базалиом в области N — 5-летняя частота рецидивов составила 4,5 и 17,6% для опухолей менее 6 мм или более 6 мм соответственно [29].

При выскабливании можно использовать две основные методики [30]. В технике «пера» (рис. 3) кюретку держат как карандаш в доминирующей руке, а поражение фиксируют недоминирующей рукой. В технике «картофелечистки» кюретка удерживается в дистальном межфаланговом суставе указательного, среднего пальца, безымянного пальца и мизинца, большой палец используется как опора. Важно, чтобы обрабатываемая область была надежно закреплена. Кюретаж выполняется энергично, пока вся опухоль не будет удалена и не будет наблюдаться плотная дерма с точечным кровотечением.

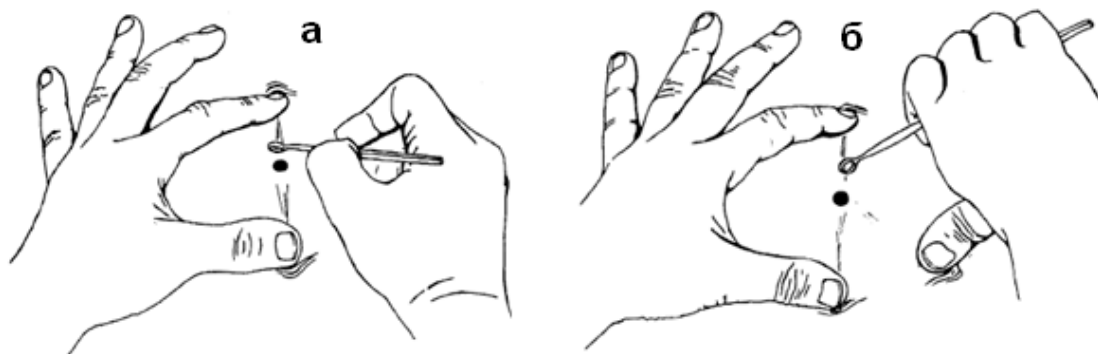

Рис. 3. Техника «пера» (а) и «картофелечистки» (б)  
Fig. 3. Curettage technique "pen" (a) and "potato peeler" (b)

Вторым компонентом данной методики лечения является электродессикация, при которой используется высокочастотный переменный ток с высоким напряжением и низкой силой. Эффект электродессикации возникает при непосредственном соприкосновении активного электрода с кожей.

Феномен электродессикации возникает при использовании монополярного режима, то есть когда задействован только один электрод, с которого электрическая энергия попадает на кожу и преобразуется в тепловую. Электродессикация — это метод электрохирургии, обеспечивающий максимально поверхностный уровень деструкции, поэтому он сочетается с выполнением кюретажа. Одновременно с деструкцией этот метод также обеспечивает гемостаз при условии небольшого кровотечения из капилляров. Для остановки кровотечения необходимым условием является относительно «сухая» раневая поверхность, так как сильное кровотечение рассеивает электрический ток [32].

Эффективность во многом зависит от навыков и квалификации специалиста, поэтому важна надлежащая подготовка. Кроме того, косметический результат считается худшим по сравнению со стандартным иссечением, и поэтому применения метода следует избегать в косметически чувствительных областях [31].

#### *Криодеструкция*

Криодеструкция используется для лечения меланомного рака кожи с начала 60-х гг. XX в. Воздействие экстремально низких температур вызывает гибель клеток из-за деградации фосфолипидов клеточной мембраны вследствие осмотического повреждения и образования внеклеточных и внутриклеточных кристаллов льда, а также вследствие локальных гемодинамических нарушений, обусловленных сосудистым стазом [33].

Это хорошо зарекомендовавший себя метод лечения пациентов с проявлениями базальноклеточного рака кожи низкого риска рецидива. По данным различных источников, частота выздоровления составляет 97–99% в течение 5 лет наблюдения [34, 35].

Криодеструкция базалиом проводится методом открытого распыления жидкого азота либо с помощью криозондов фиксированного размера. Процедура может выполняться как под местной инфильтрационной анестезией, так и без нее. Возможно предварительное проведение кюретажа опухоли, что помогает в определении латерального распространения и глубины, а также для уменьшения количества некротической массы, которая должна быть удалена в процессе заживления [36].

Опухоль и 4 мм видимо здоровой окружающей кожи должны быть заморожены как можно быстрее с помощью криораспылителя до тех пор, пока вся область не будет охвачена ледяным шаром. Замораживание поддерживается в течение 30–60 с посредством прерывистых струй брызг жидкого азота. Опухоль оставляют для полного оттаивания в течение 5 мин перед проведением второго цикла замораживания-оттаивания [37].

Использование криозондов оправданно при необходимости провести более глубокое воздействие низкими температурами или при необходимости защитить окружающие структуры, такие как глаз. При использовании криозондов над костными структурами, такими как внутренний угол глазной щели, замораживание прекраща-

ется, как только ледяной шарик прилипает к надкостнице. На носу, ушной раковине и губе замораживание прекращается, когда ледяной шарик становится едва видимым или пальпируемым на противоположной стороне уха, носа или губы [38].

Рана заживает вторичным натяжением в течение 2–4 недель при использовании топических антибактериальных препаратов. Расположение опухоли дистальнее локтевого и коленного сустава является относительным противопоказанием из-за длительного заживления ран [39].

#### *Аблятивное лазерное воздействие*

Абляционные лазеры, включающие в себя устройства на диоксиде углерода (CO<sub>2</sub>) и эрбий-иттрий-алюминиевом гранате (Er:YAG), имеют длины волн, лежащие в инфракрасном диапазоне (10 600 и 2940 нм соответственно).

Результатом воздействия лазерного излучения данных длин волн является абляция тканей за счет испарения тканевой воды.

Прецизионность лазерной абляции позволяет минимизировать «побочные» повреждения тканей вне области лечения за счет подачи высокой плотности энергии с короткой длительностью импульса, что позволяет более точно контролировать испарение тканей с минимальным неспецифическим термическим повреждением окружающей ткани.

Результативность и косметический результат лазерной деструкции очагов базальноклеточного рака кожи зависят как от навыков и техники врача, так и от используемого им оборудования и параметров лазерного излучения.

Эффективность лечения с использованием углекислотного лазера варьирует от 100% клинического выздоровления в течение 3 лет наблюдений [40] до 86% [41] при пятилетнем периоде наблюдений. Частота рубцевания колеблется от 0 до 12%, а частота пигментных нарушений — от 2 до 12%. В исследованиях, в которых основное внимание уделялось лечению базалиом в периорбитальной области, сообщалось о синехиях в 5% случаев и повреждениях ресниц в 10% случаев [42]. Клинические данные, изучающие роль Er:YAG-лазера в лечении базальноклеточного рака кожи, ограничены. Сообщается о 91,75% эффективности данного вида лазерного излучения в качестве монотерапии для лечения нодулярных форм базальноклеточного рака кожи с 12-месячным периодом наблюдения [43].

Процедуры лазерной абляции очагов базальноклеточного рака кожи проводятся под местной инфильтрационной анестезией. Методика предусматривает послойное удаление тканей опухоли, которое может быть осуществлено за несколько проходов. Параметры плотности энергии, диаметр лазерного луча, длительность импульса и количество проходов не стандартизированы и определяются врачом исходя из клинической картины и возможностей используемого оборудования. Возможно проведение интраоперационного эксфолиативного цитологического исследования, что может снизить риск рецидива опухоли [40].

Использование абляционных лазеров может обеспечить хорошие клинические и косметические результаты с уменьшением частоты таких осложнений, как кровотечение, инфекции и рубцы. Во многих исследованиях, демонстрирующих частоту излечения

в диапазоне > 90%, использовалась техника, сочетающая несколько «этапов» прохождения лазера и интраоперационной оценки с последующим цитологическим подтверждением эрадикации опухолей.

Однако в настоящее время абляционное лазерное лечение базальноклеточного рака кожи не продемонстрировало значительного преимущества по сравнению с существующими стандартными вариантами лечения. Хотя абляционные лазеры могут иметь косметическое преимущество, на сегодняшний день нет прямых сравнительных исследований, подтверждающих это [44].

#### *Неаблятивное лазерное воздействие*

Селективное лазерное лечение пациентов с базальноклеточным раком кожи реализовано за счет использования энергии излучения с длиной волны 585–595 и 1064 нм, избирательно адсорбируемой оксигенированной и дезоксигенированной формами гемоглобина эритроцитов крови. При поглощении энергии лазерного излучения хромофорами крови происходит ее конверсия в тепловую с последующим переизлучением на соудистую стенку, что приводит к избирательному разрушению сосудистой системы опухолей.

Метод селективной лазерной коагуляции с использованием излучения с длиной волны 585–595 нм основан на избирательной адсорбции данного вида энергии оксигенированной формой гемоглобина эритроцитов крови. В результате воздействия лазерного излучения происходит очень быстрое нагревание содержимого кровеносного сосуда до температуры выше 100 °С при минимальном нагреве дермы, энергия поглощенного излучения преобразуется в тепло, которое не успевает рассеиваться, вследствие чего накапливается в сосуде, что приводит к разрушению его стенки.

Эффективность использования пульсирующего лазера на красителях (585–595 нм) при лечении очагов базальноклеточного рака кожи с низким риском рецидива составляет от 56 до 94% при 21-месячном периоде наблюдений [45, 46].

Процедуры селективной лазерной деструкции проводятся без использования анестезии, для уменьшения субъективных ощущений пациента может использоваться внешнее аппаратное охлаждение. Для проведения воздействия используется диаметр лазерного луча 7–10 мм, плотность энергии 7,5–15 Дж/см<sup>2</sup>, длительность импульса 0,45–3 мс, 10% перекрытие импульсов, количество процедур 1–4, межпроцедурный интервал 2–4 недели. Критерий эффективности подобранных параметров — появление пурпуры. Область воздействия включает в себя не менее 5 мм окружающей опухоль видимой здоровой ткани.

К нежелательным побочным явлениям, возникающим после процедуры и носящим временный характер, относятся эритема, отек и пурпура, к перманентным — гипопигментация [45].

Метод селективной лазерной коагуляции с использованием излучения с длиной волны 1064 нм основан на избирательной адсорбции данного вида энергии оксигенированной и в большей степени дезоксигенированной формой гемоглобина эритроцитов крови. В результате воздействия лазерного излучения происходит нагревание содержимого кровеносного сосуда до температуры выше 75 °С, что вызывает контракцию коллагеновых волокон сосудистой стенки, приводящей к облитерации просвета сосуда.

Эффективность использования неодимового лазера (1064 нм) при лечении очагов базальноклеточного рака кожи составляет от 98% при 8-летнем периоде наблюдений [47]. Частота возникновения рубцовых изменений в области лечения составляет 3–19%, гиперпигментации — 3%, гипопигментации — 11% [42].

Процедуры селективной лазерной деструкции проводятся как с использованием инфильтрационной анестезии, так и без нее, для уменьшения субъективных ощущений пациента может использоваться внешнее аппаратное охлаждение. Для проведения воздействия используется диаметр лазерного луча 5 мм, плотность энергии 80–140 Дж/см<sup>2</sup>, длительность импульса 7–10 мс, 10% перекрытие импульсов, количество процедур — 1. Критерий эффективности подобранных параметров — потемнение или появление серого оттенка области воздействия. Область воздействия включает в себя не менее 5 мм окружающей опухоль видимой здоровой ткани.

Основываясь на результатах когортных исследований, можно сделать вывод, что использование Nd:YAG-лазера представляется безопасным методом лечения базальноклеточного рака кожи низкого риска с эффективностью, сравнимой с традиционными хирургическими вмешательствами.

#### *Фотодинамическая терапия*

Фотодинамическая терапия — это альтернативный подход к лечению поверхностного немеланомного рака кожи, включая базальноклеточный рак кожи. Данный метод малоинвазивен, избирательно воздействует на опухолевые клетки, является рентабельным и позволяет получить хороший косметический результат [48].

Фотосенсибилизирующий агент, 5-аминолевулиновая кислота (ALA) или метиламинолевулиновая кислота (MAL), может наноситься местно на опухоль или доставляется в ткани опухоли при системном введении, например, порфирин натрия или мета-тетрагидрокси-фенилхлорина, хлорина Е6. Эти предшественники протопорфирина быстро поглощаются кератиноцитами, затем превращаются в светочувствительную молекулу порфирин IX. Затем сенсибилизированная опухоль подвергается воздействию света определенной длины волны, вследствие взаимодействия с порфиринами генерируются высокореактивные синглетные формы кислорода, которые опосредуют разрушение опухоли. Помимо прямой цитотоксичности эффект фотодинамической терапии реализуется за счет модификации биологического ответа через индукцию врожденных и адаптивных иммунных механизмов хозяина [49].

Существует множество различных протоколов фотодинамической терапии, и результаты различаются в зависимости от подтипа базальноклеточного рака кожи, предшествующего выскабливания и количества сеансов ФДТ [48–50], в то время как используемый фотосенсибилизатор не влияет на результат [51].

Частота клиренса после фотодинамической терапии для поверхностной формы базальноклеточного рака кожи колеблется от 76 до 82% в нескольких исследованиях, но может быть и 58% [48, 52]. Частота успешной терапии для нодулярной формы базалиомы составляет 53–76% [48]. Меньше рецидивов наблюдалось, когда пациенты получали фотодинамическую терапию за 2 сеанса (91%) по сравнению с 1 сеансом (68%) с периодом наблюдения 6 лет [53].



Фотодинамическая терапия при базальноклеточном раке кожи обычно хорошо переносится, но во время фазы освещения часто возникает боль и/или жжение. После процедуры часто наблюдаются локализованная эритема и отек, за которыми следует образование эрозий и корок, которые заживают в течение 2–6 недель.

Метаанализ Wang et al. не показал значительных различий в частоте рецидивов при сравнении фотодинамической терапии с криотерапией или фармакологическим лечением, а косметический результат после фотодинамической терапии не показал значительных различий при сравнении с другими видами лечения [54].

#### *Наружная топическая терапия*

Открытый в 1957 г. **5-фторурацил** используется для лечения различных дерматологических заболеваний и опухолей [55]. Попадая в клетку, 5-фторурацил превращается в активные метаболиты: фтордезоксириндинмонофосфат, фтордезоксириндинтрифосфат и фторуридинтрифосфат, которые впоследствии нарушают нормальное функционирование нуклеиновых кислот, что приводит к гибели быстро пролиферирующих клеток [56].

Селективная цитотоксичность 5-фторурацила и минимальное действие на нормальные клетки кожи сделали его многообещающим лекарственным препаратом, который со временем продемонстрировал эффективность при многих дерматологических состояниях [57].

5-фторурацил 5% крем для местного применения подавляет синтез ДНК и является первым наружным препаратом, одобренным FDA для лечения поверхностных форм базальноклеточного рака кожи.

Препарат наносится тонким слоем на очаг поражения с захватом 1–2 мм здоровой кожи дважды в день. Длительность терапии может составлять до 3 месяцев. Эффективность терапии поверхностной формы базалиомы составляет до 90% [58].

5-фторурацил для местного применения обычно хорошо переносится. Наиболее частыми побочными эффектами являются: боль, зуд, эритема, эрозирование, образование корок и экзематозная реакция. Редкие побочные эффекты включают раневые инфекции, рожистое воспаление и образование язв, рубцевание отмечается в 16% случаев [59].

Топический 5-фторурацил обычно показан для лечения поверхностных базалиом с локализацией на туловище и конечностях и противопоказан для узловых или агрессивных форм базальноклеточного рака кожи [60].

Препарат **имиквимод** работает как модификатор иммунного ответа, активируя Toll-подобный рецептор 7, что приводит к стимуляции дендритных клеток, находящихся как в эпидермисе, так и в дерме, способствуя привлечению естественных клеток-киллеров и синтезу цитокинов за счет пролиферации В-лимфоцитов.

Схема лечения представляет собой использование 5% крема на очаг поражения с захватом 1 см видимо здоровой кожи, применяемого один раз в день, 5 дней в неделю в течение 6 недель при поверхностной и 12 недель при нодулярной форме базальноклеточного рака кожи.

Частота излечения для поверхностной формы базалиомы при лечении имиквимодом составляет 80,5–83,8% при пятилетнем периоде наблюдений, для нодулярной — 81% [61, 62].

Терапия имиквимодом обычно хорошо переносится. Местные побочные эффекты — раздражение кожи и гипопигментация в области нанесения крема. Системные побочные эффекты включают в себя утомляемость, гриппоподобное состояние, эксфолиативный дерматит и ангионевротический отек. Имиквимод для местного применения одобрен для лечения первичных поверхностных форм базальноклеточного рака кожи, с очагами размером менее 2 см в диаметре, в участках с низким уровнем риска рецидива [62].

**Патидегиб** (саридегиб, IPI-926), ингибитор SMO [63], получил одобрение в качестве геля для местного применения при синдроме Горлина — Гольца в США и ЕС.

В многоцентровом двойном слепом рандомизированном клиническом исследовании оценивалась эффективность и безопасность 2% и 4% геля патидегиба у пациентов с синдромом Горлина. Через 26 недель при использовании 2% патидегиба наблюдалось снижение количества опухолей на 51,29% по сравнению с исходным уровнем, тогда как 4% гель патидегиба показал снижение на 26,63%. Таким образом, было продемонстрировано, что 2% гель патидегиба имеет более высокую клиническую результативность в отношении очагов базальноклеточного рака кожи с меньшим количеством побочных эффектов, чем 4% гель [64, 65].

В настоящее время проводится многоцентровое рандомизированное двойное слепое контролируемое исследование эффективности и безопасности 2% геля патидегиба у пациентов с очагами базальноклеточного рака кожи, локализованными на лице, не связанными с синдромом Горлина [66].

#### *Системные ингибиторы сигнального пути Hedgehog*

Ингибиторы сигнального пути Hedgehog показаны в отношении местнораспространенных и редких метастатических форм базальноклеточного рака кожи [67].

Ингибиторы сигнального пути Hedgehog **висмодегиб и сонидегиб** (супрессоры трансмембранного белка Smoothed) представляют собой пероральные препараты, первыми получившие разрешения FDA и ЕМА для лечения местнораспространенного и метастазирующего базальноклеточного рака кожи, рецидивировавшего после эксцизии или при наличии противопоказаний для хирургического лечения или лучевой терапии [68].

Одобрение висмодегиба было основано на результатах II фазы многоцентрового международного двухкогортного нерандомизированного исследования (ERIVANCE BCC), оценивавшего пероральный прием висмодегиба в дозе 150 мг в день для метастатического базальноклеточного рака кожи и неоперабельного местнораспространенного, показавшего независимо оцененные показатели объективного клинического ответа на терапию в 48,5 и 60,3% и среднюю продолжительность клинического ответа 14,8 и 26,2 месяца соответственно [69].

У большинства пациентов, получавших висмодегиб, наблюдались следующие побочные эффекты: мышечные спазмы, алопеция, потеря вкуса, снижение веса и аппетита, утомляемость, тошнота или диарея [70]. Исследование также показало, что пациенты с базальноклеточным раком кожи, получавшие висмодегиб, имеют повышенный риск развития плоскоклеточного рака кожи [71].

Сонидегиб — это пероральный ингибитор SMO, который структурно отличается от висмодегиба. Он был одобрен FDA в июне 2015 г. для лечения местнораспространенного базальноклеточного рака кожи, который рецидивировал после хирургического вмешательства или лучевой терапии, или у пациентов, не являющихся кандидатами на операцию или лучевую терапию [72]. Одобрение и большинство данных об эффективности и безопасности были получены в результате II фазы многоцентрового рандомизированного двойного слепого исследования VOLT у пациентов с метастатическим и местнораспространенным базальноклеточным раком кожи. Пациенты были рандомизированы для получения 200 мг (самая низкая активная доза) и 800 мг (максимальная переносимая доза) сонидегиба ежедневно [73]. Первичной конечной точкой была частота объективного ответа в обеих группах лечения: в группе 200 мг она составляла 43% для местнораспространенного и 15% для метастатического поражения, в то время как в группе 800 мг она составляла 38 и 17% соответственно. Не было обнаружено дополнительной эффективности от дозирования 800 мг по сравнению с дозой 200 мг. Доза 200 мг также продемонстрировала более благоприятный профиль побочных эффектов с более низкой частотой нежелательных явлений.

Лечение висмодегибом, несмотря на значительный клинический ответ, выявляет первичную/вторичную резистентность почти у 20% пациентов [74]. Этот феномен был впервые описан в серии случаев, которые продемонстрировали повторный рост по крайней мере одной опухоли у 21% пациентов с местнораспро-

страненным базальноклеточным раком кожи в среднем через 56 недель. Также сообщается об устойчивости некоторых форм базальноклеточного рака кожи к сонидегибу [75].

Стратегии преодоления устойчивости включают разработку новых ингибиторов сигнального пути Hedgehog, таких как таладегиб, испытания которого продолжаются, и агентов, нацеленных на другие звенья патогенеза базальноклеточного рака кожи [76].

### Заключение

Приведенные в обзоре данные демонстрируют наличие эффективных нехирургических альтернатив для успешного, безопасного и персонализированного лечения базальноклеточного рака кожи. Специалистам, оказывающим помощь таким пациентам, необходимо знать показания, эффективность и возможные побочные эффекты этого широкого спектра вариантов лечения для выбора наиболее подходящего метода для каждого клинического случая. Кроме того, необходимо помнить об отсутствии рандомизированных контролируемых исследований для многих из нехирургических процедур, что несколько ограничивает возможности их применения.

Нехирургические методы лечения позволяют достигать хороших результатов лечения пациентов с базальноклеточным раком кожи в том случае, если лечащий врач принимает во внимание размер опухоли, расположение и гистопатологический подтип; является ли опухоль первичной или рецидивирующей; опыт использования тех или иных методик; ожидаемые нежелательные явления; предпочтения пациентов и косметический результат. ■

## Литература/References

- Prieto-Granada C, Rodriguez-Waitkus P. Basal cell carcinoma: Epidemiology, clinical and histologic features, and basic science overview. *Curr Probl Cancer*. 2015;39(4):198–205. doi:10.1016/j.currprobcancer.2015.07.004
- Marzuka AG, Book SE. Basal cell carcinoma: pathogenesis, epidemiology, clinical features, diagnosis, histopathology, and management. *Yale J Biol Med*. 2015;88(2):167–179.
- Zanetti R, Rosso S, Martinez C, Nieto A, Miranda A, Mercier M, et al. Comparison of risk patterns in carcinoma and melanoma of the skin in men: a multi-centre case-case-control study. *Br J Cancer*. 2006;94(5):743–751. doi:10.1038/sj.bjc.6602982
- Correia de Sá TR, Silva R, Lopes JM. Basal cell carcinoma of the skin (part 1): epidemiology, pathology and genetic syndromes. *Future Oncol*. 2015;11(22):3011–3021. doi: 10.2217/fon.15.246
- López-Otín C, Blasco MA, Partridge L, Serrano M, Kroemer G. The hallmarks of aging. *Cell*. 2013;153(6):1194–1217. doi:10.1016/j.cell.2013.05.039
- Green A, Williams G, Neale R, Hart V, Leslie D, Parsons P, Marks GC, Gaffney P, Battistutta D, Frost C, Lang C, Russell A. Daily sunscreen application and betacarotene supplementation in prevention of basal-cell and squamous-cell carcinomas of the skin: a randomised controlled trial. *Lancet*. 1999;354(9180):723–729. doi: 10.1016/S0140-6736(98)12168-2
- Ulrich C, Jürgensen JS, Degen A, Hackethal M, Ulrich M, Patel MJ, Eberle J, Terhorst D, Sterry W, Stockfleth E. Prevention of non-melanoma skin cancer in organ transplant patients by regular use of a sunscreen: a 24 months, prospective, case-control study. *Br J Dermatol*. 2009;161 Suppl 3:78–84. doi: 10.1111/j.1365-2133.2009.09453.x
- Каприн А.Д., Старинский В.В., Шахзадова А.О. Злокачественные новообразования в России в 2019 году (заболеваемость и смертность). — 2020. [Kaprin AD, Starinskij VV, Shahzadova AO. Zlokachestvennyye novoobrazovaniya v Rossii v 2019 godu (zabolevaemost' i smertnost'). — 2020 (In Russ.).]
- Apalla Z, Nashan D, Weller RB, Castellsagué X. Skin Cancer: Epidemiology, Disease Burden, Pathophysiology, Diagnosis, and Therapeutic Approaches. *Dermatol Ther (Heidelb)*. 2017;7(Suppl 1):5–19. doi:10.1007/s13555-016-0165-y
- Scrivener Y, Grosshans E, Cribier B. Variations of basal cell carcinomas according to gender, age, location and histopathological subtype. *Br J Dermatol*. 2002;147(1):41–47. doi: 10.1046/j.1365-2133.2002.04804.x
- Gandhi SA, Kampp J. Skin Cancer Epidemiology, Detection, and Management. *Med Clin North Am*. 2015;99(6):1323–1335. doi: 10.1016/j.mcna.2015.06.002
- McCormack CJ, Kelly JW, Dorevitch AP. Differences in age and body site distribution of the histological subtypes of basal cell carcinoma. A possible indicator of differing causes. *Arch Dermatol*. 1997;133(5):593–596.
- Цветкова Г.М., Мордовцева В.В., Вавилов А.М., Мордовцев В.Н. (2003). Патоморфология болезней кожи. М.: Медицина. [Cvetkova GM, Mordovceva VV, Vavilov AM, Mordovcev VN. (2003). Patomorfologija boleznej kozhi. Moscow: Medicina (In Russ.).]

14. Галил-Оглы Г.А., Молочков В.А., Сергеев Ю.В. (2005). Дерматоонкология. М.: Медицина для всех, 628. [Galil-Ogly GA, Molochkov VA, Sergeev JuV. (2005). *Dermatoonkologija*. Moscow: Medicina dlja vseh, 628 (In Russ.)]
15. Sloane JP. (1977). The value of typing basal cell carcinomas in predicting recurrence after surgical excision. *British Journal of Dermatology*, 96(2);127–132.
16. Neugut AI, Robinson E. (1992). Multiple primary neoplasms. *The Cancer journal (Print)*, 5(5);245–248.
17. Elston DM, Stratman EJ, Miller SJ. Skin biopsy: Biopsy issues in specific diseases. *J Am Acad Dermatol*. 2016;74(1):1-16; quiz 17–18. doi: 10.1016/j.jaad.2015.06.033
18. Sexton M, Jones DB, Maloney ME. Histologic pattern analysis of basal cell carcinoma. Study of a series of 1039 consecutive neoplasms. *J Am Acad Dermatol*. 1990;23(6 Pt 1):1118–26. doi: 10.1016/0190-9622(90)70344-h
19. Crowson AN. (2006). Basal cell carcinoma: biology, morphology and clinical implications. *Modern pathology: an official journal of the United States and Canadian Academy of Pathology, Inc*, 19 Suppl 2, S127–S147. doi: 10.1038/modpathol.3800512
20. Bichakjian CK, Olencki T, Aasi SZ. NCCN Clinical Practice Guidelines in Oncology (NCCN Guidelines) Basal Skin Cancer, V.1; 2018. Available from: [https://www.nccn.org/professionals/physician\\_gls/pdf/nmsc.pdf](https://www.nccn.org/professionals/physician_gls/pdf/nmsc.pdf)
21. Алиев М.Д., Алиева С.Д., Альмов Ю.В., Бохан Б.Ю., Гафтон Г.И., Демидов Л.В. (2020). Клинические рекомендации. Базально-клеточный рак кожи. Ассоциация онкологов России. Электронный ресурс. URL: [https://oncology-association.ru/wp-content/uploads/2020/09/bazalnokletochnyj\\_rak.pdf](https://oncology-association.ru/wp-content/uploads/2020/09/bazalnokletochnyj_rak.pdf) [Aliiev MD, Alieva SD, Alymov JuV, Bohjan BJU, Gafton GI, Demidov LV (2020). *Klinicheskie rekomendacii Bazal'nokletochnyj rak kozhi*. Associacija onkologov Rossii (In Russ.)]
22. Lott DG, Manz R, Koch C, Lorenz RR. Aggressive behavior of nonmelanotic skin cancers in solid organ transplant recipients. *Transplantation*. 2010;90(6):683–687. doi: 10.1097/TP.0b013e3181ec7228
23. Archier E, Devaux S, Castela E, Gallini A, Aubin F, Le Maître M, et al. (2012). Carcinogenic risks of psoralen UV-A therapy and narrowband UV-B therapy in chronic plaque psoriasis: a systematic literature review. *Journal of the European Academy of Dermatology and Venereology: JEADV*, 26 Suppl 3, 22–31. doi: 10.1111/j.1468-3083.2012.04520.x
24. Sartore L, Lancerotto L, Salmaso M, Giatsidis G, Paccagnella O, Alaibac M, et al. (2011). Facial basal cell carcinoma: analysis of recurrence and follow-up strategies. *Oncology reports*, 26(6),1423–1429. doi: 10.3892/or.2011.1453
25. Cameron MC, Lee E, Hibler BP, Giordano CN, Barker CA, Mori S, Cordova M, Nehal KS & Rossi AM. (2019). Basal cell carcinoma: Contemporary approaches to diagnosis, treatment, and prevention. *Journal of the American Academy of Dermatology*, 80(2), 321–339. <https://doi.org/10.1016/j.jaad.2018.02.083>
26. Dunn M, Morgan MB, Beer TW. Perineural invasion: identification, significance, and a standardized definition. *Dermatol Surg*. 2009;35(2):214–21. doi: 10.1111/j.1524-4725.2008.34412.x
27. Work Group; Invited Reviewers, Kim JYS, Kozlow JH, Mittal B, Moyer J, Olencki T, Rodgers P. Guidelines of care for the management of basal cell carcinoma. *J Am Acad Dermatol*. 2018 Mar;78(3):540–559. doi: 10.1016/j.jaad.2017.10.006
28. Goldman G. (2002). The current status of curettage and electrodesiccation. *Dermatologic clinics*, 20(3),569–ix. doi:10.1016/s0733-8635(02)00022-0
29. Silverman MK, Kopf AW, Grin CM, Bart RS, Levenstein MJ. Recurrence rates of treated basal cell carcinomas. Part 2: Curettage-electrodesiccation. *J Dermatol Surg Oncol*. 1991;17(9):720–726. doi: 10.1111/j.1524-4725.1991.tb03425.x
30. Adam JE. The technic of curettage surgery. *J Am Acad Dermatol*. 1986;15(4 Pt 1):697–702. doi: 10.1016/s0190-9622(86)70226-0
31. Rodriguez-Vigil T, Vázquez-López F, Perez-Oliva N. Recurrence rates of primary basal cell carcinoma in facial risk areas treated with curettage and electrodesiccation. *J Am Acad Dermatol*. 2007;56(1):91–95. doi: 10.1016/j.jaad.2006.07.007
32. Ахтямов С.Н. Электро- и радиохирургические методы в дерматологии и косметологии. Методическое пособие. 2014. 67 с. [Ahtjamov SN. *Jelektro- i radiohirurgicheskie metody v dermatologii i kosmetologii*. Metodicheskoe posobie. 2014. 67s. (In Russ.)] <http://www.mtucimed.ru/files/Ahtjamov.pdf>
33. Kuflik EG. Cryosurgery for cutaneous malignancy. An update. *Dermatol Surg*. 1997;23(11):1081–1087. doi: 10.1111/j.1524-4725.1997.tb00453.x.
34. Kuflik EG. Cryosurgery for skin cancer: 30-year experience and cure rates. *Dermatol Surg*. 2004;30(2 Pt 2):297–300. doi: 10.1111/j.1524-4725.2004.30090.x.
35. Lindemalm-Lundstam B, Dalenbäck J. Prospective follow-up after curettage-cryosurgery for scalp and face skin cancers. *Br J Dermatol*. 2009;161(3):568–76. doi: 10.1111/j.1365-2133.2009.09310.x
36. Paoli J, Gyllencreutz JD, Fouglerberg J, Backman EJ, Modin M, Polesie S, Zaar O. Nonsurgical Options for the Treatment of Basal Cell Carcinoma. *Dermatol Pract Concept*. 2019;9(2):75–81. doi: 10.5826/dpc.0902a01
37. Buckley D. Re: The freeze-thaw cycle in cryosurgery. *J Eur Acad Dermatol Venereol*. 2017;31(9):e405–e406. doi: 10.1111/jdv.14215
38. Buckley D. Cryosurgery for Nonmelanoma Skin Cancer. In *Modern cryosurgery for cancer*. 2012;865–892.
39. Zaccarian SA. Cryosurgery of cutaneous carcinomas. An 18-year study of 3,022 patients with 4,228 carcinomas. *J Am Acad Dermatol*. 1983;9(6):947–56. doi: 10.1016/s0190-9622(83)70213-6
40. Campolmi P, Brazzini B, Urso C, Ghersetich I, Mavilia L, Hercogova J, Lotti T. Superpulsed CO2 laser treatment of basal cell carcinoma with intraoperative histopathologic and cytologic examination. *Dermatol Surg*. 2002;28(10):909–11; discussion 912. doi: 10.1046/j.1524-4725.2002.02076.x
41. Kavoussi H, Ebrahimi A. Treatment and cosmetic outcome of superpulsed CO2 laser for basal cell carcinoma. *Acta Dermatovenerol Alp Pannonica Adriat*. 2013;22(3):57–61.
42. Sharon E, Snast I, Lapidot M, Kaftory R, Mimouni D, Hodak E, Levi A. Laser Treatment for Non-Melanoma Skin Cancer: A Systematic Review and Meta-Analysis. *Am J Clin Dermatol*. 2021;22(1):25–38. doi: 10.1007/s40257-020-00562-8
43. Smucler R, Vlk M. Combination of Er:YAG laser and photodynamic therapy in the treatment of nodular basal cell carcinoma. *Lasers Surg Med*. 2008;40(2):153–8. doi: 10.1002/lsm.20606
44. Soleymani T, Abrouk M, Kelly KM. An Analysis of Laser Therapy for the Treatment of Nonmelanoma Skin Cancer. *Dermatol Surg*. 2017;43(5):615–624. doi: 10.1097/DSS.0000000000001048
45. Konnikov N, Avram M, Jarell A, Tannous Z. Pulsed dye laser as a novel non-surgical treatment for basal cell carcinomas: response and follow up 12-21 months after treatment. *Lasers Surg Med*. 2011;43(2):72–78. doi: 10.1002/lsm.21035.
46. Ballard CJ, Rivas MP, McLeod MP, Choudhary S, Elgart GW, Nouri K. The pulsed dye laser for the treatment of basal cell carcinoma. *Lasers Med Sci*. 2011;26(5):641–644. doi: 10.1007/s10103-011-0952-8
47. Moskalik K, Kozlow A, Demin E, Boiko E. Powerful neodymium laser radiation for the treatment of facial carcinoma: 5 year follow-up data. *Eur J Dermatol*. 2010(6):738–42. doi: 10.1684/ejd.2010.1055
48. Foley P, Freeman M, Menter A, Siller G, El-Azhary RA, Gebauer K, et al. Photodynamic therapy with methyl aminolevulinate for primary nodular basal cell carcinoma: results of two randomized studies. *Int J Dermatol*. 2009;48(11):1236–45. doi: 10.1111/j.1365-4632.2008.04022.x
49. Oseroff A. PDT as a cytotoxic agent and biological response modifier: Implications for cancer prevention and treatment in immunosuppressed and immunocompetent patients. *J Invest Dermatol*. 2006;126(3):542–544. doi: 10.1038/sj.jid.5700207
50. Filonenko E, Kaprin A, Urlova A, Grigorievkh N, Ivanova-Radkevich V. Topical 5-aminolevulinic acid-mediated photodynamic therapy for basal cell carcinoma. *Photodiagnosis Photodyn Ther*. 2020;30:101644. doi: 10.1016/j.pdpdt.2019.101644

51. Schleier P, Berndt A, Kolossa S, Zenk W, Hyckel P, Schultze-Mosgau S. Comparison of aminolevulinic acid (ALA)-thermop PDT with methyl-ALA-thermop-PDT in basal cell carcinoma. *Photodiagnosis Photodyn Ther.* 2007;4(3):197–201. doi: 10.1016/j.pdpdt.2007.04.004
52. Basset-Seguín N, Ibbotson SH, Emtestam L, Tarstedt M, Morton C, Maroti M, et al. Topical methyl aminolaevulinate photodynamic therapy versus cryotherapy for superficial basal cell carcinoma: a 5 year randomized trial. *Eur J Dermatol.* 2008;18(5):547–53. doi: 10.1684/ejd.2008.0472
53. Christensen E, Skogvoll E, Viset T, Warloe T, Sundstrøm S. Photodynamic therapy with 5-aminolaevulinic acid, dimethylsulfoxide and curettage in basal cell carcinoma: a 6-year clinical and histological follow-up. *J Eur Acad Dermatol Venerol.* 2009;23(1):58–66. doi: 10.1111/j.1468-3083.2008.02946.x
54. Wang H, Xu Y, Shi J, Gao X, Geng L. Photodynamic therapy in the treatment of basal cell carcinoma: a systematic review and meta-analysis. *Photodermatol Photoimmunol Photomed.* 2015;31(1):44–53. doi: 10.1111/phpp.12148
55. Parker WB, Cheng YC. Metabolism and mechanism of action of 5-fluorouracil. *Pharmacol Ther.* 1990;48(3):381–95. doi: 10.1016/0163-7258(90)90056-8
56. Longley DB, Harkin DP, Johnston PG. 5-fluorouracil: mechanisms of action and clinical strategies. *Nat Rev Cancer.* 2003;3(5):330–8. doi: 10.1038/nrc1074
57. Moore AY. Clinical applications for topical 5-fluorouracil in the treatment of dermatological disorders. *J Dermatolog Treat.* 2009;20(6):328–35. doi: 10.3109/09546630902789326
58. Gross K, Kircik L, Kricorian G. 5% 5-Fluorouracil cream for the treatment of small superficial Basal cell carcinoma: efficacy, tolerability, cosmetic outcome, and patient satisfaction. *Dermatol Surg.* 2007;33(4):433–439; discussion 440. doi: 10.1111/j.1524-4725.2007.33090.x
59. Roozeboom MH, Arits AHMM, Mosterd K, Sommer A, Essers BAB, de Rooij MJM, et al. Three-Year Follow-Up Results of Photodynamic Therapy vs. Imiquimod vs. Fluorouracil for Treatment of Superficial Basal Cell Carcinoma: A Single-Blind, Noninferiority, Randomized Controlled Trial. *J Invest Dermatol.* 2016;136(8):1568–1574. doi: 10.1016/j.jid.2016.03.043
60. Love WE, Bernhard JD, Bordeaux JS. Topical imiquimod or fluorouracil therapy for basal and squamous cell carcinoma: a systematic review. *Arch Dermatol.* 2009;145(12):1431–8. doi: 10.1001/archdermatol.2009.291
61. Jansen M, Mosterd K, Arits A, Roozeboom MH, Sommer A, Essers B, et al. Five-Year Results of a Randomized Controlled Trial Comparing Effectiveness of Photodynamic Therapy, Topical Imiquimod, and Topical 5-Fluorouracil in Patients with Superficial Basal Cell Carcinoma. *The Journal of investigative dermatology.* 2018;138(3):527–533. doi: 10.1016/j.jid.2017.09.033
62. Bath-Hextall F, Ozolins M, Armstrong SJ, Colver GB, Perkins W, Miller PS, et al. Surgery versus Imiquimod for Nodular Superficial basal cell carcinoma (SINS) study group. Surgical excision versus imiquimod 5% cream for nodular and superficial basal-cell carcinoma (SINS): a multicentre, non-inferiority, randomised controlled trial. *Lancet Oncol.* 2014;15(1):96–105. doi: 10.1016/S1470-2045(13)70530-8
63. Gutzmer R, Solomon JA. Hedgehog Pathway Inhibition for the Treatment of Basal Cell Carcinoma. *Target Oncol.* 2019;14(3):253–267. doi: 10.1007/s11523-019-00648-2
64. ClinicalTrials.gov Trial of Patidegib Gel 2%, 4%, and Vehicle to Decrease the Number of Surgically Eligible Basal Cell Carcinomas in Gorlin Syn-Drome Patients—Full Text View. Available online: <https://clinicaltrials.gov/ct2/show/NCT02762084>.
65. ClinicalTrials.gov Clinical Trial of Patidegib Gel 2%, 4%, and Vehicle Applied Once or Twice Daily to Decrease the GLI1 Biomarker in Sporadic Nodular Basal Cell Carcinomas — Full Text View. Available online: <https://clinicaltrials.gov/ct2/show/NCT02828111>.
66. ClinicalTrials.gov A Study of Patidegib Topical Gel, 2%, for the Reduction of Disease Burden of Persistently Developing Basal Cell Carcinomas in Patients with Non-Gorlin High Frequency BCC—Full Text View. Available online: <https://clinicaltrials.gov/ct2/show/NCT04155190>.
67. Peris K, Licitra L, Ascierto PA, Corvò R, Simonacci M, Picciotto F, et al. Identifying locally advanced basal cell carcinoma eligible for treatment with vismodegib: an expert panel consensus. *Future oncology (London, England),* 11(4):703–712. doi: 10.2217/fon.14.281
68. Axelson M, Liu K, Jiang X, He K, Wang J, Zhao H, et al. U.S. Food and Drug Administration approval: vismodegib for recurrent, locally advanced, or metastatic basal cell carcinoma. *Clinical cancer research: an official journal of the American Association for Cancer Research,* 19(9):2289–2293. doi: 10.1158/1078-0432.CCR-12-1956
69. Sekulic A, Migden MR, Basset-Seguín N, Garbe C, Gesierich A, Lao CD., et al. Long-term safety and efficacy of vismodegib in patients with advanced basal cell carcinoma: final update of the pivotal ERIVANCE BCC study. *BMC cancer.* 17(1):332. doi: 10.1186/s12885-017-3286-5
70. Basset-Séguin N, Hauschild A, Kunstfeld R, Grob J, Dréno B, et al. Vismodegib in patients with advanced basal cell carcinoma: Primary analysis of STEVIE, an international, open-label trial. *European journal of cancer (Oxford, England: 1990),* 86:334–348. doi: 10.1016/j.ejca.2017.08.022
71. Mohan SV, Chang J, Li S, Henry AS, Wood DJ, Chang AL. Increased Risk of Cutaneous Squamous Cell Carcinoma After Vismodegib Therapy for Basal Cell Carcinoma. *JAMA dermatology.* 152(5):527–532. doi: 10.1001/jamadermatol.2015.4330
72. Casey D, Demko S, Shord S, Zhao H, Chen H, He K, et al. FDA Approval Summary: Sonidegib for Locally Advanced Basal Cell Carcinoma. *Clin Cancer Res.* 2017;23(10):2377–2381. doi: 10.1158/1078-0432.CCR-16-2051
73. Migden MR, Guminski A, Gutzmer R, Dirix L, Lewis KD, Combemale P, et al. Treatment with two different doses of sonidegib in patients with locally advanced or metastatic basal cell carcinoma (BOLT): a multicentre, randomised, double-blind phase 2 trial. *The Lancet. Oncology.* 16(6):716–728. doi:10.1016/S1470-2045(15)70100-2
74. Atwood SX, Chang AL, Oro AE. Hedgehog pathway inhibition and the race against tumor evolution. *J Cell Biol.* 2012;199(2):193–197. doi: 10.1083/jcb.201207140
75. Dong X, Wang C, Chen Z, Zhao W. Overcoming the resistance mechanisms of Smoothed inhibitors. *Drug Discov Today.* 2018;23(3):704–710. doi: 10.1016/j.drudis.2018.01.012
76. Bendell J, Andre V, Ho A, Kudchadkar R, Migden M, Infante J, et al. Phase I Study of LY2940680, a Smo Antagonist, in Patients with Advanced Cancer Including Treatment-Naïve and Previously Treated Basal Cell Carcinoma. *Clin Cancer Res.* 2018;24(9):2082–2091. doi: 10.1158/1078-0432.CCR-17-0723

**Участие авторов:** все авторы несут ответственность за содержание и целостность всей статьи. Работа с литературой, сбор и анализ литературных данных — Р.Р. Сайтбурханов; анализ литературных данных, формирование структуры статьи — И.Н. Кондрахина; редактирование статьи — А.А. Кубанов; отбор литературных данных, редактирование статьи, подготовка к публикации — К.И. Плахова.

**Authors' participation:** all authors approval of the final version of the article, responsibility for the integrity of all parts of the article. Literature analysis, data collection, analysis, and interpretation — Rifat R. Saytburkhanov; Literature analysis, creating the structure of the article — Irina N. Kondrakhina; editing — Alexey A. Kubanov; Literature analysis, editing, prepare the article for publication — Xenia I. Plakhova.



---

---

**Информация об авторах**

---

**\*Сайтбурханов Рифат Рафаилович** — врач-дерматовенеролог; адрес: Россия, 107076, г. Москва, ул. Короленко, д. 3, стр. 6; ORCID iD: <https://orcid.org/0000-0001-6132-5632>; eLibrary SPIN: 1149-2097; e-mail: rifat03@yandex.ru

**Кубанов Алексей Алексеевич** — д.м.н., профессор, член-корреспондент РАН; ORCID iD: <https://orcid.org/0000-0002-7625-0503>; eLibrary SPIN: 8771-4990; e-mail: alex@cnikvi.ru

**Плахова Ксения Ильинична** — д.м.н.; ORCID iD: <https://orcid.org/0000-0003-4169-4128>; eLibrary SPIN: 7634-5521; e-mail: plahova@cnikvi.ru

**Кондрахина Ирина Никифоровна** — к.м.н.; ORCID iD: <https://orcid.org/0000-0003-3662-9954>; eLibrary SPIN: 8721-9424; e-mail: kondrakhina77@gmail.com

---

**Information about the authors**

---

**\*Rifat R. Saytburkhanov** — dermatovenereologist; address: 3 bldg 6, Korolenko street, 107076, Moscow, Russia; ORCID iD: <https://orcid.org/0000-0001-6132-5632>; eLibrary SPIN: 1149-2097; e-mail: rifat03@yandex.ru

**Alexey A. Kubanov** — MD, Dr. Sci. (Med.), Professor, Corresponding Member of the Russian Academy of Sciences; ORCID iD: <https://orcid.org/0000-0002-7625-0503>; eLibrary SPIN: 8771-4990; e-mail: alex@cnikvi.ru

**Xenia I. Plakhova** — MD, Dr. Sci. (Med.); ORCID iD: <https://orcid.org/0000-0003-4169-4128>; eLibrary SPIN: 7634-5521; e-mail: plahova@cnikvi.ru

**Irina N. Kondrakhina** — MD, Cand. (Sci.) Med.; ORCID iD: <https://orcid.org/0000-0003-3662-9954>; eLibrary SPIN: 8721-9424; e-mail: kondrakhina77@gmail.com

---

Статья поступила в редакцию: 00.00.2021

Принята к публикации: 00.00.2021

Дата публикации: 00.00.2021

Submitted: 00.00.2021

Accepted: 00.00.2021

Published: 00.00.2021