

Артамонова О.Г., Мончаковская Е.С., Кубанов А.А., Рахматулина М.Р., Кузнецов О.Е., Сынкова Д.А., Вербенко Д.А.

Государственный научный центр дерматовенерологии и косметологии, Россия, Москва

Редкая форма кожного лейшманиоза, выявленная на территории Российской Федерации

Диффузный кожный лейшманиоз – редко встречающаяся форма кожного лейшманиоза, характеризующаяся неадекватным иммунным ответом клеток хозяина на паразитарную инвазию (слабым ответом Т-хелперов (Th)1 или реакцией Th2 с выработкой интерлейкина ИЛ-4 и ИЛ-10). К характерным особенностям заболевания относят распространенные высыпания, представленные бугорками, большую схожесть с лепроматозной формой лепры и частую ассоциацию с иммуносупрессией. Российская Федерация является страной неэндемичной по лейшманиозу, однако данное заболевание может быть завезено в страну туристами, иммигрантами, беженцами и военнослужащими. Представлено наблюдение клинического случая диффузного кожного лейшманиоза у ВИЧ-инфицированного больного. Пациент являлся гражданином Узбекистана, страны, эндемичной по лейшманиозу. Авторам не удалось найти отечественных научных публикаций, описывающих случаи диффузного кожного лейшманиоза, выявленного на территории Российской Федерации. Представленный клинический случай диффузного кожного лейшманиоза у больного ВИЧ-инфекцией является первым в отечественной литературе.

Ключевые слова: Лейшманиоз; диффузный кожный лейшманиоз; тропические болезни; ВИЧ-инфекция

Olga G. Artamonova, Ekaterina S. Monchakovskaya, Alexey A. Kubanov, Margarita R. Rakhmatulina, Oleg E. Kuznetsov, Darya A. Synkova, Dmitry A. Verbenko

Federal State Research Center of Dermatovenereology and Cosmetology, Moscow, Russia

A rare form of leishmaniasis, identified in the Russian Federation

Diffuse cutaneous leishmaniasis is a rare form of cutaneous leishmaniasis characterized by an inadequate immune response of the host cells to parasitic invasion (weak T-helper (Th)1 response or Th2 response with the production of interleukin IL-4 and IL-10). The characteristic features of the

disease include diffuse nodular eruption, masquerading as leprosy and a frequent association with immunosuppression (HIV co-infection, for example). The Russian Federation is a non-endemic country for leishmaniasis, but this disease can be brought into the country by tourists, immigrants, refugees and military personnel. A clinical case of diffuse cutaneous leishmaniasis and HIV co-infection is presented. The patient was a citizen of Uzbekistan, a country endemic for leishmaniasis. The authors were unable to find domestic scientific publications describing cases of diffuse cutaneous leishmaniasis detected in the Russian Federation. The presented clinical case of diffuse cutaneous leishmaniasis in a patient with HIV is the first in the Russian literature.

Keywords: Leishmaniasis; diffuse cutaneous leishmaniasis; tropical diseases; HIV infection

Ahead of Print

АКТУАЛЬНОСТЬ

ОПИСАНИЕ СЛУЧАЯ

Пациент Р., 1980 г.р., обратился к врачу-дерматовенерологу ГБУЗ КО «КОККВД» (город Калуга) в августе 2021 г. с жалобами на множественные высыпания на коже лица, шеи, туловища, конечностей, не вызывающие каких-либо неприятных субъективных ощущений. Предварительно установлен диагноз: Лепра. Лепроматозный тип. Направлен на консультацию в ФГБУ «ГНЦДК» Минздрава России. Дальнейшее обследование пациента для уточнения диагноза проводилось на базе ФГБУ «ГНЦДК» Минздрава России.

Считает себя больным с декабря 2020 года, когда впервые отметил появление высыпаний на коже тыльной поверхности стоп. Процесс медленно прогрессировал, высыпания распространились на область лица, туловища, верхних и нижних конечностей, половые органы.

Из анамнеза известно, что пациент – гражданин Узбекистана, родился и проживал в Кашкадарьинской области. Нелегальный мигрант. Прибыл на территорию Российской Федерации через Республику Беларусь в марте 2021 года. С марта 2021 года находился на территории г. Обнинска Калужской области, где работал разнорабочим. Контакт с больными лепрой категорически отрицал.

При осмотре кожный патологический процесс носил распространенный характер. Высыпания локализовались на коже ушных раковин, лица, шеи, туловища, половых органов, ягодиц, верхних и нижних конечностей и были представлены множественными бугорками от 0,3 см до 2,0 см в диаметре, округлой формы, розовато-телесного, местами буроватого цвета, плотной консистенции (Рисунок 1а, б). При пальпации высыпаний болезненности не отмечалось. Признак Пospelова отрицательный. При проведении диаскопии цвет высыпаний не изменялся, отделяемого не определялось.

Рисунок 1 (а, б). Диффузный кожный лейшманиоз. Множественные бугорки от 0,3 см до 2,0 см в диаметре

В области лица отмечались множественные высыпания, диффузная инфильтрация и выраженная складчатость, за счет чего была сформирована «морда льва» (*facies leonina*) (Рисунок 2 а, б). В области усов и бороды отмечалось поредение волос. На волосистой части головы, в области бровей рост волос был сохранен.

Рисунок 2 (а, б). Диффузный кожный лейшманиоз, «морда льва» (*facies leonina*)

Кожные покровы волосистой части головы, область подмышечных складок, локтевых и подколенных ямок, паховых складок были свободны от высыпаний (Рисунок – 3 а, б). Ногтевые пластинки кистей и стоп изменены: отмечались дистрофические изменения всех ногтевых пластинок.

Рисунок 3 (а, б). Диффузный кожный лейшманиоз. Область подколенных ямок (а) и подмышечных складок (б) - свободны от высыпаний.

На коже левого плеча на месте, доступном для укуса насекомого, визуализировался плотный гипертрофический рубец до 5 см в диаметре (Рисунок - 4).

Рисунок 4. Гипертрофический рубец на левом плече

Температурная, болевая, тактильная чувствительность сохранены. Со стороны периферической нервной системы: при пальпации утолщения нервных стволов не определялось.

Результаты физикального, лабораторного и инструментального исследований

Проведено лабораторное исследование для выявления сифилиса, гепатитов В и С, ВИЧ-инфекции: антикардиолипиновый тест, определение антител к *Treponema pallidum* методом РПГА, суммарных антител к вирусу гепатита С методом ИФА, HbS-антигена методом ИФА, антител к ВИЧ-1/ВИЧ-2 и антигену р-24 методом ИФА (производитель тест-систем: АО «Вектор-Бест», Россия). Получен положительный результат на ВИЧ-инфекцию, подтвержденный в Московском городском центре профилактики и борьбы со СПИДом. Результаты остальных исследований отрицательные.

Для гистологического и микроскопического исследований получены образцы пораженной кожи.

При микроскопическом исследовании (окраска по Романовскому-Гимзе) в мазке выявлено большое количество лейшманий (амастиготы), как внутриклеточно в макрофагах, так и внеклеточно (Рисунок - 5). При окраске по Цилю-Нильсену кислотоустойчивых микобактерий не обнаружено.

Рисунок 5. Микроскопическое исследование мазка кожи. Окраска по Романовскому – Гимзе. Увеличение x1000 с иммерсией

При гистологическом исследовании: дерму субтотально заполняет плотный инфильтрат, представленный крупными гистиоцитами и макрофагами, в цитоплазме которых содержатся множественные паразиты в виде округло-овальных базофильных включений (Рисунок – б а, б, в). Также среди инфильтрата присутствует скудное количество лимфоцитов и плазмочитов. В верхней части дермы инфильтрат располагается диффузно, в нижней трети приобретает нодулярный вид, концентрируясь вокруг волосяных фолликулов и протоков эккринных желез. При окраске по Цилю-Нильсену кислотоустойчивых микобактерий не обнаружено. Заключение: Признаков лепры в пределах присланного материала не обнаружено. Выявленные изменения наиболее соответствуют лейшманиозу.

Рисунок 6 (а, б, в). Гистологическое исследование. Дерму субтотально заполняет плотный инфильтрат, представленный крупными гистиоцитами и макрофагами, в цитоплазме которых содержатся множественные паразиты в виде округло-овальных базофильных включений
а – Увеличение x10; б – Увеличение x20; в - Увеличение x40

На основании эпидемиологического анамнеза, клинической картины, данных лабораторных, в том числе микроскопического и гистологического методов исследования установлен диагноз: Диффузный кожный лейшманиоз.

Дальнейшее наблюдение и терапия пациента были невозможны в связи с тем, что пациент являлся нелегальным мигрантом с запретом на въезд на территорию Российской Федерации. Был депортирован сотрудниками Федеральной миграционной службы.

ОБСУЖДЕНИЕ

Несмотря на то, что Российская Федерация является страной неэндемичной по лейшманиозу, по данным литературы за период с 1991 по 2014 гг. в стране было зарегистрировано 89 случаев заболевания: 31 случай антропонозного кожного лейшманиоза, 20 – зоонозного кожного лейшманиоза, 37 – висцерального лейшманиоза и 1 случай кожно-слизистого лейшманиоза; из указанных 89 случаев 83 являлись завозными [6]. По данным за период с 2019 по 2021 годы зарегистрировано 11 случаев лейшманиоза, в том числе 3 случая кожного и 8 случаев висцерального лейшманиоза [7].

Лейшманиоз является третьей по распространенности паразитарной инфекцией после токсоплазмоза и криптоспоридиоза у ВИЧ-инфицированных пациентов [1, 22]. Однако из-за длительного латентного периода лейшманиоз часто упускается из виду в пользу других оппортунистических инфекций, связанных с иммуносупрессией [23].

Описанный авторами клинический случай диффузного кожного лейшманиоза у больного ВИЧ-инфекцией является первым, представленным в отечественной литературе.

Широкая распространенность заболевания в мире, высокий риск завоза инфекции на территорию Российской Федерации туристами, иммигрантами, беженцами, военнослужащими, сложность ранней и дифференциальной диагностики указывают на необходимость тщательного анализа эпидемиологического анамнеза пациентов, пребывавших в странах эндемичных по лейшманиозу [18, 23].

Учитывая высокую устойчивость диффузного кожного лейшманиоза к существующим лекарственным препаратам, необходимо диагностировать заболевание на ранней стадии, однако низкая настороженность врачей в отношении данной инфекции приводит к диагностическим ошибкам [6, 24]. Без вовремя начатой терапии прогноз у больных диффузным кожным лейшманиозом неблагоприятный [18, 21].

ЗАКЛЮЧЕНИЕ

Появление на территории Российской Федерации такой редкой формы заболевания является результатом миграции населения, что подтверждает актуальность проблемы лейшманиоза даже для неэндемичных стран и требует формирования диагностической настороженности у врачей.

Источник финансирования.

Рукопись подготовлена и опубликована за счет финансирования по месту работы авторов.

Source of funding

The work was done and published through financing at the place of work of the authors.

Согласие пациента.

Пациент добровольно подписал информированное согласие на публикацию персональной медицинской информации в обезличенной форме в журнале «Вестник дерматологии и венерологии».

The patient voluntarily signed an informed consent to the publication of personal medical information in an impersonal form in the journal “Vestnik Dermatologii i Venerologii”.

Конфликт интересов.

Авторы декларируют отсутствие явных и потенциальных конфликтов интересов, связанных с публикацией настоящей статьи.

The authors declare that there are no obvious and potential conflicts of interest associated with the publication of this article.

Участие авторов.

Все авторы внесли существенный вклад в подготовку статьи, прочли и одобрили финальную версию до публикации. Анализ литературы, сбор и обработка материала, написание текста статьи — О.Г. Артамонова; сбор и обработка материала, написание текста статьи — Е.С. Мончаковская; концепция и дизайн статьи, одобрение окончательной версии статьи — А.А. Кубанов; концепция и дизайн статьи, редактирование, одобрение окончательной версии статьи — М.Р. Рахматулина; проведение исследования, концепция и дизайн статьи, редактирование, одобрение окончательной версии статьи — О.Е. Кузнецов; проведение исследования, написание текста статьи - Д.А. Сынкова; проведение исследования, редактирование текста статьи - Д.А. Вербенко.

Authors' participation

All authors: approval of the final version of the article, responsibility for the integrity of all parts of the article. Analysis of literary data, collection and processing of material, preparation the text – Olga G. Artamonova; collection and processing of material, preparation the text – Ekaterina S. Monchakovskaya; concept and design of the study, final approval for submission of the manuscript – A.A. Kubanov, concept and design of the study, editing – Margarita R. Rakhmatulina; collection of material, concept and design of the study, editing – Oleg E. Kuznetsov, collection of material, preparation the text – Darya A. Synkova; collection of material, editing – Dmitrii A. Verbenko.

Литература/References

1. Gradoni L, López-Vélez R, Mokni M. Manual on case management and surveillance of the leishmaniasis in the WHO European Region. World Health Organization. Regional Office for Europe. 2017. (Accessed 28 December, 2022) <https://apps.who.int/iris/handle/10665/344118>
2. de Souza ML, Dos Santos WM, de Sousa ALMD, Ferraz LRM, da Costa LAG, Silva EO, et al. Cutaneous leishmaniasis: new oral therapeutic approaches under development. *Int J Dermatol.* 2022;61(1):89–98. doi: 10.1111/ijd.15902
3. Mokni M. Cutaneous leishmaniasis. *Ann Dermatol Venereol.* 2019;146(3):232–246. doi: 10.1016/j.annder.2019.02.002
4. Alvar J, Vélez ID, Bern C, Herrero M, Desjeux P, Cano J, et al. Leishmaniasis worldwide and global estimates of its incidence. *PLoS One.* 2012;7(5):e35671. doi: 10.1371/journal.pone.0035671
5. Понировский Е.Н., Стрелкова М.В., Завойкин В.Д., Тумольская Н.И., Мазманян М.В., Баранец М.С., и др. Эпидемиологическая ситуация по лейшманиозам в Российской Федерации: первые достоверные случаи местной передачи. *Медицинская паразитология и паразитарные болезни.* 2015;(3):3–7 [Ponirovskij EN, Strelkova MV, Zavojkin VD, Tumol'skaja

NI, Mazmanjan MV, Baranec MS, et al. The epidemiological situation of leishmaniasis in the Russian Federation: the first valid cases of local transmission. *Medicinskaja parazitologija i parazitarnye bolezni*. 2015;(3):3–7. (In Russ.)]

6. Ермак Т.Н., Кравченко А.В., Покровский В. В., Андреев А.В. Кожный и висцеральный лейшманиоз у больных ВИЧ-инфекцией в России. Клиническое наблюдение. *Терапевтический архив*. 2021;93(11):1363–1367 [Ermak TN, Kravchenko AV, Pokrovskij VV, Andreev AV. Cutaneous and visceral leishmaniasis in patients with HIV infection in Russia. *Klinicheskoe nabljudenie. Terapevticheskij arhiv*. 2021;93(11):1363–1367. (In Russ.)] doi: 10.26442/00403660.2021.11.201167

7. Федеральная служба по надзору в сфере защиты прав потребителей и благополучия человека. Сведения об инфекционных и паразитарных заболеваниях [Federal Service for Surveillance on Consumer Rights Protection and Human Wellbeing. Information about infectious and parasitic diseases (In Russ.)] (Accessed February 21, 2023). https://www.rospotrebnadzor.ru/activities/statistical-materials/statistic_detail.php?ID=4215

8. Desjeux P. The increase in risk factors for leishmaniasis worldwide. *Trans R Soc Trop Med Hyg*. 2001;95(3):239–243. doi: 10.1016/s0035-9203(01)90223-8

9. Baghad B, Razanapinaritra R, Maksouri H, El Bouri H, Outlioua A, Fellah H, et al. Possible introduction of *Leishmania tropica* to urban areas determined by epidemiological and clinical profiles of patients with cutaneous leishmaniasis in Casablanca (Morocco). *Parasite Epidemiol Control*. 2020;9:e00129. doi: 10.1016/j.parepi.2019.e00129

10. Bemani E, Oryan A, Bahrami S. Effectiveness of amiodarone in treatment of cutaneous leishmaniasis caused by *Leishmania major*. *Exp Parasitol*. 2019;205:107747. doi: 10.1016/j.exppara.2019.107747

11. Develoux M, Diallo S, Dieng Y, Mane I, Huerre M, Pratlong F, et al. Diffuse cutaneous leishmaniasis due to *Leishmania major* in Senegal. *Trans R Soc Trop Med Hyg*. 1996;90(4):396–397. doi: 10.1016/s0035-9203(96)90520-9

12. Azeredo-Coutinho RB, Conceição-Silva F, Schubach A, Cupolillo E, Quintella LP, Madeira MF, et al. First report of diffuse cutaneous leishmaniasis and *Leishmania amazonensis* infection in Rio de Janeiro State, Brazil. *Trans R Soc Trop Med Hyg*. 2007;101(7):735–737. doi: 10.1016/j.trstmh.2007.01.005

13. Lainson R. The American leishmaniasis: some observations on their ecology and epidemiology. *Trans R Soc Trop Med Hyg*. 1983;77(5):569–596. doi: 10.1016/0035-9203(83)90185-

14. Bryceson AD. Diffuse cutaneous leishmaniasis in Ethiopia. 3. Immunological studies. IV. Pathogenesis of diffuse cutaneous leishmaniasis. *Trans R Soc Trop Med Hyg.* 1970;64(3):380–393. doi: 10.1016/0035-9203(70)90174-4
15. Volpedo G, Pacheco-Fernandez T, Holcomb EA, Cipriano N, Cox B, Satoskar AR. Mechanisms of immunopathogenesis in cutaneous leishmaniasis and post kala-azar dermal leishmaniasis (PKDL). *Front Cell Infect Microbiol.* 2021;11:685296. doi: 10.3389/fcimb.2021.685296
16. Convit J, Ulrich M, Fernández CT, Tapia FJ, Cáceres-Dittmar G, Castés M, et al. The clinical and immunological spectrum of American cutaneous leishmaniasis. *Trans R Soc Trop Med Hyg.* 1993;87(4):444–448. doi: 10.1016/0035-9203(93)90030-t
17. Niamba P, Goumbri-Lompo O, Traoré A, Barro-Traoré F, Soudré RT. Diffuse cutaneous leishmaniasis in an HIV-positive patient in western Africa. *Australas J Dermatol.* 2007;48(1):32–34. doi: 10.1111/j.1440-0960.2007.00323.x
18. Hashiguchi Y, Gomez EL, Kato H, Martini LR, Velez LN, Uezato H. Diffuse and disseminated cutaneous leishmaniasis: clinical cases experienced in Ecuador and a brief review. *Trop Med Health.* 2016;44:2. doi: 10.1186/s41182-016-0002-0
19. Goto H, Lindoso JA. Current diagnosis and treatment of cutaneous and mucocutaneous leishmaniasis. *Expert Rev Anti Infect Ther.* 2010;8(4):419–433. doi: 10.1586/eri.10.19
20. Corrêa Soares GH, Silva ABSD, Ferreira LSS, Ithamar JS, Medeiros GA, Pereira SRF, et al. Case Report: Coinfection by *Leishmania amazonensis* and HIV in a Brazilian Diffuse Cutaneous Leishmaniasis Patient. *Am J Trop Med Hyg.* 2020;103(3):1076–1080. doi: 10.4269/ajtmh.20-0131
21. Scorza BM, Carvalho EM, Wilson ME. Cutaneous Manifestations of Human and Murine Leishmaniasis. *Int J Mol Sci.* 2017;18(6):1296. doi: 10.3390/ijms18061296
22. Kassardjian AA, Yim KM, Rabi S, Liang TZ, Kim GH, Ochoa MT, et al. Diffuse cutaneous leishmaniasis and HIV co-infection: A case report and review of the literature. *J Cutan Pathol.* 2021;48(6):802–806. doi: 10.1111/cup.13993
23. Заславский Д.В., Андриенко Е.М., Александрова И.Ю., Матвеева Е.Л., Семенова С.Е., Зуев М.Е., и др. Верификация лейшманиоза кожи. *Вестник дерматологии и венерологии.* 2014;(5):91–95 [Zaslavskij DV, Andrienko EM, Aleksandrova IJu, Matveyeva EL, Semyonova SE, Zuyev ME, et al. Verification of Cutaneous Leishmaniasis. *Vestnik dermatologii i venerologii.* 2014;(5):33–47. (In Russ.)]
24. Ермакова Л.А., Головченко Н.В., Нагорный С.А., Пшеничная Н.Ю., Аванесова Л.А., Журавлев А.С. Аутохтонный случай кожного лейшманиоза у больного с ВИЧ-инфекцией. *ВИЧ-инфекция и иммуносупрессии.* 2019;11(1):75–80 [Ermakova LA, Golovchenko NV, Nagornyj SA, Pshenichnaja NJu, Avanesova LA, Zhuravlev AS. Autochthonous Case Of Cutaneous

Leishmaniasis In Hiv Infected Patient. VICh-infekcija i immunosupressii. 2019;11(1):75-80. (In Russ.)] doi: 10.22328/2077-9828-2019-11-1-75-80

РИСУНКИ

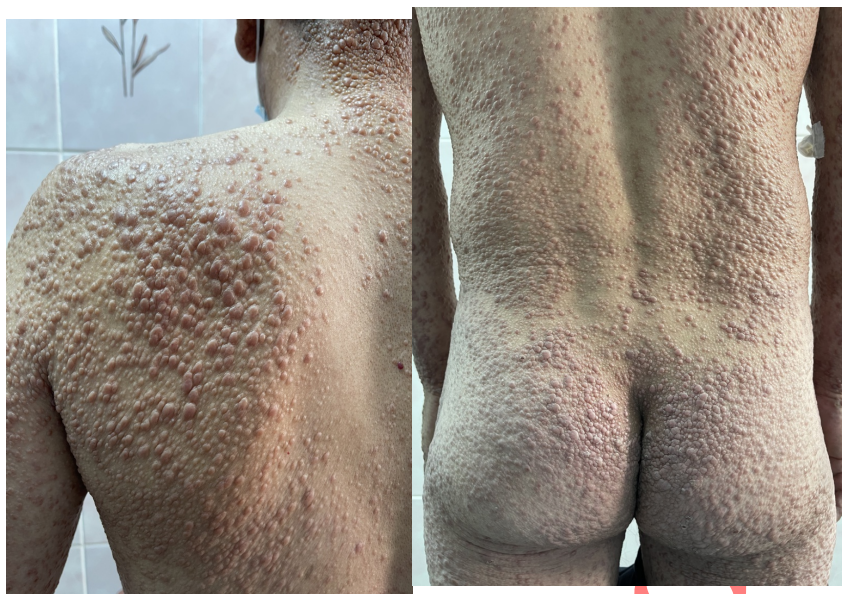

Рисунок 1 (а, б). Диффузный кожный лейшманиоз. Множественные бугорки от 0,3 см до 2,0 см в диаметре.

Figure 1 (a, b). Diffuse cutaneous leishmaniasis. Diffuse nodular eruption 0.3 to 2 cm- sized.

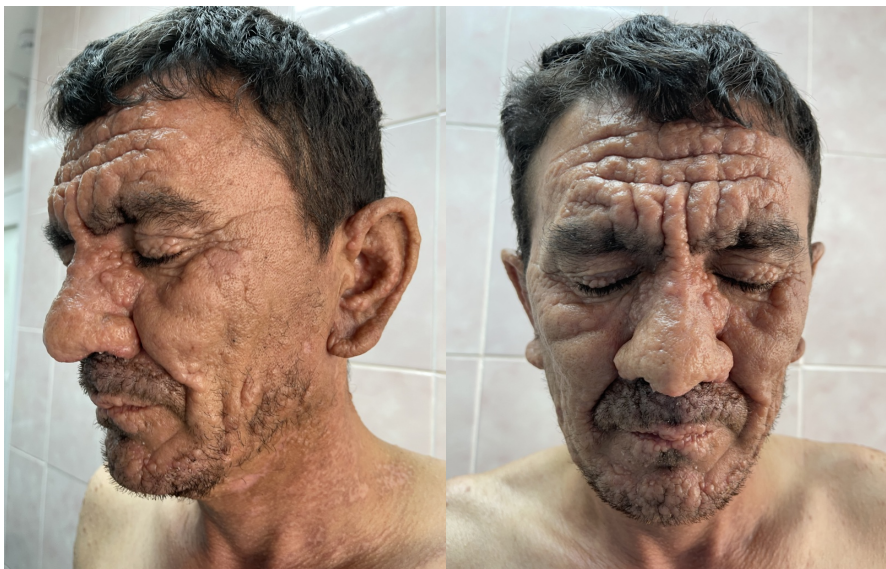

Рисунок 2 (а, б). Диффузный кожный лейшманиоз, «морда льва» (facies leonina).

Figure 2 (a, b). Diffuse cutaneous leishmaniasis. Facies leonina.

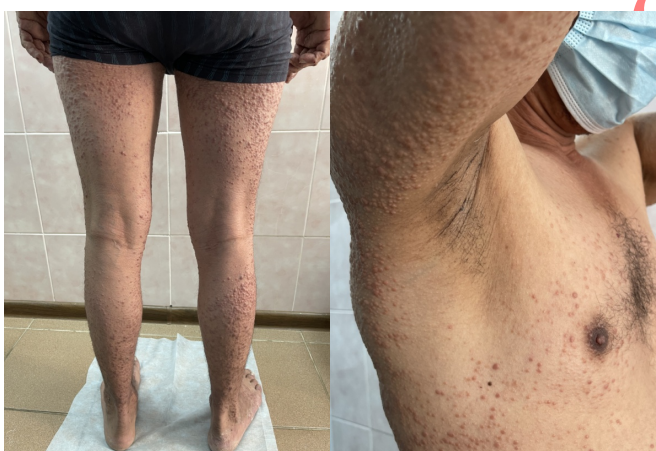

Рисунок 3 (а, б). Диффузный кожный лейшманиоз. Область подколенных ямок (а), подмышечных складок (б) - свободны от высыпаний.

Figure 3 (a, b). Diffuse cutaneous leishmaniasis. There were no eruptions on the popliteal fossae (a) and axillary (b) regions.

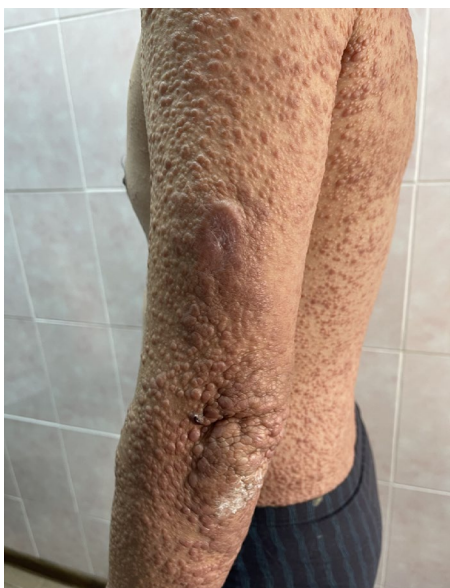

Рисунок 4. Гипертрофический рубец на левом плече.

Figure 4. Hypertrophic scar on the left shoulder.

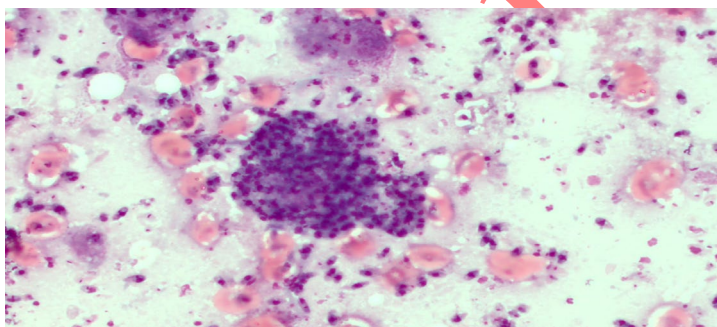
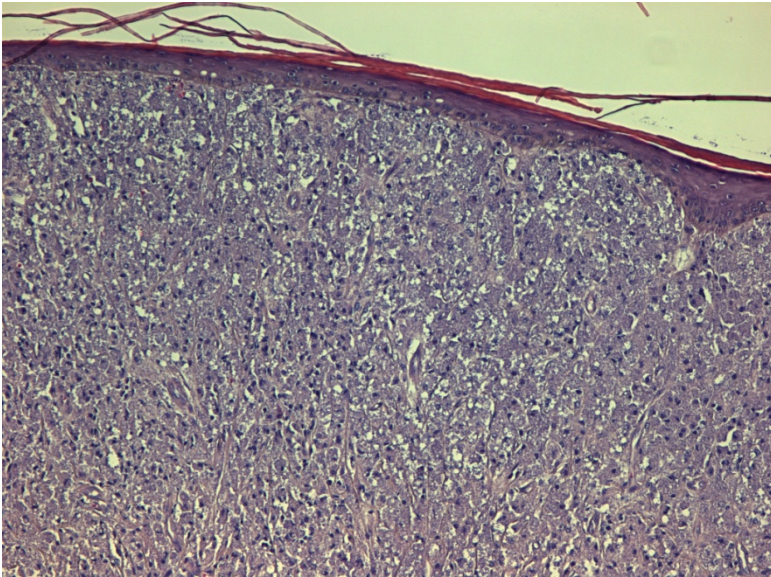
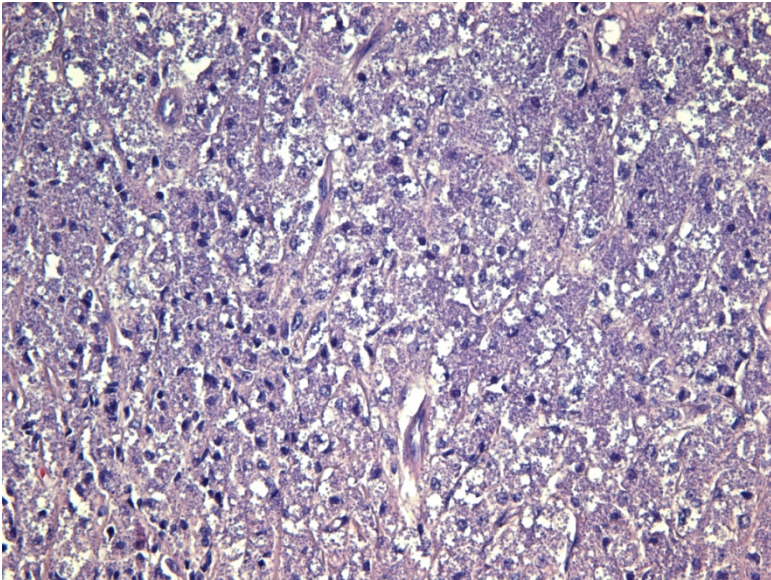


Рисунок 5. Микроскопическое исследование мазка кожи, окраска по Романовскому – Гимзе (увеличение x1000 с иммерсией).

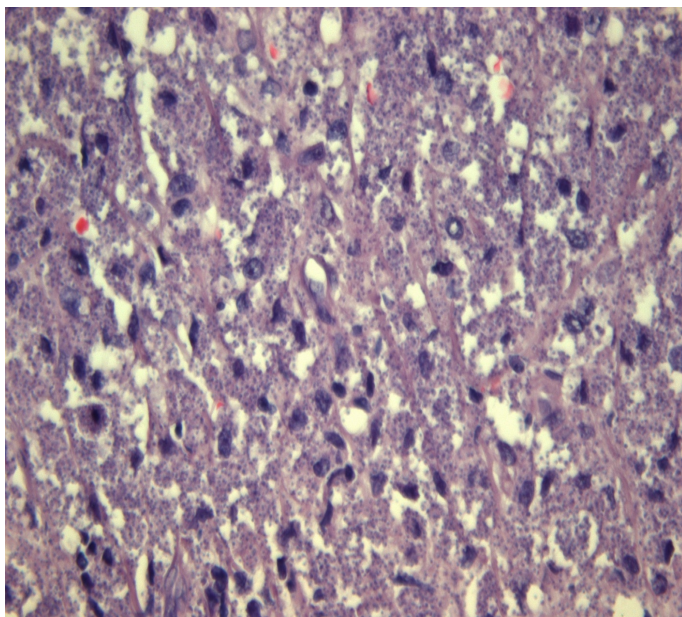
Figure 5. Microscopy of the stained smears from the skin lesion, Giemsa stain (x1000).



а – увеличение x10; а – x10



б – увеличение x20; б – x20



в - увеличение x40; с – x40

Рисунок 6 (а, б, в). Гистологическое исследование. Дерму субтотально заполняет плотный инфильтрат, представленный крупными гистиоцитами и макрофагами, в цитоплазме которых содержатся множественные паразиты в виде округло-овальных базофильных включений (ув. x10, x20, x40).

Figure 6 (a, b, c). Histology. Diffuse dermal infiltration of histiocytes and macrophages filled with plenty of round-oval basophilic inclusions (x10; 20; 40).

ИНФОРМАЦИЯ ОБ АВТОРАХ

Автор, ответственный за переписку:

***Артамонова Ольга Григорьевна** адрес: 107076, Россия, Москва, ул. Короленко, д. 3, стр. 6;

ORCID: <https://orcid.org/0000-0003-3778-4745>; **eLibrary SPIN:** 3308-3330; **e-mail:** artamonova_olga@list.ru

Olga G. Artamonova; address: 3 bld. 6, Korolenko street, 107076 Moscow, Russia; **ORCID:**

<https://orcid.org/0000-0003-3778-4745>; **eLibrary SPIN:** 3308-3330; **e-mail:** artamonova_olga@list.ru

Соавторы (в порядке их перечисления в списке авторов рукописи):

Мончаковская Екатерина Сергеевна **ORCID:** <https://orcid.org/0000-0002-6402-0962>;

eLibrary SPIN: 9859-1912; **e-mail:** monchakovskaya@cnikvi.ru

Ekaterina S. Monchakovskaya; ORCID: <https://orcid.org/0000-0002-6402-0962>; eLibrary SPIN: 9859-1912; e-mail: monchakovskaya@cnikvi.ru

Кубанов Алексей Алексеевич — д.м.н., профессор, академик РАН; ORCID: <https://orcid.org/0000-0002-7625-0503>; eLibrary SPIN: 8771-4990; e-mail: alex@cnikvi.ru

Alexey A. Kubanov, MD, Dr. Sci. (Med.), Professor, Academician of the Russian Academy of Sciences; ORCID: <https://orcid.org/0000-0002-7625-0503>; eLibrary SPIN: 8771-4990; e-mail: alex@cnikvi.ru

Рахматулина Маргарита Рафиковна – д.м.н., профессор; ORCID: <https://orcid.org/0000-0003-3039-7769>; eLibrary SPIN: 6222-8684; e-mail: rahmatulina@cnikvi.ru

Margarita R. Rakhmatulina, MD, Dr. Sci. (Med.), Professor; ORCID: <https://orcid.org/0000-0003-3039-7769>; eLibrary SPIN: 6222-8684; e-mail: rahmatulina@cnikvi.ru

Кузнецов Олег Евгеньевич – к.м.н.; ORCID: <https://orcid.org/0000-0002-7571-7108> ; eLibrary SPIN: 8600-3098; e-mail: kuznetsov@cnikvi.ru

Oleg E. Kuznetsov, MD, Cand. Sci (Med.); ORCID: <https://orcid.org/0000-0002-7571-7108> ; eLibrary SPIN: 8600-3098; e-mail: kuznetsov@cnikvi.ru

Сынкова Дарья Александровна ORCID: <https://orcid.org/0000-0003-2228-756X> ; e-mail: dashasin@gmail.com

Darya A. Synkova; ORCID: <https://orcid.org/0000-0003-2228-756X>; e-mail: dashasin@gmail.com

Вербенко Дмитрий Анатольевич – к.б.н.; ORCID: <https://orcid.org/0000-0002-1104-7694> ; eLibrary SPIN: 8261-6561; e-mail: verbenko@gmail.com

Dmitry A. Verbenko, Cand. Sci. (Biol.); ORCID: <https://orcid.org/0000-0002-1104-7694> ; eLibrary SPIN: 8261-6561; e-mail: verbenko@gmail.com