

Кондрахина И.Н.\*<sup>1</sup>, Вербенко Д.А.<sup>1</sup>, Затевалов А.М.<sup>2</sup>, Дерябин Д.Г.<sup>1</sup>

<sup>1</sup>Государственный научный центр дерматовенерологии и косметологии, Москва, Россия

<sup>2</sup>Московский научно-исследовательский институт эпидемиологии и микробиологии им. Г. Н. Габричевского, Москва, Россия

## **Париетальный и окципитальный паттерны утраты волос при ранних стадиях андрогенной алопеции у мужчин**

**Обоснование:** Ранние стадии андрогенной алопеции характеризуются разнообразием вариантов течения, неравномерно затрагивающих париетальную или окципитальную области кожи головы. Однако, различия в патогенезе данных состояний изучены недостаточно, а протоколы их терапии не обоснованы.

**Цель исследования:** Анализ трихологических характеристик пациентов с ранними стадиями андрогенной алопеции с идентификацией генетических и негенетических факторов, определяющих утрату волос в париетальной и окципитальной зонах скальпа, а также выраженность отклика на консервативную терапию данного заболевания.

**Методы:** Характеристики трихограмм проанализированы с использованием микрокамеры «Arato SG» (республика Корея). Роль генетического фактора оценена на основе однонуклеотидных полиморфизмов rs929626, rs5919324, rs1998076, rs12565727, rs756853. Исследование негенетических факторов включало показатели гормонального фона (общий и свободный тестостерон, дигидротестостерон, 17ОН-прогестерон, дегидроэпиандростенон, ГСПГ), а также содержание в плазме крови микроэлементов (Mg, Ca, Zn, Cu, Se, Fe) и витаминов (B12, D, E, фолиевой кислоты). Использованный вариант консервативной терапии предусматривал местное применение 5% раствора миноксидила (2 раза в день, в течение 4-х месяцев), дополняемое персонализированной коррекцией выявленных микронутриентных дефицитов.

**Результаты:** В исследование включены 47 пациентов с ранними стадиями андрогенной алопеции. Их трихологическое обследование показало два варианта течения данного заболевания, заключающиеся в неравномерном уменьшении плотности и диаметра волос в париетальной и окципитальной зонах скальпа, что явилось обоснованием для формирования соответствующих подгрупп. Сравнительный анализ в подгруппах показал сходный уровень генетического риска, в то время как параметры гормонального фона (повышенный уровень дигидротестостерона при снижении свободного тестостерона) статистически значимо выделяли пациентов с париетальным паттерном утраты волос. На

этом фоне множественные дефициты Zn, Cu, Se и витаминов B12, D, фолиевой кислоты были характерны для всех пациентов с ранними стадиями андрогенной алопеции. Последующая консервативная терапия позволила достичь выраженного клинического эффекта у пациентов с париетальным паттерном утраты волос, в то время как пациенты с окципитальным паттерном не демонстрировали значимого улучшения параметров трихограмм.

**Заключение:** Результаты проведенного исследования формируют представления об андроген-зависимом париетальном и андроген-независимом окципитальном паттернах утраты волос при ранних стадиях андрогенной алопеции, требующих разных терапевтических подходов.

**Ключевые слова:** андрогенная алопеция; паттерны утраты волос; патогенез; консервативная терапия

Irina N. Kondrakhina<sup>1\*</sup>, Dmitry A. Verbenko<sup>1</sup>, Alexander M. Zatevalov<sup>2</sup>, Dmitry G. Deryabin<sup>1</sup>

<sup>1</sup>State Research Center of Dermatovenereology and Cosmetology, Moscow, Russia

<sup>2</sup>G.N. Gabrichevsky Research Institute for Epidemiology and Microbiology, Moscow, Russia

## PARIETAL AND OCCIPITAL HAIR LOSS PATTERNS IN INITIAL STAGES OF ANDROGENIC ALOPECIA IN MEN

**Background:** The initial stages of androgenetic alopecia in men are characterized by a variety of clinical manifestation in the parietal or occipital scalp regions. However, the differences in the pathogenesis of hair loss patterns are not well understood, selective treatment has not been developed.

**Aims:** Trichological characteristics of patients with initial stages of androgenetic alopecia with identification of genetic and non-genetic factors that determine the hair loss in the different scalp regions, and their response to conservative therapy.

**Materials and methods:** Trichograms were photodocumented using an AramoSG microcamera (Republic of Korea). The genetic factor was analyzed by mini-sequencing of single nucleotide polymorphisms rs929626, rs5919324, rs1998076, rs12565727, rs756853. The non-genetic factors study included hormonal status (total and free testosterone, dihydrotestosterone, 17OH-progesterone, dehydroepiandrostenone, SHBG) and blood content of trace elements (Mg, Ca, Zn,

Cu, Se, Fe) and vitamins (B12, D, E, folic acid). Conservative treatment was topical application of a minoxidil 5% (twice-a-day, 4 months) and a micronutrient deficiencies personalized correction.

**Results:** The study included 47 man with initial stages of androgenetic alopecia. Their trichological examination showed two patterns, consisting a predominant decrease in the hair density and diameter in the parietal and occipital scalp regions, which were subgroups formation criteria. An intergroup comparison revealed similar genetic risk, while hormonal parameters (increased dihydrotestosterone levels, a decrease in free testosterone) characterized the subgroup with parietal hair loss pattern. Also, a multiple deficiency of Zn, Cu, Se and vitamins B12, D, folic acid was detected in all patients. Subsequent conservative treatment had a positive effect in patients with parietal hair loss pattern, while in patients with occipital pattern no significant response was observed.

**Conclusions:** The study develops ideas about differences between androgen-dependent parietal and androgen-independent occipital hair loss patterns in the initial stages of androgenetic alopecia, which requires different approaches to their conservative therapy.

**Keywords:** androgenetic alopecia; hair loss patterns; pathogenesis; conservative therapy

Ahead of Print

### Обоснование

Андрогенная алопеция (код L64 по МКБ-10) является наиболее распространенной формой патологического выпадения волос [1], в то время как гнездная, рубцовая и другие формы алопеций в современной клинической практике встречаются значительно реже. Рассматриваемое заболевание имеет выраженную стадийность, заключающуюся в прогрессирующей редукции волосяного покрова и отражаемую в большинстве предложенных классификационных систем, наибольшую популярность из которых получила классификация Norwood-Hamilton [2]. При этом ранние (I-IV) стадии андрогенной алопеции характеризуются широким разнообразием вариантов утраты волос в разных областях кожи головы, что предлагается учитывать в качестве «специфических» типов заболевания, затрагивающих преимущественно париетальную (теменную) или окципитальную (затылочную) зоны [3]. Дополнительным аргументом в пользу отдельного анализа подобных паттернов являются формирующиеся представления о существенности биофизических и физиологических параметров в названных областях кожи головы, в настоящее время рассматриваемых как андроген-зависимая и андроген-независимая зоны скальпа [4].

Сформировавшиеся представления о механизмах возникновения и развития андрогенной алопеции свидетельствуют в пользу многофакторности патогенеза данного заболевания, определяемого совместным действием ряда генетических и негенетических факторов [5]. Так использование современных технологий ДНК-анализа позволило идентифицировать геномные варианты (полиморфизмы), ассоциированные с риском развития андрогенной алопеции [6] и преимущественно связанные с локусами клеточного развития и цитодифференцировки. В свою очередь в качестве важнейшего негенетического фактора, определяющего развитие андрогенной алопеции, традиционно рассматривается повышение уровня мужских половых гормонов (андрогенов), в первую очередь – дигидротестостерона, эффект которого заключается в сокращении фазы активного роста волоса (анагена), удлинении фазы регрессии (телогена), миниатюризации и уменьшении общего числа волосяных фолликулов [7]. В качестве других негенетических факторов идентифицированы отдельные витамины и микроэлементы [8], дефицит которых предположительно оказывает негативное воздействие на трофику придатков кожи. Интегральный учет названных факторов в рамках единой многопараметрической модели позволил разработать научно обоснованную систему прогноза возникновения и развития андрогенной алопеции у мужчин [9], в то время как их значение в определении различных паттернов утраты волос на ранних стадиях данного заболевания осталось за скобками проведенного анализа.

Прогресс в понимании патогенеза андрогенной алопеции определил интерес к разработке методов консервативной терапии данного заболевания, ориентированной на восстановление структуры и функции волосяных фолликулов. При этом спектр предложенных для этого инструментов в настоящее время оказывается чрезвычайно широким [10] и включает финастерид (ингибитор 5 $\alpha$ -редуктазы, катализирующей превращение тестостерона в дигидротестостерон), миноксидил (сосудорасширяющее средство, действующее как агонист рецепторов оксида азота и аденозин-5'-трифосфат-чувствительный открыватель калиевых каналов), а также разнообразные нутрицевтики и средства традиционной (народной) медицины [11]. В то же время «золотой стандарт» терапии ранних стадий андрогенной алопеции до настоящего времени не сформирован, российские клинические рекомендации по данной проблеме отсутствуют, а существующие зарубежные гайдлайны не включают информацию по восстановлению роста волос в отдельных зонах скальпа.

**Цель исследования:** оценить характер утраты волос в парietальной и окципитальной областях кожи головы у пациентов с ранними стадиями андрогенной алопеции с последующим анализом основных патогенетических факторов, определяющих преимущественную утрату волос в исследуемых зонах скальпа, а также определением эффективности консервативной терапии данного заболевания.

## Методы

### *Дизайн исследования*

Проведенное исследование соответствует принципам доказательной медицины и в части выявления генетических и негенетических факторов, определяющих различные паттерны утраты волос, выполнено методом «случай – контроль», а при анализе эффективности консервативной терапии ранних стадий андрогенной алопеции соответствует формату проспективного когортного исследования.

### *Критерии соответствия*

Обследование пациентов основной и контрольной групп, а также терапия сформированных в процессе исследования подгрупп проводилось в соответствии со стандартом первичной медико-санитарной помощи при андрогенной алопеции (утвержден Приказом Минздрава России от 25 марта 2013 года, регистрационный № 27867).

Критерием включения в основную группу являлся мужской пол пациентов с установленным клиническим диагнозом «Андрогенная алопеция» (МКБ-10: L64), степень утраты волос при котором соответствовала I-IV стадиям по классификации Norwood-Hamilton. Критериями не включения являлись иные формы алопеции, а также случаи утраты волос как осложнения другого заболевания. Критериями включения в состав

контрольной группы являлись нормальные показатели трихограммы волосистой части головы, а также отсутствие в анамнезе родителей и близких родственников с признаками алопеции.

### ***Условия проведения***

Клиническое обследование с анализом показателей трихограмм и фототрихограмм выполнено на базе консультативно-диагностического отделения ФГБУ «Государственный научный центр дерматовенерологии и косметологии» (ГНЦДК) Минздрава России. Исследование генетических маркеров риска развития андрогенной алопеции проведено в отделе лабораторной диагностики ИППП и дерматозов, а определение негенетических показателей - в лабораторном центре того же медицинского учреждения.

### ***Продолжительность исследования***

Формирование основной и контрольной групп выполнено в период с января 2017 по декабрь 2018 года. Консервативная терапия пациентов в подгруппах с инструментальной оценкой её эффективности проведена в период с июля 2017 по июнь 2019 года.

### ***Описание медицинского вмешательства***

Оценка количественных характеристик волосяного покрова (раздельно - в париетальной и окципитальной зонах скальпа) проводилась на основе анализа трихограмм и фототрихограмм, полученных с использованием микрокамеры «Aramo SG» (Aram HUVIS Co. Ltd., Республика Корея) с последующей обработкой полученных изображений профессиональной компьютерной диагностической программой «Trichoscience PRO v.1.4». Учитываемыми параметрами являлись плотность волос (HD), характеризующая их числом на см<sup>2</sup>; диаметр (D) волос в микрометровой (мкм) размерности; а также доли волос на стадиях анагена и телогена, выражаемые процентом от общего количества прокрашенных стержней. Детали метода описаны нами ранее [9].

В этот же период у каждого участника исследования в пробирки Vacuette K3 с ЭДТА (Greiner Bio-One, Австрия) были отобраны пробы венозной крови в объеме 5-10 мл, в дальнейшем разделённые при 3000g в течение 10 минут в центрифуге «Allegra X-14» (Beckman Coulter, США) на клеточную и плазменную фракции.

Клеточная фракция использовалась для выделения тотальной ДНК, которая анализировалась методом минисеквенирования для определения однонуклеотидных полиморфизмов (ОНП) A/G в локусах rs5919324, rs1998076, rs929626, rs12565727 и rs756853 как описано ранее [9].

Плазма крови разделялась на аликвоты, часть из которых использовалась для анализа гормонального фона (уровни общего и свободного тестостерона, дигидротестостерона, 17-ОН-прогестерона, дегидроэпиандростенона, ГСПГ) методом иммуноферментного анализа

с использованием тест-систем производства «DRG Instruments GmbH» (Германия) при помощи микропланшетного фотометра «Multiscan Ascent» (Thermo Scientific, США).

Оставшиеся аликвоты были предоставлены для исследования концентраций микроэлементов и витаминов. Содержание Mg, Ca, Zn, Cu, Se, Fe анализировалось с использованием прямых колориметрических тестов при помощи биохимического анализатора «KONELAB 20XTi» (Thermo Scientific, США) или атомно-абсорбционной спектроскопии, реализованной на платформе «AA-7000» (Shimadzu, Япония). Концентрации витаминов B<sub>12</sub>, D, E и фолиевой кислоты определялись методами иммуноферментного и иммунолюминесцентного анализа, а также высокоэффективной жидкостной хроматографии с масс-спектрометрией на платформе «EVOQ TQ MS» (Bruker Daltonik GmbH, Германия).

После завершения обследования всем пациентам основной группы в течение 4 месяцев была проведена базовая консервативная терапия с использованием 5% раствора миноксидила (местно, 2 раза в день), в первые 2 месяца лечения дополняемая персонализированной коррекцией выявленных микроэлементных и витаминных дефицитов. Указанная коррекция предусматривала использование одной или нескольких доступных фармакологических форм магния оротатадигидрата (500 мг × 2 раза в день), цинка сульфата (124 мг × 2 раза в день), хелата меди (400 мг × 1 раз в день), селена (50 мкг × 2 раза в день); железа III гидроксида полимальтозата (357 мг × 1 раз в день), витамина B<sub>12</sub> (1 мг в/м через день N10), витамина Д<sub>3</sub> (5000 МЕ × 1 раз в день), витамина E (400 мг × 1 раз в день) и фолиевой кислоты (5 мг × 1 раз в день).

### ***Исходы исследования***

**Основной исход исследования:** эффективность консервативной терапии ранних стадий андрогенной алопеции оценивалась прямым объективным критерием - изменением количественных характеристик волосяного покрова с расчетом различий ( $\Delta$ ) каждого из анализируемых параметров у каждого отдельного пациента до и после завершения курса терапии.

### ***Анализ в подгруппах***

Формирование подгрупп, соответствующих преимущественной утрате волос в парietальной и окципитальной зонах скальпа, проводилось из состава основной группы с ранними стадиями андрогенной алопеции на основе комплексного учета данных трихограмм и фототрихограмм при первичном обследовании. Ассоциированность каждого из пациентов с определенным паттерном утраты волос определялась на основе наибольшего значения соответствующего «скора», рассчитываемого в рамках проведения факторного анализа (см. ниже).

Дальнейший анализ в подгруппах предусматривал их сравнение с контрольной группой по уровню генетического риска развития андрогенной алопеции, характеристикам гормонального фона, а также микроэлементному и витаминному статусу. Анализ в подгруппах также выполнен при оценке эффективности консервативной терапии.

### ***Этическая экспертиза***

Проведение исследования одобрено локальным этическим комитетом ФГБУ «ГНЦДК» Минздрава России (протокол №7 от 31 октября 2017 года), согласно которому оно соответствует стандартам добросовестной клинической практики и доказательной медицины.

### ***Статистический анализ***

#### **Принципы расчета размера выборки:**

Размер выборки предварительно не рассчитывался.

#### **Методы статистического анализа данных:**

Полученные данные обработаны с использованием пакета программ «STATISTICA 13.0» (StatSoft Inc., США). Статистическими критериями, использованными для доказательства различий между группами и подгруппами являлись пороговые значения  $p < 0,05$ ,  $p < 0,01$  и  $p < 0,001$ . При анализе параметров трихограмм, значимых для определения парietального и окципитального паттернов утраты волос, использованы алгоритмы множественного корреляционного и факторного анализа.

### **Результаты**

#### ***Объекты (участники) исследования***

В исследование включены 47 пациентов с ранними проявлениями андрогенной алопеции (МКБ-10: L64), соответствующими I-IV стадиям данного заболевания по классификации Norwood-Hamilton. Их исходное трихологическое обследование позволило получить подробное количественное описание волосяного покрова в парietальной и окципитальной областях скальпа, а последующий статистический анализ полученных данных сформировал представления об основных взаимосвязях и факторах, характеризующих особенности утраты волос в сравниваемых зонах кожи головы.

Наиболее выраженные обратные корреляционные взаимозависимости зафиксированы для доли волос, находящихся в фазах телогена (Т) и анагена (А) в парietальной ( $r = -1.00$ ;  $p < 0.001$ ) и окципитальной ( $r = -0.91$ ;  $p < 0.001$ ) зонах, что дополнялось существованием статистически значимых положительных коэффициентов корреляции между долями волос, одновременно находящихся в фазах анагена ( $r = 0.66$ ;  $p < 0.001$ ) или телогена ( $r = 0.69$ ;  $p < 0.001$ ) в обеих областях скальпа. Интегральный учет этих параметров в соответствии с алгоритмом факторного анализа свидетельствовал об определяющем значении доли волос



в фазах анагена и телогена в развитии андрогенной алопеции (значение фактора  $F1=3,65$ ; объясняемая дисперсия 45,6%), что соответствовало представлениям об универсальных механизмах патогенеза данного заболевания, заключающихся в укорочении фазы активного роста и повышении длительности фазы покоя с последующим выпадением волос [12].

С другой стороны, второй ( $F2$ ) и третий ( $F3$ ) по значимости факторы, выявленные при многопараметрическом анализе трихограмм, четко соотносились с плотностью ( $HD$ ) и диаметром ( $D$ ) волос в отдельных областях скальпа (**Рис. 1А**). Так структура фактора  $F2$  (значение 1,47; объясняемая дисперсия 18,4%) складывалась из высоких значений факторных нагрузок у показателей диаметра (0.827) и плотности (0.787) волос в париетальной зоне, что было характерно для 27 из 47 участников исследуемой выборки. В свою очередь другие 20 пациентов ассоциировались с фактором  $F3$  (значение 1,22; объясняемая дисперсия 15,2%), особенность которого определялось высоким значением факторной нагрузки для показателя диаметра (0.804) волос в окципитальной зоне, дополняемого несколько менее значимой величиной (0.554) факторной нагрузки для показателя плотности волос в той же области кожи головы.

Расчет предложенных Vecchio с соавт. [13; 14] дополнительных показателей, соотносящих диаметры и плотности волос в париетальной и окципитальной зонах у отдельных пациентов с их представлением в соответствующей системе координат ( $x=HDp/HDo$ ;  $y=Dp/Do$ ) подтвердил объективность существования двух альтернативных паттернов утраты волос, регистрируемых в подгруппах из 27 и 20 пациентов (**Рис. 1Б**).

Тем самым полученный результат сформировал основу для продолжения углубленного исследования анализируемой выборки в направлении поиска генетических и негенетических факторов, определяющих преимущественную утрату волос в париетальной или окципитальной зонах скальпа при ранних стадиях андрогенной алопеции у мужчин.

### ***Основные результаты исследования***

Дальнейший анализ в подгруппах из 27 и 20 пациентов был дополнен их сравнением с контрольной группой из 25 добровольцев аналогичного возрастного-полового состава, на момент проведения исследования не имеющих объективных признаков утраты волос.

Анализ факторов генетического риска был проведен на основании исследования пяти однонуклеотидных полиморфизмов (ОНП): rs929626, rs5919324, rs1998076, rs12565727 и rs756853 с ранее доказанной ролью в развитии андрогенной алопеции [15]. При этом для отдельных ОНП статистически значимые различия частот встречаемости были показаны в отношении гомозиготных носителей аллелей риска GG в локусах rs12565727, rs756853 и rs929626 (Таблица 1). Так в локусе rs12565727, расположенном в гене *TARDBP* (кодирует

ДНК-связывающий белок, транскрипционный супрессор TDP-43) гомозиготность GG не обнаруживалась в подгруппе F2, что было существенно для её различия с контрольной группой ( $p < 0,05$ ) и, напротив, наиболее часто встречалась в подгруппе F3 ( $p < 0,001$ ). Другой случай гомозиготности GG, различающий подгруппы F2 и F3, был связан с локусом rs756853 в гене *HDAC9* (кодирует гистондеацетилазу 9): его частота у пациентов с окципитальным паттерном утраты волос была в 2,5 раза выше чем у пациентов с париетальным паттерном и в 3,25 раза превосходила таковую в контрольной группе ( $p < 0,01$ ). Третьим наблюдением была высокая частота аллеля GG в локусе rs929626 в интроне гена *EBF1* (кодирует ранний транскрипционный фактор 1 В-лимфоцитов), характерная для подгрупп F2 и F3, что качественно ( $p < 0,001$ ) отличало их по этому ОНП от контрольной группы. Таким образом, полученные данные позволяли предполагать несколько более высокую значимость генетического фактора в подгруппе с окципитальным паттерном утраты волос (F3) в сравнении с подгруппой с париетальным паттерном (F2), однако, расчет интегрального показателя в соответствии с ранее разработанным алгоритмом [9] показал примерно равную долю пациентов с высоким значением генетического риска развития алопеции в подгруппах F2 (66%) и F3 (61%).

Исследование гормонального статуса пациентов с андрогенной алопецией (Таблица 2) свидетельствовало о выраженном разнонаправленном изменении содержания общего тестостерона и дигидротестостерона в подгруппе F2. При этом если концентрации дигидротестостерона в плазме крови у участников подгруппы F2 была повышена до  $1132,2 \pm 664$  пг/мл против  $627,6 \pm 192,8$  пг/мл в контрольной группе ( $p < 0,001$ ), то содержание общего тестостерона, напротив, характеризовалось пониженным значением  $19,9 \pm 11,9$  нмоль/л против  $27,1 \pm 13,9$  нмоль/л в контроле ( $p < 0,05$ ). Тем самым полученный результат хорошо согласовывался с устоявшимися представлениями о значении повышенной активности  $5\alpha$ -редуктазы, традиционно считающейся одним из механизмов развития андрогенной алопеции [16], следствием чего является активная конверсия тестостерона в дигидротестостерон, прочно связывающийся с андрогеновым рецептором и при перемещении в ядро клеток волосяного фолликула запускающий транскрипцию генов-мишеней. В то же время в подгруппе F3 аналогичные гормональные сдвиги зафиксированы не были, а единственной находкой являлось повышенное содержание 17-ОН-прогестерона ( $1,7 \pm 0,9$  нг/мл против  $1,2 \pm 0,5$  нг/мл в контроле;  $p < 0,01$ ), являющегося предшественником кортизола и через него контролирующего процессы катаболизма, уровень кровяного давления и активность иммунной системы. Тем самым полученные данные, подтверждая канонический андроген-зависимый характер развития андрогенной алопеции в париетальной зоне, свидетельствуют об иных причинах утраты волос в окципитальной зоне

скальпа, возможно частично связанных с изменённым функционированием надпочечников и определяемых этим метаболических нарушений.

Третьей анализируемой группой показателей являлись микронутриенты – микроэлементы и витамины, играющие важную роль в нормальном цикле волосяного фолликула [8]. Результаты проведенного исследования подтвердили данное положение, показав достоверное изменение целого ряда показателей в подгруппах F2 и F3 относительно контрольной группы (Таблица 2). У всех пациентов с андрогенной алопецией зафиксировано синхронное снижение уровней микроэлементов Zn, Cu, Se и витаминов B<sub>12</sub>, D, фолиевой кислоты, дополняемое недостаточностью Fe и витамина E в подгруппе F2, а также уменьшенным содержанием Mg в подгруппе F3. В свою очередь различия между подгруппами пациентов с андрогенной алопецией, характеризующимися преимущественно парietальным или окципитальным паттернами утраты волос были выражены в существенно меньшей степени и относились к ранее уже упомянутым параметрам - выраженному дефициту фолиевой кислоты в подгруппе F2 и сниженному уровню Mg в подгруппе F3. В совокупности с ранее полученными данными [16], демонстрирующими зависимость плотности и диаметра волос от содержания некоторых микроэлементов и витаминов в плазме крови пациентов с андрогенной алопецией, результаты настоящего исследования развивают представления о многофакторной природе данного заболевания, а также определяют перспективу персонализированной коррекции микронутриентных нарушений как дополнительного инструмента для его консервативной терапии.

#### ***Дополнительные результаты исследования***

Базовая консервативная терапия ранних стадий андрогенной алопеции заключалась в местном использовании 5% раствора миноксидила 2 раза в день в течение 4 месяцев, дополняемом персонализированной коррекцией выявленных при первичном обследовании микроэлементного и витаминного дефицитов в течение 2 месяцев. Объективная оценка исходно проводилась на основе сравнительного анализа трихограмм (расчета  $\Delta$ ) до и сразу после завершения полного курса терапии.

Проведение подобного анализа в подгруппах F2 и F3 свидетельствовало о существенных различиях в успешности использованной схемы лечения, дополняемых особенностями отклика на терапию в парietальной и окципитальной зонах скальпа (Таблица 3). Выраженный статистически значимый прогресс в восстановлении волосяного покрова зафиксирован в подгруппе F2, что проявлялось в противоположно направленном изменении доли волос, находящихся в фазах анагена ( $\Delta=10,03\%$ ;  $p<0,01$ ) и телогена ( $\Delta=-9,80\%$ ;  $p<0,01$ ) в теменной зоне, и результировалось в повышении плотности ( $\Delta=21,50$  ед. на см<sup>2</sup>;  $p<0,05$ ) и диаметра ( $\Delta=5,90$  мкм;  $p<0,001$ ) волос в данной области скальпа. Для этой

же подгруппы пациентов констатировано позитивное изменение соотношения волос, находящихся в фазах анагена ( $\Delta=6,09\%$ ;  $p<0,01$ ) и телогена ( $\Delta=-5,04\%$ ;  $p<0,05$ ) в окципитальной зоне, что, однако, не позволило достичь достоверного увеличения диаметра волос и плотности наблюдаемого здесь волосяного покрова. С другой стороны, в подгруппе F3 на фоне общей сходной динамики трихограмм не зафиксировано ни одного статистически значимого изменения анализируемых параметров, что свидетельствует о недостаточном отклике пациентов с преимущественно окципитальным паттерном утраты волос на использованную схему консервативной терапии.

Тем самым результаты настоящего исследования уточняют систему показаний к консервативной терапии ранних стадий андрогенной алопеции [17] в том числе с определением вариантов течения заболевания, при которых подобный подход оказывается наиболее эффективным.

#### ***Нежелательные явления***

Нежелательных явлений зарегистрировано не было.

#### **Обсуждение**

##### ***Резюме основного результата исследования***

Совокупность полученных данных свидетельствует об объективном существовании двух альтернативных паттернов утраты волос при ранних стадиях андрогенной алопеции у мужчин, отличающихся характеристиками трихограммы, механизмами патогенеза и выраженностью отклика на консервативную терапию.

##### ***Обсуждение основного результата исследования***

Анализ данных трихограмм и фототрихограмм, полученных при первичном обследовании пациентов с ранними стадиями андрогенной алопеции, показал существование двух вариантов течения данного заболевания, заключающихся в неравномерном изменении плотности и диаметра волос в париетальной и окципитальной зонах скальпа, регистрируемых у 57,4% и 42,6% исследуемой выборки, соответственно. При этом информативным инструментом дифференцировки данных состояний, дополняющим макроскопическое наблюдение характера изменения волосяного покрова, представляется расчет относительных величин HDp/HDo [14] и Dp/Do [13] устанавливающий значения указанных соотношений в частично перекрывающихся диапазонах 0,61-1,14 и 0,67-1,00 у пациентов с париетальным и 0,46-0,76 и 0,53-0,81 у пациентов с окципитальным паттерном утраты волос.

Последующий анализ патогенетических механизмов, определяющих утрату волос в отдельных областях кожи головы, позволил констатировать ведущую роль гормонального фактора. Его значимость была наибольшей в париетальной зоне, где присутствие 5 $\alpha$ -

редуктазы и андрогенового рецептора в волосяных фолликулах считается наиболее выраженным [18]. В свою очередь результаты проведенного исследования, свидетельствующие о синхронном повышении уровня дигидротестостерона с одновременным снижением общего тестостерона как результата его конверсии 5 $\alpha$ -редуктазой у пациентов с парietальным паттерном утраты волос, закрепляют представления об андроген-зависимом характере этого состояния, в то время как окципитальный паттерн показал свою андроген-независимость и ассоциировался лишь с небольшим повышением уровня 17-ОН-прогестерона. Тем самым полученные результаты в качестве лабораторного теста, дифференцирующего различные варианты течения заболевания, позволяют рекомендовать определение дигидротестостерона, выход которого вверх из коридора нормальных значений (250-990 пг/мл) может рассматриваться в качестве дополнительного критерия для отнесения пациента к подгруппе, андроген-зависимой алопеции с преимущественным вовлечением парietальной зоны скальпа.

На этом фоне множественные изменения микроэлементного и витаминного статуса не демонстрировали связи с отдельными вариантами течения андрогенной алопеции, но были характерны для всех наблюдаемых случаев ранних стадий данного заболевания, что одновременно явилось предпосылкой для персонализированной коррекции данных дефицитов, дополняющих базовую местную терапию 5% миноксидилом. При этом наши предшествующие исследования в качестве наиболее эффективных инструментов подобной коррекции позволяют назвать препараты Fe, витамина E и фолиевой кислоты, нормализация содержания которых в плазме крови прямо коррелирует с восстановлением волосяного покрова [17].

В контексте проведенного исследования принципиально важно, что ответ на консервативную терапию имел выраженные различия у пациентов с парietальным и окципитальными паттернами утраты волос, а также неравномерно развивался в сравнимых областях кожи головы. Наибольший положительный эффект терапии, заключающийся в статистически значимом увеличении плотности и диаметра волос, формировался в теменной зоне у пациентов с исходно парietальным паттерном, для которых благоприятное изменение соотношения волос в фазах анагена и телогена также зафиксировано как в теменной, так и в затылочной зонах скальпа. Тем самым полученные данные свидетельствуют о патогенетической адекватности и доказанной клинической эффективности данного подхода, что в качестве показаний для его использования при ранних стадиях андрогенной алопеции у мужчин позволяет назвать их принадлежность к парietальному паттерну утраты волос с характерными значениями HDp/HDo и Dp/Do, а также повышенный уровень дигидротестостерона, дополняющие ранее определенный

положительный предиктор консервативной терапии – содержание Zn в плазме крови на уровне более 10 мкмоль/л [19]. В то же время аналогичный отклик у пациентов с окципитальным паттерном утраты волос оказывался явно недостаточным, что определяет необходимую перспективу углубленного анализа механизмов развития данного состояния с поиском патогенетически обоснованных инструментов его консервативного лечения.

### ***Ограничения исследования***

Исследование генетических факторов было ограничено пятью ОНП с ранее доказанной ролью в развитии андрогенной алопеции, что не позволило установить их значение в определении париетального или окципитального паттернов утраты волос на ранних стадиях данного заболевания. Решение данной задачи представляется возможным при проведении масштабного скрининга ОНП, ориентированного на выявление геномных ассоциаций, характерных для патологической утраты волос в отдельных зонах скальпа и, вероятно, связанных с андроген-зависимыми и андроген-независимыми механизмами развития и дифференцировки клеток волосяного фолликула.

### **Заключение**

Результаты проведенного исследования формируют представления о двух вариантах течения ранних стадий андрогенной алопеции у мужчин, проявляющихся в преимущественной утрате волос в париетальной (теменной) или окципитальной (затылочной) областях кожи головы. При этом роль гормонального фактора (повышенного содержания дигидротестостерона с одновременным снижением концентрации общего тестостерона как результатов активности 5 $\alpha$ -редуктазы) показана для пациентов с париетальным паттерном утраты волос, в то время как изменения гормонального фона у пациентов с окципитальным паттерном исчерпывались умеренным повышением уровня 17-ОН-прогестерона. Кроме того, в качестве важных негенетических факторов развития андрогенной алопеции подтверждены множественные дефициты микроэлементов и витаминов, что явилось обоснованием для их персонализированной коррекции при консервативной терапии данного заболевания. Проведение курса терапии, включающего местное использование миноксидила и дополняемого приемом микронутриентов, позволило достичь эффективного восстановления волосяного покрова у пациентов с андроген-зависимым париетальным паттерном утраты волос. В то же время пациенты с андроген-независимым окципитальным паттерном проявляли устойчивость к подобному лечению, что диктует необходимость продолжения исследования патогенетических механизмов развития данного варианта андрогенной алопеции, а также поиска инструментов для восстановления роста волос в затылочной зоне скальпа.

### **Источник финансирования**

Рукопись подготовлена и опубликована за счет финансирования по месту работы авторов.

### **Source of funding**

The work was done and published through financing at the place of work of the authors.

### **Участие авторов**

Все авторы несут ответственность за содержание и целостность всей статьи.

Разработка концепции: формулировка и развитие ключевых целей и задач; проведение исследования: сбор данных, анализ и интерпретация полученных данных – И.Н. Кондрахина, Д.Г. Дерябин; анализ корреляций генетических особенностей с факторами риска развития алопеции с интерпретацией полученных результатов – Д.А. Вербенко; составление черновика рукописи, его критический пересмотр с внесением ценного замечания интеллектуального содержания – А.М. Затевалов; редактирование – Д.А. Вербенко, А.М. Затевалов; утверждение окончательного варианта статьи – принятие ответственности за все аспекты работы, целостность всех частей статьи ее окончательный вариант - Д.Г. Дерябин.

### **Authors' participation**

All authors: approval of the final version of the article, responsibility for the integrity of all parts of the article.

Concept development: formulation and development of key goals and objectives; conducting the study: data collection, analysis and interpretation of the data obtained – Irina N. Kondrakhina, Dmitry G. Deryabin; analysis of correlations of genetic characteristics with risk factors for the development of alopecia with the interpretation of the results obtained - Dmitry A. Verbenko; drawing up a draft of the manuscript, its critical revision with the introduction of a valuable comment of intellectual content - Alexander M. Zatevalov; editing - Dmitry A. Verbenko, Alexander M. Zatevalov; approval of the final version of the article - acceptance of responsibility for all aspects of the work, the integrity of all parts of the article its final version - Dmitry G. Deryabin.

### **Конфликт интересов**

Авторы данной статьи подтвердили отсутствие конфликта интересов, о котором необходимо сообщить.

### **Conflict of interest**

The authors declare no conflict of interest.

**Выражение признательности**

Авторы выражают искреннюю благодарность пациентам и здоровым добровольцам, принявшим участие в проведении исследования.

**Acknowledgment**

The authors thank the patients and healthy volunteers who gave informed consent to participate in the study.

Ahead of Print



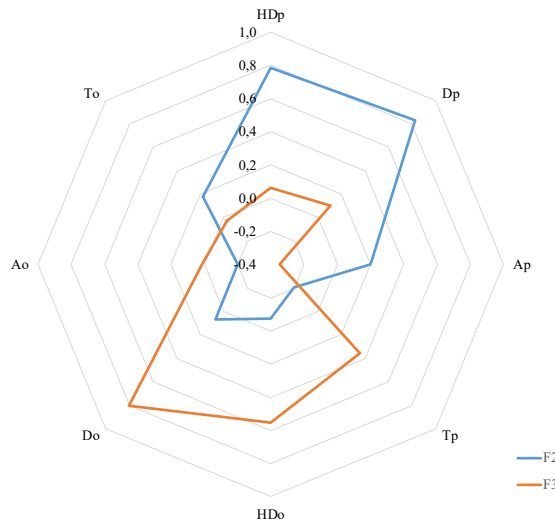
### Литература/References

1. Аравийская Е.Р., Михеев Г.Н., Мошкалова И.А., Соколовский Е.В. Облысение. Дифференциальный диагноз. Методы терапии. СПб.: СОТИС; 2003. с. 91–94 [Aravijskaja ER, Miheev GN, Moshkalova IA, Sokolovskij EV. Oblysenie. Differencial'nyj diagnoz. Metody terapii. (Alopecia. Differential diagnosis. Therapy methods.) Saint-Petersburg: SOTIS; 2003. p. 91–94. (In Russ)]
2. Norwood OT. Male pattern baldness: classification and incidence. *South Med J*. 1975;68(11):1359–1365. doi: 10.1097/00007611-197511000-00009
3. Lee WS, Ro BI, Hong SP, Bak H, Sim WY, Kim DW, et al. A new classification of pattern hair loss that is universal for men and women: basic and specific (BASP) classification. *J Am Acad Dermatol*. 2007;57(1):37–46. doi: 10.1016/j.jaad.2006.12.029
4. Chanprapaph K, Sutharaphan T, Suchonwanit P. Scalp Biophysical Characteristics in Males with Androgenetic Alopecia: A Comparative Study with Healthy Controls. *Clin Interv Aging*. 2021;16:781–787. doi: 10.2147/CIA.S310178
5. Олисова О.Ю., Кочергин Н.Г., Вертиева Е.Ю. Андрогенная алопеция: патогенетические механизмы и подходы к лечению. *Российский журнал кожных и венерических болезней*. 2013;(3):53–57 [Olisova OJu, Kochergin NG, Vertieva EJu. Androgenetic alopecia: pathogenetic mechanisms and approaches to treatment. *Rossijskij zhurnal kozhnyh i venericheskikh boleznej*. 2013;(3):53–57. (In Russ.)]
6. Marcińska M, Pośpiech E, Abidi S, Andersen JD, van den Berge M, Carracedo Á, et al. Evaluation of DNA variants associated with androgenetic alopecia and their potential to predict male pattern baldness. *PLoS One*. 2015;10(5):e0127852. doi: 10.1371/journal.pone.012785
7. Lolli F, Pallotti F, Rossi A, Fortuna MC, Caro G, Lenzi A, et al. Androgenetic alopecia: a review. *Endocrine*. 2017;57(1):9–17. doi: 10.1007/s12020-017-1280-y
8. Almohanna HM, Ahmed AA, Tsatalis JP, Tosti A. The Role of Vitamins and Minerals in Hair Loss: A Review. *Dermatol Ther (Heidelb)*. 2019;9(1):51–70. doi: 10.1007/s13555-018-0278-6
9. Кондрахина И.Н., Вербенко Д.А., Затевалов А.М., Кубанов А.А., Дерябин Д.Г. Значение генетических и негенетических факторов в возникновении и развитии андрогенной алопеции у мужчин: многопараметрический анализ. *Вестник Российской академии медицинских наук*. 2019;74(3):167–175 [Kondrahina IN, Verbenko DA, Zatevalov AM, Kubanov AA, Derjabin DG. Meaning genetic and non-genetic factors in the occurrence and development of androgenic alopecia in men: a multivariate analysis. *Vestnik Rossijskoj akademii medicinskih nauk*. 2019;74(3):167–175. (In Russ.)] doi: 10.15690/vramn1141
10. Varothai S, Bergfeld WF. Androgenetic alopecia: an evidence-based treatment update. *Am J Clin Dermatol*. 2014;15(3):217–230. doi: 10.1007/s40257-014-0077-5

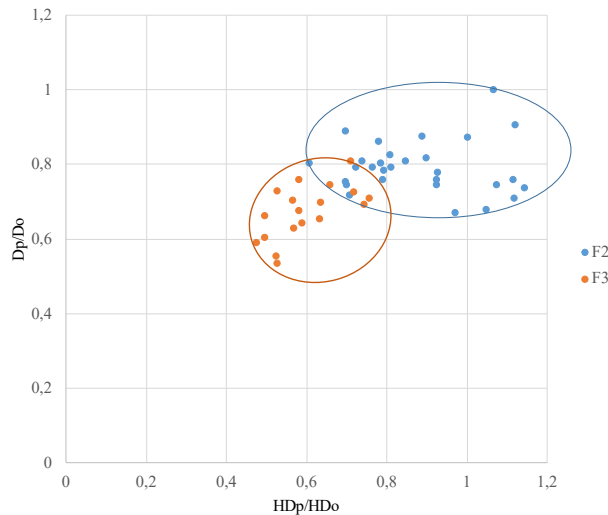
11. Rondanelli M, Perna S, Peroni G, Guido D. A bibliometric study of scientific literature in Scopus on botanicals for treatment of androgenetic alopecia. *J Cosmet Dermatol*. 2016;15(2):120–130. doi: 10.1111/jocd.12198
12. Ho CH, Sood T, Zito PM. Androgenetic Alopecia. In: StatPearls [Internet]. Treasure Island (FL): StatPearls Publishing; 2023.
13. Vecchio F, Guarrera M, Rebora A. Parietal/occipital ratio of the hair diameter as a measure of baldness severity in men. *Acta Derm Venereol*. 2003;83(6):466–467. doi: 10.1080/00015550310005870
14. Vecchio F, Guarrera M, Rebora A. Perception of baldness and hair density. *Dermatology*. 2002;204(1):33–36. doi: 10.1159/000051807
15. Kaufman KD. Androgen metabolism as it affects hair growth in androgenetic alopecia. *Dermatol Clin*. 1996;14(4):697–711. doi: 10.1016/s0733-8635(05)70396-x
16. Kondrakhina IN, Verbenko DA, Zatevalov AM, Gatiatulina ER, Nikonorov AA, Deryabin DG, et al. A Cross-sectional Study of Plasma Trace Elements and Vitamins Content in Androgenetic Alopecia in Men. *Biol Trace Elem Res*. 2021;199(9):3232–3241. doi: 10.1007/s12011-020-02468-2
17. Кондрахина И.Н., Затевалов А.М., Гатиатулина Е.Р., Никоноров А.А., Дерябин Д.Г., Кубанов А.А. Оценка эффективности персонализированной коррекции микроэлементного и витаминного статуса при консервативной терапии начальных стадий андрогенной алопеции у мужчин. *Вестник Российской академии медицинских наук*. 2021;76(6):604–611 [Kondrahina IN, Zatevalov AM, Gatiatulina ER, Nikonorov AA, Derjabin DG, Kubanov AA. Evaluation of the effectiveness of personalized treatment of trace element and vitamin status in men with initial stages of androgenic alopecia treated with conservative therapy. *Vestnik Rossijskoj akademii medicinskih nauk*. 2021;76(6):604–611. (In Russ.)] doi: 10.15690/vramn1617
18. Khunkhet S, Chanprapaph K, Rutnin S, Suchonwanit P. Histopathological Evidence of Occipital Involvement in Male Androgenetic Alopecia. *Front Med (Lausanne)*. 2021;8:790597. doi: 10.3389/fmed.2021.790597
19. Kondrakhina IN, Verbenko DA, Zatevalov AM, Gatiatulina ER, Nikonorov AA, Deryabin DG, et al. Plasma Zinc Levels in Males with Androgenetic Alopecia as Possible Predictors of the Subsequent Conservative Therapy's Effectiveness. *Diagnostics (Basel)*. 2020;10(5):336. doi: 10.3390/diagnostics10050336

<b>Кондрахина Ирина</b>	<b>Irina N. Kondrakhina,</b>
<b>Никифоровна</b> , д.м.н.;	MD, Dr. Sci. (Med.);
адрес: Россия, 107076,	address: 3 bldg 6
Москва, ул. Короленко, д.	Korolenko street, 107076
3, стр. 6; ORCID:	Moscow, Russia; ORCID:
<a href="https://orcid.org/0000-0003-3662-9954">https://orcid.org/0000-0003-3662-9954</a> ;	<a href="https://orcid.org/0000-0003-3662-9954">https://orcid.org/0000-0003-3662-9954</a> ;
eLibrary SPIN: 8721-9424; e-mail:	eLibrary SPIN: 8721-9424; e-mail:
<a href="mailto:kondrakhina77@gmail.com">kondrakhina77@gmail.com</a>	<a href="mailto:kondrakhina77@gmail.com">kondrakhina77@gmail.com</a>
<b>Вербенко Дмитрий</b>	<b>Dmitry A. Verbenko,</b>
<b>Анатольевич</b> , к.б.н.;	Cand. Sci. (Biol.); ORCID:
ORCID: <a href="https://orcid.org/0000-0002-1104-7694">https://orcid.org/0000-0002-1104-7694</a> ;	<a href="https://orcid.org/0000-0002-1104-7694">https://orcid.org/0000-0002-1104-7694</a> ;
eLibrary SPIN: 8261-6561;	eLibrary SPIN: 8261-6561; e-mail:
e-mail:	<a href="mailto:verbenko@cnikvi.ru">verbenko@cnikvi.ru</a>
<a href="mailto:verbenko@cnikvi.ru">verbenko@cnikvi.ru</a>	
<b>Затевалов Александр</b>	<b>Alexander M. Zatevalov,</b>
<b>Михайлович</b> , г.н.с.;	Chief Researcher; ORCID:
ORCID: <a href="https://orcid.org/0000-0002-1460-4361">https://orcid.org/0000-0002-1460-4361</a> ;	<a href="https://orcid.org/0000-0002-1460-4361">https://orcid.org/0000-0002-1460-4361</a> ;
eLibrary SPIN: 3718-6127;	eLibrary SPIN: 3718-6127; e-mail:
e-mail:	<a href="mailto:zatevalov@gabrich.ru">zatevalov@gabrich.ru</a>
<a href="mailto:zatevalov@gabrich.ru">zatevalov@gabrich.ru</a>	
<b>Дерябин Дмитрий</b>	<b>Dmitry G. Deryabin, MD,</b>
<b>Геннадиевич</b> , д.м.н,	Dr. Sci. (Med.), Professor;
профессор; ORCID:	ORCID: <a href="https://orcid.org/0000-0002-9578-7947">https://orcid.org/0000-0002-9578-7947</a> ;
<a href="https://orcid.org/0000-0002-9578-7947">https://orcid.org/0000-0002-9578-7947</a> ;	<a href="https://orcid.org/0000-0002-9578-7947">https://orcid.org/0000-0002-9578-7947</a> ;
eLibrary SPIN: 8243-2537; e-mail:	eLibrary SPIN: 8243-2537;
<a href="mailto:dgderyabin@yandex.ru">dgderyabin@yandex.ru</a>	e-mail:
	<a href="mailto:dgderyabin@yandex.ru">dgderyabin@yandex.ru</a>

**Рис. 1А**



**Рис. 1Б**



**Рис. 1.** Параметры трихограмм, дифференцирующие париетальный (F2) и окципитальный (F3) паттерны утраты волос при ранних стадиях андрогенной алопеции.

**Рис. 1А** – структура факторов F2 и F3 с определяющими их факторными нагрузками отдельных параметров трихограммы (от +1.0 до -1.0). **Рис. 1Б** – распределение соотношений диаметра (D) и плотности волос (HD) в париетальной и окципитальной зонах у пациентов, ассоциированных с факторами F2 и F3.

**Fig. 1.** Trichogram parameters characteristic for parietal (F2) and occipital (F3) hair loss patterns in the initial stages of androgenetic alopecia in men.

**Part A** presents F2 and F3 factors structure including significance of trichogram parameters (from +1.0 to -1.0). **Part B** shows the distribution of hair diameter (D) and hair density (HD) ratios in the parietal and occipital zones in patients associated with F2 and F3 factors.

**Таблица 1.** Частоты встречаемости генотипов ОНП, ассоциированных с риском развития андрогенной алопеции, в подгруппах F2, F3 и контрольной группе.

**Table 1.** Frequency of SNP genotypes associated with the risk of androgenetic alopecia in F2, F3 subgroups and the control group.

Анализируемый ОНП и его положение в геноме	Генотип	Контрольная группа (n=25)	Подгруппа F2 (n=27)	Подгруппа F3 (n=20)
rs12565727, ген <i>TARDBP</i>	AA	64	58	63
	AG	32	42	26
	GG	4	0*	11***
rs756853, ген <i>HDAC9</i>	AA	36	31,5	33
	AG	56	58	41
	GG	8	10,5	26**
rs929626, ген <i>EBF1</i>	AA	32	26	22
	AG	64	53	44
	GG	4	21***	33***
rs1998076, расположен между генами <i>PAX1</i> и <i>FOXA2</i>	AA	24	15,8	14,9
	AG	40	52,6	44,4
	GG	36	31,6	40,7
rs5919324, расположен перед геном андрогенового рецептора	A	88	84,2	89
	G	12	15,8	11
Различия достоверны: *p<0.05; ** p<0.01; *** p<0.001				
The differences are significant: *p<0.05; ** p<0.01; *** p<0.001				

**Таблица 2.** Содержание гормонов, микроэлементов и витаминов в плазме крови пациентов с ранними стадиями андрогенной алопеции (подгруппы F2 и F3) относительно контрольной группы.

**Table 2.** The hormones, trace elements and vitamins blood content in patients with initial stages of androgenetic alopecia (F2 and F3 subgroups) vs the control group.

Анализируемые параметры	Контрольная группа (n=25)	Подгруппа F2 (n=27)	Подгруппа F3 (n=20)
Тестостерон общий (нмоль/л)	27,1±13,9	19,9±11,9*	25,8±16,5
Тестостерон свободный (пг/мл)	20,0±10,0	21,1±12,6	17,2±9,2

Дигидротестостерон (пг/мл)	627,6±192,8	1132,2±664***	828,9±551,6
17-ОН-прогестерон (нг/мл)	1,2±0,5	1,4±0,6	1,7±0,9**
Андростендион (нг/мл)	1,9±0,8	2,3±1,2	2,1±1,6
ГСПГ (нмоль/мл)	38,4±20	31,7±12,3	40,6±21,5
Mg (ммоль/л)	0,9±0,1	0,9±0,1	0,8±0,2***
Ca (ммоль/л)	2,4±0,1	2,4±0,1	2,3±0,1
Zn (мкмоль/л)	13,5±2	11,6±3,2*	11,3±3,4*
Cu (мкмоль/л)	18,1±2,7	12,2±3,9***	12,7±4,7***
Se (мкг/л)	1,0±0,1	0,8±0,3**	0,7±0,2***
Fe(мкмоль/л)	24,4±4,9	21,0±6,7*	24,0±7,3
Витамин В <sub>12</sub> (пг/мл)	501,0±273,1	366,7±194,6*	331,7±247,9*
Витамин D (нг/мл)	47,2±14,5	29,2±12,2***	24,6±13,4***
Витамин E (мкг/мл)	10,8±3,9	6,8±4*	8,8±4,4
Фолиевая кислота (нг/мл)	10,8±2,6	5,3±3,0***	7,8±4,9*
Различия достоверны: *p<0.05; ** p<0.01; *** p<0.001			
The differences are significant: *p<0.05; ** p<0.01; *** p<0.001			

**Таблица 3.** Изменение трихограмм и фототрихограмм у пациентов с различными паттернами утраты волос (F2 и F3) после проведения консервативной терапии

**Table 3.** Trichograms and phototrichograms dynamics in patients with different hair loss patterns (F2 and F3) after conservative therapy with topical minoxidil in combination with personalized micronutrient correction.

Зона скальпа	Анализируемый параметр (Δ до и после завершения курса терапии)	Подгруппа F2 (n=27)	Подгруппа F3 (n=20)
Париетальная (теменная)	Плотность волос [число волос на см <sup>2</sup> ]	+21,50*	+15,61
	Диаметр волос [мкм]	+ 5,90***	+2,83
	Доля волос в фазе анагена, %	+ 10,03**	+8,06
	Доля волос в фазе телогена, %	-9,80**	-7,89
Окципитальная (затылочная)	Плотность волос [число волос на см <sup>2</sup> ]	+18,87	+9,56
	Диаметр волос [мкм]	+3,00	+0,94
	Доля волос в фазе анагена, %	+6,09**	+1,39
	Доля волос в фазе телогена, %	-5,04*	-1,33

Различия достоверны: \* $p < 0.05$ ; \*\*  $p < 0.01$ ; \*\*\*  $p < 0.001$

The differences are significant: \* $p < 0.05$ ; \*\*  $p < 0.01$ ; \*\*\*  $p < 0.001$

Ahead of Print