

Поражение кожи наружного слухового прохода у пациентки с себорейным дерматитом

Дворников А.С.¹, Крюков А.И.^{1, 2}, Гайдина Т.А.^{1, 2, 3*}, Шадрин Г.Б.², Мунзалевская Ю.Д.², Пацап О.И.³

¹Российский национальный исследовательский медицинский университет имени Н.И. Пирогова, Москва, Россия

²Научно-исследовательский клинический институт оториноларингологии им. Л.И. Свержевского, Москва, Россия

³Федеральный центр мозга и нейротехнологий Федерального медико-биологического агентства, Москва, Россия

Пациентка К. обратилась к врачу-дерматовенерологу с жалобами на периодический зуд в области кожи волосистой части головы, лица, ушных раковин, наружных слуховых проходов, ощущение дискомфорта и выделения из наружных слуховых проходов. Клинический диагноз: «себорейный дерматит». На консультации врача-оториноларинголога у пациентки был выявлен двусторонний наружный отит с формированием гиперкератотических слепков в обоих наружных слуховых проходах. Терапия себорейного дерматита проводилась в два этапа. На первом этапе назначен итраконазол 200 мг перорально 1 раз/сут в течение 1-й недели лечения, затем — 200 мг перорально 1 раз/сут в течение первых двух дней каждого месяца лечения в течение 3 месяцев и наружно на кожу волосистой части головы кетоконазол шампунь 2% 2 раза/нед в течение 4 недель, затем — 1 раз/2 нед. На втором этапе назначен изотретиноин перорально в дозировке 10 мг/сут в интермиттирующем режиме. Получен положительный клинический результат на фоне проведенной терапии. Пациентка продолжает находиться под наблюдением.

Ключевые слова: клинический случай; наружный отит; себорейный дерматит; гиперкератоз; изотретиноин

Конфликт интересов: авторы декларируют отсутствие явных и потенциальных конфликтов интересов, связанных с публикацией настоящей статьи.

Источник финансирования: рукопись подготовлена на личные средства авторского коллектива.

Согласие пациента: пациент добровольно подписал информированное согласие на публикацию персональной медицинской информации в обезличенной форме в журнале «Вестник дерматологии и венерологии».

Для цитирования: Дворников А.С., Крюков А.И., Гайдина Т.А., Шадрин Г.Б., Мунзалевская Ю.Д., Пацап О.И. Поражение кожи наружного слухового прохода у пациентки с себорейным дерматитом. Вестник дерматологии и венерологии. 2024;100(5):XX–XX. doi: <https://doi.org/10.25208/vdv16772>

Ahead of Print

Skin lesion of external auditory canal in a patient with seborrheic dermatitis

Anton S. Dvornikov¹, Andrey I. Kriukov^{1, 2}, Tatiana A. Gaydina^{1, 2, 3*}, Georgy B. Shadrin², Yuliya D. Munzalevskaya², Olga I. Patsap³

¹Pirogov Russian National Research Medical University (Pirogov Medical University), Moscow, Russia

²Scientific Research Clinical Institute of Otolaryngology named after L.I. Sverzhevsky, Moscow, Russia

³Federal Center of Brain Research and Neurotechnologies of Federal Medical Biological Agency, Moscow, Russia

Patient K. turned to a dermatologist with complaints of periodic itching in the scalp skin, face, auricles, external auditory canals with discomfort and discharge from them. Clinical diagnosis: seborrheic dermatitis. At the otolaryngologist consultation, the patient was diagnosed with bilateral external otitis media with the formation of hyperkeratotic casts in both external auditory canals. Seborrheic dermatitis was treated in two stages. At the first stage, itraconazole 200 mg was prescribed orally 1 time per day for the first week of treatment, then 200 mg orally 1 time per day for the first two days of each month for 3 months and externally on the scalp ketoconazole shampoo 2% 2 times a week for 4 weeks, then 1 time in 2 weeks. At the second stage, isotretinoin was administered orally at a dosage of 10 mg per day in an intermittent mode. A positive clinical result was obtained against the background of the therapy. The patient continues to remain under supervision.

Keywords: case report; otitis externa; seborrheic dermatitis; hyperkeratosis; isotretinoin

Conflict of interest: the authors declare the absence of obvious and potential conflicts of interest related to the publication of this article.

Funding source: the manuscript was prepared at the personal expense of the author's team.

Patient consent: the patient voluntarily signed an informed consent to the publication of personal medical information in an impersonal form in the journal "Bulletin of Dermatology and Venereology".

Вестник дерматологии и венерологии. 2024. In Press. doi: <https://doi.org/10.25208/vdv16772>

For citation: Dvornikov AS, Kriukov AI, Gaydina TA, Shadrin GB, Munzalevskaya YuD, Patsap OI. Skin lesion of external auditory canal in a patient with seborrheic dermatitis. Vestnik Dermatologii i Venerologii. 2024;100(5):XX–XX. doi: <https://doi.org/10.25208/vdv16772>

Ahead of Print

Актуальность

Себорейный дерматит (СД) является хроническим рецидивирующим заболеванием кожи, проявляющимся воспалением и десквамацией кожи в областях скопления сальных желез. Распространенность СД в мире составляет около 5%, распространенность перхоти без признаков воспаления приближается к 50% [1].

Развитие хронического наружного отита (НО) на фоне СД обусловлено поздней диагностикой проявлений заболевания на коже наружного слухового прохода (НСП) вследствие ограниченной визуализации на приеме врача-дерматовенеролога, недостаточной эффективностью наружной терапии, а также трудностью нанесения топических средств в данной области. Диагноз НО охватывает широкий спектр состояний — от тех, которые вызывают незначительное воспаление и дискомфорт, до жизнеугрожающих, и является одним из наиболее распространенных диагнозов в оториноларингологической практике [2]. Эпидемиология НО недостаточно изучена в связи с несовершенством дефиниции термина и различными обозначениями одного и того же патологического процесса [2]. Воспалительные заболевания наружного уха встречаются во всех странах и регионах земного шара, но наиболее часто наблюдаются в жарких и влажных климатических регионах. В среднем каждый десятый человек на протяжении жизни минимум один раз переносит НО, а до 5% населения страдают хронической формой [3].

В последние десятилетия врачи-оториноларингологи отмечают рост количества пациентов с НО на фоне дерматологических заболеваний, которые осложняют течение НО или являются его непосредственной причиной. При выявлении пациентов с хроническим НО необходима консультация врача-дерматовенеролога, поскольку диагностирование первичного основного кожного заболевания достигает 82% [4]. Необходимы поиск новых средств и методов лечения, оптимизация применения известных препаратов, разработка современных схем терапии НО на фоне дерматологических заболеваний [5].

Описание случая

Результаты физикального, лабораторного и инструментального исследования

Консультация врача-дерматовенеролога. 01.02.2023: пациентка К., 32 года, обратилась на прием к врачу-дерматовенерологу с жалобами на высыпания на коже волосистой части головы, умеренный зуд. Периодически беспокоят выделения из НСП, ощущение дискомфорта и зуд в области НСП.

Анамнез болезни: со слов пациентки, более 5 лет она отмечает выраженное шелушение кожи волосистой части головы и НСП. Периодически проводит симптоматическое лечение отита топическими средствами у врача-оториноларинголога (капли в уши лидокаин + неомицин + полимиксин по 4–5 капель 4 раза/сут, курс лечения — 7 дней; капли в уши хлорамфеникол + беклометазона дипропионат + клотримазол + лидокаин по 4–5 капель 4 раза/сут, курс лечения — 7 дней; беклометазон при зуде наносить тонким слоем на всю пораженную поверхность кожи ушной раковины и окружающие ткани 2 раза/день — утром и на ночь, курс — 3 недели) без существенной положительной динамики. Последний год отмечает снижение слуха. Из анамнеза известно, что 2 года назад проходила стационарное лечение с диагнозом: «Фурункул наружного слухового прохода слева». При микробиологическом исследовании отделяемого фурункула обнаружена *Enterococcus faecalis* 10*5 КОЕ. В последующем при обследовании у врачей-отоларингологов периодически выделялась различная патогенная микробиота с кожи НСП.

Анамнез жизни. Росла и развивалась в соответствии с возрастом. Кожных заболеваний у родственников не выявлено. Операции, травмы отрицает. Избыточную инсоляцию отрицает. Перенесенные заболевания: ОРВИ, ветряная оспа. Аллергологический анамнез не отягощен. Сопутствующие заболевания, сахарный диабет отрицает. В течение нескольких лет самостоятельно принимает на постоянной основе аминифенилмасляную кислоту (фенибут) 250 мг на ночь для улучшения сна. На учете в психоневрологическом диспансере не состоит.

Состояние в настоящее время. Состояние удовлетворительное. Кожный покров и видимые слизистые нормальной окраски. У больной наблюдается изменение цвета эмали зубов, выраженный отек слизистой оболочки десен. Заключение стоматолога: рекомендована гигиеническая чистка зубов.

Местный статус. Патологический процесс на коже волосистой части головы носит распространенный характер, на завитках ушных раковин, заушных складках представлен желтоватыми чешуйками, которые сливаются и образуют обширные корки, расположенные на внешне неизменной коже (рис. 1). При дерматоскопическом исследовании кожи волосистой части головы визуализируются желтоватые чешуйки, скопления чешуек на незначительно эритематозном фоне. Кожа лица сухая, симметричное шелушение в области носогубных складок, крыльев носа, щек, подбородка. При дерматоскопическом исследовании кожи лица визуализируются мелкие желтоватые чешуйки, фолликулярные пробки, оранжево-желтоватые пятна. Кожа ушных раковин и

НСП в пределах видимости повышенной сухости, с расширенными порами. При осмотре ротовой полости слизистая оболочка бледно-розового цвета, достаточно увлажнена, без изъязвлений. Значительные темно-коричневые отложения на эмали передних зубов (см. рис. 1).

Диагноз клинический: «L21.9 Себорейный дерматит».

Назначен первый этап терапии (см. подраздел «Лечение»).

Консультация врача-оториноларинголога. AD (правое ухо) — пальпация сосцевидного отростка, козелка безболезненна. Кожа заушной области покрыта желтоватыми чешуйками. Форма ушной раковины без особенностей. Отоскопия: НСП широкий, обтурирован гиперкератотическими массами, которые плотно сращены с подлежащей кожей и формируют гиперкератотический слепок. Кожа ладьи ушной раковины повышенной сухости, с расширенными порами, кожа хрящевой части НСП гиперемирована, истончена. Барабанная перепонка сероватая, с опознавательными пунктами, без отделяемого (рис. 2).

AS (левое ухо) — пальпация сосцевидного отростка, козелка безболезненна. Кожа заушной области покрыта желтоватыми чешуйками, которые образуют корки. Форма ушной раковины без особенностей. Отоскопия: НСП широкий, обтурирован гиперкератотическими массами, которые плотно сращены с подлежащей кожей и формируют гиперкератотический слепок. Кожа ладьи ушной раковины повышенной сухости, с расширенными порами, кожа хрящевой части НСП гиперемирована, истончена. Барабанная перепонка без особенностей, серого цвета (рис. 3).

Диагноз клинический: «H60.8 Хронический двусторонний наружный отит, экзематозная форма».

Механическим путем из НСП обеих ушей удалены гиперкератотические слепки и направлены на гистологическое исследование (рис. 4).

Заключительный диагноз: «H62.2 — наружный отит при микозах».

Результаты лабораторных и инструментальных методов исследования представлены в табл. 1.

Дифференциальный диагноз

Диагноз СД у пациентки не вызывал затруднений, был подтвержден анамнестическими (характерные высыпания, желтоватые корки на коже более 5 лет, зуд и ощущение дискомфорта кожи волосистой части головы и НСП) и физикальными (обширные корки на внешне неизменной коже волосистой части головы) данными, дерматоскопическим

исследованием (визуализировались мелкие желтоватые чешуйки, фолликулярные пробки, оранжево-желтоватые пятна), а также гистологическим исследованием (выявлены неравномерная атрофия, акантоз, рекативная гиперплазия базального слоя многослойного плоского эпителия, субэпителиально в дерме отмечается слабая периваскулярная лимфоцитарная инфильтрация). Дифференциальный диагноз проводился с псориазом (отсутствуют характерная клиническая симптоматика и гистологическая картина) и демодекозом (соскоб на демодекс отрицательный).

Лечение

Терапия пациентке проводилась в два этапа.

Первым этапом пациентке был назначен курс противогрибковой терапии:

- 1) перорально: итраконазол 200 мг 1 раз/сут в течение 1-й недели лечения, затем — 200 мг 1 раз/сут в течение первых двух дней каждого месяца лечения в течение 3 месяцев;
- 2) наружно: на пораженную кожу головы кетоконазол шампунь 2% 2 раза/нед в течение 4 недель, затем — 1 раз/2 нед;
- 3) наружно: на пораженную кожу НСП с целью улучшение эпителизации после удаления гиперкератотических слепков гель с альгинатом натрия, дезоксирибонуклеатом натрия (деринатом) и лидокаином. Небольшое количество геля размером с горошину наносить на кожу НСП 2 раза/сут на протяжении 14 дней.

Вторым этапом терапии пациентке были назначены системные ретиноиды. Внутрь изотретиноин по 10 мг в интермиттирующем режиме через день в течение 12 недель.

Повторная консультация врача-дерматовенеролога после первого этапа терапии.

14.04.2023 на приеме пациентка продолжает жаловаться на периодический умеренный зуд кожи волосистой части головы, ощущение дискомфорта и зуд в области НСП.

Местный статус. Без значительных изменений. Для верификации диагноза проведена панч-биопсия кожи волосистой части головы (рис. 5).

Диагноз: «21.9 Себорейный дерматит».

В связи с незначительным эффектом отменен итраконазол. Назначен второй этап терапии (см. подраздел «Лечение»).

Повторная консультация врача-отоларинголога после первого этапа терапии.

14.04.2023: состояние кожи НСП без динамики. Из обоих НСП удалены гиперкератотические слепки, плотно сращенные с подлежащей кожей. Извлеченный материал отправлен на гистологическое исследование (рис. 6).

Рекомендовано динамическое наблюдение и посещение врача-оториноларинголога 1 раз/мес для удаления гиперкератотических слепков.

Повторная консультация врача-дерматовенеролога после второго этапа терапии.

16.06.2023: пациентка отмечает значительное улучшение состояния кожи волосистой части головы. Для контроля состояния кожи и оценки эффективности лечения проведена повторная панч-биопсия (рис. 7).

Повторная консультация врача-оториноларинголога после второго этапа терапии.

Состояние кожи обоих НСП значительно улучшилось. Извлеченные гиперкератотические слепки стали более тонкие, легче отделялись от кожи. Из обоих НСП удалены гиперкератотические слепки. Удаленный материал отправлен на гистологическое исследование (рис. 8).

Исход и результаты последующего наблюдения. При осмотре клиническая картина значительно улучшилась. Учитывая положительную динамику клинической картины СД и патоморфологическое улучшение при системной терапии изотретиноином, было принято решение продолжить терапию под динамическим наблюдением врача-дерматовенеролога и врача-оториноларинголога.

Обсуждение

В представленном клиническом случае описана пациентка с тяжелым течением СД, плохо поддающегося стандартной терапии. Несмотря на то что общий соматический статус пациентки без особенностей, она испытывает сильный психологический дискомфорт от проявлений СД.

В настоящий момент в научном сообществе нет единого мнения об этиологии СД. Основными звеньями патогенеза считаются изменения качественного и количественного состава кожного сала, нарушение эпидермального барьера кожи и дефектный иммунный ответ на колонизацию кожи *Malassezia spp.* [6]. Детальное изучение состава и функционирования микробиоты кожи человека выявило нарушения при СД, однако до сих пор не ясно, является ли СД результатом изменения микробиома или сам провоцирует дисбактериоз [7]. В исследовании, проведенном Р. Suchonwanit и соавт. (2019), доказано, что среднее содержание липидов на поверхности кожи пациентов с СД выше, чем у здоровых испытуемых, и коррелирует с тяжестью СД [8]. Авторы предположили, что возможные изменения в липидном составе возникают из-за аномального процесса ороговения в пораженной коже. Было доказано, что повышенная секреция кожного сала нарушает регуляцию шелушения и липидной организации в роговом слое эпидермиса [8].

J. Nowowiejska с соавт. (2023) проанализировали данные научной литературы об изменении липидов кожи и нарушении их метаболизма при СД и пришли к выводу о необходимости дополнительных исследований [9].

Клинические проявления СД на коже НСП обусловлены особенностями строения данной области. Отличительной особенностью кожи хрящевого отдела НСП является слой хорошо развитой подкожной жировой клетчатки, содержащей апокринные церуминозные железы, которые продуцируют жировосковую смесь, выполняющую защитную функцию [10]. В норме НСП представляет собой самоочищающуюся структуру. Сера образует липидную пленку, защищающую кожу НСП, понижающую уровень рН и содержащую лизоцимы, тем самым создавая неблагоприятную среду для болезнетворных микроорганизмов [11].

Проявления СД на коже НСП мало изучены, однако известны тяжелые осложнения хронического НО: приобретенный стеноз НСП, атрезия его просвета, кондуктивная тугоухость [12]. В зарубежной литературе для обозначения состояния, когда НСП обтурирован гиперкератотическими массами, которые плотно сращены с подлежащей кожей, используют термин «обтурирующий кератоз» [13, 14]. Общепринятого термина для удаленных гиперкератотических масс в литературе нет, мы использовали для их обозначения термин «гиперкератотический слепок».

У пациентки К. происходило формирование гиперкератотического слепка в просвете НСП на фоне СД. Данная патология значительно снижает слух пациента по кондуктивному типу. Механическое удаление гиперкератотического слепка является, по сути, ятрогенной травмой, провоцирующей образование нового гиперкератотического слепка и тем самым формирующей порочный круг. Поиск терапии остается открытым. Учитывая труднодоступность обработки кожи НСП наружными средствами, предпочтителен поиск системной терапии.

В зарубежной и отечественной литературе описано успешное применение при СД системной терапии изотретиноином [15–17]. Под действием ретиноидов улучшается состояние рогового слоя эпидермиса, снижается трансэпидермальная потеря воды, отшелушивается верхняя часть рогового слоя эпидермиса, что останавливает развитие гиперкератоза [18]. В научной литературе описано успешное применение в клинической практике терапии СД пероральными ретиноидами (изотретиноином) в низких дозировках в пределах 0,1–0,3 мг/кг/день в интермиттирующем режиме [16, 19, 20].

Согласно Российским клиническим рекомендациям, при резистентности СД к наружной терапии и большой площади поражения возможно системное применение

противогрибковых препаратов [21]. Пациентке была проведена системная терапия итраконазолом с положительным клиническим результатом, однако полной ремиссии после проведенного лечения не наступило. Учитывая тяжесть СД, выраженный гиперкератоз кожи НСП, вторым этапом терапии пациентке была проведена системная терапия низкими дозами изотретиноина по 10 мг в интермиттирующем режиме через день в течение 12 недель.

В Российской Федерации назначение и применение зарегистрированных препаратов не по инструкции без подтвержденных клинических исследований может быть допустимо, когда других возможных методов лечения не существует и предполагается, что применение лекарственного препарата позволит избежать наступления неблагоприятного исхода, а предполагаемая польза применения данного лекарственного препарата превосходит возможные риски. По решению врачебной комиссии пациентке был назначен изотретиноин «off label», применение которого не предусмотрено в Федеральных клинических рекомендациях по СД от 2022 г. [21, 22]. Доказано, что изотретиноин снижает секрецию сальных желез и стимулирует базальный апоптоз себоцитов.

В 2016–2017 гг. опубликованы научные статьи об эффективности использования изотретиноина при СД [16]. М. Rademaker с соавт. (2017) применяли изотретиноин в интермиттирующем режиме для лечения СД и описали выраженное положительное влияние на течение заболевания: уменьшение размера сальных желез на 51%, снижение выработки кожного сала на 64%, выраженное снижение воспаления [23]. Эффективность изотретиноина при СД объясняется себосупрессивным действием и модуляцией врожденного иммунитета за счет подавления сигнальных путей TLR-2 и NF-κB со снижением продукции цитокинов, что приводит к уменьшению воспаления. При СД TLR-2 активируется липофильными грибами рода *Malassezia* у взрослых и *Candida spp.* у младенцев, присутствующими в нормальной микробиоте кожи, что объясняет возможность местного лечения СД с помощью противогрибковых средств. При обширных очагах поражения кожи и резистентных к местному лечению высыпаниях возможно системное лечение СД изотретиноином, который можно рассматривать как препарат второй линии терапии, однако в настоящий момент нет общепризнанных данных о дозировке препарата, схеме терапии и продолжительности лечения [24]. Использование низких дозировок сравнимо по эффективности с лечением в стандартной дозе, при этом существенно снижаются риски развития побочных эффектов [19]. После окончания лечения у пациентки наблюдалось значительное клиническое улучшение, которое подтвердилось гистологическим исследованием кожи волосистой части головы:

отсутствие воспалительной инфильтрации в дерме (см. рис. 7). Улучшилось состояние кожи НСП: гиперкератотические слепки стали более тонкие, легче отделялись от кожи. В настоящий момент пациентка продолжает находиться под динамическим наблюдением врача-дерматовенеролога и врача-оториноларинголога на фоне продолжающейся терапии изотретиноином.

Заключение

Поражение кожи НСП на фоне СД может приводить к развитию НО с формированием гиперкератотического слепка и кондуктивной тугоухости. Необходимо консультирование пациентов с хроническим НО у врача-дерматовенеролога для своевременного выявления кожной патологии. Вопрос терапии пациентов требует дальнейшего изучения.

Литература/References

1. Tucker D, Masood S. Seborrheic Dermatitis. In: StatPearls [Internet]. Treasure Island (FL): StatPearls Publishing; 2023. URL: <https://www.ncbi.nlm.nih.gov/books/NBK551707> (accessed: 26.02.2024)
2. Носуля Е.В., Кунельская В.Я., Ким И.А., Лучшева Ю.В. Наружный отит: клиническая диагностика и лечебная тактика. Вестник оториноларингологии. 2021;86(3):36–40. [Nosulya EV, Kunelskaya VYa, Kim IA, Luchsheva YuV. External otitis: clinical diagnostics and treatment tactics. Vestnik Oto-Rino-Laringologii. 2021;86(3):36–40. (In Russ.)] doi: 10.17116/otorino20218603136
3. Клинические рекомендации. Наружные отиты. 2021; 35 с. [Klinicheskie rekomendatsii. Naruzhnye otity. 2021; 35 p. (In Russ.)]. URL: https://cr.minzdrav.gov.ru/schema/663_1 (accessed: 26.02.2024).
4. Dhooge I, D'hoop M, Loose D, Acke F. Acquired atresia of the external auditory canal: long-term clinical and audiometric results after surgery. Otol Neurotol. 2014;35(7):1196–2000. doi: 10.1097/MAO.0000000000000317
5. Кунельская В.Я., Ивойлов А.Ю., Милешина Н.А., Шадрин Г.Б., Мачулин А.И., Лучшева Ю.В. Лечение хронического экзематозного наружного отита. Вестник оториноларингологии. 2022;87(6):67–71. [Kunelskaya VYa, Ivoilov AYu, Mileschina NA, Shadrin GB, Machulin AI, Luchsheva YuV. Treatment of chronic eczematous otitis externa. Vestnik Oto-Rino-Laringologii. 2022;87(6):67–71. (In Russ.)] doi: 10.17116/otorino20228706167

6. Dall'Oglio F, Nasca MR, Gerbino C, Micali G. An Overview of the Diagnosis and Management of Seborrheic Dermatitis. *Clin Cosmet Investig Dermatol*. 2022;15:1537–1548. doi: 10.2147/CCID.S284671
7. Ferček I, Lugović-Mihić L, Tambić-Andrašević A, Ćesić D, Grginić AG, Bešlić I, et al. Features of the Skin Microbiota in Common Inflammatory Skin Diseases. *Life (Basel)*. 2021;11(9):962. doi: 10.3390/life11090962
8. Suchonwanit P, Triyankulsri K, Ploydaeng M, Leerunyakul K. Assessing Biophysical and Physiological Profiles of Scalp Seborrheic Dermatitis in the Thai Population. *Biomed Res Int*. 2019;2019:5128376. doi: 10.1155/2019/5128376
9. Nowowiejska J, Baran A, Flisiak I. Lipid Alterations and Metabolism Disturbances in Selected Inflammatory Skin Diseases. *Int J Mol Sci*. 2023;24(8):7053. doi: 10.3390/ijms24087053
10. Свистушкин В.М., Никифорова Г.Н., Шевчик Е.А., Золотова А.В. Современные аспекты лечения воспалительных заболеваний наружного уха. Вестник оториноларингологии. 2021;86(3):90–96. [Svistushkin VM, Nikiforova GN, Shevchik EA, Zolotova AV. Modern aspects of inflammatory external ear diseases treatment. *Vestnik Oto-Rino-Laringologii*. 2021;86(3):90–96. (In Russ.)] doi: 10.17116/otorino20218603190
11. Bilal N, Kirişçi Ö, Özkaya E. Demodex Species Infestation in Patients with Ear Itching and Its Relationship to Itch Severity. *Türkiye Parazitoloj Derg*. 2017;41(2):87–91. doi: 10.5152/tpd.2017.5070
12. Guo L, Yang Y, Liu J, Su Y, Cai Z. Treatment of external auditory canal stenosis and atresia after transcanal endoscopic ear surgery. *Am J Otolaryngol*. 2023;45(2):104175. doi: 10.1016/j.amjoto.2023.104175
13. Harounian JA, Patel VA, Isildak H. Contemporary management of keratosis obturans: a systematic review. *J Laryngol Otol*. 2021;135(9):759–764. doi: 10.1017/S0022215121001912
14. Dalton SR, Ferringer T, Mowad CM. Obstruction of the external auditory canal by a keratin cast: Keratosis obturans or cholesteatoma? *J Am Acad Dermatol*. 2011;65(3):e88–e89. doi: 10.1016/j.jaad.2011.02.041
15. Yanfei Z, Xiaoying N, Dingwei Z, Wei W, Jianwen R. Efficacy and safety of oral isotretinoin in the treatment of moderate to severe seborrheic dermatitis: a retrospective study. *Int J Dermatol*. 2023;62(6):759–763. doi: 10.1111/ijd.16582

16. de Souza Leão Kamamoto C, Sanudo A, Hassun KM, Bagatin E. Low-dose oral isotretinoin for moderate to severe seborrhea and seborrheic dermatitis: a randomized comparative trial. *Int J Dermatol.* 2017;56(1):80–85. doi: 10.1111/ijd.13408
17. Leroy AK, Cortez de Almeida RF, Obadia DL, Frattini S, Melo DF. Scalp Seborrheic Dermatitis: What We Know So Far. *Skin Appendage Disord.* 2023;9(3):160–164. doi: 10.1159/000529854
18. Петрова С.Ю., Альбанова В.И., Ноздрин К.В., Гузев К.С. Основные эффекты воздействия ретинола пальмитата на структуры кожи и принципы его применения в дерматологической практике. *Вестник дерматологии и венерологии.* 2023;99(1):6–17. [Petrova SY, Albanova VI, Nozdrin KV, Guzev KS. Main effects of retinol palmitate on skin structures and the technology of its use in dermatological practice. *Vestnik dermatologii i venerologii.* 2023;99(1):6–17. (In Russ.)] doi: 10.25208/vdv1375
19. Маркелова Е.М. Эффективность применения низких доз системного изотретиноина в лечении себорейного дерматита. *Эффективная фармакотерапия.* 2022;18(31):34–38. [Markelova EM. The effectiveness of the use of low doses of systemic isotretinoin in the treatment of Seborrheic Dermatitis. *Effektivnaya farmakoterapiya.* 2022;18(31):34–38. (In Russ.)] doi: 10.33978/2307-3586-2022-18-31-34-38
20. Gualtieri B, Panduri S, Chiricozzi A, Romanelli M. Improvement of severe facial seborrheic dermatitis following low-dose isotretinoin therapy. *G Ital Dermatol Venereol.* 2020;155(5):685–686. doi: 10.23736/S0392-0488.18.06029-7
21. Клинические рекомендации. Себорейный дерматит. 2022; 29 с. [Klinicheskie rekomendatsii. Seboreynyy dermatit. 2022; 29 p. (In Russ.)]. URL: https://cr.minzdrav.gov.ru/schema/215_2 (accessed: 26.02.2024).
22. Барышникова И.Н., Кетова Г.Г., Зарипова Г.Р., Шамурова Ю.Ю., Кузин А.И., Шамина О.М. Нормативно-правовые аспекты назначения лекарственных препаратов не по инструкции (off-label) в Российской Федерации. *Клиническая фармакология и терапия.* 2023;32(2):73–79. [Baryshnikova IN, Ketova GG, Zaripova GR, Shamurova YuYu, Kuzin AI, Shamina OM. Normativno-pravovye aspekty naznacheniya lekarstvennykh preparatov ne po instruktsii (off-label) v Rossiyskoy Federatsii. *Klinicheskaya farmakologiya i terapiya.* 2023;32(2):73–79. (In Russ.)] doi: 10.32756/0869-5490-2023-2-73-79
23. Rademaker M. Low-Dose Isotretinoin for Seborrheic Dermatitis. *J Cutan Med Surg.* 2017;21(2):170–171. doi: 10.1177/1203475416676806

24. Bagatin E, Costa CS, Rocha MADD, Picosse FR, Kamamoto CSL, Pirmez R, et al. Consensus on the use of oral isotretinoin in dermatology — Brazilian Society of Dermatology. Ann Bras Dermatol. 2020;95(Suppl 1):19–38. doi: 10.1016/j.abd.2020.09.001

Участие авторов: все авторы несут ответственность за содержание и целостность всей статьи. Концепция и дизайн исследования — А.И. Крюков, Т.А. Гайдина, А.С. Дворников, Ю.Д. Мунзалевская, О.И. Пацап; сбор и обработка материала — Т.А. Гайдина, Ю.Д. Мунзалевская, Г.Б. Шадрин, О.И. Пацап; написание текста — Т.А. Гайдина, Ю.Д. Мунзалевская, Г.Б. Шадрин; редактирование — А.И. Крюков, Т.А. Гайдина, А.С. Дворников, Г.Б. Шадрин.

Authors' participation: all authors are responsible for the content and integrity of the entire article. The concept and design of the study — Andrey I. Kriukov, Tatiana A. Gaydina, Anton S. Dvornikov, Yuliya D. Munzalevskaya, Olga I. Patsap; collection and processing of material — Tatiana A. Gaydina, Yuliya D. Munzalevskaya, Georgy B. Shadrin, Olga I. Patsap; writing — Tatiana A. Gaydina, Yuliya D. Munzalevskaya, Georgy B. Shadrin; editing — Andrey I. Kriukov, Tatiana A. Gaydina, Anton S. Dvornikov, Georgy B. Shadrin.

Информация об авторах

***Гайдина Татьяна Анатольевна** — к.м.н., доцент; адрес: Россия, 117997, Москва, ул. Островитянова, д. 1; ORCID: <https://orcid.org/0000-0001-8485-3294>; eLibrary SPIN: 5216-2059; e-mail: doc429@yandex.ru

Дворников Антон Сергеевич — д.м.н., профессор; ORCID: <https://orcid.org/0000-0002-0429-3117>; eLibrary SPIN: 2023-5783; e-mail: dvornikov_as@rsmu.ru

Крюков Андрей Иванович — д.м.н., профессор, член-корреспондент РАН; ORCID: <https://orcid.org/0000-0002-0149-0676>; eLibrary SPIN: 9393-8753; e-mail: krukov_ai@rsmu.ru

Шадрин Георгий Борисович — к.м.н.; ORCID: <https://orcid.org/0000-0002-3559-5302>; eLibrary SPIN: 7317-7344; e-mail: mycolog@mail.ru

Мунзалевская Юлия Дмитриевна — аспирант; ORCID: <https://orcid.org/0009-0001-5112-3671>; e-mail: mynza_90@mail.ru

Пацап Ольга Игоревна — к.м.н.; ORCID: <https://orcid.org/0000-0003-4620-3922>;

eLibrary SPIN: 6460-1758; e-mail: olga@patsap.ru

Information about the authors

***Tatiana A. Gaydina** — Cand. Sci. (Med.), Assistant Professor; address: 1 Ostrovityanova street, 117997 Moscow, Russia; ORCID: <https://orcid.org/0000-0001-8485-3294>; eLibrary SPIN: 5216-2059; e-mail: doc429@yandex.ru

Anton S. Dvornikov — Dr. Sci. (Med.), Professor; ORCID: <https://orcid.org/0000-0002-0429-3117>; eLibrary SPIN: 2023-5783; e-mail: dvornikov_as@rsmu.ru

Andrey I. Kriukov — Dr. Sci. (Med.), Professor, Corresponding Member of the Russian Academy of Sciences; ORCID: <https://orcid.org/0000-0002-0149-0676>; eLibrary SPIN: 9393-8753; e-mail: krukov_ai@rsmu.ru

Georgy B. Shadrin — Cand. Sci. (Med.); ORCID: <https://orcid.org/0000-0002-3559-5302>; eLibrary SPIN: 7317-7344; e-mail: mycolog@mail.ru

Yuliya D. Munzalevskaya — ORCID: <https://orcid.org/0009-0001-5112-3671>; e-mail: mynza_90@mail.ru

Olga I. Patsap — Cand. Sci. (Med.); ORCID: <https://orcid.org/0000-0003-4620-3922>; eLibrary SPIN: 6460-1758; e-mail: olga@patsap.ru

Статья поступила в редакцию: 05.03.2024

Submitted: 05.03.2024

Принята к публикации: 02.08.2024

Accepted: 02.08.2024

Опубликована онлайн: 29.09.2024

Published online: 29.09.2024

Таблица 1. Результаты лабораторных и инструментальных методов исследования пациента

Table 1. The results of laboratory and instrumental methods of examination of the patient

Лабораторные и инструментальные исследования	Результаты
Общий анализ мочи	Без патологии
Общий (клинический) анализ крови	Без патологии
Биохимический анализ крови	АЛТ — 12,6 Е/л; АСТ — 18 Е/л; белок общий — 82 г/л; билирубин общий — 4,4 мкмоль/л; билирубин прямой — 2,3 мкмоль/л; глюкоза — 4,44 ммоль/л; креатинин — 66,9 мкмоль/л; магний — 1,1 ммоль/л; кальций — 2,34 ммоль/л; натрий — 145,53 ммоль/л; калий — 4,42 ммоль/л; железо — 16,8 ммоль/л; фосфор — 1,41 ммоль/л; витамин В ₁₂ — 414 пг/мл
Бактериологическое исследование на патогенные грибы из очагов поражения на коже волосистой части головы	Роста нет, при микроскопии элементы гриба не обнаружены
Бактериологическое исследование отделяемого из ушей	23.01.2021 <i>Enterococcus faecalis</i> 10*5 КОЕ 04.10.2022 <i>Corynebacterium afermentas</i> 10*3 КОЕ 10.07.2023 Микробиота не выявлена

09.09.2023

Klebsiella pneumoniae 10*5 КОЕ, *Staph. epidermidis* 10*2 КОЕ

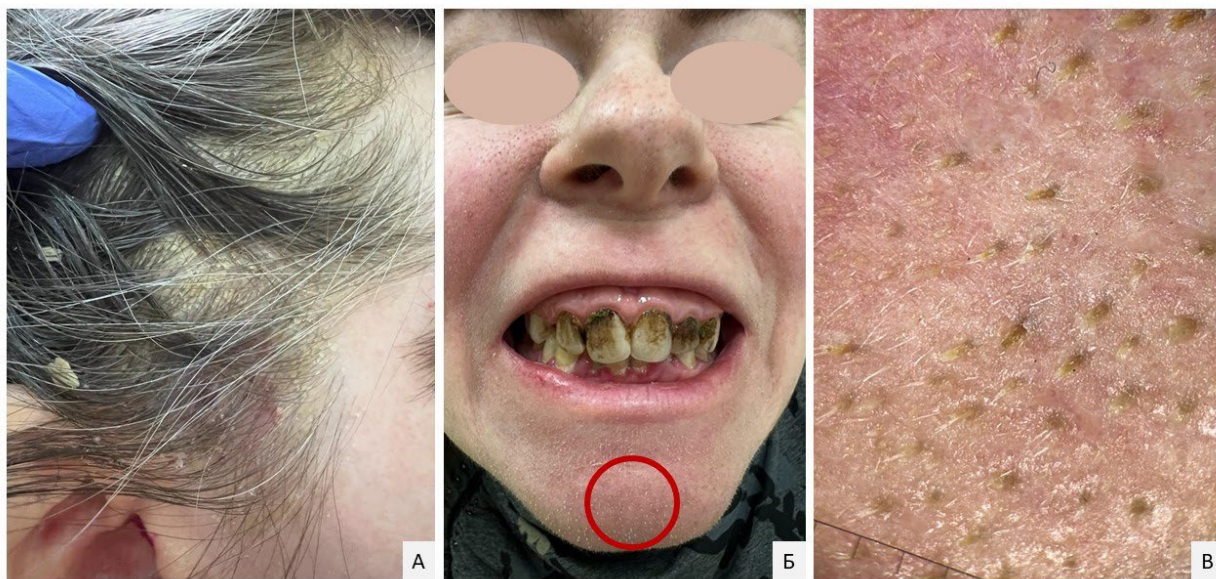


Рис. 1. Внешний вид пациентки: *а* — макроскопический снимок волосистой части головы. Патологический процесс на коже представлен желтоватыми чешуйками, которые сливаются и образуют обширные корки; *б* — макроскопический снимок лица пациентки. Красной линией обведена область, в которой сделан дерматоскопический снимок; *в* — дерматоскопический снимок при помощи оптического устройства Handyscope (DermLite) с 20-кратным увеличением (FotoFinder, Германия), сопряженного со смартфоном под управлением мобильного приложения Handyscope pro

Fig. 1. Patient's appearance: *a* — a macroscopic image of the patient's scalp. The pathological process on the scalp is represented by yellowish scales that merge and form extensive crusts; *б* — a macroscopic image of the patient's face. The red line encircles the area where the dermoscopic image was taken; *в* — a dermoscopic image using an optical device Handyscope (DermLite) with 20× magnification (FotoFinder, Germany) paired with the Handyscope pro mobile application

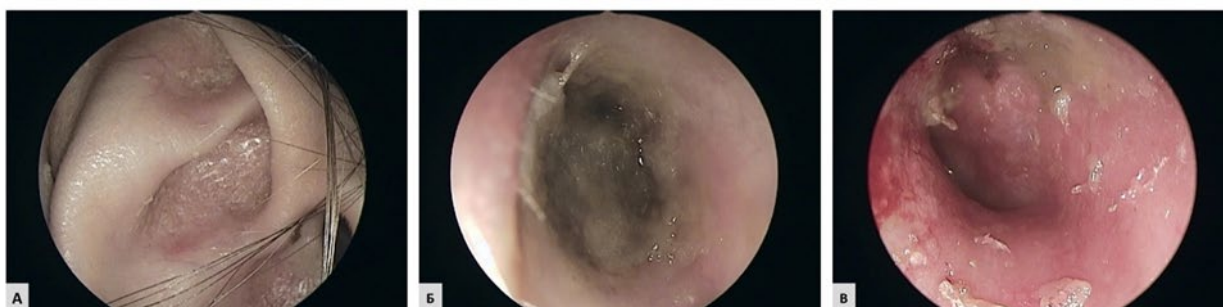

Рис. 2. Правое ухо: *a* — макроскопический снимок правой ушной раковины; *б* — отоэндоскопический снимок с помощью аппарата «ПЭС-2» (Otopront, Германия) и жесткого оптического световода (Karl Storz, Германия): длина — 15 см, диаметр — 4 мм, угол зрения — 0°. В наружном слуховом проходе выявлены гиперкератотические массы; *в* — состояние кожи наружного слухового прохода после механического удаления гиперкератотического слепка

Fig. 2. The right ear: *a* — macroscopic image of the right auricle; *b* — otoendoscopic image using the device PES-2 (Otopront, Germany) and a rigid optical fiber (Karl Storz, Germany): length 15 cm, diameter — 4 mm, angle of view — 0°. Hyperkeratotic masses were detected in the external auditory canal; *в* — the condition of the skin of the external auditory canal after mechanical removal of the hyperkeratotic cast

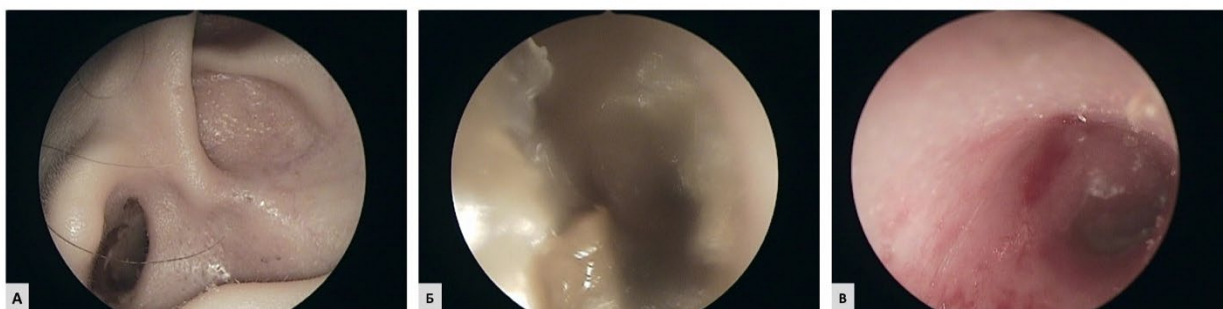


Рис. 3. Левое ухо: *a* — макроскопический снимок левой ушной раковины; *б* — отоэндоскопический снимок с помощью аппарата «ПЭС-2» (Otopront, Германия) и жесткого оптического световода (Karl Storz, Германия): длина — 15 см, диаметр — 4 мм, угол зрения — 0°. В наружном слуховом проходе выявлены гиперкератотические массы; *в* — состояние кожи наружного слухового прохода после механического удаления гиперкератотического слепка

Fig. 3. The left ear: *a* — macroscopic image of the left auricle; *b* — otoendoscopic image using the device PES-2 (Otopront, Germany) and a rigid optical fiber (Karl Storz, Germany): length — 15 cm, diameter — 4 mm, angle of view — 0°. Hyperkeratotic masses were detected in the external auditory canal; *в* — the condition of the skin of the external auditory canal after mechanical removal of the hyperkeratotic cast

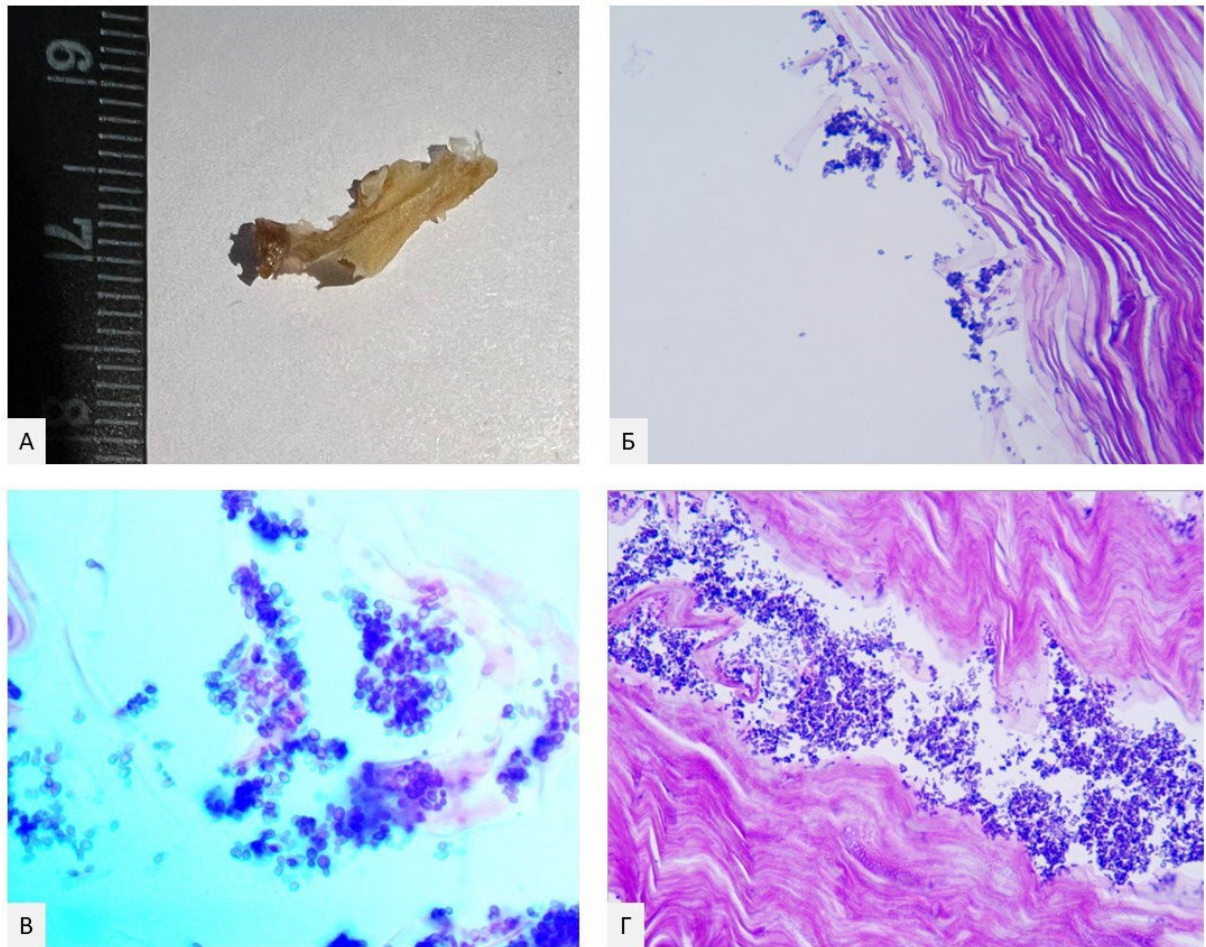


Рис. 4. Гиперкератотический слепок и гистологические изображения слепка из правого наружного слухового прохода. *a* — в результате патологического процесса на коже наружного слухового прохода формируется гиперкератотический слепок, плотно сращенный с подлежащей кожей. Гистологические изображения гиперкератотического слепка из правого наружного слухового прохода: *б* — окраска гематоксилином и эозином, увеличение $\times 400$; *в* — споры дрожжеподобных грибов. Окраска гематоксилином и эозином, увеличение $\times 1000$; *г* — слоистые кератиновые массы. Окраска гематоксилином и эозином, увеличение $\times 400$

Fig. 4. Hyperkeratotic cast and histological images. *a* — a result of a pathological process, a hyperkeratotic cast is formed in the external auditory canal, tightly fused with the underlying skin. Histological image of a hyperkeratotic cast from the right external auditory canal: *б* — staining with hematoxylin and eosin, magnification $\times 400$; *в* — spores of yeast-like fungi. Hematoxylin and eosin staining, $\times 1000$ magnification; *г* — layered keratin masses. Staining with hematoxylin and eosin, $\times 400$ magnification

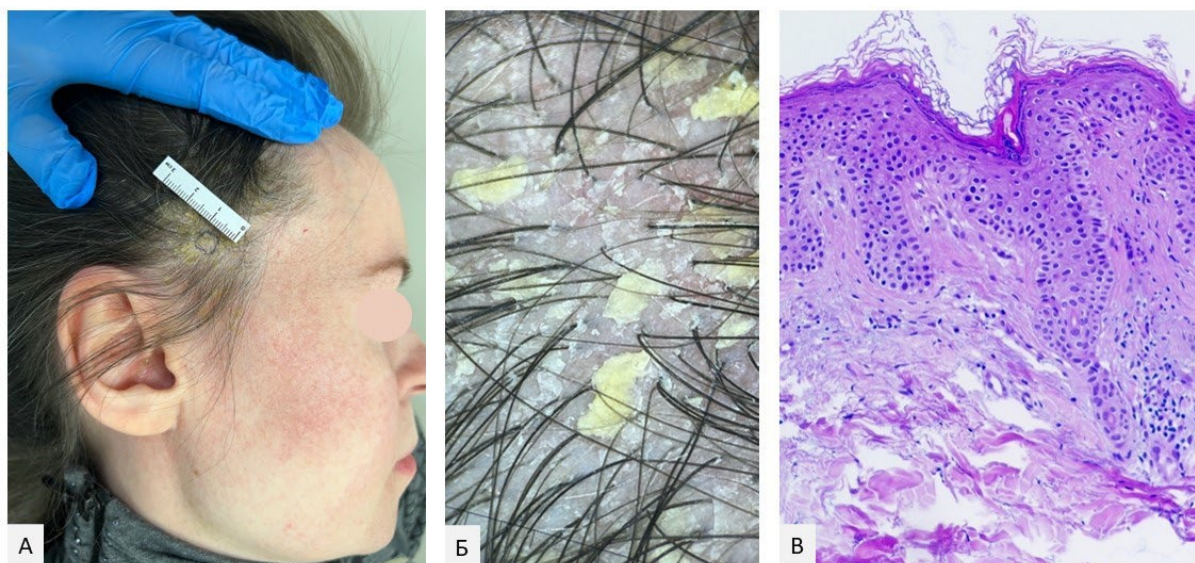


Рис. 5. Снимки волосистой части головы: *а* — макроснимок кожи волосистой части головы. Черной линией обозначена область взятия панч-биопсии; *б* — дерматоскопический снимок с помощью оптического устройства Handyscope (DermLite) с 20-кратным увеличением (FotoFinder; Германия), сопряженного со смартфоном под управлением мобильного приложения Handyscope pro. На коже волосистой части головы визуализируются желтоватые чешуйки, скопления чешуек на незначительно эритематозном фоне; *в* — гистологическое исследование кожи волосистой части головы. Выявлены неравномерная атрофия, акантоз, реактивная гиперплазия базального слоя многослойного плоского эпителия, субэпителиально в дерме отмечается слабая периваскулярная лимфоцитарная инфильтрация, что соответствует себорейному дерматиту. Окраска гематоксилином и эозином, $\times 200$

Fig. 5. A scalp images: *a* — a macro photograph of the scalp. The black line indicates the area of the punch biopsy; *б* — a dermatoscopic image using a Handyscope optical device (DermLite) with 20 \times magnification (FotoFinder; Germany) paired with the Handyscope pro mobile application. Yellowish scales and clusters of scales on a slightly erythematous background are visualized on the scalp skin; *в* — histological examination of the scalp skin. Uneven atrophy, acanthosis, and reactive basal hyperplasia of the multilayer squamous epithelium were revealed, subepithelial weak perivascular lymphocytic infiltration is noted in the dermis, which corresponds to seborrheic dermatitis. Staining with hematoxylin and eosin, $\times 200$

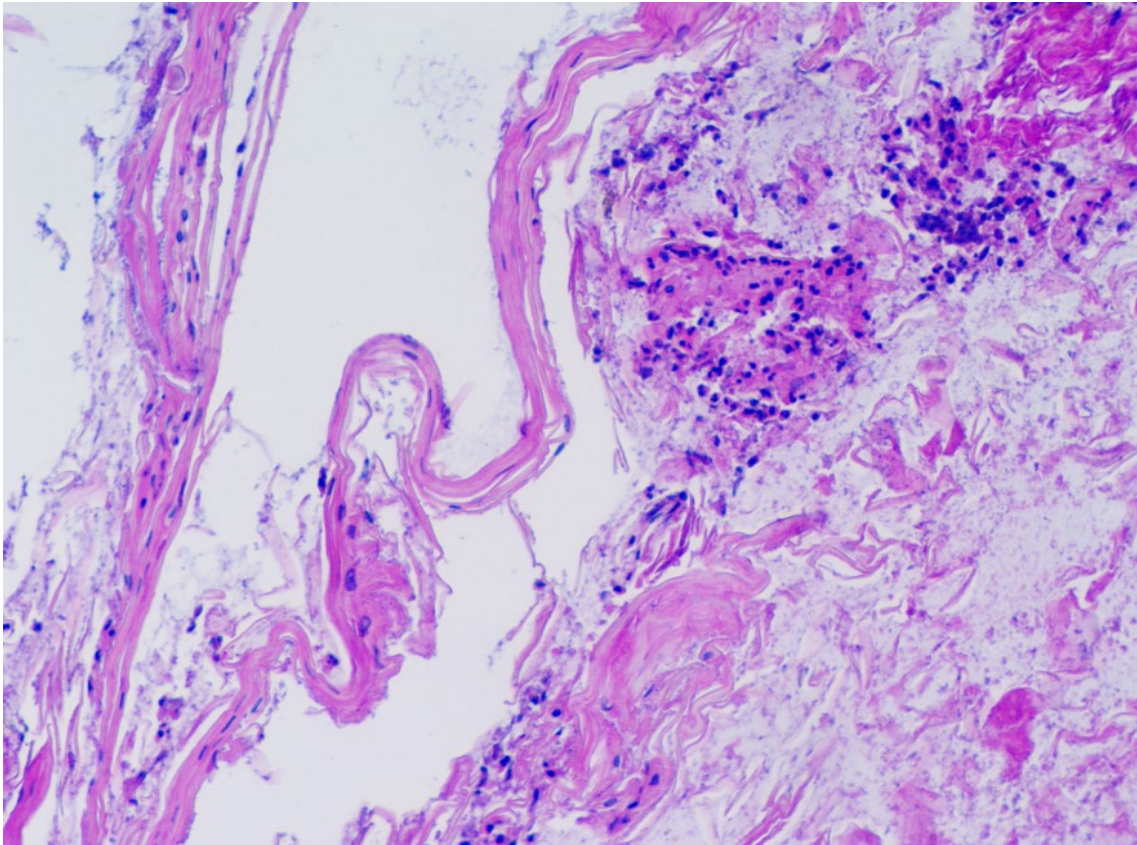


Рис. 6. Гистологическое изображение гиперкератотического слепка из левого наружного слухового прохода после первого этапа лечения. Слоистые кератиновые массы и небольшое количество нейтрофильных лейкоцитов. Споры грибов отсутствуют. Окраска гематоксилином и эозином, $\times 200$

Fig. 6. Histological image of a hyperkeratotic cast from the left external auditory canal after the first stage of treatment. Layered keratin masses and a small number of neutrophilic leukocytes. There are no fungal spores. Staining with hematoxylin and eosin, $\times 200$

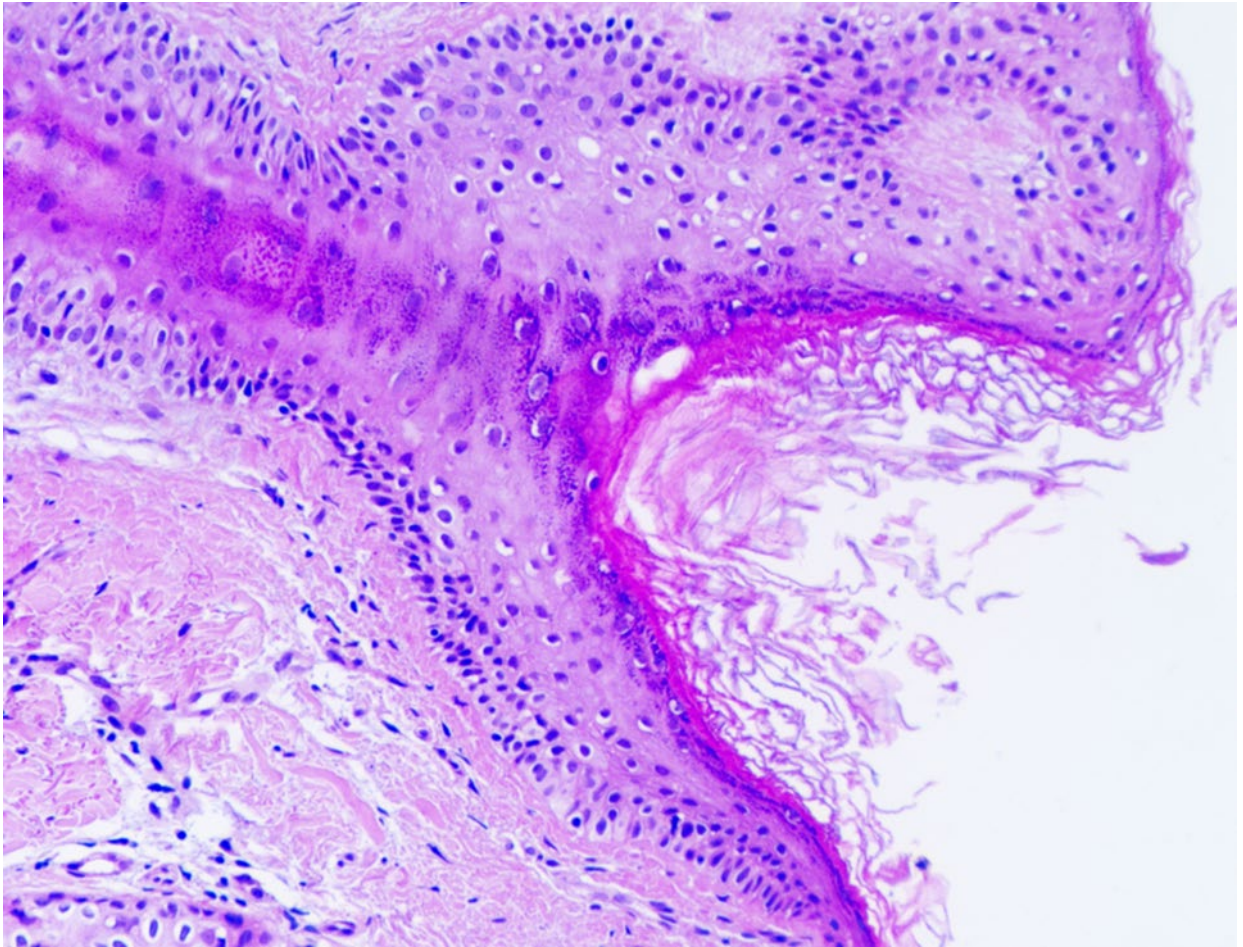


Рис. 7. Кожа волосистой части головы после второго этапа терапии. При гистологическом исследовании кожи волосистой части головы выявлены неравномерная атрофия, акантоз, реактивная гиперплазия базального слоя многослойного плоского эпителия; субэпителиально в дерме воспалительной инфильтрации не отмечается. Окраска гематоксилином и эозином, $\times 200$

Fig. 7. Scalp skin after the second stage of therapy. Histological examination of the scalp skin revealed uneven atrophy, acanthosis, reactive basal hyperplasia of the multilayer squamous epithelium; subepithelial inflammatory infiltration was not observed in the dermis. Staining with hematoxylin and eosin, $\times 200$

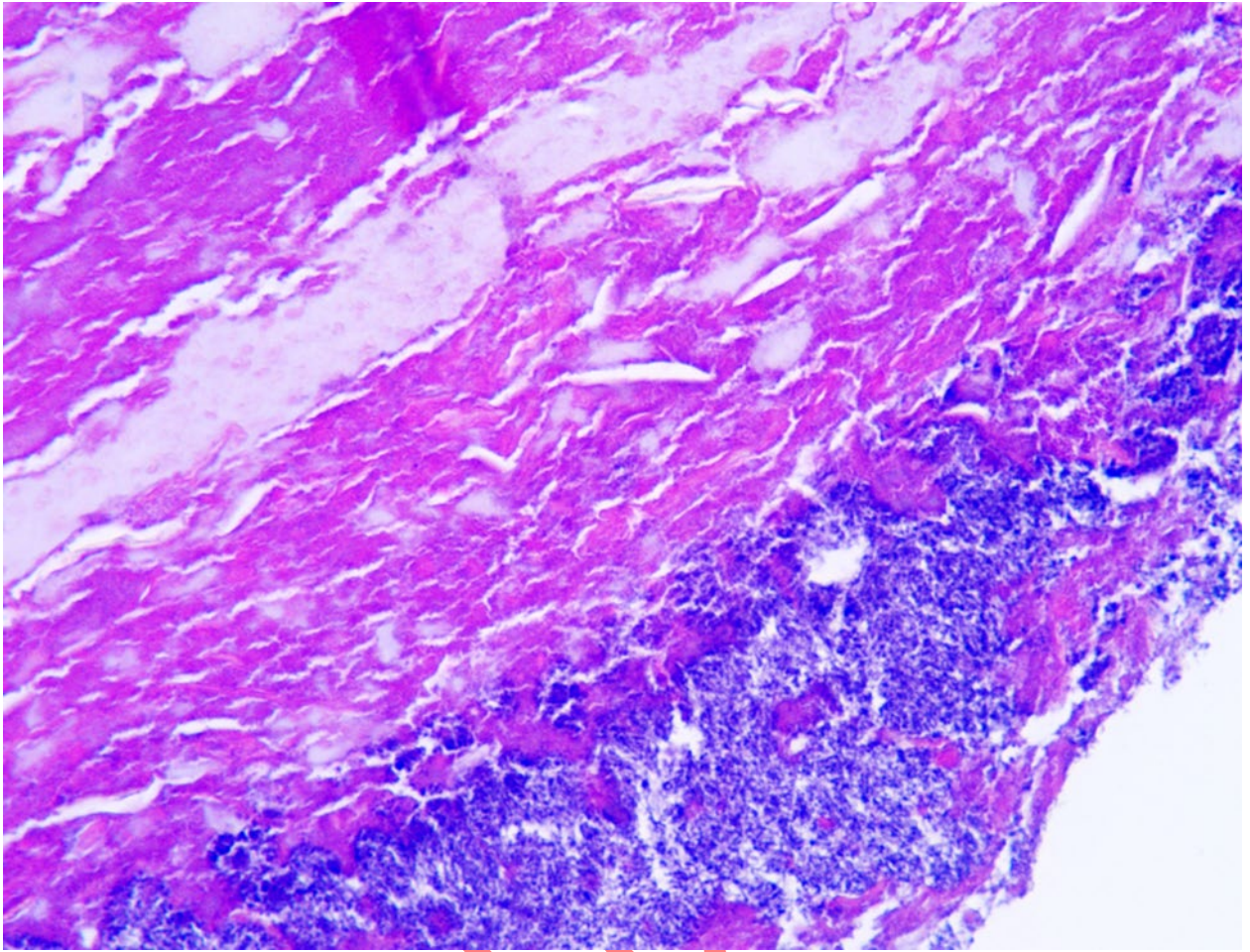


Рис. 8. Гиперкератотический слепок из левого наружного слухового прохода после второго этапа терапии. Слоистые некротизированные кератиновые массы и поверхностные скопления смешанной (кокко-бациллярной) бактериальной флоры. Окраска гематоксилином и эозином, $\times 200$

Fig. 8. Hyperkeratotic cast from the left external auditory canal after the second stage of therapy. Layered necrotic keratin masses and surface accumulations of mixed (cocco-bacillary) bacterial flora. Staining with hematoxylin and eosin, $\times 200$