https://doi.org/10.25208/0042-4609-2018-94-5-33-38

Особенности течения себорейного кератоза у пациентов с нарушением углеводного обмена

Александрова А. К.[1,2,*], Смольянникова В. А.[1]

[1] Первый Московский государственный медицинский университет имени И.М. Сеченова (Сеченовский университет) Министерства здравоохранения Российской Федерации
119991, Российская Федерация, г. Москва, ул. Трубецкая, д. 8
[2] АО «Корпорация «Московский институт теплотехники»
127273, Российская Федерация, г. Москва, ул. Березовая аллея, д. 12

Множественный себорейный кератоз (СК), особенно при наличии гиперэкспрессии рецепторов эпидермального фактора роста (EGFR), считают паранеопластическим дерматозом, однако он почти всегда ассоциирован с множественными фиброэпителиальными полипами (ФП) и псевдоакантозом — заболеваниями кожи, в патогенезе которых ведущую роль играет инсулинорезистентность и сахарный диабет 2 типа (СД 2 типа). В исследовании рассматривается возможность влияния нарушений углеводного обмена на клиническую картину множественного СК и экспрессию EGFR.

Цель. Изучить клинические особенности множественного СК и экспрессию EGFR у пациентов в зависимости от наличия сопутствующего СД 2 типа.

Материалы и методы. Под наблюдением находились 65 пациентов с множественным СК в возрасте от 55 до 77 лет, из них женщин 44, мужчин 21. Всем пациентам проводился осмотр кожных покровов, консультация эндокринолога. Для гистологического и иммуногистохимического исследования (ИГХ) хирургическим путем иссекался единичный элемент СК у каждого пациента. ИГХ-реакции проводили с моноклональными антителами к EGFR. Результат оценивали по количеству окрашенных цитоплазматических мембран клеток опухоли.

Результаты. В 81,5 % случаев множественный СК был ассоциирован у пациентов с СД 2 типа. Характерным было и расположение СК — в основном в крупных складках кожи, в отличие от пациентов без нарушений углеводного обмена, у которых СК располагались преимущественно на боковых поверхностях туловища и животе, без поражения крупных складок кожи. Множественные ФП были также характерны для лиц с СД 2 типа. При ИГХ-исследовании с моноклональными антителами к EGFR выраженная экспрессия в более 30 % клеток опухоли была выявлена в 100 % случаев у лиц с множественными СК и СД 2 типа и только в 16,7 % случаев у лиц с множественными СК без нарушений углеводного обмена.

Заключение. Наличие у пациентов множественного СК, в сочетании с множественными ФП с характерной локализацией опухолей в крупных складках кожи, служит диагностическим маркером нарушений углеводного обмена и предрасположенности к развитию СД 2 типа. Повышение экспрессии EGFR, являясь следствием нарушения сигнальных путей инсулина и развития инсулинорезистентности, приводит к стимуляции пролиферации и росту СК, играя значимую роль в патогенезе заболевания.

Ключевые слова: **сахарный диабет 2 типа, себорейный кератоз, рецептор эпидермального фактора роста (EGFR)**

Конфликт интересов: авторы заявляют об отсутствии потенциального конфликта интересов, требующего раскрытия в данной статье.

Для цитирования: Александрова А. К., Смольянникова В. А. Особенности течения себорейного кератоза у пациентов с нарушением углеводного обмена. Вестник дерматологии и венерологии. 2018;94(5):33–38. https://doi.org/10.25208/0042-4609-2018-94-5-33-38

CC BY 4.0

Features of seborrheic keratoses in patients with carbohydrate metabolism disorders

Alexandra K. Alexandrova[1,2,*], Vera A. Smolyannikova[1]

[1] I.M. Sechenov First Moscow State Medical University, Ministry of Health of the Russian Federation
Trubetskaya str., 8, building 2, Moscow, 119991, Russian Federation
[2] Corporation "Moscow Institute of Heat Engineering"
Beryezovaya alleya str., 12, Moscow, 127273, Russian Federation

Multiple seborrheic keratosis (SK), especially when there is overexpression of the epidermal growth factor receptor (EGFR), is considered paraneoplastic dermatosis, but it is almost always associated with multiple fibroepithelial polyps (PF) and pseudoacanthosis, skin diseases in which the leading role is played by insulin resistance and type 2 diabetes mellitus. The study examines the possibility of the effect of disorders of carbohydrate metabolism on the clinical picture of multiple SK and the expression of EGFR.

Aims. To study the clinical features of multiple SC and the expression of EGFR in patients, depending on the presence of concomitant type 2 diabetes mellitus.

Materials and methods. There were 65 patients with multiple SK at the age from 55 to 77 years, including women (44) and men (21). All the patients were examined skin, consultation of the endocrinologist. For a histological and immunohistochemical study (IHC), a single SK was surgically excised in each patient. IHC-reactions were carried out with monoclonal antibodies to EGFR. The result was assessed by the number of stained cytoplasmic membranes of tumor cells.

Results. In 81.5 % of cases, multiple SK was associated in patients with type 2 diabetes mellitus. The location of the SK was also characteristic mainly in large folds of the skin, in contrast to patients without disorders of carbohydrate metabolism, in which the SK were located mainly on the lateral surfaces of the trunk and abdomen, without affecting the large folds of the skin. Multiple PF were also characteristic of individuals with type 2 diabetes mellitus. In IHC studies EGFR expression was detected in 100 % of cases in individuals with multiple SC and type 2 diabetes mellitus in over 30 % of tumor cells, and only in 16.7 % of cases in individuals with multiple SK without violations of carbohydrate metabolism.

Conclusions. The presence of multiple SK in patients, in combination with multiple PFs with characteristic tumor localization in large folds of the skin, serves as a diagnostic marker of carbohydrate metabolism disorders or predispositions to the development of type 2 diabetes. Increased expression of EGFR plays a leading role in the pathogenesis of multiple SK, stimulating the proliferation and growth of SK, in turn, as a consequence of impairment of insulin signaling pathways and insulin resistance.

Keywords: **type 2 diabetes mellitus, seborrheic keratosis, epidermal growth factor receptors**

Conflict of interest: the authors state that there is no potential conflict of interest requiring disclosure in this article.

For citation: Alexandrova A. K., Smolyannikova V. A. Features of seborrheic keratoses in patients with carbohydrate metabolism disorders. Vestnik Dermatologii i Venerologii. 2018;94(5):33–38. https://doi.org/10.25208/0042-4609-2018-94-5-33-38

Актуальность

Себорейный кератоз (СК) — доброкачественная эпителиальная опухоль кожи, которая встречается у лиц после 50 лет в 100 % случаев, вне зависимости от пола. Опухоли могут быть единичными или множественными, с локализацией на любом участке кожного покрова, за исключением ладоней и подошв [1]. Этиология СК неизвестна. Появление в течение короткого времени множественного СК большинством авторов рассматривается как паранеопластический кожный процесс — так называемый синдром Лезера — Трела. Он описан у пациентов преимущественно с аденокарциномами желудочно-кишечного тракта и лимфопролиферативными заболеваниями. Именно при данном синдроме в СК регистрируется повышенный уровень рецепторов эпидермального фактора роста (EGFR), который связан предположительно с выработкой клетками злокачественной опухоли эндогенных медиаторов: трансформирующего фактора роста альфа (TGF-α) и эпидермального фактора роста (EGF), которые стимулируют пролиферацию, воздействуя на кератиноциты [2, 3]. Так, Ponti G. и соавт. описали синдром Лезера — Трела у пациента с аденокарциномой желудка, у которого гиперэкспрессия EGFR в СК отмечалась во всех клетках опухоли. Авторы, не отрицая связь внезапно возникающего множественного СК и выраженной экспрессии EGFR с наличием злокачественного новообразования, не посчитали абсолютным признаком онкологического заболевания изолированное повышение в коже рецепторов ЭФР. С их выводом согласуется и работа Nanney L. B. и соавт., которые выявили увеличение экспрессии EGFR в стадии активного роста СК и фиброэпителиальных полипов (ФП) [4]. Во многих наблюдениях множественный СК сочетается у пациентов с множественными ФП и псевдоакантозом, которые являются несомненными кожными маркерами инсулинорезистентности. Именно действие избыточного количества инсулина на рецептор инсулиноподобного фактора роста 1 (ИФР-1), экспрессирующегося на кератиноцитах и фибробластах, вызывает патологическую эпидермальную пролиферацию и приводит к развитию как ФП, так и черного акантоза [5]. Учитывая вышеизложенное и тот факт, что этиология и патогенез СК до сих пор остаются неизвестными, возникает вопрос — не находится ли рост и развитие СК, так же как и ФП, в зависимости от нарушения метаболизма глюкозы? Экспрессия EGFR, имеющего сходную структуру с инсулиноподобными факторами роста и инсулином, должна измениться при нарушениях или изменениях сигнальных путей инсулина при СД 2 типа. Исследований, чтобы ответить на данный вопрос, в отечественной и зарубежной литературе мы не нашли. Это определило цели нашего исследования.

Цель

Изучить клинические особенности множественного себорейного кератоза и экспрессию EGFR у пациентов в зависимости от наличия сопутствующего сахарного диабета 2 типа.

Материалы и методы

В исследовании приняли участие пациенты, обратившиеся в медико-санитарную часть АО «Корпорация “Московский институт теплотехники”» для удаления новообразований кожи с косметической целью, имеющие более 15 СК на коже туловища, отсутствие злокачественных новообразований кожи и внутренних органов на момент осмотра и в анамнезе, подписанное информированное согласие. Под наблюдением находились 65 пациентов в возрасте от 55 до 77 лет, из них женщин 44, мужчин 21. При проведении клинического обследования и опроса пациентов использовали индивидуальную регистрационную карту, разработанную с учетом целей настоящего исследования.

Всем пациентам с СК было проведено клиническое обследование, которое включало в себя тщательный сбор анамнеза болезни (появление первых СК, их локализация, распространение, данные о предшествующем лечении или удалении); осмотр кожных покровов; консультация эндокринолога и проведение пациентам необходимых лабораторных исследований (диагноз СД 2 типа верифицировался с учетом диагностических критериев Всемирной организации здравоохранения 1999–2006 гг. и «Алгоритмов специализированной медицинской помощи больным сахарным диабетом» [6]).

При необходимости пациентам были проведены консультации специалистов: невролога, офтальмолога, кардиолога.

Морфологические исследования проводились на базе кафедры патологической анатомии им. академика А.И. Струкова ФГАОУ ВО «Первый Московский государственный медицинский университет имени И.М. Сеченова» Минздрава России. Материалом для гистологического исследования послужили опухоли кожи от 65 пациентов. Мы применяли эксцизионный вариант биопсии, при котором хирургическим путем под местной анестезией 0,5 % раствором новокаина иссекалась вся опухоль в пределах здоровых тканей, отступив от ее края не менее чем на 0,3–0,5 см. Операционное вмешательство проводилось с письменного информированного согласия пациентов. Для иссечения выбирался СК в виде плоского, умеренно пигментированного очага овальной формы, не более 2 см в диаметре, с гиперкератотической поверхностью. Взятие материала проводилось с кожи живота у 43 пациентов и спины у 22 пациентов. Для исследования иссекали один элемент СК.

Материал фиксировали в 10 % нейтральном растворе формалина и обрабатывали по стандартной методике, с последующей заливкой в парафиновые блоки, из которых готовили гистологические препараты с окраской гематоксилином и эозином, а также препараты для иммуногистохимического исследования (ИГХ-исследования).

ИГХ-реакции ставились по общепринятой методике с демаскировкой антигенов в ретривере на серийных парафиновых срезах опухоли. Блокирование эндогенной пероксидазы проводилось 3 % пероксидом водорода в депарафиновых срезах.

В качестве первичных специфических антител использовались моноклональные антитела к рецепторам EGFR (clone EGFR.25, ready-to-use, Novocastra Ltd). Проводили положительные и отрицательные контрольные реакции на тканях, рекомендованных производителями. Для маркера цитоплазматических мембран клеток EGFR учитывали количество окрашенных клеток опухоли по балльной шкале: 0 — отсутствие реакции или слабое окрашивание менее 10 % клеток; 1 — окраска от 10 до 30 % клеток опухоли, 2 — окраска более 30 % клеток опухоли; а также по интенсивности окраски: слабая (+)

и выраженная (++). При выраженной окраске мембраны клеток окрашивались в темно-коричневый цвет, при умеренной и слабой — в светло-коричневый цвет в виде широкого кольца. Результаты оценивали с помощью светового микроскопа Leica DM4000B (×100, ×200). Исследование было рассмотрено и одобрено 13.11.2013 года Локальным комитетом по этике ГБОУ ВПО «Первый МГМУ им. И.М. Сеченова» Минздрава России, выписка № 11–13.

Статистическая обработка данных проводилась по модулям пакета прикладных программ Excel и Statistica 8. Определялись среднеарифметические значения, для выявления взаимосвязи двух сравниваемых величин использовался точный критерий Фишера (критический уровень значимости принимали за $p = 0,05$).

Результаты

У всех обследуемых пациентов СК располагались не хаотично, а по линиям натяжения кожи. Среднее количество опухолей на одного пациента составило 34 элемента. СК представляли собой опухоли овальной формы в виде грязно-желтых или коричневых приподнятых бляшек с сальной или сухой, покрытой тонкой, крошащейся корочкой поверхностью, с роговыми темными псевдокистами. Размер опухолей варьировал от 0,5 до 2 см в диаметре, преобладали опухоли 05–0,8 см в диаметре. Из сопутствующих новообразований кожи у большинства пациентов были ФП, вишневые ангиомы, старческое лентиго и старческие кератопапилломы.

По результатам обследований и осмотра эндокринологом, 53 (81,5 %) из 65 пациентов страдали СД 2 типа. У 38 (58,5 %) длительность заболевания составляла от 4 до 7 лет, у 15 (23,1 %) человек СД 2 типа был установлен впервые. Гипогликемическую терапию, назначенную ранее, при установлении диагноза СД 2 типа, ни один из пациентов не проводил. Однако все пациенты старались придерживаться гипогликемической диеты, следили за массой тела, посещали бассейн или совершали длительные прогулки.

Для данных пациентов были характерны крупные, от 1–1,5 см в диаметре, умеренно и сильно пигментированные СК, с преимущественной локализацией на коже живота и боковых поверхностях туловища. В крупных складках кожи (большой складки живота, под молочными железами) СК были поверхностными, слабо пигментированными и сливались в один полосовидный очаг, шелушащийся жирными крошками при поскабливании (рис. 1).

Присутствие СК на коже лица, по краю роста волос, а также на висках и на коже лба было характерно только для пациентов очень пожилого возраста (72–77 лет), у большинства же отмечались 1–2 опухоли на границе роста волос. Для всех пациентов было характерно наличие множественных ФП (более 10 элементов) не менее чем в двух областях — на шее, боковых поверхностях туловища, в крупных складках (под молочными железами, паховых), на коже век.

У 12 пациентов, у которых не было выявлено нарушений углеводного обмена, расположение СК было другим. Так, наблюдались множественные, разных размеров, от 0,4 до 1,7 см в диаметре СК на коже живота, боковых поверхностях туловища и на спине, в виде четко очерченных опухолей, не склонные к слиянию (рис. 2). На волосистой части головы, в височной и теменной областях, у 4 пациентов были крупные элементы СК, более 3 см в диаметре, в виде бляшек с папилломатозной поверхностью. Множественные мелкие, склонные к слиянию СК наблюдались на коже лица в области роста волос, на коже лба и подчелюстной области. Отличительной особенностью было отсутствие поражения крупных складок кожи, а также отсутствие или наличие единичных ФП (не более 5 элементов) на коже век или шеи.

Проведенное гистологическое исследование подтвердило диагноз СК во всех случаях. При ИГХ-исследовании с моноклональными антителами к EGFR положительная реакция регистрировалась во всех 65 СК. Окрашивались мембраны клеток опухоли, гранулярное окрашивание цитоплазмы не учитывалось. При выраженной, диффузной экспрессии реакция была равномерной во всей опухоли, при слабой экспрессии более отчетливо окрашивались мембраны клеток ближе к базальной мембране, с уменьшением интенсивности и количества к роговому слою.

Интенсивная диффузная окраска мембран более 30 % клеток опухоли наблюдалась в 55 СК (84,6 %), в 10 СК (15,4 %) отмечалось слабое окрашивание 10–30 % клеток.

У всех 53 пациентов с множественными СК и СД 2 типа реакция с моноклональными антителами была интенсивной (рис. 3).

Рис. 1. Пациентка Т., 68 лет. Множественные СК, поражение складок кожи
Fig. 1. Patient T., 68 years old. Multiple seborrheic keratoses (SK), skin fold lesions

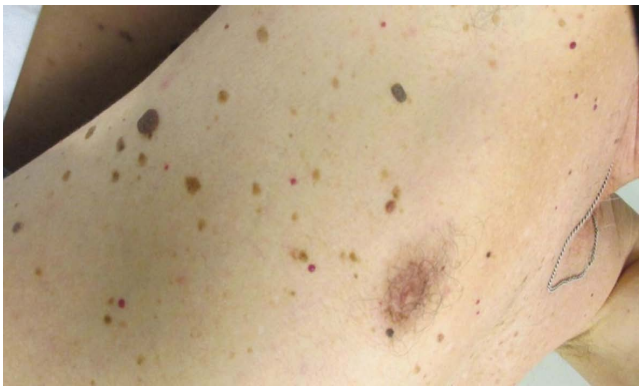

Рис. 2. Пациент П., 73 года. Множественные СК на коже туловища. Отсутствие ФП
Fig. 2. Patient P., 73 years old. Multiple seborrheic keratoses (SK) on the skin of the trunk. Absence of fibroepithelial polyps

У 12 пациентов без нарушений углеводного обмена интенсивная окраска мембран клеток опухоли регистрировалась только в 2 СК (16,7 %), в остальных 83,3 % случаев наблюдалось слабое окрашивание 10–30 % клеток опухоли, преимущественно ближе к базальной мембране (рис. 4).

Таким образом, нами выявлена прямая взаимосвязь между выраженностью экспрессии EGFR и наличием СД 2 типа у пациентов. Присутствие гиперэкспрессии EGFR в СК у пациентов с СД 2 типа было статистически значимо выше, чем у пациентов без нарушений углеводного обмена ($p = 3{,}67 \times 10^{-10} < 0{,}05$).

Обсуждение

Исходя из данных проведенного исследования, нами установлено, что наличие у пациента множественных СК часто ассоциируется с СД 2 типа (81,5 %). Кроме того, СД 2 типа влияет на клинические проявления множественного СК: значительно чаще регистрируются множественные, склонные к слиянию опухоли, с характерным поражением крупных складок кожи и ассоциацией с множественными ФП. Преобладание женщин, возможно, обусловлено более частым обращением по сравнению с мужчинами, а также гормональными особенностями: снижением продукции эстрогенов и, вследствие их дефицита, ухудшением чувствительности тканей к инсулину с последующим формированием инсулинорезистентности.

Именно инсулинорезистентности, главному патогенетическому фактору, приводящему к развитию СД 2 типа, мы отводим основную роль в повышении экспрессии EGFR в СК. EGFR в норме расположены на базальных кератиноцитах, и их количество снижается по мере дифференцировки клеток. При злокачественных новообразованиях (карциномах), при паранеопластических кожных заболеваниях (черном акантозе, синдроме Лезера — Трела) их гиперэкспрессия объясняется выработкой эндогенных медиаторов — факторов роста — клетками опухоли. В нашем исследовании выраженное повышение экспрессии EGFR наблюдалось у пациентов с СК и наличием СД 2 типа в 100 % случаев и только в 16,7 % — у пациентов без нарушений углеводного обмена. Инсулин является мощным митогеном, при инсулинорезистентности нарушение одного из его сигнальных путей, IRS1/P1-3, ответственного за утилизацию глюкозы, приводит к гиперактивации второго, митогенного Ras/MAP-киназного пути и излишней стимуляции рецепторов инсулина и инсулиноподобного фактора роста. Компенсаторно организм отвечает почти 16-кратным снижением количества рецепторов инсулина [7]. Это усугубляет инсулинорезистентность и приводит к изменению сигнальных путей других факторов роста — EGF и TGF-α и количества связывающих их рецепторов. Однако индекс пролиферации при СК повышен незначительно или соответствует неизмененному эпидермису [8]. При таком количестве стимулирующих деление клеток сигналов это можно объяснить лишь утерей способности клеток СК адекватно реагировать на внешние митогенный и другие стимулирующие эффекты факторов роста по мере старения. Поэтому развитие СК, как и СД 2 типа, происходит медленно, постепенно, на протяжении иногда десятилетий.

Заключение

Таким образом, наличие у пациентов множественного СК с характерной локализацией в крупных складках кожи и множественных ФП может служить диагностическим маркером нарушений углеводного обмена и/или свидетельствовать о предрасположенности к СД 2 типа, особенно при ассоциации кожных проявлений с метаболическими нарушениями — избыточной массой тела, гиперхолестеринемией, артериальной гипертонией. Этой категории больных обязательно проведение консультации эндокринолога и обследования, направленного на выявление ранних признаков диабета. Нарушение экспрессии EGFR в данном случае является важным показателем усиления пролиферативной активности и роста СК, которое происходит в результате формирования инсулинорезистентности и изменения сигнальных путей инсулина.

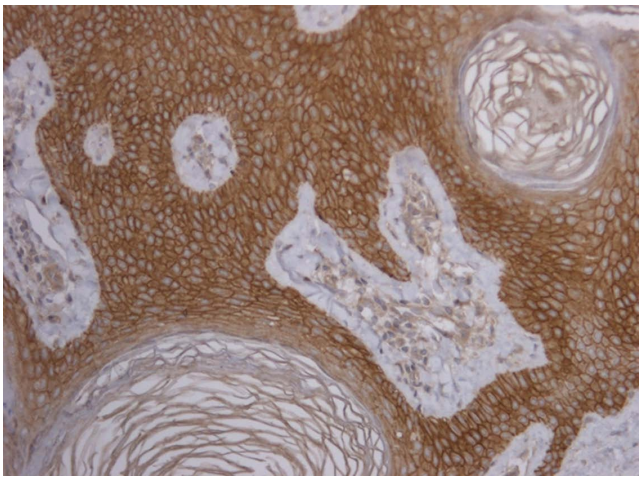

Рис. 3. Экспрессия EGFR в клетках себорейной кератомы у пациентов с СД 2 типа. Окраска более 30 % клеток опухоли. Иммунопероксидазный метод ×200
Fig. 3. Expression of EGFR in seborrheic keratosis cells in patients suffering from type 2 diabetes. Staining of more than 30 % tumour cells. Immunoperoxidase method ×200

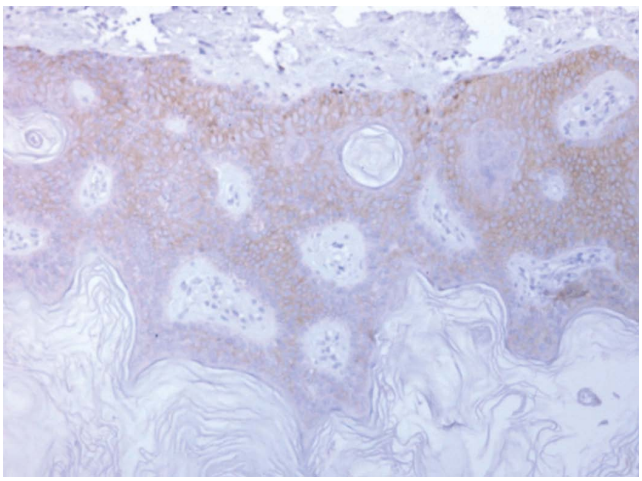

Рис 4. Экспрессия EGFR в клетках себорейной кератомы у пациентов без СД 2 типа. Окраска 10–30 % клеток опухоли. Иммунопероксидазный метод ×100
Fig. 4. Expression of EGFR in seborrheic keratosis cells in patients without type 2 diabetes. Staining of 10–30 % tumour cells. Immunoperoxidase method ×100

Грамотное ведение таких пациентов эндокринологом может стабилизировать кожный процесс, улучшить чувствительность тканей к инсулину и предотвратить развитие СД 2 типа, грозного заболевания, влияющего не только на качество жизни, но и на ее продолжительность.

Участие авторов:

Александрова А.К. — сбор, обработка материалов, анализ полученных данных, написание текста.

Смольянникова В.А. — концепция и дизайн исследования, рецензирование.

Литература/References

1. Hafner C., Oers J. M., Hartmann A., Landthaler M. High Frequency of FGFR3 Mutations in Adenoid Seborrheic Keratoses. Journal of Investigative Dermatology. 2006;126:2404–2407. DOI: 10.1038/sj.jid.5700422

2. Ponti G., Luppi G., Losi L., Giannetti A., Seidenari S. Leser-Trélat syndrome in patients affected by six multiple metachronous primitive cancers. J Hematol Oncol. 2010;11(3):2. DOI: 10.1186/1756-8722-3-2

3. Ellis D. L., Kafka S. P., Chow J. C. Melanoma, growth factors, acanthosis nigricans, the sign of Leser-Trelat, and multiple acrochordons. A possible role for alpha-transforming growth factor in cutaneous paraneoplastic syndromes. N Engl J Med. 1987;317(25):1582–1587. DOI: 10.1056/NEJM198712173172506

4. Nanney L. B., Ellis D. L., Levine J., King L. E. Epidermal growth factor receptors in idiopathic and virally induced skin diseases. Am J Pathol. 1992;140(4):915–925.

5. Bhargava P., Mathur D. Acrochordon, diabetes and associations. Indian J Dermatol Venereol Leprol. 1996;62:226–228.

6. Дедов И. И., Шестакова М. В., Майоров А. Ю. (ред.) Алгоритмы специализированной медицинской помощи больным сахарным диабетом. Вып. 8. Сахарный диабет. 2017;20(1S):1–112. [Dedov I. I., Shestakova M. V., Mayorov A. Yu. (eds) Standards of specialized diabetes care. Issue 8. Diabetes mellitus. 2017;20(1S):1–112. (In Russ.)]. DOI: 10.14341/DM8146

7. Аметов А. С. Избранные лекции по эндокринологии. М.: Мед. информ. агентство, 2012. С. 315–318. [Ametov A. S. Selected lectures on endocrinology. Moscow: Med. inform. agency, 2012. P. 315–318. (In Russ.)]

8. Hafner C., Toll A., Fernández-Casado A., Earl J., Marqués M., Acquadro F. et al. Multiple oncogenic mutations and clonal relationship in spatially distinct benign human epidermal tumors. Proc Natl Acad Sci U S A. 2010 Nov 30;107(48):20780–20785. DOI: 10.1073/pnas.1008365107

Информация об авторах

Александра Константиновна Александрова* — к.м.н., докторант кафедры патологической анатомии Первого Московского государственного медицинского университета имени И.М. Сеченова (Сеченовский университет) Министерства здравоохранения Российской Федерации; врач-дерматовенеролог медико-санитарной части АО «Корпорация «Московский институт теплотехники»; e-mail: veter278@rambler.ru

Вера Анатольевна Смольянникова — д.м.н., профессор кафедры патологической анатомии Первого Московского государственного медицинского университета имени И.М. Сеченова (Сеченовский университет) Министерства здравоохранения Российской Федерации; e-mail: smva@bk.ru

Information about the authors

Alexandra K. Alexandrova* — Cand. Sci. (Med)., Candidate for Doctor of Science degree, Department of Pathologic Anatomy, I.M. Sechenov First Moscow State Medical University; Ministry of Health of the Russian Federation; Dermatologist, Medical and Sanitary Department, JSC Corporation “Moscow Institute of Heat Engineering”; e-mail: veter278@rambler.ru

Vera A. Smolyannikova — Dr. Sci. (Med), Prof., Department of Pathological Anatomy, I.M. Sechenov First Moscow State Medical University, Ministry of Health of the Russian Federation; e-mail: smva@bk.ru