

ISSN 0042-4609 (Print)
ISSN 2313-6294 (Online)

ВЕСТНИК ДЕРМАТОЛОГИИ И ВЕНЕРОЛОГИИ

Научно-практический рецензируемый журнал

VESTNIK DERMATOLOGII I VENEROLOGII

Peer-review medical journal

Том 99, 2023, №6
Vol. 99, 2023, No. 6

www.vestnikdv.ru/jour



ВЕСТНИК ДЕРМАТОЛОГИИ И ВЕНЕРОЛОГИИ

Научно-практический рецензируемый журнал
Т. 99, № 6, 2023

УЧРЕДИТЕЛИ



ФЕДЕРАЛЬНОЕ ГОСУДАРСТВЕННОЕ БЮДЖЕТНОЕ УЧРЕЖДЕНИЕ
«ГОСУДАРСТВЕННЫЙ НАУЧНЫЙ ЦЕНТР ДЕРМАТОВЕНЕРОЛОГИИ
И КОСМЕТОЛОГИИ» МИНЗДРАВА РОССИИ



ОБЩЕРОССИЙСКАЯ ОБЩЕСТВЕННАЯ ОРГАНИЗАЦИЯ
«РОССИЙСКОЕ ОБЩЕСТВО ДЕРМАТОВЕНЕРОЛОГОВ
И КОСМЕТОЛОГОВ»

«ВЕСТНИК ДЕРМАТОЛОГИИ И ВЕНЕРОЛОГИИ»

Рецензируемый научно-практический журнал.

Основан в 1924 году

Журнал зарегистрирован Федеральной службой по надзору в сфере связи, информационных технологий и массовых коммуникаций (Роскомнадзор)

Свидетельство о регистрации средства массовой информации
ПИ № ФС77-60448 от 30.12.2014

Адрес редакции

107076, Москва, ул. Короленко, д. 3, стр. 6,
ФГБУ «ГНЦДК» Минздрава России
Тел.: +7 (499) 785-20-96
E-mail: vestnik@cnikvi.ru
www.vestnikdv.ru

Менеджер по рекламе

Волкова А. Р.
Тел.: +7 (499) 785-20-21
E-mail: karapetyan@cnikvi.ru

Редакция не несет ответственности за содержание рекламы

Цена свободная

Издатель журнала: Акционерное общество
«Финансовый издательский дом «Деловой экспресс»
Адрес: 125167, Москва, ул. Восьмого Марта 4-я, д. 6а
Тел.: +7 (495) 787-52-26

Тираж 4600 экз. Номер заказа 8267.

Отпечатано в типографии «РИММИНИ»
Адрес: 603104, Нижний Новгород, ул. Краснозвездная, д. 7а

Подписка

АО «Почта России». Подписной индекс — ПС618
ООО «Агентство «Книга-Сервис». Подписной индекс — Е33098
ООО «Урал-Пресс Округ». Подписной индекс — 14074

Ответственный секретарь

Карамова А. Э., к.м.н. (Москва)
ORCID iD: <http://orcid.org/0000-0003-3805-8489>

Научные редакторы

Заславский Д. В., д.м.н., профессор (Санкт-Петербург)
ORCID iD: <http://orcid.org/0000-0001-5936-6232>
Соколовский Е. В., д.м.н., профессор (Санкт-Петербург)
ORCID iD: <http://orcid.org/0000-0001-7610-6061>

Главный редактор

Кубанов А. А., д.м.н., профессор, академик РАН (Москва)
ORCID iD: <http://orcid.org/0000-0002-7625-0503>

Заместитель главного редактора

Самцов А. В., д.м.н., профессор (Санкт-Петербург)
ORCID iD: <http://orcid.org/0000-0002-9458-0872>

Члены редакционной коллегии

Аравийская Е. А., д.м.н., профессор (Санкт-Петербург)
ORCID iD: <http://orcid.org/0000-0002-6378-8582>
Бакулев А. Л., д.м.н., профессор (Саратов)
ORCID iD: <http://orcid.org/0000-0002-1450-4942>
Белоусова И. Э., д.м.н., профессор (Санкт-Петербург)
ORCID iD: <http://orcid.org/0000-0002-4374-4435>
Дерябин Д. Г., д.б.н., профессор (Москва)
ORCID iD: <http://orcid.org/0000-0002-2495-6694>
Дубенский В. В., д.м.н., профессор (Тверь)
ORCID iD: <http://orcid.org/0000-0002-1671-461X>
Знаменская Л. Ф., д.м.н. (Москва)
ORCID iD: <http://orcid.org/0000-0002-2553-0484>
Мартынов А. А., д.м.н., профессор (Москва)
ORCID iD: <http://orcid.org/0000-0002-5756-2747>
Олисова О. Ю., д.м.н., профессор (Москва)
ORCID iD: <http://orcid.org/0000-0003-2482-1754>
Перламутров Ю. Н., д.м.н., профессор (Москва)
ORCID iD: <http://orcid.org/0000-0002-4837-8489>
Плахова К. И., д.м.н. (Москва)
ORCID iD: <http://orcid.org/0000-0003-4169-4128>
Рахматулина М. Р., д.м.н., профессор (Москва)
ORCID iD: <https://orcid.org/0000-0003-3039-7769>
Рукша Т. Г., д.м.н., профессор (Красноярск)
ORCID iD: <http://orcid.org/0000-0001-8142-4283>
Соломка В. С., д.б.н. (Москва)
ORCID iD: <http://orcid.org/0000-0002-6841-8599>
Хайрутдинов В. Р., д.м.н. (Санкт-Петербург)
ORCID iD: <http://orcid.org/0000-0002-0387-5481>
Andris Rubins (Латвия)
Jacek Szepietowski (Польша)
ORCID iD: <https://orcid.org/0000-0003-0766-6342>
Jerry Tan (Канада)
ORCID iD: <https://orcid.org/0000-0002-9624-4530>
Torello Lotti (Италия)
ORCID iD: <https://orcid.org/0000-0003-0840-1936>

Журнал входит в Перечень ведущих рецензируемых научных журналов и изданий, рекомендованных ВАК Минобрнауки России

Электронная версия журнала «ВЕСТНИК ДЕРМАТОЛОГИИ И ВЕНЕРОЛОГИИ» размещена на сайте журнала www.vestnikdv.ru и сайте Научной электронной библиотеки www.elibrary.ru

Журнал «ВЕСТНИК ДЕРМАТОЛОГИИ И ВЕНЕРОЛОГИИ» включен в Российский индекс научного цитирования (РИНЦ), в базу данных Russian Science Citation Index на платформе Web of Science, Ulrich's Periodicals Directory, Biosis Previews Web of Science, Scopus

VESTNIK

DERMATOLOGII I VENEROLOGII

Peer-review medical journal
V. 99, No. 6, 2023

FOUNDERS



STATE RESEARCH CENTER OF DERMATOVENEROLOGY
AND COSMETOLOGY, MINISTRY OF HEALTHCARE
OF THE RUSSIAN FEDERATION



ALL-RUSSIAN PUBLIC ORGANIZATION
"RUSSIAN SOCIETY OF DERMATOVENEROLOGISTS
AND COSMETOLOGISTS"

VESTNIK DERMATOLOGII I VENEROLOGII

Peer-Reviewed Scientific and Practical Journal.
Established in 1924

The journal is registered by the Federal Service for Supervision of
Communications, Information Technologies and Mass Communications
(Roskomnadzor)

Certificate of Mass Media Registration ПИ No. ФС77-60448 dated
December 30, 2014

Editorial Address

3 bldg 6 Korolenko street, 107076 Moscow, Russia

Tel.: +7 (499) 785-20-96

E-mail: vestnik@cnikvi.ru

www.vestnikdv.ru

Advertising Manager

Volkova A. R.

Tel.: +7 (499) 785-20-21

E-mail: karapetyan@cnikvi.ru

Free price

Publisher Office of the Journal

Financial Publishing House "Business Express"

Address: 6a 4th street 8 March, 125167 Moscow, Russia

Tel.: +7 (495) 787-52-2

Run: 4600 copies

Printed by "RIMMINI"

Address: 7a Krasnozvezdnaya street, 603104 Nizhny Novgorod, Russia

Subscription

Catalog of the "Press of Russia". Subscription index — ПС618

BOOK SERVICE agency. Subscription index — E33098

Ural-Press Okrug directory. Subscription index — 14074

Executive Editor

Karamova A. E., Cand. Sci. (Med.) (Moscow)

ORCID iD: <http://orcid.org/0000-0003-3805-8489>

Science Editors

Zaslavsky D. V., Dr. Sci. (Med.), Professor (Saint Petersburg)

ORCID iD: <http://orcid.org/0000-0001-5936-6232>

Sokolovskiy E. V., Dr. Sci. (Med.), Professor (Saint Petersburg)

ORCID iD: <http://orcid.org/0000-0001-7610-6061>

Editor-in-Chief

Kubanov A. A., Dr. Sci. (Med.), Professor, Academician
of the Russian Academy of Sciences (Moscow)

ORCID iD: <http://orcid.org/0000-0002-7625-0503>

Deputy Editor-in-Chief

Samtsov A. V., Dr. Sci. (Med.), Professor (Saint Petersburg)

ORCID iD: <http://orcid.org/0000-0002-9458-0872>

Editorial Board

Araviyskaya E. A., Dr. Sci. (Med.), Professor (Saint Petersburg)

ORCID iD: <http://orcid.org/0000-0002-6378-8582>

Bakulev A. L., Dr. Sci. (Med.), Professor (Saratov)

ORCID iD: <http://orcid.org/0000-0002-1450-4942>

Belousova I. E., Dr. Sci. (Med.), Professor (Saint Petersburg)

ORCID iD: <http://orcid.org/0000-0002-4374-4435>

Deryabin D. G., Dr. Sci. (Biol.), Professor (Moscow)

ORCID iD: <http://orcid.org/0000-0002-2495-6694>

Dubensky V. V., Dr. Sci. (Med.), Professor (Tver)

ORCID iD: <http://orcid.org/0000-0002-1671-461X>

Znamenskaya L. F., Dr. Sci. (Med.) (Moscow)

ORCID iD: <http://orcid.org/0000-0002-2553-0484>

Martynov A. A., Dr. Sci. (Med.), Professor (Moscow)

ORCID iD: <http://orcid.org/0000-0002-5756-2747>

Olisova O. Yu., Dr. Sci. (Med.), Professor (Moscow)

ORCID iD: <http://orcid.org/0000-0003-2482-1754>

Perlamutrov Yu. N., Dr. Sci. (Med.), Professor (Moscow)

ORCID iD: <http://orcid.org/0000-0002-4837-8489>

Plakhova K. I., Dr. Sci. (Med.) (Moscow)

ORCID iD: <http://orcid.org/0000-0003-4169-4128>

Rahmatulina M. R., Dr. Sci. (Med.), Professor (Moscow)

ORCID iD: <https://orcid.org/0000-0003-3039-7769>

Ruksha T. G., Dr. Sci. (Med.), Professor (Krasnoyarsk)

ORCID iD: <http://orcid.org/0000-0001-8142-4283>

Solomka V. S., Dr. Sci. (Biol.) (Moscow)

ORCID iD: <http://orcid.org/0000-0002-6841-8599>

Khairutdinov V. R., Dr. Sci. (Med.) (Saint Petersburg)

ORCID iD: <http://orcid.org/0000-0002-0387-5481>

Andris Rubins (Latvia)

Jacek Szepietowski (Poland)

ORCID iD: <https://orcid.org/0000-0003-0766-6342>

Jerry Tan (Canada)

ORCID iD: <https://orcid.org/0000-0002-9624-4530>

Torello Lotti (Italy)

ORCID iD: <https://orcid.org/0000-0003-0840-1936>

The online version of VESTNIK DERMATOLOGII I VENEROLOGII is published on the website www.vestnikdv.ru.

VESTNIK DERMATOLOGII I VENEROLOGII is listed in the Russian Index of Scientific Quotes (RINTs), in the database of the Russian Science Citation Index on Web of Science, Ulrich's Periodicals Directory, Biosis Previews Web of Science, Scopus.

ОБЗОР ЛИТЕРАТУРЫ

ЧИКИН В.В., КАРАМОВА А.Э., ЗНАМЕНСКАЯ Л.Ф.
ПУВА-терапия в лечении больных atopическим
дерматитом

САМЦОВ А.В.
Патогенетическая терапия розацеа системными тетрациклинами

НАУЧНЫЕ ИССЛЕДОВАНИЯ

КАРАМОВА А.Э., КУБАНОВ А.А.,
ВОРОТЕЛЯК Е.А., РОГОВАЯ О.С., ЧИКИН В.В.,
НЕФЕДОВА М.А., МОНЧАКОВСКАЯ Е.С.
Эффективность живого эквивалента кожи в терапии
врожденного буллезного эпидермолиза

САЙТБУРХАНОВ Р.Р., ПЛАХОВА К.И., КОНДРАХИНА И.Н.,
КУБАНОВ А.А.
Эффективность использования комбинации лазерного
излучения с длиной волны 585 и 1064 нм в лечении
пациентов с базальноклеточным раком кожи

ХРЯНИН А.А., ШПИКС Т.А., РУССКИХ М.В.
Анализ современного сексуального поведения и оценка
знаний молодежи о ВИЧ-инфекции и ИППП

В ПОМОЩЬ ПРАКТИЧЕСКОМУ ВРАЧУ

БУРЦЕВА Н.Ю., МЕЛЬНИКОВА Т.В., МОНАХОВ К.Н.,
СОКОЛОВСКИЙ Е.В.
Пойкилодермическая форма грибовидного микоза
у пациентки молодого возраста с хорошим клиническим
ответом на ультрафиолетовую терапию

ТРАПЕЗНИКОВА Т.В., ЛЕТЯЕВА О.И., ЗИГАНШИН О.Р.,
ГУБИНА В.О.
Пациент с тяжелым течением акне: перспективы терапии

НАБЛЮДЕНИЕ ИЗ ПРАКТИКИ

ТРОФИМОВ П.Н., ХАЙРУТДИНОВ В.Р., БЕЛОУСОВА И.Э.,
ФЕДОТОВА М.А.
Развитие идиопатической эруптивной макулярной
пигментации у ребенка 11 лет

КОШКИН С.В., ЕВСЕЕВА А.Л., РЯБОВА В.В., ПОСПЕЛОВА К.Ю.
Гигантские шанкры перигенитальной локализации

REVIEW

13 VADIM V. CHIKIN, ARFENYA E. KARAMOVA,
LYUDMILA F. ZNAMENSKAYA
PUVA photochemotherapy for the patients with atopic dermatitis

23 ALEXEY V. SAMTSOV
Pathogenetic therapy of rosacea with systemic tetracyclines

ORIGINAL STUDIES

29 ARFENYA E. KARAMOVA, ALEXEY A. KUBANOV,
EKATERINA A. VOROTELYAK, OLGA S. ROGOVAYA, VADIM V. CHIKIN,
MARIYA A. NEFEDOVA, EKATERINA S. MONCHAKOVSKAYA
Efficacy of human living skin equivalent in the treatment
of inherited epidermolysis bullosa

37 RIFAT R. SAYTBURKHANOV, XENIA I. PLAKHOVA,
IRINA N. KONDRAKHINA, ALEXEY A. KUBANOV
The effectiveness of using a combination of laser radiation
with wavelengths of 585 and 1064 nm in the treatment
of patients with basal cell skin cancer

45 ALEKSEY A. KHRYANIN, TATIANA A. SHPIKS, MARIA V. RUSSKIKH
Analysis of contemporary sexual behavior and assessment
of youth knowledge about HIV infection and STIs

GUIDELINES FOR PRACTITIONERS

53 NATALIA YU. BURTSEVA, TATIANA V. MELNIKOVA,
KONSTANTIN N. MONAKHOV, EVGENY V. SOKOLOVSKIY
Poikilodermic form of mycosis fungoides
in a young patient with a good clinical response
to UV therapy

61 TATIANA V. TRAPEZNIKOVA, OLGA I. LETYAEVA,
OLEG R. ZIGANSHIN, VALERIA O. GUBINA
A patient with severe acne: therapy perspectives

CLINICAL CASE REPORTS

67 PAVEL N. TROFIMOV, VLADISLAV R. KHAIRUTDINOV,
IRENA E. BELOUSOVA, MARIA A. FEDOTOVA
Development of idiopathic eruptive macular pigmentation
in an 11-year-old boy

74 SERGEI V. KOSHKIN, ANNA L. EVSEEVA, VERA V. RYABOVA,
KRISTINA YU. POSPELOVA
Giant chancres of perigenital localization

<https://doi.org/10.25208/vdv16093>

ПУВА-терапия в лечении больных атопическим дерматитом

© Чикин В.В.^{1*}, Карамова А.Э.^{1,2}, Знаменская Л.Ф.¹

¹ Государственный научный центр дерматовенерологии и косметологии, Москва, Россия

² Российская медицинская академия непрерывного профессионального образования, Москва, Россия

ПУВА-терапия (фотохимиотерапия) обладает противовоспалительным, иммуносупрессивным и антипролиферативным эффектами, что позволяет использовать ее для лечения больных хроническими воспалительными заболеваниями кожи, в том числе атопическим дерматитом. При этом обобщенные данные о результатах ПУВА-терапии больных атопическим дерматитом отсутствуют. В связи с этим проведена оценка эффективности и безопасности ПУВА-терапии больных атопическим дерматитом по данным научной литературы. Поиск литературы проводили с использованием ключевых слов «атопический дерматит» («atopic dermatitis», «atopic eczema»), «ПУВА-терапия» («PUVA therapy»), «фотохимиотерапия» («photochemotherapy») в базах данных научных публикаций PubMed и РИНЦ. Проводили анализ применявшихся методик облучения, а также эффективности и безопасности ПУВА-терапии больных атопическим дерматитом. Обнаружено 14 публикаций, описывающих результаты 13 исследований, в которых оценивалась эффективность различных методов ПУВА-терапии больных атопическим дерматитом — фотохимиотерапии с внутренним применением фотосенсибилизатора, фотохимиотерапии с его наружным применением и ПУВА-ванн. Во всех исследованиях показана эффективность ПУВА-терапии больных атопическим дерматитом. Тем не менее отмечены ограничения использования этого метода — возможность развития нежелательных явлений, вызванных ультрафиолетовым облучением и приемом фотосенсибилизатора, что требует тщательной оценки соотношения пользы и риска для пациента при назначении ПУВА-терапии больным атопическим дерматитом. Согласно имеющимся данным литературы, ПУВА-терапию следует назначать взрослым пациентам с тяжелым атопическим дерматитом, у которых была недостаточно эффективной иная терапия.

Ключевые слова: атопический дерматит; ПУВА-терапия; фотохимиотерапия

Конфликт интересов: авторы данной статьи подтвердили отсутствие конфликта интересов, о котором необходимо сообщить.

Источник финансирования: исследование проведено при финансовой поддержке (финансовом обеспечении) Минздрава России в рамках выполнения Государственного задания No 056-00002-23-00 на 2023 г. и на плановый период 2024 и 2025 гг.

Для цитирования: Чикин В.В., Карамова А.Э., Знаменская Л.Ф. ПУВА-терапия в лечении больных атопическим дерматитом. Вестник дерматологии и венерологии. 2023;99(6):13–22.
doi: <https://doi.org/10.25208/vdv16093>



<https://doi.org/10.25208/vdv16093>

PUVA photochemotherapy for the patients with atopic dermatitis

© Vadim V. Chikin^{1*}, Arfenya E. Karamova^{1,2}, Lyudmila F. Znamenskaya¹

¹ State Research Center of Dermatovenereology and Cosmetology, Moscow, Russia

² Russian Medical Academy of Continuous Professional Education, Moscow, Russia

PUVA therapy (photochemotherapy) has anti-inflammatory, immunosuppressive and antiproliferative effects, which makes it possible to use it for the treatment of patients with chronic inflammatory skin diseases, including atopic dermatitis. At the same time, there are no summarized data on the results of PUVA therapy in patients with atopic dermatitis. In this regard, the effectiveness and safety of PUVA therapy in patients with atopic dermatitis was evaluated according to the scientific literature. Literature search was carried out using the keywords “atopic dermatitis” “PUVA therapy”, “photochemotherapy” in the databases of scientific publications PubMed and RSCI. The methods of irradiation used, as well as the effectiveness and safety of PUVA therapy in patients with atopic dermatitis were analyzed. 14 publications were found describing the results of 13 studies that evaluated the effectiveness of various methods of PUVA therapy in patients with atopic dermatitis — photochemotherapy with peroral use of a photosensitizer, photochemotherapy with its topical use, and PUVA baths. All studies have shown the effectiveness of PUVA therapy in patients with atopic dermatitis. Nevertheless, the limitations of using this method are noted — the possibility of the development of adverse events caused by ultraviolet irradiation and taking a photosensitizer, which requires a careful assessment of the benefit-risk ratio for the patient when prescribing PUVA therapy to patients with atopic dermatitis. According to the available literature data, PUVA therapy should be prescribed to adult patients with severe atopic dermatitis who have had insufficiently effective other therapy.

Keywords: atopic dermatitis; PUVA therapy; photochemotherapy

Conflict of interest: authors declare that there are no obvious and potential conflicts of interest associated with the publication of this article.

Source of funding: the study was conducted with the financial support of the Ministry of Health of the Russian Federation within the framework of the State task No. 056-00002-23-00 for 2023 and for the planning period of 2024 and 2025.

For citation: Chikin VV, Karamova AE, Znamenskaya LF. PUVA photochemotherapy for the patients with atopic dermatitis. *Vestnik Dermatologii i Venerologii*. 2023;99(6):13–22. doi: <https://doi.org/10.25208/vdv16093>



Введение

Для фототерапии больных атопическим дерматитом может использоваться ультрафиолетовое облучение кожи различных спектров. Один из методов ультрафиолетового облучения кожи — ПУВА-терапию — даже относят к наиболее эффективным методам лечения воспалительных дерматозов [1]. Сущность этого метода состоит в использовании комбинации ультрафиолетового облучения кожи лучами спектра А (УФА) длиной волны 320–400 нм и фотосенсибилизатора, что определяет его название — фотохимиотерапия. УФА-излучение отличается от других областей ультрафиолетового излучения тем, что вследствие наибольших длин волн в спектре глубже проникает в кожу, достигая более глубоких слоев и структур дермы, даже несмотря на меньшую энергию по сравнению с ультрафиолетовыми лучами области В [2].

Фотосенсибилизатор для проведения ПУВА-терапии может назначаться перорально, наружно или использоваться в форме раствора для ПУВА-ванн. Соответственно, различают фотохимиотерапию с внутренним применением фотосенсибилизатора и фотохимиотерапию с его наружным применением и ПУВА-ванны. В качестве фотосенсибилизаторов для ПУВА-терапии используют псоралены. К ним относят природные фототоксичные фурукумарины, которые синтезируются некоторыми растениями. В Российской Федерации в качестве фотосенсибилизатора для проведения ПУВА-терапии применяется лекарственный препарат амми большой плодов фурукумарины, который содержит комплекс веществ, обладающих фотосенсибилизирующим эффектом. В число фурукумаринов, содержащихся в плодах амми большой, входят 5-метоксипсорален (5-метоксифуро-2',3':7,6-кумарин, бергаптен, маюдин), 8-метоксипорален (8-метоксифуро-2',3':7,6-кумарин, ксантотоксин, аммоидин), 5,8-диметоксифуро-2',3':7,6-кумарин (изопимпинеллин), мармезин и прангенин [3, 4].

Псоралены липофильны и после всасывания в кишечнике обратимо связываются с сывороточным альбумином. После первого прохождения через печень они распределяются по всем органам. Псоралены быстро проникают в клетки, где затем встраиваются между парами оснований ДНК [5]. Однако сами псоралены не оказывают терапевтического эффекта, если не активированы УФА-излучением. Без воздействия УФА-излучения их связывание с ДНК и другими биомолекулами кратковременно, они быстро метаболизируются в печени и выводятся с мочой и желчью [2].

Воздействие УФА-лучей на кожу приводит к тому, что псоралены образуют сильные ковалентные связи с парами пиримидиновых оснований, перекрестно связывая соседние нити ДНК, в результате чего образуются циклоаддукты С4. Это приводит к активации сигнального пути p53, остановке клеточного цикла и апоптозу кератиноцитов и лимфоцитов [2, 6–11]. При фотоактивации псораленов в клетках происходят и другие проапоптотические процессы, такие как деполаризация митохондрий, высвобождение цитохрома С, накопление активных форм кислорода и активация каспаз 3 и 9 [12]. Терапевтический эффект ПУВА-терапии связывают также с подавлением экспрессии молекул эндотелиальной адгезии [13] и ингибированием воспалительного сигнального пути ИЛ-23/Th17 [14]. Имеются данные о механизмах терапевтического дей-

ствия ПУВА-терапии при атопическом дерматите. Показано, что она способствует уменьшению толщины эпидермиса, числа мононуклеарных и тучных клеток в дермальном инфильтрате и числа клеток Лангерганса в эпидермисе, а также увеличению водосвязывающей способности рогового слоя [15].

Тем самым ПУВА-терапия оказывает противовоспалительное, иммуносупрессивное и антипролиферативное действие, что обуславливает ее терапевтический эффект при хронических воспалительных заболеваниях кожи. E. Richard (2020) указывает, что ПУВА-терапию использовали для лечения более 30 заболеваний кожи, преимущественно для лечения пациентов с псориазом [2]. При этом отсутствуют обобщенные данные о результатах ПУВА-терапии пациентов с другим часто встречающимся хроническим воспалительным заболеванием кожи — атопическим дерматитом.

В связи с этим **цель данного обзора** — оценить эффективность и безопасность ПУВА-терапии больных атопическим дерматитом по данным научной литературы. Поиск публикаций проводили с использованием ключевых слов «атопический дерматит» («atopic dermatitis», «atopic eczema»), «ПУВА-терапия» («PUVA therapy»), «фотохимиотерапия» («photochemotherapy») в базах данных научных публикаций PubMed и РИНЦ. В анализ литературы включались публикации, содержащие информацию как о режиме терапии, так и достигнутом терапевтическом эффекте. Проводился анализ использовавшихся методик облучения и результатов проведенного лечения — эффективности и безопасности ПУВА-терапии больных атопическим дерматитом.

Всего было обнаружено 14 публикаций, описывающих результаты 13 исследований, в которых оценивалась эффективность ПУВА-терапии больных атопическим дерматитом [15–28]. Среди них было 4 публикации, описывающие результаты сравнительных исследований [16, 22, 23, 28], и 10 публикаций, в которых представлены результаты несравнительных исследований [15, 17–21, 24–27]. В 9 публикациях были описаны результаты фотохимиотерапии с пероральным применением фотосенсибилизатора [16–24], в 3 — результаты фотохимиотерапии с местным применением фотосенсибилизатора [15, 25, 26], еще в 2 — эффективность ПУВА-ванн в лечении больных атопическим дерматитом [27, 28].

Эффективность фотохимиотерапии с внутренним применением фотосенсибилизатора охарактеризована в 3 сравнительных и 6 несравнительных исследованиях, в которые было включено 350 пациентов [16–24], среди них — 77 взрослых и 84 ребенка в возрасте 6 лет и старше, еще 189 пациентов было включено в исследования без уточнения возрастной группы. В 6 исследованиях включались пациенты только с тяжелым атопическим дерматитом [16, 18–22]. В качестве дополнительной характеристики тяжелого атопического дерматита указывали также наличие генерализованных высыпаний или неэффективность ранее проводившейся терапии [16, 18, 20]. Ю.С. Бутов и соавт. (2007) назначали ПУВА-терапию с внутренним применением фотосенсибилизатора пациентам с атопическим дерматитом средней и тяжелой степеней тяжести с упорным, непрерывно-рецидивирующим течением на фоне традиционной противовоспалительной терапии [23]. E. Sorpi и соавт. (1982) назначали ПУВА-терапию пациентам с легким и тяжелым атопическим дерматитом

[17]. Ю.К. Скрипкин и соавт. (1984) не указали степень тяжести поражения кожи у пациентов, которым проводили ПУВА-терапию с внутренним применением фотосенсибилизатора [24].

Данные об эффективности фотохимиотерапии с наружным применением фотосенсибилизатора в лечении больных атопическим дерматитом представлены в трех публикациях, подготовленных исследователями из одного и того же медицинского центра в Японии. В каждой из них описаны результаты несравнительного исследования. В первой публикации представлены результаты наблюдения за 47 подростками и взрослыми, тяжелыми атопическим дерматитом [25]. Позднее были опубликованы результаты наблюдения за 114 взрослыми пациентами и пациентами детского возраста (13 лет и старше), из которых у 88% атопический дерматит был тяжелым [15, 26].

Эффективность ПУВА-ванн была оценена в двух исследованиях, одно из которых было сравнительным, а другое — несравнительным [27, 28]. В эти исследования было включено 47 пациентов с тяжелым атопическим дерматитом, среди которых — дети в возрасте 12 лет и старше и взрослые.

При проведении ПУВА-терапии с внутренним применением фотосенсибилизатора использовались различные принципы выбора начальной дозы облучения. Начальная доза могла назначаться с учетом минимальной фототоксической дозы, составляя 70% от нее [16]. Тем не менее D. Atherton и соавт. (1988) обращали внимание на распространенное поражение кожи при тяжелом атопическом дерматите, что не позволяло определять минимальную фототоксическую дозу [20]. В связи с этим в каждом исследовании всем пациентам назначали фиксированную начальную дозу: в Великобритании — 1 Дж/см² [19, 20]; в Японии — 3 Дж/см² [21]; в США — 1,5–3,5 Дж/см² в зависимости от выраженности загара и наличия в анамнезе солнечных ожогов [22]. Фиксированную начальную дозу облучения назначали также Ю.С. Бутов и соавт. (2007), однако ее величина зависела от использовавшегося фотосенсибилизатора [23]. При использовании препарата амми большой плодов фурукумарины начальная доза составляла 1,0–1,7 Дж/см² в зависимости от фототипа кожи, а при использовании 8-метоксипсоралена — 0,6 Дж/см² [23]. Ю.К. Скрипкин и соавт. (1984) назначали начальную дозу облучения в среднем 0,5 Дж/см² [24]. В зависимости от фототипа кожи A. Morris и соавт. (2002) назначали начальную дозу облучения, составляющую 0,5–2,0 Дж/см² [18]. В одной публикации принцип выбора начальной дозы облучения указан не был [17].

По-разному производили увеличение начальной дозы облучения при проведении процедур фотохимиотерапии с внутренним применением фотосенсибилизатора. S. Tzaneva и соавт. (2002) учитывали появление эритемы и при ее отсутствии дозу облучения поднимали на 20%, а при слабой эритеме — на 10% [16]. На 10–20% повышали дозу облучения A. Morris и соавт. (2002), однако не указывая на связь степени ее увеличения с наличием или выраженностью эритемы [18]. Имеются указания на постепенное повышение дозы облучения через определенные промежутки времени до достижения определенной максимальной дозы, после чего продолжали курс терапии [19, 20]. Дозу облучения могли увеличивать на 0,5–2,0 Дж/см² не чаще 1 раза в неделю до максимальной разовой

15 Дж/см², после чего продолжать лечение до достижения полного или почти полного регресса высыпаний [19, 20]. Повышение дозы облучения на 0,5 или 1 Дж/см² не чаще 1 раза в неделю до достижения максимальной разовой дозы 8 Дж/см² предусматривалось в исследовании, проведенном в Японии [21]. W. Morison и соавт. (1978) с большей частотой — каждую процедуру — увеличивали дозу облучения на 0,5–1,0 Дж/см², указав, что тем самым обеспечивали отсутствие выраженной эритемы [22]. Увеличение дозы облучения каждую процедуру также проводили Ю.С. Бутов и соавт. (2007): на 1,0–1,7 Дж/см² — при использовании аммифурина до достижения максимальной разовой дозы 6,8 Дж/см² и на 0,6 Дж/см² — при использовании 8-метоксипсоралена до достижения максимальной разовой дозы 3,0–3,6 Дж/см² [23]. Ю.К. Скрипкин и соавт. (1984) увеличивали дозу облучения на 0,5 Дж/см² через каждые 2 последующие процедуры до достижения максимальной разовой дозы облучения 8–10 Дж/см² [24]. E. Sopri и соавт. (1982) указали лишь, что дозу облучения повышали постепенно [17].

Для проведения фотохимиотерапии с наружным применением фотосенсибилизатора начальная доза облучения определялась как 50% от минимальной фототоксической дозы [15, 25, 26]. При этом начальная доза облучения составила в среднем 1,8 (0,4–5,1) Дж/см² для больных, которым назначали лечение в условиях стационара, и 1,3 (0,4–4,0) Дж/см² для больных, которым назначали лечение в амбулаторных условиях [25]. Было указано, что повышение дозы облучения при проведении фотохимиотерапии с наружным применением фотосенсибилизатора осуществляли постепенно, пока не станет очевидным улучшение состояния пациента [25, 26].

Для проведения ПУВА-ванн начальную дозу определяли как 50% от минимальной фототоксической дозы, которая составила 1,1 (0,75–1,5) Дж/см² в одном исследовании и 2 ± 1,4 Дж/см² в другом [27, 28]. Соответственно, начальная доза облучения при проведении ПУВА-ванн составила 0,5 Дж/см² и 1,0 ± 0,7 Дж/см². W. de Kort и N. van Weelden (2000) повышали дозу облучения при проведении ПУВА-ванн по возможности каждую процедуру на 25% до максимальной дозы 12 Дж/см² [27]. M. Der-Petrossian и соавт. (2000) при повышении дозы облучения ориентировались на появление эритемы и фототип кожи пациента [28]. В случае отсутствия эритемы пациентам с I и II фототипами повышали дозу облучения на 15%, пациентам с III фототипом — на 30%, однако при выявлении эритемы дозу не повышали, максимальной дозой облучения стала 3,3 ± 1,7 Дж/см² [28].

Для проведения ПУВА-терапии с внутренним применением фотосенсибилизатора использовались различные препараты. 5-метоксипсорален назначали в дозе 1,2 мг/кг массы тела за 2 ч до процедуры УФА-облучения [16, 18, 19]. Также за 2 ч до процедуры назначали 8-метоксипсорален, обычно в дозе 0,6 мг/кг, однако его назначали также в дозе 0,5–0,6 мг/кг массы тела или 0,6–0,8 мг/кг [17–24]. Для проведения ПУВА-терапии использовался также препарат амми большой плодов фурукумарины, назначавшийся в дозе 1,2 мг/кг массы тела за 3,0–3,5 ч до процедуры [23].

Для проведения фотохимиотерапии с наружным применением фотосенсибилизатора применяли 0,3% мазь 8-метоксипсоралена [15, 25, 26]. Мазь наносили

перед проведением процедур облучения на всю поверхность тела [15, 26].

ПУВА-ванны проводили с использованием раствора 8-метоксипсоралена. W. de Kort и H. van Weelden (2000), использовавшие препарат в концентрации 0,5 мг/л, указали, что проводили процедуры в течение 10 мин [27]. M. Der-Petrossian и соавт. (2000) использовали препарат в концентрации 1 мг/л водопроводной воды с температурой 38 °C [28].

Режимы фотохимиотерапии с внутренним применением фотосенсибилизатора были различными. Режим терапии с наиболее редким проведением процедур облучения подразумевал выполнение 2 процедур в неделю до наступления значительного улучшения или регресса [18–20]. В большинстве исследований оценивалась эффективность режима терапии с процедурами облучения, которые проводились 3 раза в неделю [17, 19–23]. В режиме 3 процедур в неделю терапия проводилась чаще всего, пока не наступал полный или почти полный регресс высыпаний, однако E. Soppri и соавт. (1982) в этом режиме проводили всего 13–26 процедур, а W. Morison и соавт. (1978) не указали длительность лечения [17, 19–23]. В режиме 3–4 раза в неделю выполняли процедуры ПУВА-терапии Ю.К. Скрипкин и соавт. (1984), указавшие, что в среднем проводили 22–27 сеансов облучения [24]. В одном исследовании оценивалась эффективность ПУВА-терапии больных atopическим дерматитом, проводившейся в режиме 5 облучений в неделю, но длительность курса терапии ограничивалась 3 неделями и, соответственно, проводилось лишь 15 процедур [16].

Процедуры фотохимиотерапии с наружным применением фотохимиотерапии проводили пациентам 1 раз в неделю в амбулаторных условиях и ежедневно — в условиях стационара [15, 25, 26].

При проведении ПУВА-ванн M. Der-Petrossian и соавт. (2000) планировали проведение процедур облучения 3 раза в неделю в течение 6 недель, хотя всего было проведено $17,4 \pm 1,4$ процедуры за $40 \pm 2,8$ дня [28]. В другом исследовании пациентам проводили 30 процедур ПУВА-ванн в режиме 1–3 облучения в неделю, а после проведения в среднем 18,5 (9–28) процедуры всем пациентам процедуры выполняли 1 раз в неделю [27].

По-разному оценивалась выраженность терапевтического эффекта фотохимиотерапии с внутренним применением фотосенсибилизатора. Один из двух основных вариантов оценки эффективности ПУВА-терапии — оценка терапевтического эффекта или в выбранную точку времени после начала лечения, или после определенного числа проведенных процедур, что было использовано в пяти исследованиях [16, 17, 21, 23, 24]. В трех из них для оценки эффективности лечения оценивали динамику индексов и шкал тяжести atopического дерматита (SCORAD, шкала Саппоро) [16, 21, 23]. В двух исследованиях проводили оценку распределения пациентов по достигнутому эффекту, для чего рассчитывали доли пациентов, достигших ремиссии, значительного улучшения или улучшения [17, 24]. Вторым вариантом оценки эффективности лечения была характеристика времени или числа процедур, потребовавшихся для достижения определенного терапевтического эффекта — ремиссии или практически полной ремиссии [18–20, 22].

Для оценки эффективности фотохимиотерапии с наружным применением фотосенсибилизатора опре-

деляли число пациентов, достигших определенного терапевтического эффекта — ремиссии, превосходного, хорошего или незначительного эффекта [15, 25, 26]. Кроме того, оценивали продолжительность достигнутой ремиссии и уменьшение потребности в топических кортикостероидах.

Эффективность ПУВА-ванн оценивалась по уменьшению в процентах показателей исходной тяжести atopического дерматита (индекс SASSAD, распространенность поражения, тяжесть поражения, зуд, ночной сон) [27, 28]. M. Der-Petrossian и соавт. (2000) также оценивали распределение пациентов по выраженности достигнутого терапевтического эффекта [28].

Эффективность ПУВА-терапии с пероральным применением фотосенсибилизатора

Из 350 пациентов, которые были включены в исследование эффективности ПУВА-терапии с внутренним применением фотосенсибилизатора, закончили курс лечения 328 (93,7%) человек. Во всех исследованиях была констатирована эффективность этого метода фототерапии в лечении больных atopическим дерматитом (табл. 1).

Значительной была вариабельность кумулятивных доз, полученных пациентами. В исследованиях, где оценивалась эффективность лечения в определенный момент времени, кумулятивные дозы облучения, полученные пациентами, варьировали от $31,8 \pm 6,6$ и $48,1 \pm 21,8$ Дж/см² после 15 процедур в обоих случаях до 146 Дж/см² в исследовании, где курс лечения не превышал 26 процедур [16, 17, 23]. При оценке динамики индексов степени тяжести atopического дерматита было обнаружено ее уменьшение на 51% после 12 процедур, на $54,3 \pm 25,7\%$ — после 15 процедур и на 80% — после 24 процедур [16, 17]. Еще более быстрый и выраженный терапевтический эффект отметили Ю.С. Бутов и соавт. (2007), которые наблюдали уменьшение степени тяжести atopического дерматита после 10 процедур у взрослых на 77,6%, у детей — на 73% [23].

Два исследования, где оценивалось распределение пациентов по выраженности терапевтического эффекта фотохимиотерапии с внутренним применением фотосенсибилизатора, оказались сопоставимыми по числу пациентов, достигших клинической ремиссии, — 20,0% после 13–26 процедур с кумулятивной дозой 51–146 Дж/см² и 30,0% после 22–27 процедур (без указания кумулятивной дозы) [17, 24]. Результаты, полученные в обоих исследованиях, демонстрируют преобладание пациентов, достигших значительного улучшения, хотя по данным E. Soppri и соавт. (1982) их число составляло 70,0%, а по данным Ю.К. Скрипкина и соавт. (1984) — 36,7% [17, 24]. Аналогичные данные получили Ю.С. Бутов и соавт. (2007), наблюдавшие после 15-й процедуры при средней кумулятивной дозе облучения $31,8 \pm 6,6$ Дж/см² клиническое выздоровление или значительное улучшение у 82% взрослых и 69% детей [23].

При оценке терапевтического эффекта ПУВА-терапии с внутренним применением фотосенсибилизатора по числу процедур или времени, потребовавшегося для достижения полной или практически полной ремиссии, лишь в трех публикациях были указаны кумулятивные дозы облучения [18–20], причем в двух из трех кумулятивные дозы облучения достигали более высоких значений — 155 Дж/см² (50–590) и 280 Дж/см²

Таблица 1. Результаты исследований эффективности фотохимиотерапии больных atopическим дерматитом с внутренним применением фотосенсибилизатора
Table 1. Results of studies of the effectiveness of photochemotherapy in patients with atopic dermatitis with peroral use of a photosensitizer

Число больных АД		Фотосенсибилизатор	Режим терапии	Кумулятивная доза, Дж/см ²	Эффективность	Ссылка
Включено	Закончили курс					
17 взрослых с тяжелым АД	16	5-метоксипсорален 1,2 мг/кг	5 раз в неделю в течение 3 недель, 15 процедур	48,1 ± 21,8	Уменьшение SCORAD на 54,3 ± 25,7%	[16]
10 взрослых с легким или тяжелым АД	10	8-метоксипсорален 0,6 мг/кг	3 раза в неделю, всего 13–26 процедур	51–146	У большинства (70%) пациентов — значительное улучшение, у 2 (20%) пациентов — полная ремиссия, у 1 (10%) пациента — отсутствие эффекта	[17]
11 взрослых с тяжелым АД	11	8-метоксипсорален или 5-метоксипсорален	2 раза в неделю, 24,7 (18–36) процедуры в среднем за 12 (10–18) недель	47–91	У всех пациентов — регресс или значительное улучшение	[18]
53 ребенка с тяжелым АД	39	8-метоксипсорален 0,6 мг/кг или 5-метоксипсорален 1,2 мг/кг	2 или 3 раза в течение 6–28 недель (в среднем — 9 недель), в среднем 19 (12–84) процедур	280 (180–470)	Почти полный (> 90%) или полный регресс высыпаний у 39 (74%) завершивших курс лечения пациентов. Не завершили курс терапии 14 пациентов	[19]
15 детей с тяжелым АД	14	8-метоксипсорален 0,6 мг/кг	2 или 3 раза в неделю. Время до регресса высыпаний — 12–25 недель (медиана — 16 недель)	50–590 (медиана — 155)	У 14 из 15 — полный или почти полный регресс высыпаний, у 9 из них — полная ремиссия	[20]
113 больных тяжелым АД	111	8-метоксипсорален 0,5–0,6 мг/кг	3 раза в неделю	Через 4 недели — 51,2; через 8 недель — 115,3	Через 4 недели степень тяжести уменьшилась на 51%, через 8 недель — на 80%	[21]
15 детей и взрослых с тяжелым АД	15	8-метоксипсорален 0,6 мг/кг	3 раза в неделю, всего 20–58 процедур	Н/д	Уменьшение тяжести на 99%	[22]
55 больных АД средней и тяжелой степени	52	Аммифурин 1,2 мг/кг массы тела или 8-метоксипсорален по 0,6–0,8 мг/кг	3 раза в неделю	31,8 ± 6,6	К 10-й процедуре у взрослых уменьшение тяжести на 77,6%, у детей — на 73%. После 15-й процедуры ремиссия или значительное улучшение у 82% взрослых и 69% детей	[23]
61 больной нейродермитом	60	8-метоксипсорален 0,6 мг/кг	3–4 раза в неделю. В среднем 22–27 сеансов	Н/д	Ремиссия — у 18 (30,0%) пациентов, значительное улучшение — у 22 (36,7%), улучшение — у 15 (25,0%), отсутствие эффективности — у 5 (8,3%) пациентов	[24]

Примечание. АД — atopический дерматит; Н/д — нет данных.

Note. AD — atopic dermatitis; N/d — no data available.

(180–470), чем при оценке терапевтического эффекта в фиксированный момент времени [19, 20]. Лишь по данным A. Morris и E. Saihan (2002) для достижения регресса высыпаний или значительного улучшения потребовалась кумулятивная доза 47–91 Дж/см², которая

была получена за 24,7 (18–36) процедуры в среднем за 12 (10–18) недель [18]. Достижение почти полного (> 90%) или полного регресса высыпаний при облучениях в режиме 2 или 3 раза в неделю заняло 6–28 недель (в среднем — 9 недель, медиана — 11 недель)

при кумулятивной дозе 280 Дж/см² (180–470) в среднем за 19 (12–84 процедур) и 12–25 недель (медиана — 16 недель) при кумулятивной дозе облучения 155 Дж/см² (50–590) [19, 20]. Уменьшение тяжести atopического дерматита на 99% наблюдалось после 20–58 процедур ПУВА-терапии (кумулятивная доза не указана) [22].

Эффективность фотохимиотерапии с наружным применением фотосенсибилизаторов

Данные о пациентах, прекративших курс фотохимиотерапии с наружным применением фотосенсибилизатора, отсутствуют [15, 26]. Полная ремиссия была достигнута у 69,6% пациентов, получавших ПУВА-терапию с наружным применением фотосенсибилизаторов в условиях стационара, и у 41,7% пациентов, которым проводили лечение в амбулаторных условиях [25].

Выраженный терапевтический эффект фотохимиотерапии с наружным применением фотосенсибилизаторов был отмечен у 81% пациентов в стационарных условиях и у 67% получавших лечение в амбулаторных условиях. При этом длительность ремиссии составила 6,1 месяца у получавших лечение в стационарных условиях и 2,4 месяца у пациентов, которым проводили терапию в амбулаторных условиях. Как хороший был расценен терапевтический эффект у 13% пациентов, которым проводили лечение в условиях стационара, и у 13% пациентов, получавших лечение в амбулаторных условиях. Слабый терапевтический эффект наблюдался у 6% пациентов, получавших лечение в стационарных условиях, и у 8% — в амбулаторных условиях. Отсутствие эффекта наблюдалось только у 12% пациентов, которым проводили лечение в амбулаторных условиях [26]. Кроме того, было отмечено, что при проведении фотохимиотерапии с наружным применением фотосенсибилизаторов у пациентов уменьшилась потребность в топических кортикостероидах с $32,6 \pm 2,9$ до $14,7 \pm 2,1$ г в неделю [15, 26].

Эффективность терапии больных atopическим дерматитом методом ПУВА-ванн

Курс ПУВА-ванн завершили 39 (83,0%) больных atopическим дерматитом из 47. Была отмечена терапевтическая эффективность ПУВА-ванн при atopическом дерматите [27, 28]. В исследовании, в котором пациентам было проведено $17,4 \pm 1,4$ процедуры облучения в режиме 3 процедуры в неделю, а кумулятивная доза облучения составила $48,3 \pm 8,7$ Дж/см², отмечено постепенное нарастание терапевтического эффекта во время курса терапии [28]. Через 2 недели лечения тяжесть atopического дерматита уменьшилась на 32,9%, через 4 недели — на 47,1%, через 6 недель — на 65,7%. Достижение полной ремиссии было отмечено у 20% пациентов, значительное улучшение — у 70%, улучшение — у 10% [28]. В другом исследовании, где оценивалась эффективность 30 процедур ПУВА-ванн, было обнаружено, что в результате проведенного курса лечения распространенность поражения кожи уменьшилась на 75,2%, интенсивность зуда — на 74,0%, выраженность нарушений сна — на 79,0% [27].

Поддерживающая терапия

В двух исследованиях эффективности ПУВА-терапии с внутренним применением фотосенсибилизатора

предусматривалось проведение поддерживающей терапии. С этой целью A. Morris и E. Saihan (2002) после наступления значительного улучшения или полного регресса высыпаний сокращали частоту облучения сначала до 1 раза в неделю, а затем постепенно уменьшали ее каждые 4–6 недель до минимальной, необходимой для контроля [18]. В результате проведения поддерживающего курса ПУВА-терапии все включенные в исследование 11 пациентов с тяжелым atopическим дерматитом достигли удовлетворительного контроля заболевания. Отмечено, что 2 пациента, получившие в общей сложности соответственно 161 и 135 процедур облучения в режиме по 1 процедуре 2 раза в неделю, находились в состоянии ремиссии на протяжении 37 и 49 месяцев, а остальные 9 пациентов получили в рамках курса поддерживающей ПУВА-терапии с внутренним применением фотосенсибилизатора в среднем 117 процедур (от 35 до 194) на протяжении в среднем 50 месяцев (14–91) и продолжали ее получать в режиме 1 процедура в среднем за 5 недель (4–8 недель). Эти пациенты продолжали регулярно применять смягчающие средства, время от времени — стероиды местного действия [18].

В другом исследовании после регресса высыпаний продолжали облучение с той же частотой (2 или 3 раза в неделю) обычно в течение 4–6 недель, но не менее 2 и не более 12 недель, а затем постепенно снижали частоту облучений, проведя в общей сложности в среднем 59 (31–176) процедур в среднем за 37 (19–129) недель со средней кумулятивной дозой 1118 (97–3870) Дж/см² [19]. При этом в течение 1 года наблюдения у 69% пациентов сохранялась ремиссия, а у 31% пациентов наступило обострение, хотя у 21,9% оно было легким и требовало только наружной терапии [19].

Нежелательные явления

Наиболее часто у 350 включенных в исследования больных atopическим дерматитом регистрировались нежелательные явления ПУВА-терапии с внутренним применением фотосенсибилизаторов в виде ПУВА-веснушек, появившихся у 20 (5,7%) человек [18, 19]. Пузырные высыпания на ладонях и подошвах были отмечены у 10 (2,9%) пациентов, легкая ладонно-подошвенная эритема — у 9 (2,6%) пациентов [16, 19]. Сообщалось также о развитии у 6 (1,7%) пациентов локализованной эритемы на облученных участках кожи [22]. У 8 (2,3%) пациентов отмечено развитие стрептостафилодермии или фолликулитов [16, 24]; у 5 (1,4%) пациентов — обострение atopического дерматита во время курса ПУВА-терапии [18]. Герпетические поражения кожи зарегистрированы у 5 (1,4%) пациентов, причём у 2 (0,6%) пациентов — с поражением глаз [22]. У небольшого числа больных отмечалась тошнота, появление которой было связано с приемом фотосенсибилизатора [21, 22]. Подногтевые геморрагии возникли у 3 (0,9%) пациентов [22]. По 2 (0,6%) пациента во время курса лечения отметили обострение бронхиальной астмы, усиление зуда и онихолизис [16, 18, 19]. У 2 (0,6%) пациентов отмечено развитие фототоксического дерматита, еще у 2 (0,6%) — усиление эритемы и зуда воспаленных участков кожи [23, 24]. В одной публикации данные о развитии нежелательных явлений не представлены [17].

22 (6,3%) пациента не завершили курс ПУВА-терапии с внутренним применением фотосенсибилизатора

тора. Причиной прекращения лечения в большинстве случаев были дискомфорт и непереносимость высокой температуры в кабине, что отметили 10 (2,9%) пациентов [19, 20]. 6 пациентов прекратили лечение в связи с отсутствием терапевтического эффекта [16, 19, 21]. У 2 пациентов ПУВА-терапия была прекращена из-за развития фототоксического дерматита, еще у 2 — вследствие усиления эритемы и зуда воспаленных участков кожи [23, 24]. Для двух пациентов причиной прекращения лечения стало большое расстояние от места жительства до места проведения процедур [19].

Отмечено, что в начале курса ПУВА-терапии с наружным применением фотосенсибилизатора у 8 (17,0%) из 47 пациентов отмечались случаи развития эритемы, не потребовавшие прекращения лечения [25]. О других нежелательных явлениях ПУВА-терапии с наружным применением фотосенсибилизатора не сообщалось.

При проведении ПУВА-ванн наиболее частым нежелательным явлением было обострение атопического дерматита, отмеченное у 4 (8,5%) пациентов [27, 28]. У 1 (2,1%) пациента отмечено появление эритемы на коже, подвергавшейся облучению [28].

Курс ПУВА-ванн не завершили 8 (17,0%) пациентов, среди них были 4 (8,7%) пациента с развившимся обострением атопического дерматита и 1 (2,1%), у которого появилась эритема. Кроме того, 2 (4,3%) пациента прекратили курс ПУВА-ванн по неуказанным причинам, не связанным с проведением исследования, а 1 (2,1%) пациент — из-за использования топических кортикостероидных препаратов, запрещенных протоколом исследования [28].

Обсуждение

Анализ данных литературы демонстрирует высокую эффективность различных вариантов ПУВА-терапии — и с внутренним применением фотосенсибилизатора, и с наружным его применением, и ПУВА-ванн — в лечении больных атопическим дерматитом. Тем не менее различия дизайна исследований эффективности ПУВА-терапии при атопическом дерматите, в которых использовались различные режимы облучения с разными частотой и длительностью курса процедур облучения, с использованием разных фотосенсибилизаторов и оценкой эффективности с учетом различных исходов, делают затруднительным сравнение полученных в этих исследованиях результатов.

В большинстве проведенных исследований оценивалась эффективность фотохимиотерапии с внутренним применением фотосенсибилизатора, при этом в исследования включались пациенты преимущественно с тяжелым атопическим дерматитом. Ограничения по применению ПУВА-терапии для лечения больных атопическим дерматитом объясняются риском развития нежелательных явлений, в том числе в долгосрочной перспективе. A. Wollenberg и соавт. (2018) указывают на необходимость учитывать риск развития злокачественных новообразований кожи при длительном воздействии ультрафиолетового излучения [29]. Для больных атопическим дерматитом это особенно важно, так как заболевание обычно начинается в детском возрасте. Даже принимая во внимание, что в Российской Федерации применение фотосенсибилизаторов и, следовательно, проведение ПУВА-терапии противопоказано детям, обычно пациентам с атопическим дерматитом такое лечение требуется начиная с молодого возраста.

Другое существенное ограничение для использования фотохимиотерапии с внутренним применением фотосенсибилизатора для лечения больных атопическим дерматитом — возможность развития у них ассоциированной с атопией катаракты, наличие которой представляет противопоказание к назначению фотосенсибилизатора перорально. Показано, что с развитием катаракты ассоциирован как легкий атопический дерматит (отношение рисков — 1,44 [1,03–2,01]; $p = 0,0343$), так и тяжелый (отношение рисков — 1,81 [1,29–2,54]; $p = 0,0005$) [30]. По имеющимся данным частота развития катаракты у пациентов с атопическим дерматитом составляет 5–38% [31, 32].

Фотосенсибилизатор накапливается в хрусталике, что способствует формированию катаракты. В связи с этим пациентам с атопическим дерматитом для проведения фотохимиотерапии с внутренним применением фотосенсибилизатора необходима консультация врача-офтальмолога с целью выявления катаракты как противопоказания к проведению процедуры. При проведении процедур фотохимиотерапии и после них необходима защита глаз от солнечного излучения [2].

Наружное применение фотосенсибилизатора имеет преимущество в том, что позволяет избежать нежелательных явлений, развитие которых присуще ПУВА-терапии с внутренним применением фотосенсибилизатора, — тошноты и накопления фотосенсибилизатора в хрусталике. Наружное применение также имеет меньшую продолжительность периода фоточувствительности, длящегося примерно 2 ч после применения псоралена. Тем не менее частым осложнением местного применения фотосенсибилизатора для процедур ПУВА-терапии считается развитие фототоксических реакций, которые могут сопровождаться появлением буллезных высыпаний [2]. Фототоксические реакции, возникающие при ПУВА-терапии с наружным применением фотосенсибилизатора, как правило, бывают вызваны непреднамеренным воздействием естественного солнечного света на кожные покровы после процедуры [33]. Возможное развитие фототоксических реакций, считаясь существенным недостатком ПУВА-терапии с наружным применением фотосенсибилизатора, ограничивает ее применение и обуславливает более редкое ее использование в качестве метода лечения [2]. После процедур ПУВА-терапии с наружным применением фотосенсибилизатора защита глаз также необходима, так как присутствие метоксалена в сыворотке крови определяется и после его наружного применения [34].

Заключение

Таким образом, применение ПУВА-терапии для лечения больных атопическим дерматитом сопровождается и ограничивается высокой частотой развития нежелательных явлений. Кроме того, способность фотосенсибилизаторов, используемых для проведения ПУВА-терапии, накапливаться в хрусталике с учетом ассоциации атопического дерматита с развитием катаракты обуславливает необходимость тщательного контроля состояния органа зрения врачом-офтальмологом перед началом каждого курса фотохимиотерапии. Имеющиеся данные демонстрируют, что ПУВА-терапия может применяться в лечении взрослых больных с тяжелым атопическим дерматитом при неэффек-

тивности других методов терапии. Это соответствует мнению европейских экспертов, достигших полного согласия по позиции, изложенной в European guideline (EuroGuiDerm) on atopic eczema (2022): «Мы рекомендуем использовать ПУВА-терапию только в том случае,

если предыдущие циклы лечения другими методами фототерапии были неэффективны или когда одобренные (разрешенные) лекарственные препараты противопоказаны, неэффективны или вызвали побочные эффекты» [35]. ■

Литература/References

1. Wolf P. Psoralen-ultraviolet A endures as one of the most powerful treatments in dermatology: reinforcement of this "triple-product" by the 2016 British guidelines. *Br J Dermatol.* 2016;174(1):11–14. doi: 10.1111/bjd.14341
2. Richard EG. The science and (lost) art of psoralen Plus UVA phototherapy. *Dermatol Clin.* 2020;38(1):11–23. doi: 10.1016/j.det.2019.08.002
3. Николаева О.Б., Пулькина К.А., Даргаева Т.Д., Сокольская Т.А., Шемерянкина Т.Б. Изучение фурукумаринов плодов амми большой. Башкирский химический журнал. 2010;17(2):149–155. [Nikolaeva OB, Pupykina KA, Dargaeva TD, Sokolskaya TA, Shemeryankina TB. The study of furocoumarins of fructi *Ammi majus*. *Bashkir Chemical Journal.* 2010;17(2):149–155. (In Russ.).]
4. Bartnik M, Mazurek AK. Isolation of methoxyfuranocoumarins from *Ammi majus* by centrifugal partition chromatography. *J Chromatogr Sci.* 2016;54(1):10–16. doi: 10.1093/chromsci/bmv098
5. dos Santos DJ, Eriksson LA. Permeability of psoralen derivatives in lipid membranes. *Biophys J.* 2006;91(7):2464–2474. doi: 10.1529/biophysj.105.077156
6. Laskin JD, Lee E, Laskin DL, Gallo MA. Psoralens potentiate ultraviolet light-induced inhibition of epidermal growth factor binding. *Proc Natl Acad Sci U S A.* 1986;83(21):8211–8215. doi: 10.1073/pnas.83.21.8211
7. McEvoy MT, Stern RS. Psoralens and related compounds in the treatment of psoriasis. *Pharmacol Ther.* 1987;34(1):75–97. doi: 10.1016/0163-7258(87)90093-3
8. Stern RS. Psoralen and ultraviolet a light therapy for psoriasis. *N Engl J Med.* 2007;357(7):682–690. doi: 10.1056/NEJMct072317
9. Erkin G, Uğur Y, Güner CK, Aşan E, Korkusuz P, Sahin S, et al. Effect of PUVA, narrow-band UVB and cyclosporin on inflammatory cells of the psoriatic plaque. *J Cutan Pathol.* 2007;34(3):213–219. doi: 10.1111/j.1600-0560.2006.00591.x
10. Zanolli M. Phototherapy treatment of psoriasis today. *J Am Acad Dermatol.* 2003;49(2Suppl): S78–86. doi: 10.1016/s0190-9622(03)01139-3
11. Derheimer FA, Hicks JK, Paulsen MT, Canman CE, Ljungman M. Psoralen-induced DNA interstrand cross-links block transcription and induce p53 in an ataxia-telangiectasia and rad3-related-dependent manner. *Mol Pharmacol.* 2009;75(3):599–607. doi: 10.1124/mol.108.051698
12. Viola G, Fortunato E, Ceconet L, Del Giudice L, Dall'Acqua F, Basso G. Central role of mitochondria and p53 in PUVA-induced apoptosis in human keratinocytes cell line NCTC-2544. *Toxicol Appl Pharmacol.* 2008;227(1):84–96. doi: 10.1016/j.taap.2007.10.004
13. Laing TJ, Richardson BC, Toth MB, Smith EM, Marks RM. Ultraviolet light and 8-methoxypsoralen inhibit expression of endothelial adhesion molecules. *J Rheumatol.* 1995;22(11):2126–2131
14. Singh TP, Schön MP, Wallbrecht K, Michaelis K, Rinner B, Mayer G, et al. 8-methoxypsoralen plus ultraviolet A therapy acts via inhibition of the IL-23/Th17 axis and induction of Foxp3+ regulatory T cells involving CTLA4 signaling in a psoriasis-like skin disorder. *J Immunol.* 2010;184(12):7257–7267. doi: 10.4049/jimmunol.0903719
15. Ogawa H, Yoshiike T. Atopic dermatitis: studies of skin permeability and effectiveness of topical PUVA treatment. *Pediatr Dermatol.* 1992;9(4):383–385. doi: 10.1111/j.1525-1470.1992.tb00638.x
16. Tzaneva S, Kittler H, Holzer G, Reljic D, Weber M, Hönigsmann H, et al. 5-Methoxypsoralen plus ultraviolet (UV) A is superior to medium-dose UVA1 in the treatment of severe atopic dermatitis: a randomized crossover trial. *Br J Dermatol.* 2010;162(3):655–660. doi: 10.1111/j.1365-2133.2009.09514.x
17. Soppi E, Viander M, Soppi AM, Jansén CT. Cell-mediated immunity in untreated and PUVA treated atopic dermatitis. *J Invest Dermatol.* 1982;79(4):213–217. doi: 10.1111/1523-1747.ep12500063
18. Morris AD, Saihan EM. Maintenance psoralen plus ultraviolet A therapy: does it have a role in the treatment of severe atopic eczema? *Br J Dermatol.* 2002;146(4):705–707. doi: 10.1046/j.1365-2133.2001.46862.x
19. Sheehan MP, Atherton DJ, Norris P, Hawk J. Oral psoralen photochemotherapy in severe childhood atopic eczema: an update. *Br J Dermatol.* 1993;129(4):431–436. doi: 10.1111/j.1365-2133.1993.tb03171.x
20. Atherton DJ, Carabott F, Glover MT, Hawk JL. The role of psoralen photochemotherapy (PUVA) in the treatment of severe atopic eczema in adolescents. *Br J Dermatol.* 1988;118(6):791–795. doi: 10.1111/j.1365-2133.1988.tb02597
21. Uetsu N, Horio T. Treatment of persistent severe atopic dermatitis in 113 Japanese patients with oral psoralen photo-chemotherapy. *J Dermatol.* 2003;30(6):450–457. doi: 10.1111/j.1346-8138.2003.tb00415.x
22. Morison WL, Parrish J, Fitzpatrick TB. Oral psoralen photochemotherapy of atopic eczema. *Br J Dermatol.* 1978;98(1):25–30. doi: 10.1111/j.1365-2133.1978.tb07329.x
23. Бутов Ю.С., Мошнина З.И., Кыгова А.А., Поталенко А.А. Лечение атопического дерматита методом ПУВА-терапии с аммифурином. Российский журнал кожных и венерических болезней. 2007;3:22–25. [Butov YuS, Moshnina ZI, Kyagova AA, Potapenko AY. Treatment for atopic dermatitis by PUVA therapy with Ammifurin as a part of PUVA therapy. *Russian Journal of Skin and Sexually Transmitted Diseases.* 2007;3:22–25. (In Russ.).]
24. Скрипкин Ю.К., Уджуху В.Ю., Короткий Н.Г., Солопова Е.А., Прохоров А.Ю. О клинической эффективности и месте фотохимиотерапии в комплексном лечении больных нейродермитом. Вестник дерматологии и венерологии. 1984;12:4–6. [Scripkin YuK, Udzhukhu VYu, Korotky NG, Solopova EA, Prokhorov AY. Clinical effectiveness and place of photochemotherapy in combined treatment of patients with neurodermitis. *Vestnik Dermatologii i Venerologii.* 1984;12:4–6. (In Russ.).]
25. Yoshiike T, Sindhvananda J, Aikawa Y, Nakajima S, Ogawa H. Topical psoralen photochemotherapy for atopic dermatitis: evaluation of two therapeutic regimens for inpatients and outpatients. *J Dermatol.* 1991;18(4):201–205. doi: 10.1111/j.1346-8138.1991.tb03068.x
26. Yoshiike T, Aikawa Y, Sindhvananda J, Ogawa H. A proposed guideline for psoralen photochemotherapy (PUVA) with atopic dermatitis: successful therapeutic effect on severe and intractable cases. *J Dermatol Sci.* 1993;5(1):50–53. doi: 10.1016/0923-1811(93)90105-x
27. de Kort WJ, van Weelden H. Bath psoralen-ultraviolet A therapy in atopic eczema. *J Eur Acad Dermatol Venereol.* 2000;14(3):172–174. doi: 10.1046/j.1468-3083.2000.00067.x
28. Der-Petrossian M, Seeber A, Hönigsmann H, Tanew A. Half-side comparison study on the efficacy of 8-methoxypsoralen bath-PUVA versus narrow-band ultraviolet B phototherapy in patients with

severe chronic atopic dermatitis. *Br J Dermatol.* 2000;142(1):39–43. doi: 10.1046/j.1365-2133.2000.03239.x

29. Wollenberg A, Barbarot S, Bieber T, Christen-Zaech S, Deleuran M, Fink-Wagner A, et al. Consensus-based European guidelines for treatment of atopic eczema (atopic dermatitis) in adults and children: part I. *J Eur Acad Dermatol Venereol.* 2018;32(5):657–682. doi: 10.1111/jdv.14891

30. Thyssen JP, Toft PB, Halling-Overgaard AS, Gislason GH, Skov L, Egeberg A. Incidence, prevalence, and risk of selected ocular disease in adults with atopic dermatitis. *J Am Acad Dermatol.* 2017;77(2):280–286.e1. doi: 10.1016/j.jaad.2017.03.003

31. Bair B, Dodd J, Heidelberg K, Krach K. Cataracts in atopic dermatitis: a case presentation and review of the literature. *Arch Dermatol.* 2011;147(5):585–588. doi: 10.1001/archdermatol.2010.411

32. Beck KM, Seitzman GD, Yang EJ, Sanchez IM, Liao W. Ocular co-morbidities of atopic dermatitis. Part I: Associated ocular diseases. *Am J Clin Dermatol.* 2019;20(6):797–805. doi: 10.1007/s40257-019-00455-5

33. Gange RW, Levins P, Murray J, Anderson RR, Parrish JA. Prolonged skin photosensitization induced by methoxsalen and subphototoxic UVA irradiation. *J Invest Dermatol.* 1984;82(3):219–222. doi: 10.1111/1523-1747.ep12260043

34. Lowe NJ, Weingarten D, Bourget T, Moy LS. PUVA therapy for psoriasis: comparison of oral and bath-water delivery of 8-methoxypsoralen. *J Am Acad Dermatol.* 1986;14(5Pt1):754–760. doi: 10.1016/s0190-9622(86)70089-3

35. Wollenberg A, Kinberger M, Arents B, Aszodi N, Avila Valle G, Barbarot S, et al. European guideline (EuroGuiDerm) on atopic eczema — part II: non-systemic treatments and treatment recommendations for special AE patient populations. *J Eur Acad Dermatol Venereol.* 2022;36(11):1904–1926. doi: 10.1111/jdv.18429

Участие авторов: все авторы несут ответственность за содержание и целостность всей статьи. Сбор и обработка материала, написание текста — В.В. Чикин; концепция и дизайн исследования, редактирование — А.Э. Карамова; проверка интеллектуального содержания — Л.Ф. Знаменская.

Authors' participation: all authors: approval of the final version of the article, responsibility for the integrity of all parts of the article. Collection and processing of material, text writing — Vadim V. Chikin; concept and design of the study, editing — Arfenya E. Karamova; checking critically for important intellectual content — Lyudmila F. Znamenskaya.

Информация об авторах

***Чикин Вадим Викторович** — д.м.н.; адрес: Россия, 107076, Москва, ул. Короленко, д. 3, стр. 6; ORCID: <https://orcid.org/0000-0002-9688-2727>; eLibrary SPIN: 3385-4723; e-mail: chikin@cnikvi.ru

Карамова Арфеня Эдуардовна — к.м.н., доцент; ORCID: <https://orcid.org/0000-0003-3805-8489>; eLibrary SPIN: 3604-6491; e-mail: karamova@cnikvi.ru

Знаменская Людмила Федоровна — д.м.н.; ORCID: <http://orcid.org/0000-0002-2553-0484>; eLibrary SPIN: 9552-7850; e-mail: znaml@cnikvi.ru

Information about the authors

***Vadim V. Chikin** — MD, Dr. Sci. (Med.); address: 3 bldg 6 Korolenko street, 107076 Moscow, Russia; ORCID: <https://orcid.org/0000-0002-9688-2727>; eLibrary SPIN: 3385-4723; e-mail: chikin@cnikvi.ru

Arfenya E. Karamova — MD, Cand. Sci. (Med.), Assistant Professor; ORCID: <https://orcid.org/0000-0003-3805-8489>; eLibrary SPIN: 3604-6491; e-mail: karamova@cnikvi.ru

Lyudmila F. Znamenskaya — MD, Dr. Sci. (Med.); ORCID: <http://orcid.org/0000-0002-2553-0484>; eLibrary SPIN: 9552-7850; e-mail: znaml@cnikvi.ru

Статья поступила в редакцию: 09.10.2023

Принята к публикации: 14.11.2023

Опубликована онлайн: 18.12.2023

Submitted: 09.10.2023

Accepted: 14.11.2023

Published online: 18.12.2023

<https://doi.org/10.25208/vdv14701>

Патогенетическая терапия розацеа системными тетрациклинами

© Самцов А.В.

Военно-медицинская академия имени С.М. Кирова, Санкт-Петербург, Россия

В статье приводятся современные данные о патофизиологии розацеа и диагностических критериях дерматоза. Излагаются исторические аспекты введения в терапию розацеа системных тетрациклинов. Подробно освещено влияние доксициклина и миноциклина на механизмы развития розацеа с учетом современных представлений о патогенезе заболевания. Отмечается преимущество миноциклина по сравнению с доксициклином, проявляющееся более выраженным противовоспалительным действием, а также более высокой антибактериальной эффективностью, что позволяет применять низкие дозировки миноциклина и тем самым снижать риск развития нежелательных явлений, особенно со стороны желудочно-кишечного тракта. Приводятся данные различных исследований, свидетельствующих о целесообразности назначения субантимикробных доз, а также результаты оценки эффективности и безопасности отечественного миноциклина — минолексина. Доказано, что эффективность тетрациклинов связана с патогенетическим воздействием на реакции врожденного иммунитета, с выраженным противовоспалительным эффектом, особенно миноциклина, подавлением ряда микроорганизмов, которые, по-видимому, не являются ключевым звеном патогенеза розацеа, однако могут быть триггерным фактором и инициировать воспаление. Кроме того, миноциклин наиболее эффективно ингибирует активность металлопротеиназ и увеличивает гидратацию эпидермиса.

Ключевые слова: розацеа; патофизиология; лечение; миноциклин; Минолексин®

Конфликт интересов: автор декларирует отсутствие явных и потенциальных конфликтов интересов, связанных с публикацией настоящей статьи.

Источник финансирования: рукопись подготовлена на личные средства автора.

Для цитирования: Самцов А.В. Патогенетическая терапия розацеа системными тетрациклинами. Вестник дерматологии и венерологии. 2023;99(6):23–28. doi: <https://doi.org/10.25208/vdv14701>



<https://doi.org/10.25208/vdv14701>

Pathogenetic therapy of rosacea with systemic tetracyclines

© Alexey V. Samtsov

Military Medical Academy named after S.M. Kirov, Saint Petersburg, Russia

The article presents modern data on the pathophysiology of rosacea and diagnostic criteria for dermatosis. The historical aspects of the introduction of systemic tetracyclines into the therapy of rosacea are outlined. The effect of doxycycline and minocycline on the mechanisms of rosacea development is covered in detail, taking into account modern ideas about the pathogenesis of the disease. At the same time, the advantage of minocycline, compared with doxycycline, is noted, which is manifested by a more pronounced anti-inflammatory effect, as well as a higher antibacterial efficacy, which allows the use of low dosages of minocycline and thereby reduces the risk of adverse events, especially from the gastrointestinal tract. The data of various studies are presented, indicating the expediency of prescribing subantimicrobial doses, as well as the results of evaluating the effectiveness and safety of domestic minocycline — minoleksin. It has been proven that the effectiveness of tetracyclines is associated with a pathogenetic effect on innate immunity reactions, with a pronounced anti-inflammatory effect, especially minocycline, suppression of a number of microorganisms, which, apparently, are not a key link in the pathogenesis of rosacea but can be a trigger factor and initiate inflammation. In addition, minocycline most effectively inhibits the activity of metalloproteinases and increases epidermal hydration.

Keywords: rosacea; pathophysiology; treatment; minocycline; Minoleksin

Conflict of interest: the author declares the absence of obvious and potential conflicts of interest related to the publication of this article.

Funding source: the work was done and published through financing at the place of work of the author.

For citation: Samtsov AV. Pathogenetic therapy of rosacea with systemic tetracyclines. Vestnik Dermatologii i Venerologii. 2023;99(6):23–28. doi: <https://doi.org/10.25208/vdv14701>



■ Актуальность

Тетрациклины в терапии розацеа применяются более полувека, тем не менее и в настоящее время они входят практически во все рекомендации, том числе и в отечественные, по лечению дерматоза, несмотря на то что каких-либо четких объяснений их эффективности до недавнего времени не было. Следует отметить, что в последние два десятилетия принципиально изменились представления о патофизиологии розацеа, что вызвало необходимость оценки обоснованности патогенетической терапии розацеа тетрациклинами.

Для поиска информации использовались: реферативная база PubMed на сайте www.pubmed.com; библиотеки <http://www.rsl.ru>, www.medline.ru, www.elibrary.ru. Были выбраны следующие ключевые слова для поиска: «розацеа», «патофизиология», «лечение», «rosacea», «pathophysiology», «treatment».

Современные представления о патофизиологии розацеа

Роль врожденного иммунитета

На основе молекулярных исследований было установлено, что сосудистые и воспалительные проявления розацеа обусловлены нарушениями врожденных иммунных реакций [1, 2].

В настоящее время установлено, что дисфункция кателицидинов является одним из центральных звеньев патогенеза дерматоза. Кателицидины — семейство многофункциональных белков, обеспечивающих защиту первой линии в коже против инфекционных агентов, влияя на местные воспалительные реакции и ангиогенез путем непосредственного воздействия на эндотелициты и иммунитет.

У людей выявлен лишь один ген кателицидина — LL-37. У больных розацеа в 10 раз повышен уровень кателицидинов в коже в области лица и в 10 тыс. раз — уровень протеаз, которые активируют кателицидины в роговом слое. Вследствие этого кателицидины индуцируют воспаление, повышают проницаемость сосудов, способствуют увеличению пролиферации эндотелиальных клеток и ангиогенезу, ведущих к развитию заболевания [3–5].

У больных розацеа в коже повышена экспрессия TLR2, индуцирующих протеазы (калликреин 5), которые расщепляют LL-37 на провоспалительные фрагменты [6, 7].

Сосудистые изменения

Сосудистые изменения играют важную роль в патогенезе розацеа, о чем свидетельствуют следующие данные: кровоток при розацеа выше по сравнению с нормальными показателями; установлено, что уменьшение венозного кровотока от периферии (кожа лица) к центру (головной мозг) возникает в ответ на воздействие теплового фактора; доказана физиохимическая стимуляция ангиогенеза. Кроме того, у больных розацеа отмечается перманентное расширение сосудов поверхностной сети кожи, а диаметр сосудов больше диаметра сосудов в нормальной коже и при себорейном дерматите [8].

Нейровоспаление и сосудистая гиперреактивность

Многие больные розацеа отмечают приливы, часто связанные с приемом острой пищи, алкоголя, резким повышением температуры окружающей среды [9]. Воз-

можной причиной этого выступает нейрогенное воспаление, влияющее на тучные клетки. В коже больных розацеа кровеносные сосуды, чувствительные нервы и тучные клетки тесно взаимосвязаны между собой [10]. Триггеры приводят к дисрегуляции нейроиммунных и нейрососудистых взаимодействий на начальных стадиях розацеа [11]. Инициация нейрогенного воспаления приводит к продукции провоспалительных цитокинов и хемокинов, вызывающих вазодилатацию, отек и инфильтрацию дермы. Клиническим проявлением этих изменений являются транзиторная или стойкая эритемы [12, 13].

Микроорганизмы

Bacillus oleronius. N. Lacey и соавт. в 2007 г. выделили бактерию *B. oleronius* из *Demodex folliculorum* на лице у больного папуло-пустулезной розацеа. В дальнейшем было доказано, что антигенные протеины бактерии стимулируют воспалительные реакции при этом подтипе розацеа [14]. *B. oleronius* также может играть роль в развитии эритематотелеангиэктатического подтипа розацеа [15].

Эпидермальный стафилококк. Эпидермальный стафилококк, по-видимому, в ряде случаев имеет значение в патогенезе папуло-пустулезного и глазного подтипов розацеа, что, возможно, связано с трансформацией в патогенный микроорганизм из-за повышения температуры лица вследствие расширения сосудов [16].

Chlamidophila pneumonia. Бактерия *C. pneumonia* — облигатный внутриклеточный патоген, который часто бывает причиной пневмонии и астмы. В единственном неконролируемом исследовании 10 пациентов с розацеа антиген *C. pneumonia* был выявлен у 40% больных в коже скуловой области, *C. pneumonia* — реактивные антитела — у 80% в сыворотке крови [17].

В настоящее время объяснений механизмов дисбаланса микробной популяции и механизмов иммунореактивности, ответственных за развитие розацеа, нет. Несомненно, существует определенное равновесие, основанное на взаимодействии кожи, микроорганизмов, факторов окружающей среды. Микроорганизмы не являются ключевым звеном патогенеза розацеа, однако могут быть триггерным фактором и инициировать воспаление [18].

Роль металлопротеиназ

Увеличение экспрессии металлопротеиназ в дерме приводит к формированию гранулем под воздействием хронической солнечной радиации [19].

Таким образом, в патогенезе розацеа играет большую роль провоспалительный каскад, в котором принимают участие демодекс, различные микробы, TLR2, кателицидин, возможно, другие антимикробные пептиды, а также протеазы и их ингибиторы [20].

При розацеа отмечается нарушение барьера кожи, что приводит к повышению pH, увеличению транспидермальной потери воды и снижению гидратации по сравнению с нормальной кожей. Эти изменения по своей выраженности сопоставимы с таковыми при атопическом дерматите [21–23].

Клиническая картина

Экспертный комитет National Rosacea Society (NRS) в 2002 г. выделил четыре подтипа розацеа, которые могут сочетаться: 1) эритематотелеангиэкт-

татический; 2) папуло-пустулезный; 3) фиматозный; 4) глазной [24].

Новые критерии диагностики были предложены в 2017 г. Авторы выделили два диагностических фенотипа — стойкую эритему лица и фимы, а также большие (папулы, пустулы, переходящая эритема, телеангиэктазии, поражения глаз) и вторичные (жжение, отек, сухость, поражения глаз) фенотипы. При этом диагноз розацеа устанавливается при наличии одного диагностического или двух больших фенотипов [25].

Эксперты Global ROSacea COnsensus (ROSCO) пришли к консенсусу о новом фенотипическом подходе в классификации розацеа. Фенотип — это индивидуальные проявления симптомов розацеа у пациента. Авторы выделили транзиторную эритему (приливы), стойкую эритему, телеангиэктазии, фимы, воспалительные элементы (папулы, пустулы), офтальмологические симптомы [26].

Лечение розацеа системными тетрациклинами

В 1970–1980-е годы появилось множество работ о лечении розацеа длительным применением тетрациклина по различным схемам [27–30]. K. Wereide сообщил о 74 больных розацеа, которые получали тетрациклин. Выраженный терапевтический эффект был отмечен у 82% больных через 4 недели, у 90% — через 8 недель. Автор считал, что все формы розацеа хорошо реагируют на тетрациклин, который, однако, в этих случаях действует не за счет антибактериальных свойств [31]. J. Sneddon полагал, что продолжительный эффект достигается в результате влияния препарата на капилляры [32]. В этом плане представляет интерес сообщение W. Shelley, наблюдавшего большую с идиопатическими телеангиэктазиями стоп, у которой наступило значительное улучшение после трехмесячного приема тетрациклина [33].

Таким образом, большинство работ тех лет свидетельствовало о высокой эффективности тетрациклинов при лечении розацеа, при этом авторы считали, что это не связано с антибактериальными свойствами антибиотиков, однако объяснений с точки зрения патогенетического воздействия не было.

Хлортетрациклин — первый препарат из группы тетрациклинов, который был внедрен в клиническую практику в 1953 г., доксициклин — в 1966 г., миноциклин — в 1972 г. Миноциклин и доксициклин, представляющие собой полусинтетические производные тетрациклина второго поколения, превосходят по фармакодинамическим характеристикам предшественника [34]. Тетрациклины обладают как бактериостатическим действием, ингибируя синтез протеина путем связывания 30S субъединицы бактериальной рибосомы, так и противовоспалительным. При этом оральные антибиотики, по мнению A. Zaenglein и соавт., первично действуют на воспаление [35].

Противовоспалительные эффекты тетрациклинов включают ингибирование металлопротеиназ, бактериальных продуктов, вызывающих воспаление, и фосфолипазы A2. Кроме того, тетрациклины снижают уровень оксида азота, вызывающего вазодилатацию, подавляют миграцию нейтрофилов и хемотаксис, образование гранулем и высвобождение провоспалительных цитокинов (таких как TNF α , IL-1 β и IL-6), а также ингибируют активацию и пролиферацию иммунных клеток, апоптоз, обладают антиоксидантной способностью

за счет снижения образования свободных радикалов и являются мощными поглотителями активных форм кислорода [36–40].

Миноциклин, кроме того, ингибирует активность металлопротеиназ, хелатируя двухвалентный ион цинка, необходимый для их действия [35, 41].

Эти противовоспалительные и антиоксидантные свойства в сочетании с ингибированием коллагеназы имеют важное значение в терапии розацеа, при этом следует отметить, что миноциклин обладает более выраженным противовоспалительным эффектом, чем доксициклин и липофилен [42].

В настоящее время в многочисленных клинических исследованиях доказано, что доксициклин и миноциклин эффективны при лечении папуло-пустулезного подтипа розацеа. Кроме того, нашлось объяснение эффективности антибиотиков при эритемато-телеангиэктатическом подтипе — они ингибируют протеазы [4, 43].

A. Rivero и G. Whitfield также считают, что эффективность субантимикробных доз доксициклина и миноциклина при папуло-пустулезном подтипе розацеа объясняется в большей степени противовоспалительным действием, чем прямыми антимикробными механизмами. Авторы подчеркивают, что риск развития резистентности при назначении малых доз ниже по сравнению с более высокими дозами, и рекомендуют дозу миноциклина 50 мг [44].

Сравнительное исследование эффективности малых доз изотретинона (20 мг/нед) и 100 мг/день миноциклина при лечении больных розацеа легкой и средней степени тяжести свидетельствует о сходной эффективности обоих препаратов — полное разрешение наблюдалось у 10,7% больных, получавших изотретиноин, и у 8,3% получавших миноциклин, частичное улучшение отмечено соответственно у 33,3 и 28,6% больных [45].

В 2021 г. проведено многоцентровое, рандомизированное, двойное, слепое контролируемое исследование ($n = 205$). Было выделено четыре группы больных папуло-пустулезным подтипом розацеа. В первую группу вошли больные, получавшие миноциклин в дозе 40 мг 1 раз/сут, во второй группе назначали миноциклин 20 мг 1 раз/сут, в третьей — доксициклин 40 мг 1 раз/сут, в четвертой — плацебо. В группе пациентов с розацеа, получавших миноциклин 40 мг, эффект был достигнут у 66% пациентов, в то время как при применении доксициклина — лишь у 33,3% [46].

В настоящее время в России существует единственный миноциклин — это препарат Минолексин® в дозировке 50 и 100 мг.

С. Масюкова и соавт. при средней степени тяжести папуло-пустулезного подтипа розацеа назначали Минолексин® по 50 мг 2 раза/сут и/или 100 мг однократно на протяжении 4 недель, далее — по 50 мг 1 раз/сут 8–12 недель. При среднетяжелых формах препарат назначали по 100 мг 2 раза/сут 4 недели, далее — по 100 мг 1 раз/сут 16 недель. Эффективность лечения оценивали с использованием дерматологического индекса шкалы симптомов и дерматоскопии. В результате исследования авторы сделали следующее заключение: клиническая эффективность Минолексина® в лечении средних и среднетяжелых форм розацеа составила 92,4%. Побочных эффектов и отказов от лечения в процессе наблюдения за больными не было,

что позволяет сделать вывод о целесообразности применения минолексина как препарата выбора в лечении средних и среднетяжелых папуло-пустулезных форм розацеа [47].

S. Raghallaigh и F. Powell установили, что лечение системным миноциклином приводит к уменьшению эритемы и увеличению гидратации эпидермиса, при этом pH кожи и уровень кожного сала не изменяются [48].

Тетрациклины могут вызывать побочные эффекты со стороны желудочно-кишечного тракта, которые, как правило, слабо выражены и являются преходящими. При приеме миноциклина могут возникать шум в ушах, головокружения, пигментации, однако последние встречаются при длительном лечении большими дозами и проходят самостоятельно при отмене препарата [35].

Заключение

Тетрациклины, к которым относится Минолексин®, при лечении розацеа оказывают следующее патогенетическое действие:

- нормализуют реакции врожденного иммунитета — снижают продукцию кателицидинов, уменьшая активацию калликреина 5, ингибируют экспрессию TLR2;
- оказывают выраженный противовоспалительный эффект и угнетают ангиогенез;
- подавляют ряд микроорганизмов, которые, по-видимому, не являются ключевым звеном патогенеза розацеа, однако могут быть триггерным фактором и инициировать воспаление;
- наиболее эффективно ингибирует активность металлопротеиназ и увеличивает гидратацию эпидермиса. ■

Литература/References

1. Elsaie ML, Choudhary S. Updates on the pathophysiology and management of acne rosacea. *Postgrad Med.* 2009;121(5):178–186. doi: 10.3810/pgm.2009.09.2066
2. Yamasaki K, Gallo R. The molecular pathology of rosacea. *J Dermatol Sci.* 2009;55(2):77–81. doi: 10.1016/j.jdermsci.2009.04.007
3. Yamasaki K, Nardo A, Bardan A, Murakami M, Ohtake T, Coda A, et al. Increased serine protease activity and cathelicidine promotes skin inflammation in rosacea. *Nat Med.* 2007;13(8):975–980. doi: 10.1038/nm1616
4. Elewsky B, Draeos Z, Dréno B, Jansen T, Layton A, Picardo M. Rosacea — global diversity and optimized outcome: proposed international consensus from the Rosacea International Expert Group. *J Eur Acad Dermatol Venereol.* 2011;25(2):188–200. doi: 10.1111/j.1468-3083.2010.03751.x
5. Schaub J, Gallo R. Antimicrobial peptides and the skin immune defense system. *J Allergy Clin Immunol.* 2009;124(3Suppl2):R13–18. doi: 10.1016/j.jaci.2009.07.014
6. Yamasaki K, Schaub J, Coda A, Lin H, Dorschner RA, Schechter NM, et al. Kallikrein-mediated proteolysis regulates the antimicrobial effects of cathelicidins in skin. *FASEB J.* 2006;20(12):2068–2080. doi: 10.1096/fj.06-6075com
7. Yamasaki K, Kanada K, Macleod DT, Borkowski AW, Morizane S, Nakatsuji T, et al. TLR2 expression is increased in rosacea and stimulates enhanced serine protease production by keratinocytes. *J Invest Dermatol.* 2011;131(3):688–697. doi: 10.1038/jid.2010.351
8. Del Rosso JQ. Management of facial erythema of rosacea: what is the role of topical α -adrenergic receptor agonist therapy? *J Am Acad Dermatol.* 2013;69(6Suppl1):S44–56. doi: 10.1016/j.jaad.2013.06.009
9. Guzman-Sanchez DA, Ishiuiji Y, Patel T, Fountain J, Chan YH, Yosipovitch G. Enhanced skin blood flow and sensitivity to noxious heat stimuli in papulopustular rosacea. *J Am Acad Dermatol.* 2007;57(5):800–805. doi: 10.1016/j.jaad.2007.06.009
10. Aroni K, Tsagrani E, Kavantzias N, Patsouris E, Ioannidis E. A study of the pathogenesis of rosacea: how angiogenesis and mast cells may participate in a complex multifactorial process. *Arch Derm Res.* 2008;300(3):125–131. doi: 10.1007/s00403-007-0816-z
11. Schwab VD, Sulk M, Seeliger S, Nowak P, Aubert J, Mess C, et al. Neurovascular and neuroimmune aspects in the pathophysiology of rosacea. *J Invest Dermatol Symp Proc.* 2011;15(1):53–62. doi: 10.1038/jidsymp.2011.6
12. Siebenhaar F, Magerl M, Peters E, Hendrix S, Metz M, Maurer M. Mast cell-driven skin inflammation is impaired in the absence of sensory nerves. *J Allergy Clin Immunol.* 2008;121(4):955–961. doi: 10.1016/j.jaci.2007.11.013
13. Tore F, Tuncel I. Mast cells: target and source of neuropeptides. *Curr Pharm Des.* 2009;15(29):3433–3445. doi: 10.2174/138161209789105036
14. Lacey N, Delaney S, Kavanagh K, Powell FC. Mite-related bacterial antigens stimulate inflammatory cells in rosacea. *Br J Dermatol.* 2007;157(3):474–481. doi: 10.1111/j.1365-2133.2007.08028.x
15. O'Reilly N, Menezes N, Kavanagh K. Positive correlation between serum immunoreactivity to Demodex-associated Bacillus proteins and erythematoteleangiectatic rosacea. *Br J Dermatol.* 2012;167(5):1032–1036. doi: 10.1111/j.1365-2133.2012.11114.x
16. Whitfeld M, Gunasingam N, Leow LJ, Shirato K, Preda V. *Staphylococcus epidermidis*: a possible role in the pustules of rosacea. *J Am Acad Dermatol.* 2011;64(1):49–52. doi: 10.1016/j.jaad.2009.12.036
17. Fernandes-Oregon A, Patton DL. The role of *Chlamydia pneumoniae* in the etiology of acne rosacea: response to the use of oral azithromycin. *Cutis.* 2007;79(2):163–167.
18. Holmes AD. Potential role of microorganisms in the pathogenesis of rosacea. *J Am Acad Dermatol.* 2013;69(6):1025–1032. doi: 10.1016/j.jaad.2013.08.006
19. Jang YH, Sim JH, Kang HY, Kim YC, Lee ES. Immunohistochemical expression of matrix metalloproteinases in the granulomatous rosacea compared with the non-granulomatous rosacea. *J Eur Acad Dermatol Venereol.* 2011;25(5):544–548. doi: 10.1111/j.1468-3083.2010.03825.x
20. Steinhoff M, Schaub J, Leyden JJ. New insights into rosacea pathophysiology: a review of recent findings. *J Am Acad Dermatol.* 2013;69(6Suppl1):15–26. doi: 10.1016/j.jaad.2013.04.045
21. Medgyesi B, Dajnoki Z, Béke G, Gáspár K, Szabó IL, Janka EA, et al. Rosacea is characterized by a profoundly diminished skin barrier. *J Invest Dermatol.* 2020;140(10):1938–1950. doi: 10.1016/j.jid.2020.02.025
22. Darlenski R, Kazandjieva J, Tsankov N, Fluhr J.W. Acute irritant threshold correlates with barrier function, skin hydration and contact hypersensitivity in atopic dermatitis and rosacea. *Exp Dermatol.* 2013;22(11):752–753. doi: 10.1111/exd.12251
23. Powell FC, Ni Raghallaigh S. Interventions for “rosacea”. *Br J Dermatol.* 2011;165(4):707–708. doi: 10.1111/j.1365-2133.2011.10590.x
24. Wilkin J, Dahl M, Detmar M, Drake L, Feinstein A, Odum R, et al. Standard classification of rosacea: report of the National Rosacea Society Expert Committee on the classification and staging of rosacea. *J Am Acad Dermatol.* 2002;46(4):584–587. doi: 10.1067/mjd.2002.120625
25. Gallo RL, Granstein RD, Kaug S, Mannis M, Steinhoff M, Tan J, et al. Standard classification and pathophysiology of rosacea: The 2017 update

by the National Rosacea Society Expert Committee. *J Am Acad Dermatol.* 2018;78(1):148–155. doi: 10.1016/j.jaad.2017.08.037

26. Tan J, Almeida LM, Bewley A, Cribier B, Dlova NC, Gallo R, et al. Updating the diagnosis, classification and assessment of rosacea: recommendations from the global ROSacea COnsensus (ROSCO) panel. *Br J Dermatol.* 2017;176(2):431–438. doi: 10.1067/mjd.2002.120625

27. Романенко Г.Ф., Вербенко Е.В., Петрова И.Л., и др. Опыт лечения красных угрей тетрациклином. Вестник дерматологии и венерологии. 1978;4:63–65. [Romanenko GF, Verbenko EV, Petrova IL, i dr. Experience in the treatment of red acne with tetracycline. *Vestnik dermatologii i Venerologii.* 1978;4:63–65. (In Russ.)].

28. Knight AG, Vickers CFH. A follow-up of tetracycline-treated rosacea. With special reference to rosacea keratitis. *Brit J Dermatol.* 1975;93(5):577–580. doi: 10.1111/j.1365-2133.1975.tb02252.x

29. Marmion VJ. Tetracyclines in the treatment of ocular rosacea. *Proc Roy Soc Med.* 1969;62(1):11–12.

30. Rorsman H. *Dermatology.* Lund: Wolfe; 1979. P. 218–220.

31. Wereide K. Long-term treatment of rosacea with oral tetracycline. *Acta Derm Venerol.* 1969;49(2):176–179.

32. Sneddon JB. A clinical trial of tetracycline in rosacea. *Br J Dermatol.* 1966;78(12):649–652. doi: 10.1111/j.1365-2133.1966.tb12168.x

33. Shelley WB. Essential progressive telangiectasia. Successful treatment with tetracycline. *JAMA.* 1971;216(8):1343–1344.

34. Martins AM, Marto JM, Johnson JL, Graber EM. A review of systemic minocycline side effects and topical minocycline as a safer alternative for treating acne and rosacea. *Antibiotics (Basel).* 2021;10(7):757. doi: 10.3390/antibiotics10070757

35. Zaengleine AL, Pathy AL, Schlosser BJ, Alikhan A, Baldwin HE, Berson DS, et al. Guidelines of care for the management of acne vulgaris. *J Am Acad Dermatol.* 2016;74(5):945–973.e33. doi: 10.1016/j.jaad.2015.12.037

36. Garrido-Mesa N, Zarzuelo A, Galves J. Minocycline: far beyond an antibiotic. *Br J Pharmacol.* 2013;169(2):337–352. doi: 10.1111/bph.12139

37. van der Linden MMD, van Ratingen AR, van Rappart DC, Nieuwenburg SA, Spuls PI. DOMINO, doxycycline 40 mg vs. minocycline 100 mg in the treatment of rosacea: a randomized, single-blinded, noninferiority trial, comparing efficacy and safety. *Br J Dermatol.* 2017;176(6):1465–1474. doi: 10.1111/bjd.15155

38. Alikhan A, Kurek L, Feldman SR. The role of tetracyclines in rosacea. *Am J Clin Dermatol.* 2010;11(2):79–87. doi: 10.2165/11530200-000000000-00000

39. Korting HC, Schöllmann C. Tetracycline actions relevant to rosacea treatment. *Skin Pharmacol Physiol.* 2009;22(6):287–294. doi: 10.1159/000235550

40. Perret LJ, Tait CP. Non-antibiotic properties of tetracyclines and their clinical application in dermatology. *Australas J Dermatol.* 2014;55(2):111–118. doi: 10.1111/ajd.12075

41. Chang JJ, Kim-Tensar M, Emanuel BA, Jones GM, Chapple K, Alikhani A, et al. Minocycline and matrix metalloproteinase inhibition in acute intracerebral hemorrhage: a pilot study. *Eur J Neurol.* 2017;24(11):1384–1391. doi: 10.1111/ene.13403

42. Leite LM, Carvalho AG, Ferreira PL, Pessoa IX, Gonçalves DO, Lopes Ade A, et al. Anti-inflammatory properties of doxycycline and minocycline in experimental models: an in vivo and in vitro comparative study. *Inflammopharmacology.* 2011;19(2):99–110. doi: 10.1007/s10787-011-0077-5

43. Del Rosso JQ, Webster GF, Jackson M, Rendon M, Rich P, Torok H, et al. Two randomized phase III clinical trials evaluating anti-inflammatory dose doxycycline (40-mg doxycycline, USP capsules) administered once daily for treatment of rosacea. *J Am Acad Dermatol.* 2007;56(5):791–802. doi: 10.1016/j.jaad.2006.11.021

44. Rivero AL, Whitfield M. An update on the treatment of rosacea. *Aust Prescr.* 2018;41(1):20–24. doi: 10.18773/austprescr.2018.004

45. Shemer A, Gupta AK, Kassem R, Sharon N, Quinlan EM, Galili E. Low-dose isotretinoin versus minocycline in the treatment of rosacea. *Dermatol Ther.* 2021;34(4):e14986. doi: 10.1111/dth.14986

46. Tsianakas A, Pieber T, Baldwin H, Feichtner F, Alikunju S, Gautam A, et al. Minocycline extended-release comparison with doxycycline for the treatment of rosacea: a randomized, head-to-head, clinical trial. *J Clin Aesthet Dermatol.* 2021;14(12):16–23. URL: <https://jcadonline.com/minocycline-doxycycline-rosacea>

47. Масюкова С.А., Ильина И.В., Санакоева Э.Г., Горбакоева Е.В., Соколова Ю.П., Алиева З.А., и др. Миноциклин в лечении акне и розацеа. Дерматология в России. 2015;4(S1):82. [Masjukova SA, Il'ina IV, Sanakoeva EG, Gorbakova EV, Sokolova YuP, Alieva ZA, i dr. Minocycline in the treatment of acne and rosacea. *Dermatology in Russia.* 2015;4(S1):82. (In Russ.)] URL: <https://www.dermatology.ru/abstracts/34972/35103?ysclid=lpica6zmbz826659348>

48. Ní Raghallaigh S, Powell FC. Epidermal hydration levels in patients with rosacea improve after minocycline therapy. *Br J Dermatol.* 2014;171(2):259–266. doi: 10.1111/bjd.12770

Информация об авторе

Самцов Алексей Викторович — д.м.н., профессор; адрес: Россия, 194044, Санкт-Петербург, ул. Академика Лебедева, д. 6; ORCID: <https://orcid.org/0000-0002-9458-0872>; eLibrary SPIN: 2287-5062; e-mail: avsamtsov@mail.ru

Information about the author

Alexey V. Samtsov — MD, Dr. Sci. (Med.), Professor; address: 6 Akademika Lebedeva street, 194044 Saint Petersburg, Russia; ORCID: <https://orcid.org/0000-0002-9458-0872>; eLibrary SPIN: 2287-5062; e-mail: avsamtsov@mail.ru

Статья поступила в редакцию: 25.07.2023

Принята к публикации: 14.11.2023

Опубликована онлайн: 18.12.2023

Submitted: 25.07.2023

Accepted: 14.11.2023

Published online: 18.12.2023

<https://doi.org/10.25208/vdv16249>

Эффективность живого эквивалента кожи в терапии врожденного буллезного эпидермолиза

© Карамова А.Э.^{1*}, Кубанов А.А.¹, Воротеляк Е.А.², Роговая О.С.², Чикин В.В.¹, Нефедова М.А.¹, Мончаковская Е.С.¹

¹ Государственный научный центр дерматовенерологии и косметологии, Москва, Россия

² Институт биологии развития им. Н.К. Кольцова РАН, Москва, Россия

Обоснование. Врожденный буллезный эпидермолиз — группа наследственных заболеваний кожи, обусловленных мутациями в генах структурных белков эпидермиса и дермо-эпидермального соединения. Основным клиническим признаком врожденного буллезного эпидермолиза является образование пузырей и/или эрозий на коже и слизистых оболочках в ответ на незначительную механическую травму. Использование эквивалентов кожи, содержащих аллогенные клетки кожи человека, рассматривается как потенциально эффективное патогенетическое средство терапии, способное обеспечить заживление эрозивно-язвенных дефектов.

Цель исследования. Оценить эффективность и безопасность терапии больных врожденным буллезным эпидермолизом с применением живого эквивалента кожи.

Методы. В исследование было включено 7 больных (5 женщин и 2 мужчин) в возрасте от 20 до 55 лет с диагнозом «врожденный буллезный эпидермолиз» с различными клиническими подтипами заболевания: 3 пациента — с рецессивным дистрофическим буллезным эпидермолизом средней тяжести; 2 пациента — с рецессивным дистрофическим буллезным эпидермолизом тяжелой степени; 1 пациент — с доминантным дистрофическим буллезным эпидермолизом и 1 пациент — с пограничным врожденным буллезным эпидермолизом. Проведена трансплантация комбинированного аллогенного живого эквивалента кожи, состоящего из гелевого матрикса на основе коллагена I типа в низкой концентрации (5 мг/мл) и содержащего аллогенные кератиноциты и фибробласты. Эквивалент кожи получен в лаборатории Института биологии развития им. Н.К. Кольцова РАН. Всего оценено 19 эрозивно-язвенных дефектов размерами от 0,4 до 120 см². Оценка клинической эффективности терапии проводилась на 14-й день. Оценивался уровень экспрессии коллагена методом иммунофлюоресцентного антигенного картирования.

Результаты. На 14-й день 10 эрозий (53%) полностью эпителизировались, площадь 4 (21%) эрозий сократилась более чем на 75%. В 1 (5%) случае наблюдалось уменьшение площади в диапазоне 25–75%, отсутствие положительного эффекта — в 4 (21%) случаях. Клиническая эффективность сопровождалась повышением экспрессии коллагена VII типа в сравнении с исходным уровнем.

Заключение. Полученные результаты продемонстрировали клиническую эффективность наружной терапии с применением живого эквивалента кожи, однако статистически значимых различий по сравнению с применением современных атравматичных неадгезивных перевязочных средств достигнуто не было.

Ключевые слова: врожденный буллезный эпидермолиз; пограничный буллезный эпидермолиз; рецессивный дистрофический буллезный эпидермолиз; эрозии; заживление; наружная терапия

Конфликт интересов: авторы декларируют отсутствие явных и потенциальных конфликтов интересов, связанных с публикацией настоящей статьи.

Источник финансирования: рукопись подготовлена и опубликована в рамках выполнения государственного задания ФГБУ «ГНЦДК» Минздрава России № 056-00116-21-00 в рамках выполнения государственного задания ИБР РАН № 088-2021-0016.

Для цитирования: Карамова А.Э., Кубанов А.А., Воротеляк Е.А., Роговая О.С., Чикин В.В., Нефедова М.А., Мончаковская Е.С. Эффективность живого эквивалента кожи в терапии врожденного буллезного эпидермолиза. Вестник дерматологии и венерологии. 2023;99(6):29–36. doi: <https://doi.org/10.25208/vdv16249>



<https://doi.org/10.25208/vdv16249>

Efficacy of human living skin equivalent in the treatment of inherited epidermolysis bullosa

© Arfenya E. Karamova^{1*}, Alexey A. Kubanov¹, Ekaterina A. Vorotelyak², Olga S. Rogovaya², Vadim V. Chikin¹, Mariya A. Nefedova¹, Ekaterina S. Monchakovskaya¹

¹ State Research Center of Dermatovenereology and Cosmetology, Moscow, Russia

² N.K. Koltsov Institute of Developmental Biology, Russian Academy of Sciences, Moscow, Russia

Background. Inherited epidermolysis bullosa is a group of genetic skin disorders caused by mutations in genes encoding structural proteins of epidermis and dermo-epidermal junction. Clinical manifestations are characterized by spontaneous or trauma-induced skin and/or mucosal blistering, and extensive wounds. The use of tissue-engineered skin substitutes composed of allogeneic human skin cells is considered to be a perspective therapeutic approach in improving wound healing process.

Aims. To assess safety and efficacy of human skin equivalent in the treatment of inherited epidermolysis bullosa patients

Methods. 7 patients (5 female and 2 male subjects) from the age of 20 to 55 with inherited epidermolysis bullosa with different clinical subtypes were enrolled in the study: 3 patients with intermediate recessive dystrophic epidermolysis bullosa, 2 patients with severe recessive dystrophic epidermolysis bullosa, 1 patient with dominant dystrophic epidermolysis bullosa and 1 patient with junctional epidermolysis bullosa. Transplantation of composite allogeneic living skin equivalent comprising allogeneic keratinocytes and fibroblasts in low concentration (5 mg/ml) embedded within a type I collagen gel matrix was performed. The living skin equivalent was developed at N.K. Koltsov Institute of Developmental Biology. 19 erosions and ulcers with a surface area between 0.4 and 120 cm² were evaluated. At day 14 clinical assessment was performed. To assess level of expression immunofluorescence antigen mapping was used.

Results. At day 14 complete erosion closure was achieved in 10 (53%) erosions. 4 (21%) erosions reduced in size > 75%. Size reduction between 25 and 75% was shown in a single (5%) case, no clinical efficacy was demonstrated in 4 (21%) cases. Collagen VII expression increased comparing to baseline level and accompanied clinical improvement.

Conclusions. The obtained data showed clinical efficacy of topical treatment with living skin equivalent, although no statistically significant difference was seen between living skin equivalent and atraumatic non-adhesive dressings.

Keywords: inherited epidermolysis bullosa; junctional epidermolysis bullosa; recessive dystrophic epidermolysis bullosa; erosions; healing; topical treatment

Conflict of interest: the authors declare the absence of obvious and potential conflicts of interest related to the publication of this article.

Funding source: the manuscript was prepared and published as part of the fulfillment of the state task of the Federal State Budgetary Institution "GNCDC" of the Ministry of Health of the Russian Federation No. 056-00116-21-00 as part of the fulfillment of the state task of the IBR RAS No. 088-2021-0016.

For citation: Karamova AE, Kubanov AA, Vorotelyak EA, Rogovaya OS, Chikin VV, Nefedova MA, Monchakovskaya ES. Efficacy of human living skin equivalent in the treatment of inherited epidermolysis bullosa. *Vestnik Dermatologii i Venerologii*. 2023;99(6):29–36. doi: <https://doi.org/10.25208/vdv16249>



Обоснование

Врожденный буллезный эпидермолиз (БЭ) — фенотипически и генетически гетерогенная группа генодерматозов, обусловленная дефектом структурных белков зоны базальной мембраны кожи [1]. Известно более 1000 мутаций в 16 генах структурных белков кожи, способных приводить к развитию четырех основных клинических типов врожденного БЭ: простого БЭ, пограничного БЭ, дистрофического БЭ и синдрома Киндлер [2]. Объединяющим признаком различных типов врожденного БЭ является образование пузырей на коже и/или слизистых оболочках после незначительного механического воздействия [3]. Общая цель лечения врожденного БЭ — эпителизация эрозивно-язвенных поражений и предотвращение развития осложнений [4].

Все существующие методы терапии врожденного БЭ являются симптоматическими и включают применение атравматичных неадгезивных перевязочных средств, обработку пузырей антисептиками, терапию, направленную на коррекцию осложнений [5]. В качестве потенциально эффективного патогенетического средства терапии, направленного на восстановление продукции структурных белков эпидермиса и способного обеспечить заживление эрозивно-язвенных дефектов у больных врожденным БЭ, рассматриваются эквиваленты кожи, содержащие клетки кожи [6]. Структурная и функциональная поддержка клеток в эквиваленте кожи достигается применением различных природных и синтетических материалов. Эквивалент кожи представляет собой тканеинженерную конструкцию, состоящую из основы-носителя, коллагенового геля (аналога дермы), дермальных фибробластов и эпителиальных клеток на поверхности [7]. В зависимости от клеточной культуры тканеинженерные эквиваленты кожи классифицируются на эпидермальные (содержащие кератиноциты), дермальные (фибробласты и кератиноциты) и комбинированные/полнослойные (фибробласты) [6].

Использование аллогенных клеток (кератиноцитов и фибробластов) имеет ряд преимуществ, в частности доступность для приготвления, отсутствие необходимости биопсии кожи пациентов с врожденным БЭ, возможность использования в случаях, когда аутологичные клетки недоступны. Необходимый для сборки якорных фибрилл, число и структура которых изменяются при дистрофическом БЭ, коллаген VII типа синтезируется как кератиноцитами, так и фибробластами [8]. Разработанный в Институте биологии развития РАН живой эквивалент кожи (ЖЭК), который содержит аллогенные стромальные и эпителиальные клетки, может быть эффективен в терапии больных врожденным БЭ.

Цель исследования — оценить эффективность и безопасность терапии больных врожденным БЭ с применением ЖЭК.

Методы

Дизайн исследования

Проведено открытое, нерандомизированное, контролируемое исследование для оценки клинической эффективности и безопасности терапии больных врожденным БЭ с применением ЖЭК.

Критерии соответствия

В исследование включены пациенты в возрасте от 18 лет с различными клиническими подтипами

врожденного БЭ. Диагноз был установлен клинически и подтвержден методом иммунофлюоресцентного антигенного картирования. В качестве контроля для проведения исследования методом непрямого иммунофлюоресценции использовали биоптат кожи здорового человека. Всем пациентам проводили лабораторное обследование: общий анализ крови, биохимический анализ крови, общий анализ мочи. Получали биоптат кожи для проведения иммунофлюоресцентного антигенного картирования с использованием антител к кератинам 5-го и 14-го типов, α3-, β3- и γ2-цепям ламинина, α6- и β4-субъединицам интегрин, коллагену XVII и VII типов, плакофилину-1, десмоплакину, плектину и киндлин-1.

Эквивалент кожи, содержащий аллогенные стромальные и эпителиальные клетки, получен в лаборатории ФГБУН Институт биологии развития им. Н.К. Кольцова РАН. Для получения ЖЭК готовили коллагеновый гель с использованием коллагена I типа, к которому последовательно добавляли смесь бикарбоната натрия («ПанЭко», Россия) и 0,34N NaOH («Химмед», Россия) (1 часть : 1,9 части), L-глутамин (Invitrogen, США) и концентрированной (×10) среды M199 («ПанЭко», Россия) (1 часть : 25 частей), HEPES (Sigma, США) и ФБС (HyClone, США) (1 часть : 5 частей). В культуральную посуду вносили необходимое количество коллагенового геля, содержащего 150 тыс. фибробластов человека на 1 мл геля. После полимеризации на гель наслаивали культуральную среду, содержащую эпидермальные кератиноциты в концентрации 1 млн клеток на 1 мл среды, в объеме 20 мл (что составляет 250 тыс. кл./см). На 3-и сутки после формирования среду в чашке с ЖЭК меняли на бессывороточную.

Условия проведения

Исследование проведено совместно ФГБУ «Государственный научный центр дерматовенерологии и косметологии» Минздрава России и ФГБУН Институт биологии развития им. Н.К. Кольцова РАН.

В условиях стерильной операционной (перевязочной) проводилась трансплантация ЖЭК из расчета 1 см² трансплантата на 1 см² язвы на поверхность эрозий с розовым влажным дном, свободным от гнойных выделений, без признаков вторичного инфицирования и малигнизации, с четкими границами, размерами от 0,5 см в диаметре. Перед трансплантацией ЖЭК эрозии/язвы обрабатывались 0,9% раствором натрия хлорида.

Трансплантация ЖЭК производилась при помощи двух стерильных пинцетов, которыми трансплантат переносился в область дефекта за края губки. Верхняя сторона ЖЭК ориентирована «вверх» от эрозии/язвы. В качестве первичной повязки поверх ЖЭК накладывалась неадгезивная сетчатая повязка (Mepitel, Molnlycke Health Care, Швеция, или Бранолинд, Paul Hartmann AG, Германия, или Воскопран, Биотекфарм, РФ, Силикотюль и др.) с захватыванием не менее 1–2 см неповрежденной кожи от краев раны.

При наложении сетчатой повязки в качестве вторичной повязки применялась стерильная марлевая салфетка, фиксируемая бинтом (Пеха-хафт / Пеха креп, трубчатый бинт, марлевый бинт, Paul Hartmann AG, Германия). В течение не менее 4–5 дней после проведения процедуры исследователем ежедневно проводился осмотр пациента и регистрация симптомов забо-

левания. После снятия вторичной повязки определяли состояние язвенного дефекта (без удаления первичной повязки или после ее удаления). Повязку меняли при сильной экссудации, сильных неприятных субъективных ощущениях, а также в плановом порядке в зависимости от времени, предусмотренного инструкцией к первичной повязке. Первую перевязку осуществляли не ранее 4–5 суток после аппликации.

Признаками присутствия трансплантата на язве считали:

- наличие тонкой корки от серого до коричневого цвета, неплотно спаянной с подлежащими тканями;
- наличие тонкого, нестратифицированного эпителия (по типу эпителия, наблюдаемого при краевой эпителизации на самом краю дефекта кожи).

Признаками лизиса трансплантата считается его видимое отсутствие на ране, а также его разрыхление и приобретение жидкой консистенции.

Исходы исследования

Заживление или уменьшение размеров эрозивно-язвенных дефектов. Изменение уровня экспрессии структурных белков кожи.

Анализ в подгруппах

Обследовано 7 больных с различными клиническими подтипами: 3 пациента с рецессивным дистрофическим БЭ средней тяжести, 2 пациента с рецессивным дистрофическим БЭ тяжелой степени, 1 пациент с доминантным дистрофическим БЭ и 1 пациент с пограничным БЭ. Для сравнительной оценки эффективности терапии на эрозии без признаков вторичного инфицирования и малигнизации, на которые не проводили трансплантацию ЖЭК, накладывались неадгезивные атравматичные перевязочные средства.

Перевязочные средства накладывали на поверхность эрозивно-язвенных дефектов. Предварительно перед наложением перевязочных средств поверхность эрозий обрабатывали раствором антисептиков и дезинфицирующих средств (0,01% раствор для местного применения бензилдиметил[3-(миристоиламино)пропил]аммоний хлорид моногидрат и 0,05% водный раствор хлоргексидина биглюконата).

Наложение повязок осуществлялось по размеру дефекта кожи с захватом 1,0–1,5 см окружающей кожи или в соответствии с инструкцией фирмы-производителя. Выбор перевязочного средства основывался на характеристиках эрозивно-язвенных дефектов кожи (размер, характер экссудата, характеристики дна эрозии/язвы и состояние краев и ткани, окружающей эрозию/язву). Принимались во внимание субъективные ощущения и индивидуальная переносимость пациентов. Для терапии неинфицированных эрозий/язв использовали сетчатые мазевые повязки, пропитанные вазелином, сетчатые силиконовые повязки, губчатые пористые силиконовые повязки, гидрогелевые повязки и сорбирующие повязки с пропиткой натуральным пчелиным воском.

Частота перевязок определялась степенью и скоростью пропитывания повязок экссудатом. Перевязки эрозий с незначительным и умеренным количеством экссудата проводились 1 раз в 2 дня, с обильным экссудатом — ежедневно. Во время каждой перевязки документально фиксировалось изменение площади, количества и характера экссудата эрозивно-язвенных

дефектов. Регистрировали также изменения краев эрозий/язв и субъективных ощущений в области дефекта.

Методы регистрации исходов

Клиническая оценка эффективности терапии проводилась через 2 недели трансплантации ЖЭК в соответствии со следующими критериями:

- клиническое выздоровление — полное заживление эрозии/язвы;
- значительное улучшение — уменьшение площади эрозии/язвы на 75% по сравнению с исходными данными, уменьшение количества экссудата, наличие грануляций, уменьшение воспалительных явлений, снижение выраженности боли;
- улучшение — уменьшение площади эрозии/язвы на менее 75%, но более 25% по сравнению с исходными данными, уменьшение количества экссудата, наличие грануляций, уменьшение воспалительных явлений, снижение выраженности боли;
- без изменений — уменьшение площади эрозии/язвы менее на 25% или отсутствие изменений по сравнению с исходными данными, незначительное уменьшение количества экссудата, отсутствие грануляций, незначительное уменьшение воспалительных явлений, незначительное снижение выраженности боли;
- ухудшение — увеличение площади и/или глубины эрозии/язвы и количества экссудата, выраженность воспалительных явлений и субъективных ощущений сохраняется на прежнем уровне или увеличивается.

Проведено исследование биоптатов кожи методом иммунофлюоресцентного антигенного картирования с использованием антител к кератинам 5-го и 14-го типов, α 3-, β 3- и γ 2-цепям ламинина, α 6- и β 4-субъединицам интегрина, коллагену XVII и VII типов, плакофилину-1, десмоплакину, плектину и киндлину-1.

Уровень экспрессии оценивался методом иммунофлюоресцентного антигенного картирования в соответствии со следующими критериями:

- восстановление экспрессии дефицитного белка — формирование сплошной или практически сплошной линии свечения антител к дефицитному белку;
- частичное восстановление экспрессии дефицитного белка — тенденция к формированию линии свечения антител к дефицитному белку;
- отсутствие эффекта — отсутствие тенденции к формированию линии в зоне дермо-эпидермального соединения.

Этическая экспертиза

Все пациенты, включенные в исследование, подписали информированное добровольное согласие, форма которого прошла одобрение и была утверждена локальным этическим комитетом ФГБУ «ГНЦДК» Минздрава России (протокол № 1 от 29 января 2021 г.).

Статистический анализ

Данные представлены в виде абсолютных и относительных частот. Для сравнения клинической эффективности применения ЖЭК использовали таблицы сопряженности и критерий χ^2 или точный критерий Фишера. Различия считали статистически значимыми при уровне $p < 0,05$.

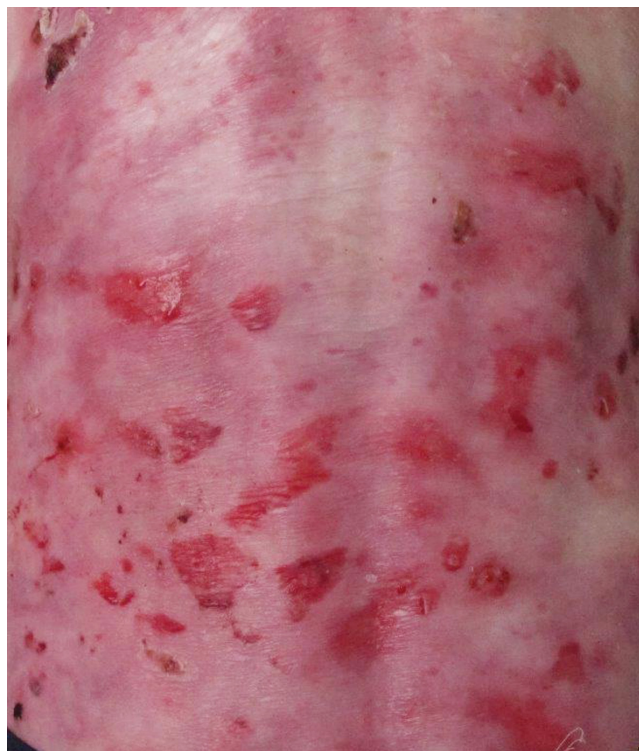

Рис. 1. Множественные эрозии в области очагов рубцовой атрофии на коже туловища у 20-летнего больного тяжелым рецессивным дистрофическим буллезным эпидермозом
 Fig. 1. Multiple erosions in the area of atrophic scarring on the trunk of a 20-year-old patient with recessive dystrophic epidermolysis bullosa

Результаты

При клиническом обследовании у всех 7 больных врожденным БЭ выявлены множественные пузыри и эрозии на коже различной локализации. На слизистой оболочке полости рта пузыри и эрозии имелись у больных среднетяжелым и тяжелым рецессивным дистрофическим БЭ и у больной среднетяжелым пограничным БЭ.

У больных тяжелым рецессивным дистрофическим БЭ поражение кожи носило генерализованный характер. Кожа туловища, верхних и нижних конечностей представлена очагами преимущественно рубцовой атрофии, на поверхности которых имелись множественные пузыри с вялой покрывкой, геморрагическим, серозным и гнойным содержимым, и эрозивно-язвенные дефекты кожи, которые сливались друг с другом, образуя обширные очаги поражения (рис. 1). У больных среднетяжелым рецессивным дистрофическим БЭ клиническая картина была представлена эрозиями, преимущественно локализовавшимися в области очагов рубцовой атрофии на коже верхних и нижних конечностей. У пациента с доминантным дистрофическим БЭ на коже наблюдались эрозивные дефекты кожи преимущественно на коже плеч, предплечий и голени. Эрозии располагались на видимо неповрежденных участках кожи.

У больной пограничным БЭ 24 лет эрозии локализовались исключительно на коже голени. Единичные пузыри были обнаружены на коже в области разгибательной поверхности локтевых суставов. Эрозии с незначительным и умеренным гнойным отделяемым наблюдались на коже у всех больных.

Среди осложнений у больных среднетяжелым и тяжелым рецессивным дистрофическим БЭ выявлены псевдосиндактилии кистей и стоп, контрактуры суставов кистей, стоп, локтевых и коленных суставов, микростомия, анкилоглоссия, заращение вестибулярных складок, анонихии и частичная адентия. Рубцовая атрофия волосистой части головы наблюдалась у 1 пациента с рецессивным дистрофическим БЭ средней тяжести.

Трансплантации ЖЭК проведена на 19 эрозий с розовым влажным дном, свободным от гнойного отделяемого, с четкими границами, ровными краями, не возвышающимися над дном эрозий. Площадь эрозий варьировала от 0,4 до 120 см². 5 (26,3%) эрозий из 19 были отнесены к группе длительно не заживающих, которые существовали на коже более 1 месяца и не зажившие в течение 1 месяца проводимой терапии с применением атравматичных неадгезивных перевязочных средств.

Неадгезивные перевязочные средства применили на 20 эрозий, сопоставимых по характеристикам, с исходной площадью от 1 до 18 см², 2 (10%) эрозии были длительно незаживающими.

Основные результаты исследования

В результате однократной трансплантации комбинированного аллогенного ЖЭК к 14-му дню полная эпителизация достигнута в 10 случаях (53%), из которых 8 (80%) эрозий полностью эпителизовалось уже к 7-му дню. Более чем на 75% сократилась исходная площадь 4 (21%) эрозий. В аналогичной доле случаев отмечено отсутствие положительной динамики, что обусловлено присоединением вторичной инфекции в области 3 (75%) эрозий без нарушения сроков заживления; 1 (25%) из эрозий изначально являлась длительно незаживающей, что объясняет отсутствие динамики; в 1 случае (5%) наблюдалось уменьшение площади эрозий в диапазоне 25–75% (рис. 2).

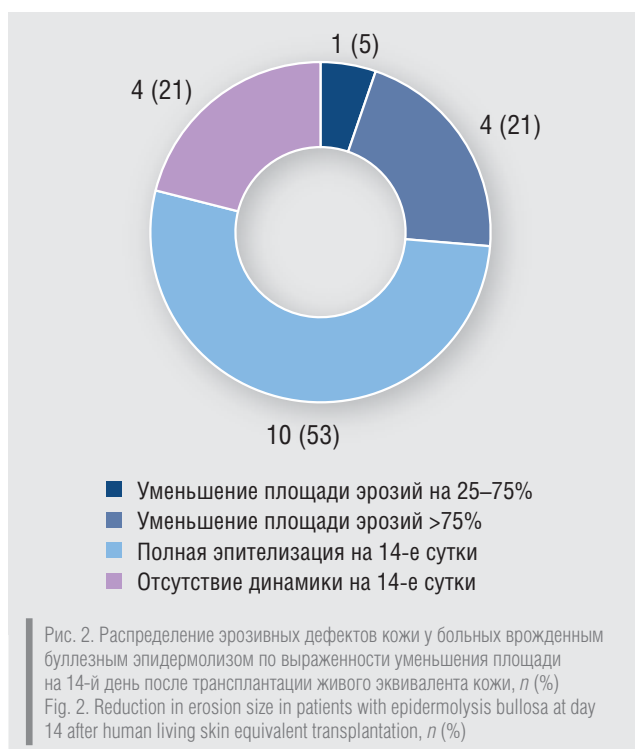
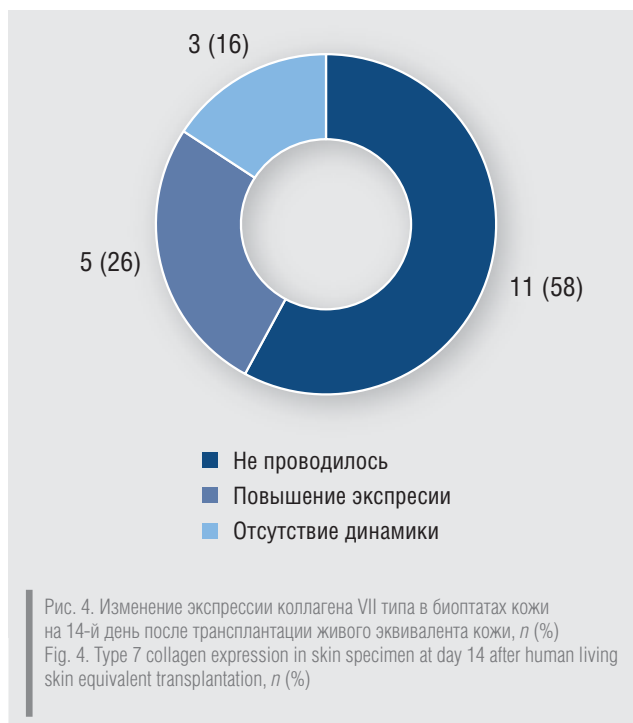
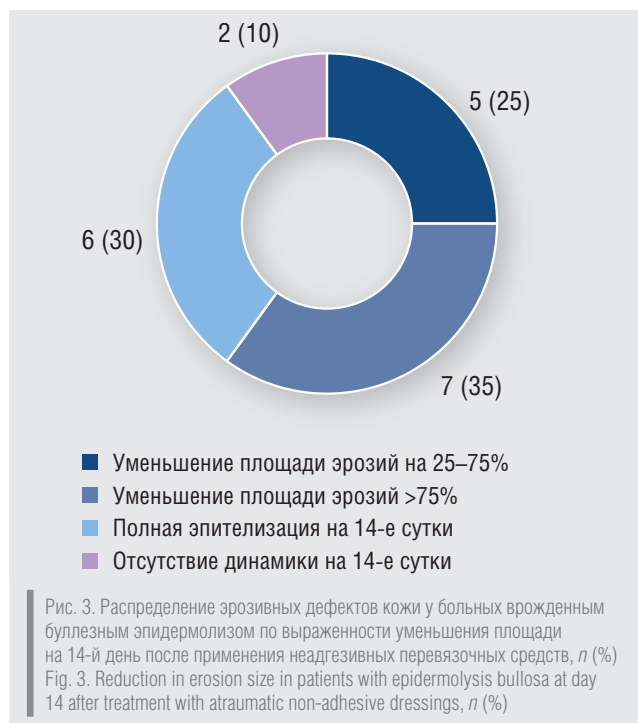Рис. 2. Распределение эрозивных дефектов кожи у больных врожденным буллезным эпидермозом по выраженности уменьшения площади на 14-й день после трансплантации живого эквивалента кожи, n (%)
 Fig. 2. Reduction in erosion size in patients with epidermolysis bullosa at day 14 after human living skin equivalent transplantation, n (%)

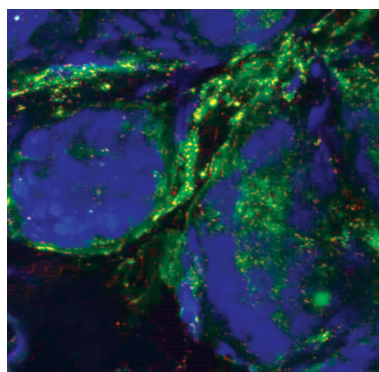


На 14-е сутки после применения перевязочных средств отмечена полная эпителизация 6 (30%) эрозий. Сокращение площади 7 (35%) эрозий составило более 75%. Доля сокращения площади в диапазоне 25–75% наблюдалась в 25% случаев. Отсутствие динамики в 10% случаев обусловлено исходной длительностью существования эрозий (рис. 3).

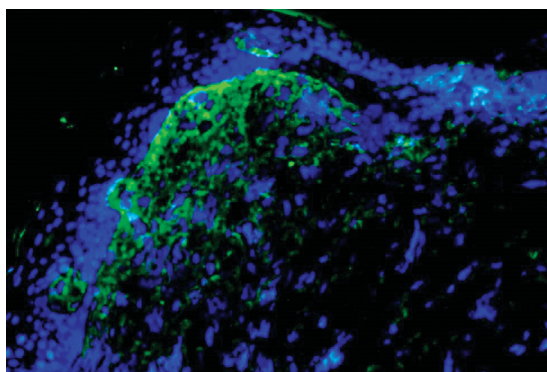
Различия в доле достижения полной эпителизации эрозий при применении ЖЭК (53%) и перевязочных средств (35%) не достигли уровня статистической значимости, наблюдалась незначимая тенденция ($p = 0,133$; точный критерий Фишера).

По результатам иммунофлуоресцентного антигенного картирования в 5 (26%) случаях после проведен-

ной терапии в биоптатах кожи больных наблюдалось формирование почти непрерывной полосы свечения коллагена VII типа, что расценивалось как повышение экспрессии (рис. 4). Сопоставление результатов иммунофлуоресцентного антигенного картирования и клинической эффективности показало, что повышение экспрессии коллагена VII типа сопровождалось клинической эффективностью в виде сокращения площади либо полной эпителизации эрозий в 3 случаях из 5. В оставшихся 2 случаях повышение экспрессии возникло при отсутствии клинического эффекта, что было связано с присоединением вторичной инфекции (рис. 5). Экспрессия коллагена VII типа в области дермо-эпидермального соединения сохранилась на исходном уровне



а



б

Рис. 5. Экспрессия коллагена VII типа в биоптате кожи 20-летнего больного тяжелым рецессивным дистрофическим буллезным эпидермолизом до и на 14-е сутки после трансплантации живого эквивалента кожи: а — до лечения в биоптате кожи свечение антител к коллагену VII типа представлено на границе между придатками кожи и дермой в виде прерывистой линии и единичных гранул (увеличение $\times 600$); б — на 14-е сутки после трансплантации живого эквивалента кожи в биоптате свечение антител к коллагену VII типа представлено в виде формирующейся сплошной линии вдоль дермо-эпидермальной границы (увеличение $\times 200$)
Fig. 5. Expression of type VII collagen in skin biopsy material from 20-years-old patient with severe recessive dystrophic bullous epidermolysis before and in 14 days after living skin equivalent transplantation: а — before the treatment the fluorescence of anti-collagen VII antibodies is detected along the borderline between cutaneous appendages and dermal stroma and looks like broken line and single dots (magnification $\times 600$); б — in 14 days after living skin equivalent transplantation the fluorescence of anti-collagen VII antibodies in the biopsy sample from the same person looks like forming solid line along dermal-epidermal junction (magnification $\times 200$)

в 3 (16%) случаях, несмотря на клинический эффект в виде полного заживления эрозий. В 11 (58%) случаях после терапии иммунофлюоресцентное антигенное картирование не проводилось в связи с отказом пациентов.

Обсуждение

Методы и материалы, используемые для разработки тканеинженерных эквивалентов кожи, являются интенсивно развивающейся областью исследований. На небольших выборках (от 1 до 10) пациентов с простым, пограничным и рецессивным дистрофическим БЭ проведены единичные наблюдательные исследования эффективности применения аллогенных комбинированных эквивалентов, созданных на основе коммерчески доступных продуктов, не зарегистрированных в Российской Федерации.

В настоящее время проводятся исследования с применением аутологичных комбинированных тканеинженерных эквивалентов кожи, которые наиболее близки по строению к человеческой коже. Результаты этих исследований могут позволить применять такие эквиваленты у большого числа пациентов. Эффективность тканеинженерных эквивалентов кожи различается у пациентов с врожденным БЭ, что, вероятно, обусловлено молекулярной гетерогенностью его различных типов [6]. В случае рецессивного дистрофического БЭ комбинированные/послойные эквиваленты, содержащие как фибробласты, так и кератиноциты, могут быть более эффективными.

Композитный продукт Apligraf® (Organogenesis, США) разработан как аллогенный трансплантат, состоящий из эпидермального слоя неонатальных кератиноцитов и подлежащего дермального слоя, который содержит неонатальные фибробласты, внедренные в гель, состоящий из бычьего коллагена I типа, и в Российской Федерации не зарегистрирован. В проведенных исследованиях у больных с различными типами врожденного БЭ (простой, пограничный и рецессивный дистрофический) зарегистрирован хороший терапевтический эффект в виде частичной эпителизации 44% хронических эрозивно-язвенных дефектов через 12 недель после трансплантации и полная эпителизация — только у 2 (22%) из них через 18 недель [9, 10].

Отмечены частичная эпителизация на лице пациента через 1 год и устранение подмышечной контрактуры после трех трансплантаций сетчатой формы эквивалента Apligraf [11]. Полнослойные эквиваленты наиболее эффективны у больных с рецессивным дистрофическим БЭ, несмотря на то, что клинические результаты продемонстрировали краткосрочный эффект.

Полученные в нашем исследовании результаты применения ЖЭК продемонстрировали клиническую эффективность, не достигшую, однако, уровня статистической значимости в сравнении с применением неадегзивных перевязочных средств (наблюдалась только незначимая тенденция, что связано с малым размером выборки). Необходимы дальнейшие исследования с увеличением числа пациентов.

В соответствии с п. 1 ст. 2 Федерального закона от 23 июня 2016 г. № 180-ФЗ «О биомедицинских клеточных продуктах» биомедицинский клеточный продукт — это комплекс, состоящий из клеточной линии (клеточных линий) и вспомогательных веществ либо из клеточной линии (клеточных линий) и вспомогательных веществ в сочетании с прошедшими государственную регистрацию лекарственными препаратами для медицинского применения, и/или фармацевтическими субстанциями, включенными в государственный реестр лекарственных средств, и/или медицинскими изделиями. Согласно проекту федерального закона «О внесении изменений в статью 4 Федерального закона “Об обращении лекарственных средств” и Федеральный закон “О биомедицинских клеточных продуктах”», вынесенному Правительством РФ на рассмотрение Государственной Думой Федерального Собрания РФ 1 февраля 2023 г., п. 6² ст. 4 Федерального закона от 12 октября 2010 г. № 61-ФЗ «Об обращении лекарственных средств» дополняется словами «лекарственные препараты на основе соматических клеток».

На данный момент в Российской Федерации не зарегистрированы лекарственные препараты на основе соматических клеток для лечения эрозивных дефектов кожи, а имеющиеся в разработке представляют собой пленки с нанесенными на них клетками.

Заключение

Применение ЖЭК, содержащего аллогенные кератиноциты и фибробласты, представляет собой перспективный метод терапии, который может способствовать восстановлению продукции структурных белков эпидермиса и дермо-эпидермального соединения и ускорению эпителизации эрозивно-язвенных дефектов. Разработка новой тканеинженерной конструкции на основе матрикса, который позволил бы инкорпорировать мезенхимные клетки в трехмерном пространстве и одновременно нанести эпителиальные клетки на его поверхность, обеспечивая при этом высокую жизнеспособность и функциональную активность обоих клеточных типов, позволит повысить клиническую эффективность терапии. ■

Литература/References

1. Natsuga K, Shinkuma S, Hsu CK, Fujita Y, Ishiko A, Tamai K, et al. Current topics in epidermolysis bullosa: pathophysiology and therapeutic challenges. *J Dermatol Sci.* 2021;104(3):164–76. doi: 10.1016/j.jdermsci.2021.11.004
2. Hou PC, Wang HT, Abhee S, Tu WT, McGrath JA, Hsu CK. Investigational treatments for epidermolysis bullosa. *Am J Clin Dermatol.* 2021;22(6):801–817. doi: 10.1007/s40257-021-00626-3
3. Fine JD, Eady RA, Bauer EA, Bauer JW, Bruckner-Tuderman L, Heagerty A, et al. The classification of in-herited epidermolysis bullosa (EB): report of the Third International Consensus Meeting on DIAGNOSIS and classification of EB. *J Am Acad Dermatol.* 2008;58(6):931–950. doi: 10.1016/j.jaad.2008.02.004
4. Bardhan A, Bruckner-Tuderman L, Chapple ILC, Fine JD, HarperN, Has C, et al. Epidermolysis bullosa. *Nat Rev Dis Primers.* 2020;6(1):78. doi: 10.1038/ s41572-020-0210-0

5. Rashidghamat E, McGrath JA. Novel and emerging therapies in the treatment of recessive dystrophic epidermolysis bullosa. *Intractable Rare Dis Res.* 2017;6(1):6–20. doi: 10.5582/irdr.2017.01005

6. Alex du Rand A, Hunt JMT, Feisst V, Sheppard HM. Epidermolysis bullosa: a review of the tissue-engineered skin substitutes used to treat wounds. *Mol Diagn Ther.* 2022;26(6):627–643. doi: 10.1007/s40291-022-00613-2

7. Hasegawa T, Suga Y, Mizoguchi M, Ikeda S, Ogawa H, Kubo K, et al. Clinical trial of allogeneic cultured dermal substitute for the treatment of intractable skin ulcers in 3 patients with recessive dystrophic epidermolysis bullosa. *J Am Acad Dermatol.* 2004;50(5):803–804. doi: 10.1016/j.jaad.2003.08.013

8. Supp DM, Hahn JM, Combs KA, McFarland KL, Powell HM. Isolation and feeder-free primary culture of four cell types from

a single human skin sample. *STAR Protoc.* 2022;3(1):101172. doi: 10.1016/j.xpro.2022.101172

9. Falabella AF, Valencia IC, Eaglstein WH, Schachner LA. Tissue-engineered skin (Apligraf) in the healing of patients with epidermolysis bullosa wounds. *Arch Dermatol.* 2000;136(10):1225–1230. doi: 10.1001/archderm.136.10.1225

10. Falabella AF, Schachner LA, Valencia IC, Eaglstein WH. The use of tissue-engineered skin (Apligraf) to treat a newborn with epidermolysis bullosa. *Arch Dermatol.* 1999;135(10):1219–1222. doi: 10.1001/archderm.135.10.1219

11. Ozerdem OR, Wolfe SA, Marshall D. Use of skin substitutes in pediatric patients. *J Craniofac Surg.* 2003;14(4):517–520. doi: 10.1097/00001665-200307000-00023

Участие авторов: все авторы несут ответственность за содержание и целостность всей статьи. Концепция и дизайн исследования — А.А. Кубанов; сбор и обработка материала, написание текста — Е.С. Мончаковская, О.С. Роговая, В.В. Чикин, М.А. Неведова; написание текста — А.Э. Карамова; редактирование — Е.А. Воротеляк.

Authors' participation: all authors: approval of the final version of the article, responsibility for the integrity of all parts of the article. Concept and design of the study — Alexey A. Kubanov; collection and processing of material, text writing — Ekaterina S. Monchakovskaya, Olga S. Rogovaya, Vadim V. Chikin, Mariya A. Nefedova; text writing — Arfenya E. Karamova; editing — Ekaterina A. Vorotelyak.

Информация об авторах

***Карамова Арфеня Эдуардовна** — к.м.н., доцент; адрес: Россия, 107076, Москва, ул. Короленко, д. 3, стр. 6; ORCID: <https://orcid.org/0000-0003-3805-8489>; eLibrary SPIN: 3604-6491; e-mail: karamova@cnikvi.ru

Кубанов Алексей Алексеевич — д.м.н., профессор, академик РАН; ORCID: <https://orcid.org/0000-0002-7625-0503>; eLibrary SPIN: 8771-4990; e-mail: alex@cnikvi.ru

Воротеляк Екатерина Андреевна — д.б.н., член-корреспондент РАН; ORCID: <https://orcid.org/0000-0001-5405-0212>; eLibrary SPIN: 2310-9118; e-mail: vorotelyak@yandex.ru

Роговая Ольга Сергеевна — к.б.н.; ORCID: <https://orcid.org/0000-0003-4251-9372>; eLibrary SPIN: 1441-8532; e-mail: rogovaya26f@gmail.com

Чикин Вадим Викторович — д.м.н., старший научный сотрудник; ORCID: <https://orcid.org/0000-0002-9688-2727>; eLibrary SPIN: 3385-4723; e-mail: chikin@cnikvi.ru

Неведова Мария Андреевна — младший научный сотрудник; ORCID: <https://orcid.org/0000-0003-1141-9352>; e-mail: nefedova.maria.arb@gmail.com

Мончаковская Екатерина Сергеевна — младший научный сотрудник; ORCID: <https://orcid.org/0000-0002-6402-0962>; eLibrary SPIN: 9859-1912; e-mail: monchakovskaya@cnikvi.ru

Information about the authors

***Arfenya E. Karamova** — MD, Cand. Sci. (Med.), Assistant Professor; address: 3 bldg 6 Korolenko street, 107076 Moscow, Russia; ORCID: <https://orcid.org/0000-0003-3805-8489>; eLibrary SPIN: 3604-6491; e-mail: karamova@cnikvi.ru

Alexey A. Kubanov — MD, Dr. Sci. (Med.), Professor, Academician of the Russian Academy of Sciences; ORCID: <https://orcid.org/0000-0002-7625-0503>; eLibrary SPIN: 8771-4990; e-mail: alex@cnikvi.ru

Ekaterina A. Vorotelyak — Dr. Sci. (Biol.), Corresponding Member of the Russian Academy of Sciences; ORCID: <https://orcid.org/0000-0001-5405-0212>; eLibrary SPIN: 2310-9118; e-mail: vorotelyak@yandex.ru

Olga S. Rogovaya — Cand. Sci. (Biol.); ORCID: <https://orcid.org/0000-0003-4251-9372>; eLibrary SPIN: 1441-8532; e-mail: Rogovaya26f@gmail.com

Vadim V. Chikin — MD, Dr. Sci. (Med.), Senior Researcher; ORCID: <https://orcid.org/0000-0002-9688-2727>; eLibrary SPIN: 3385-4723; e-mail: chikin@cnikvi.ru

Mariya A. Nefedova — Junior Research Associate; ORCID: <https://orcid.org/0000-0003-1141-9352>; e-mail: nefedova.maria.arb@gmail.com

Ekaterina S. Monchakovskaya — Junior Research Associate; ORCID: <https://orcid.org/0000-0002-6402-0962>; eLibrary SPIN: 9859-1912; e-mail: monchakovskaya@cnikvi.ru

Статья поступила в редакцию: 09.10.2023

Принята к публикации: 14.11.2023

Опубликована онлайн: 18.12.2023

Submitted: 09.10.2023

Accepted: 14.11.2023

Published online: 18.12.2023

<https://doi.org/10.25208/vdv16047>

Эффективность использования комбинации лазерного излучения с длиной волны 585 и 1064 нм в лечении пациентов с базальноклеточным раком кожи

© Сайтбурханов Р.Р.*, Плахова К.И., Кондрахина И.Н., Кубанов А.А.

Государственный научный центр дерматовенерологии и косметологии, Москва, Россия

Обоснование. Базальноклеточный рак кожи является наиболее распространенным злокачественным новообразованием кожи, и в последние десятилетия заболеваемость быстро растет во всем мире.

Цель исследования. Изучить эффективность использования лазерного излучения с длиной волны 585 нм и 1064 нм в последовательном (секвентальном) комбинированном режиме для лечения пациентов с поверхностной и нодулярной формами базальноклеточного рака кожи с помощью дерматоскопического и конфокально-микроскопического прижизненного исследования.

Методы. В исследование включено 30 пациентов с гистологически подтвержденным базальноклеточным раком кожи, получавших лечение в условиях консультативно-диагностического центра ФГБУ «ГНЦДК» Минздрава России в период с 2020 по 2021 г., с применением импульсного лазера на красителе (длина волны — 585 нм) и длинноимпульсного неодимового лазера (длина волны — 1064 нм).

Результаты. В подгруппе пациентов с нодулярной формой базальноклеточного рака кожи ($n = 15$): у 11 пациентов длительность курса лечения составила — 1 процедуру, у 3 пациентов — 2 процедуры, у 1 пациента — 3 процедуры. В подгруппе пациентов с поверхностной формой базальноклеточного рака кожи ($n = 15$): у 2 пациентов курс лечения составил — 2 процедуры, у 13 пациентов — 1 процедуру. В настоящее время пациенты завершили лечение и находятся под наблюдением с визитами каждые 6 месяцев в течение 5 лет. По данным дерматоскопического и конфокально-микроскопического исследований данные за продолженный рост и рецидив у всех пациентов отсутствуют. Побочных эффектов и нежелательных явлений не зафиксировано.

Заключение. Использование комбинированного секвентального лазерного излучения с длиной волны 585 нм и 1064 нм является эффективным методом лечения пациентов с клиническими формами базальноклеточного рака кожи, имеющими низкий риск рецидива. Результаты исследования показывают, что клиническое удаление опухоли без рубцевания может быть достигнуто альтернативным вариантом лечения в случаях, когда традиционные хирургические подходы нежелательны или недоступны.

Ключевые слова: базальноклеточный рак кожи; пульсирующий лазер на красителе; неодимовый лазер

Конфликт интересов: авторы данной статьи подтвердили отсутствие конфликта интересов, о котором необходимо сообщить.

Источник финансирования: исследования выполнены при финансовой поддержке Министерства здравоохранения Российской Федерации (Государственное задание ГНЦДК № 056-00116-21-00-6 на период 2021–2023 гг.).

Для цитирования: Сайтбурханов Р.Р., Плахова К.И., Кондрахина И.Н., Кубанов А.А. Эффективность использования комбинации лазерного излучения с длиной волны 585 и 1064 нм в лечении пациентов с базальноклеточным раком кожи. Вестник дерматологии и венерологии. 2023;99(6):37–44.

doi: <https://doi.org/10.25208/vdv16047>



<https://doi.org/10.25208/vdv16047>

The effectiveness of using a combination of laser radiation with wavelengths of 585 and 1064 nm in the treatment of patients with basal cell skin cancer

© Rifat R. Saytburkhanov*, Xenia I. Plakhova, Irina N. Kondrakhina, Alexey A. Kubanov

State Research Center of Dermatovenereology and Cosmetology, Moscow, Russia

Background. Basal cell skin cancer is the most common skin malignancy, and its incidence has been rapidly increasing throughout the world in recent decades.

Aims. To study the effectiveness of using laser radiation with a wavelength of 585 nm and 1064 nm in a sequential (sequential) combined mode for the treatment of patients with superficial and nodular forms of basal cell skin cancer using dermoscopic and confocal microscopic in vivo examination.

Materials and methods. The study included 30 patients with histologically confirmed basal cell skin cancer, who received treatment in the conditions of the Consultative and Diagnostic Center of the State Research Center of Dermatovenereology and Cosmetology of Russian Ministry of Health in the period from 2020 to 2021, using a pulsed dye laser (wavelength 585 nm) and long-pulse neodymium laser (wavelength 1064 nm).

Results. In the subgroup of patients with the nodular form of basal cell carcinoma ($n = 15$): in 11 patients the duration of treatment was 1 procedure, in 3 patients – 2 procedures, in 1 patient — 3 procedures. In the subgroup of patients with superficial basal cell carcinoma ($n = 15$): in 2 patients the course of treatment was 2 procedures, in 13 patients — 1 procedure. Patients have now completed treatment and are being followed up with visits every 6 months for 3 years. According to dermoscopic and confocal microscopic studies, there is no evidence of continued growth and relapse in all patients. No side effects or adverse events were recorded.

Conclusions. The combined sequential use of 585 nm and 1064 nm laser radiation may be an effective treatment for patients with low-risk basal cell skin cancer of recurrence. The results of our study indicate that clinical tumor removal without scarring can be achieved and may be an alternative treatment option for those who do not wish to use traditional surgical approaches.

Keywords: basal cell skin cancer; pulsed dye laser; neodymium laser

Conflict of interest: the authors declare that there are no obvious and potential conflicts of interest associated with the publication of this article.

Funding source: the research was carried out with the financial support of the Ministry of Health of the Russian Federation (State assignment of State Research Center of Dermatovenereology and Cosmetology, Moscow, Russia No. 056-00116-21-00-6 for the period 2021–2023).

For citation: Saytburkhanov RR, Plakhova XI, Kondrakhina IN, Kubanov AA. The effectiveness of using a combination of laser radiation with wavelengths of 585 and 1064 nm in the treatment of patients with basal cell skin cancer. *Vestnik Dermatologii i Venerologii*. 2023;99(6):37–44. doi: <https://doi.org/10.25208/vdv16047>



Обоснование

Базальноклеточный рак кожи — наиболее распространенная злокачественная опухоль кожи в США, Австралии и Центральной Европе. Заболеваемость данной нозологией в мире увеличивается на 3–10% ежегодно [1], что является серьезной проблемой общественного здравоохранения.

В Российской Федерации в структуре онкологических заболеваний доля немеланомных опухолей кожи (в том числе базальноклеточного рака кожи) в 2022 г. составила 10,8%, 298,9 заболевших на 100 тыс. населения [2].

В отличие от двух других основных клинических и гистологических (узлового и склеродермиформного) вариантов, поверхностная форма базальноклеточного рака кожи может возникать в более раннем возрасте больных. За последние 20 лет его доля увеличилась почти вдвое и в настоящее время составляет 31% [3].

Хирургическое иссечение опухоли с последующим патологоанатомическим исследованием операционного материала и контролем радикальности резекции по-прежнему остается стандартом лечения.

Однако растет спрос на способы терапии, которые дают быстрые, безопасные, эффективные и эстетически приемлемые результаты, особенно по мере того, как популяция пациентов становится моложе.

Перечень нехирургических методов лечения включает в себя локально деструктивные методы без гистологического контроля (например, криотерапия, лазерная вапоризация, фотодинамическая терапия), а также местное медикаментозное лечение имихимодом или 5-фторурацилом [4]. Оба подхода имеют явные недостатки: деструктивные методы часто демонстрируют сложное заживление и сомнительные эстетические результаты, уступающие результатам после хирургического иссечения (особенно при наличии множественных поражений), самой большой проблемой местного медикаментозного лечения является соблюдение пациентом режима терапии.

Возможной альтернативой указанным методам является использование селективной сосудисто-специфической лазерной деструкции с использованием лазерного излучения с длиной волны 578 нм, 585–595, 1064 нм и их комбинаций. Использование данного подхода в лечении базальноклеточного рака кожи обусловлено наличием поддерживающей сосудистой сети, которая макроскопически видна на поверхности опухоли. Помимо наличия макроскопических сосудов, питающие сосуды являются неотъемлемой частью микрососудистой архитектуры опухоли [5]. Микроскопические исследования *in vivo* подтвердили, что кровеносные сосуды в очагах базальноклеточного рака кожи значительно крупнее, чем в здоровой коже [6].

Потенциальным преимуществом фототермического воздействия на сосуды перед традиционными деструктивными или эксцизионными методами лечения является сохранение здоровой ткани, окружающей опухоль.

В основе этого метода лечения лежит концепция селективного фототермолиза [7]. Ограничение теплового повреждения внутри целевого поражения достигается, если длина волны лазера с избирательным поглощением и достаточной энергией подается с длительностью импульса короче, чем время, необходимое для охлаждения цели.

Сосудистые селективные лазеры могут избирательно воздействовать как на оксигемоглобин, так и на дезоксигемоглобин на различной глубине кожи в зависимости от длины волны.

Импульсный лазер на красителе (PDL-лазер) генерирует лазерное излучение с длиной волны 585–595 нм, которая хорошо поглощается оксигемоглобином в кровеносных сосудах, частично трансформируя его в метгемоглобин, ограничена в глубине проникновения до сосочкового слоя дермы и используется для лечения винных пятен, гемангиом и телеангиэктазий на лице.

Длинноимпульсный неодимовый лазер (Nd:YAG-лазер) генерирует лазерное излучение с длиной волны 1064 нм, которая хорошо поглощается дезоксигемоглобином и метгемоглобином в кровеносных сосудах, проникает на глубину до 8 мм от поверхности кожи и используется для коагуляции венул, флешэктазов и венных мальформаций.

Имеется ряд исследований, посвященных изучению использования лазерного излучения с длиной волны 585–595 нм для лечения различных форм базальноклеточного рака кожи, эффективность лечения составляет от 71 до 92% полного регресса очагов базальноклеточного рака кожи после 4 процедур, проводимых каждые 2 недели. Эффективность лечения зависит от гистологического подтипа опухоли и выше в случае поверхностной формы базальноклеточного рака кожи, а также при использовании суммированных импульсов [8–10].

В нашем предыдущем исследовании [11] при проведении прижизненной конфокальной микроскопии мы наблюдали сохраненный кровоток в сосудах сетчатого слоя дермы неизменной кожи и вокруг очагов нодулярного подтипа базальноклеточного рака кожи после применения лазерного излучения с длиной волны 585 нм и использовали его только для лечения пациентов с поверхностной формой базальноклеточного рака кожи.

Исследование с использованием непрерывного Nd:YAG-лазера с длиной волны 1064 нм для лечения базальноклеточного рака кожи у 36 пациентов выявило, что показатель излечения составлял 97,3% после 2–4 процедур, а рецидив через 5 лет наблюдался только у 1 пациента [12]. В исследовании К. Moskaliik и соавт. (2010) проанализированы результаты лечения 2915 очагов базальноклеточного рака на коже лица с помощью неодимового лазера и сообщается о частоте рецидивов при сроке наблюдения более 5 лет для первичных базалиом — 3,1%, для рецидивных — 4,1% [13], а в исследовании О. Markowitz и соавт. (2021) для первичных базалиом — 2%, для рецидивных — 11,8% при сроке наблюдения 12 месяцев [14].

На основании этих наблюдений можно предположить, что комбинированное лечение последовательными импульсами лазеров PDL (585 нм) и Nd:YAG (1064 нм) позволяет повысить эффективность удаления опухоли, сохраняя при этом селективность и минимизируя побочные эффекты. Помимо более глубокого проникновения, обеспечиваемого с помощью этого подхода, преобразование оксигемоглобина в метгемоглобин после облучения PDL-лазером создает второй целевой хромофор для Nd:YAG-лазера. Лазерная энергия с длиной волны 1064 нм хорошо поглощается метгемоглобином и проникает в глубокие сосуды. С помощью этого подхода можно воздействовать на аномальную

сосудистую сеть очагов базальноклеточного рака кожи на двух уровнях.

Цель исследования — изучить эффективность использования лазерного излучения с длиной волны 585 и 1064 нм в последовательном (секвентальном) комбинированном режиме для лечения пациентов с поверхностной и нодулярной формами базальноклеточного рака кожи с помощью дерматоскопического и конфокально-микроскопического прижизненного исследования.

Для изучения эффективности воздействия секвентальной лазерной терапии с использованием лазерного излучения с длиной волны 585 и 1064 нм на очаги базальноклеточного рака кожи проведено лечение 30 пациентов с 15 поверхностными и 15 нодулярными базалиомами и дана оценка патофизиологических изменений, происходящих во время и после лечения, с использованием дерматоскопии и конфокальной лазерной сканирующей микроскопии в режиме реального времени.

Методы

В исследование было включено 30 пациентов с 30 очагами гистологически подтвержденного базальноклеточного рака кожи, получавших лечение с комбинированным применением импульсного лазера на красителе и длинноимпульсного неодимового лазера в условиях консультативно-диагностического центра ФГБУ «ГНЦДК» Минздрава России в период с 2021 по 2022 г.

Пациентам с клиническим подозрением на базальноклеточный рак кожи проводились дерматоскопическая диагностика, прижизненная конфокальная лазерная сканирующая микроскопия и биопсия с последующим патологоанатомическим исследованием. Взятие биопсийного материала проводилось из наиболее выраженных очагов поражения, включая часть края и центр новообразования.

После подтверждения диагноза пациентам была предоставлена информация о планируемом методе лечения и запрошено их информированное согласие.

Критерии включения:

- возраст от 18 лет и старше;
- наличие лично подписанного пациентом информированного согласия с указанием даты, свидетельствующего о том, что пациент был проинформирован обо всех существенных аспектах исследования;
- готовность пациента и его способность соблюдать расписание запланированных визитов, план лечения, лабораторных анализов и прочих процедур, предусмотренных исследованием;
- наличие подтвержденного диагноза: базальноклеточный рак кожи, поверхностная форма или нодулярная форма, при локализации на туловище и конечностях (исключая кисти, стопы, околоногтевые зоны) — не более 20 мм, при локализации на коже шеи, волосистой части головы, лба и щек — до 10 мм.

Неинвазивная верификация новообразований с помощью конфокальной микроскопии проводилась перед проведением биопсии, сразу после процедуры лазерного воздействия, через 4 недели после окончания лечения при условии полноценной эпителизации зоны вмешательства, а также через 6 месяцев, далее

по показаниям при наличии клинических и дерматоскопических признаков рецидивирования на протяжении 3 лет наблюдения.

Критерии исключения: очаги диаметром более 2 см, инфильтративный тип роста опухоли, рецидивный характер поражения.

Методика проведенного лечения пациентов с базальноклеточным раком кожи

В зависимости от выявленного гистологического подтипа базальноклеточного рака кожи (поверхностная или нодулярная форма) пациенты были разделены на две группы.

Включенным в исследование пациентам предусматривалось проведение лечения методом секвентальной высокоинтенсивной селективной лазерной коагуляции с использованием лазерного излучения с длиной волны 585 и 1064 нм.

Метод секвентальной селективной лазерной коагуляции основан на одновременном последовательном использовании излучения с длиной волны 585 и 1064 нм с коротким промежутком между импульсами. При воздействии лазерного излучения с длиной волны 585 нм 60% оксигемоглобина коагулируется, а 40% трансформируется в метгемоглобин. Метгемоглобин поглощает энергию лазерного излучения с длиной волны 1064 нм в 3–5 раз эффективнее, что позволяет уменьшить плотность энергии в импульсе для повышения безопасности пациента. Увеличение абсорбции и глубины проникновения излучения обеспечивает лучший терапевтический результат.

В зависимости от эффективности терапии было выполнено от 1 до 3 процедур с интервалом в 3 недели. Были использованы следующие параметры: плотность энергии в импульсе 585 нм — 8 Дж/см²; длительность импульса — 3 мс; плотность энергии в импульсе 1064 нм — 60 Дж/см²; длительность импульса — 10 мс; межимпульсный интервал — 250 мс; диаметр лазерного луча — 7 мм; степень перекрытия импульсов — 10%; уровень динамического охлаждения — 4; количество проходов — 2.

Критерии эффективности подобранных параметров — появление пурпуры, потемнение или появление серого оттенка области воздействия. Область воздействия включает в себя не менее 5 мм окружающей опухоль видимой здоровой ткани.

После лазерного воздействия проводилось повторное прижизненное конфокальное лазерное сканирующее исследование очага поражения для оценки сохранности кровотока в сосудах опухоли, при сохранении кровотока проводилось повторное воздействие.

Материалы исследования. Характеристика пациентов, включенных в исследование

В исследование включено 30 пациентов с гистологически подтвержденным базальноклеточным раком кожи, получавших лечение в условиях консультативно-диагностического центра ФГБУ «ГНЦДК» Минздрава России в период с 2020 по 2022 г.

На проведение исследования было получено разрешение локального этического комитета № 1 от 31 января 2022 г.

Пациенты находились под наблюдением от 12 до 24 месяцев (в среднем — 20,2 месяца).

Распределение по полу и возрасту составляло 9 мужчин (30%) в возрасте от 53 до 88 лет (средний — 66) и 21 женщина (70%) в возрасте от 38 до 76 лет (средний — 63,8). Наибольшее число пациентов в группе с поверхностной формой базальноклеточного рака кожи — это пациенты в возрасте 60–70 лет и в возрасте старше 71 года (по 7 (46%) пациентов, что вместе составляет 92% исследованной выборки). Наибольшее число пациентов в группе с нодулярной формой базальноклеточного рака кожи — это пациенты в возрасте 50–60 лет (7 (46%) пациентов). Распределение пациентов по фототипу кожи следующее: I фототип — 10 (30%) пациентов; II фототип — 14 (46%); III фототип — 6 (24%).

По результатам клинической, дерматоскопической и патоморфологической характеристики очагов получено следующее распределение в зависимости от клинической формы базальноклеточного рака кожи: 15 (50%) поражений — поверхностные (наиболее частая форма) и 15 (50%) — нодулярные. Диаметр поражения варьировал от 5 до 20 мм (среднее значение — 8 мм), чаще всего диаметр составлял до 10 мм — 12 (40%) случаев, наиболее редко встречался диаметр более 15 мм — 4 (15%) или до 5 мм — 4 (15%) случаев.

Наиболее частой локализацией очагов являлась кожа области спины — 12 (40%) и груди — 7 (23%) случаев, также патологический процесс был локализован на коже области лица — 1 (3%) случай, в области живота — 3 (10%), области верхней конечности — 3 (10%), области нижней конечности — 4 (14%) (табл. 1).

Результаты

Всего под наблюдением находилось 30 пациентов с базальноклеточным раком кожи. Распределение по полу и возрасту составляло 9 мужчин (30%) в воз-

расте от 53 до 88 лет (средний — 66) и 21 женщина (70%) в возрасте от 38 до 76 лет (средний — 63,8).

Распределение пациентов по фототипу кожи следующее: I фототип — 10 (30%) пациентов; II фототип — 14 (46%); III фототип — 6 (24%).

В подгруппе пациентов с нодулярной формой базальноклеточной карциномы (*n* = 15): 6 мужчин (40%), средний возраст — 65 лет, и 9 женщин (60%), средний возраст — 56 лет. У 11 пациентов длительность курса лечения составила 1 процедуру, у 3 пациентов — 2 процедуры, у 1 пациента — 3 процедуры. В настоящее время пациенты завершили лечение и находятся под наблюдением с визитами каждые 6 месяцев в течение 5 лет. По данным дерматоскопического и конфокально-микроскопического исследований продолженный рост и рецидив у всех пациентов отсутствуют. Побочных эффектов и нежелательных явлений не зафиксировано (рис.1).

В подгруппе пациентов с поверхностной базальноклеточной карциномой (*n* = 15): 12 женщин (80%), средний возраст — 69,6 года, и 3 мужчин (20%), средний возраст — 67 лет. У 2 пациентов курс лечения составил — 2 процедуры, у 13 пациентов — 1 процедуру. По данным дерматоскопического и конфокально-микроскопического исследований продолженный рост и рецидив у всех пациентов отсутствуют. Побочных эффектов и нежелательных явлений на данный момент не зафиксировано (рис. 2).

Побочные эффекты лазерного лечения были временными. Непосредственный клинический результат в виде пурпуры был показателем эффективности подбранных параметров лечения и наблюдался при всех процедурах. Наблюдалось постепенное уменьшение эритемы и пурпуры на протяжении всей серии лазерных процедур в случае курсового лечения. У пациентов, получавших курсовое лечение, развилась временная гиперпигментация.

Таблица 1. Характеристика патологических очагов обследованных пациентов (*n* = 30, abs.)
Table 1. Characteristics of lesions of examined patients (*n* = 30, abs.)

	Характеристика	Показатель	
		абс.	%
Локализация	Лицо	1	3
	Грудь	7	23
	Живот	3	10
	Спина	12	40
	Верхняя конечность	3	10
	Нижняя конечность	4	14
Размер, мм	До 5	4	15
	До 10	12	40
	До 15	10	30
	Более 15	4	15
Гистологический тип	Нодулярный	15	50
	Поверхностный	15	50

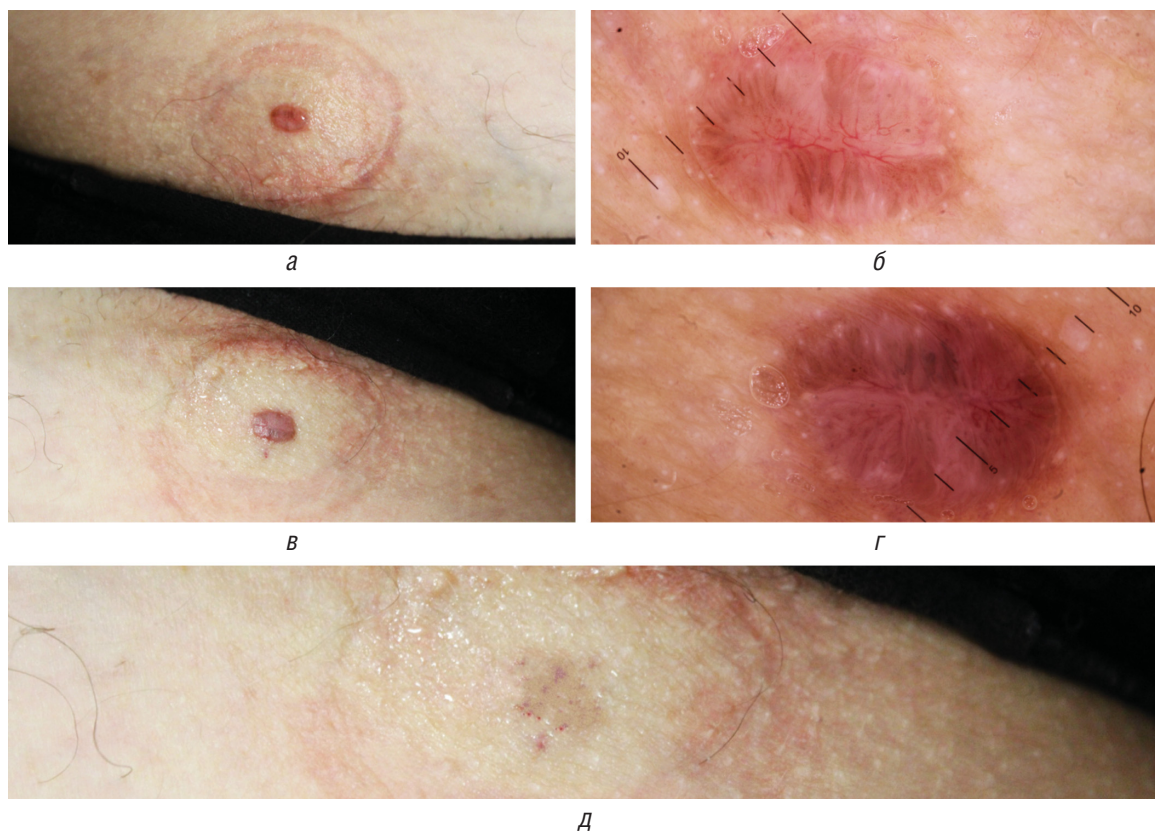


Рис. 1. Динамика клинической и дерматоскопической картины при лечении нодулярной формы базальноклеточной карциномы в процессе лечения: *а, б* — до лечения; *в, г* — сразу после процедуры; *д* — через 1 месяц после лечения
 Fig. 1. Dynamics of the clinical and dermoscopic picture during the treatment of the nodular form of basal cell carcinoma during treatment: *a, б* – before treatment; *в, г* – immediately after the procedure; *д* – 1 month after treatment

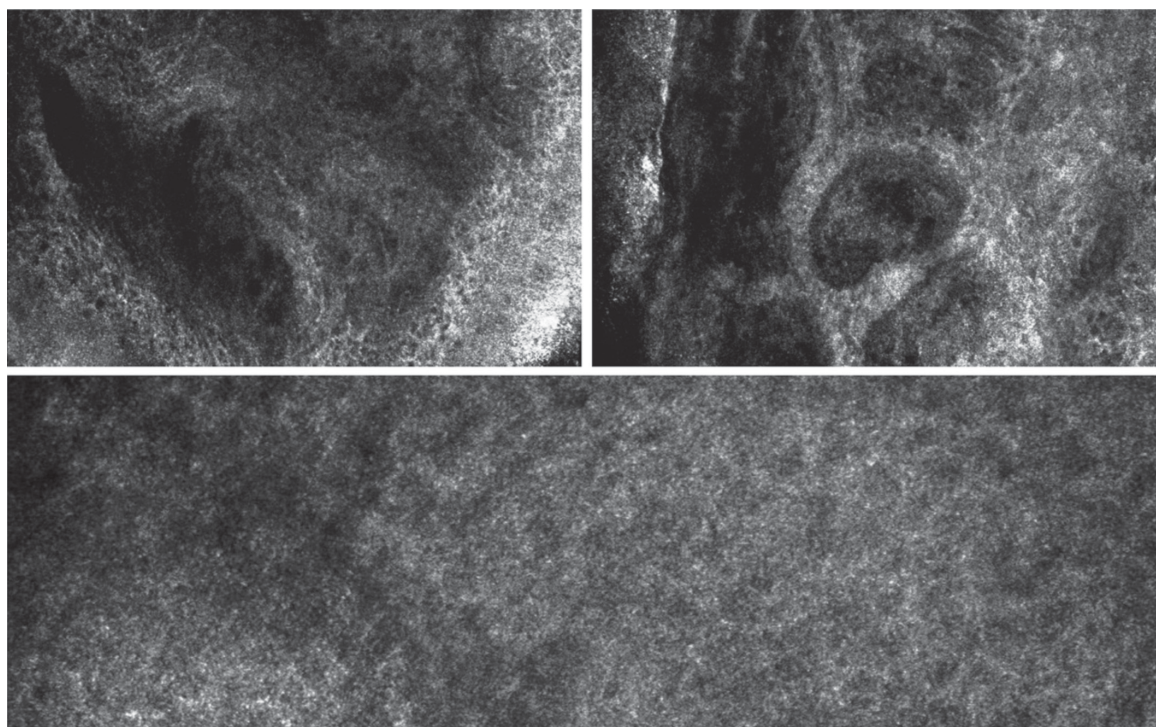


Рис. 2. Конфокальная микроскопия очага поражения до лечения (верхний ряд), через 1 месяц после лечения (нижнее фото)
 Fig. 2. Confocal microscopy of the lesion before treatment (top row), 1 month after treatment (bottom photo)

Обсуждение

Использование лазерного излучения с длиной волны 585 и 1064 нм может быть перспективным для лечения базальноклеточного рака благодаря его способности воздействовать на артериальные сосуды опухоли. В большинстве проведенных до настоящего времени исследований, посвященных лечению базальноклеточного рака кожи на основе принципов селективной лазерной коагуляции, был использован импульсный лазер на красителе, длина волны — 585 нм.

По данным различных авторов, эффективность лечения составляла от 71 до 92% полного регресса очагов базальноклеточного рака кожи после 4 процедур, проводимых каждые 2 недели. Эффективность лечения зависела от гистологического подтипа опухоли и была выше в случае поверхностной формы, а также при использовании суммированных импульсов [8–11]. Лазерное излучение с длиной волны 585 нм хорошо поглощается гемоглобином и оксигемоглобином, но глубина проникновения ограничена уровнем сетчатого слоя дермы, что позволяет использовать данный подход для эффективного воздействия на очаги поверхностной формы базальноклеточного рака кожи.

Лазерное излучение с длиной волны 1064 нм отличается большей пенетрирующей способностью (до 8 мм), что позволяет использовать его для лечения очагов нодулярного подтипа базальноклеточного рака кожи. Частота рецидивов после лечения пациентов с базальноклеточным раком кожи при наблюдении более 5 лет составила для первичных базалиом — 3,1%, для рецидивных — 4,1% [13], а в исследовании O. Markowitz (2021) для первичных базалиом — 2%, для рецидивных — 11,8% при сроке наблюдения 12 месяцев [14].

Комбинированное секвентальное использование лазерного излучения с длиной волны 585 и 1064 нм для лечения пациентов с базальноклеточным раком кожи описано в исследовании H.R. Jalian и соавт. (2013). 10 пациентов с 13 очагами базальноклеточного рака кожи получили до 4 процедур с интервалом в 2–4 недели. Примерно половина всех очагов проде-

монстрировала полный ответ на 4 процедуры ($n = 7/12$; 58%). При стратификации по размеру 75% всех опухолей менее 1 см в диаметре ($n = 6/8$) показали полный ответ [15].

В нашем исследовании эффективность составила 100%, что связано с проведением после процедуры прижизненного конфокального микроскопического исследования для контроля эффективности деструкции сосудов опухоли и повторного воздействия в случае фиксации кровотока в капиллярах области очага поражения. Результаты исследования носят предварительный характер, так как период наблюдения составил 24 месяца.

Заключение

Использование комбинированного секвентального лазерного излучения с длиной волны 585 и 1064 нм является эффективным методом лечения пациентов с клиническими формами базальноклеточного рака кожи, имеющими низкий риск рецидива. Результаты исследования показывают, что клиническое удаление опухоли без рубцевания может быть достигнуто с помощью альтернативного варианта лечения в тех случаях, когда использование традиционных хирургических подходов затруднительно.

Ограничения исследования

Поскольку исследовалась лазерная терапия поверхностного и узлового подтипов базальноклеточного рака кожи, эффективность лазерного лечения агрессивных подтипов (инфильтративная, морфеоформная) не может быть экстраполирована на основании результатов этого исследования.

Кроме того, очаги базальноклеточного рака кожи в нашем исследовании были представлены небольшими опухолями, что ограничивает возможность обобщения до большего разнообразия, при котором лазерное лечение может представлять особый интерес.

Наконец период наблюдения составлял менее 5 лет, который необходимо использовать, чтобы дополнительно прояснить вероятность рецидива. ■

Литература/References

1. Flohil SC, Seubring I, van Rossum MM, Coebergh JW, de Vries E, Nijsten T. Trends in Basal cell carcinoma incidence rates: a 37-year Dutch observational study. *J Invest Dermatol.* 2013;133(4):913–918. doi: 10.1038/jid.2012.431
2. Кубанов А.А., Кондрахина И.Н., Плахова К.И., Сайтбурханов Р.Р. Современное представление о патогенезе базальноклеточного рака кожи. *Вестник дерматологии и венерологии.* 2021;97(5):38–51. [Kubanov AA, Kondrakhina IN, Plakhova KI, Saitburkhanov RR. Modern understanding of the pathogenesis of basal cell skin cancer. *Vestnik Dermatologii i Venerologii.* 2021;97(5):38–51. (In Russ.)]. doi: 10.25208/vdv1277
3. Arits AH, Schlangen MH, Nelemans PJ, Kelleners-Smeets NW. Trends in the incidence of basal cell carcinoma by histopathological subtype. *J Eur Acad Dermatol Venerol.* 2011;25(5):565–569. doi: 10.1111/j.1468-3083.2010.03839.x
4. Кубанов А.А., Сайтбурханов Р.Р., Плахова К.И., Кондрахина И.Н. Возможности нехирургических методов лечения базальноклеточного рака кожи. *Вестник дерматологии и венерологии.* 2021;97(6):20–32. [Kubanov AA, Saitburkhanov RR, Plakhova KI, Kondrakhina IN. Non-surgical treatments for basal cell skin cancer. *Vestnik dermatologii i venerologii.* 2021;97(6):20–32. (In Russ.)]. doi: 10.25208/vdv1294
5. Bungărdean RM, Stoia MA, Pop B, Crișan M. Morphological aspects of basal cell carcinoma vascularization. *Rom J Morphol Embryol.* 2023;64(1):15–23. doi: 10.47162/RJME.64.1.02
6. González S, Tannous Z. Real-time, in vivo confocal reflectance microscopy of basal cell carcinoma. *J Am Acad Dermatol.* 2002;47(6):869–874. doi: 10.1067/mjd.2002.124690
7. Anderson RR, Parrish JA. Selective photothermolysis: precise microsurgery by selective absorption of pulsed radiation. *Science.* 1983;220(4596):524–527. doi: 10.1126/science.6836297
8. Shah SM, Konnikov N, Duncan LM, Tannous ZS. The effect of 595 nm pulsed dye laser on superficial and nodular basal cell carcinomas. *Lasers Surg Med.* 2009;41(6):417–422. doi: 10.1002/lsm.20787
9. Konnikov N, Avram M, Jarell A, Tannous Z. Pulsed dye laser as a novel non-surgical treatment for basal cell carcinomas: response and follow

up 12–21 months after treatment. *Lasers Surg Med.* 2011;43(2):72–78. doi: 10.1002/lsm.21035

10. Tran HT, Lee RA, Oganessian G, Jiang SB. Single treatment of non-melanoma skin cancers using a pulsed-dye laser with stacked pulses. *Lasers Surg Med.* 2012;44(6):459–467. doi: 10.1002/lsm.22032

11. Сайтбурханов Р.П., Кондрахина И.Н., Плахова К.И., Кубанов А.А. Использование лазерного излучения с длиной волны 585 и 1064 нм для лечения базальноклеточного рака кожи. *Вестник дерматологии и венерологии.* 2022;98(6):89–100. [Saytburkhanov RR, Kondrakhina IN, Plakhova XI, Kubanov AA. The use of 585 and 1064 nm laser for the treatment of basal cell skin cancer. *Vestnik Dermatologii i Venerologii.* 2022;98(6):89–100. (In Russ.)] doi: 10.25208/vdv1390

12. El-Tonsy MH, El-Domyati MM, El-Sawy AE, El-Din WH, Anbar Tel-D, Raouf HA. Continuous-wave Nd:Yag laser hyperthermia: a successful modality in treatment of basal cell carcinoma. *Dermatol Online J.* 2004;10(2):3.

13. Moskalik K, Kozlow A, Demin E, Boiko E. Powerful neodymium laser radiation for the treatment of facial carcinoma: 5 year follow-up data. *Eur J Dermatol.* 2010;20(6):738–742. doi: 10.1684/ejd.2010.1055

14. Markowitz O, Bressler MY. Combining Nd:YAG laser with optical coherence tomography for nonsurgical treatment of basal cell carcinoma. *Lasers Surg Med.* 2022;54(1):105–112. doi: 10.1002/lsm.23455

15. Jalian HR, Avram MM, Stankiewicz KJ, Shofner JD, Tannous Z. Combined 585 nm pulsed-dye and 1,064 nm Nd:YAG lasers for the treatment of basal cell carcinoma. *Lasers Surg Med.* 2013;46(1):1–7. doi: 10.1002/lsm.22201

Участие авторов: все авторы несут ответственность за содержание и целостность всей статьи. Анализ литературы, сбор, анализ, интерпретация клинических данных, лечение пациентов — Р.П. Сайтбурханов; анализ литературных данных, формирование структуры статьи — И.Н. Кондрахина; отбор литературных данных, подготовка к публикации — К.И. Плахова; редактирование статьи — А.А. Кубанов.

Authors' participation: all authors are responsible for the content and integrity of the entire article. Literature analysis, analysis and interpretation of clinical data, treatment of patients — Rifat R. Saytburkhanov; analysis of literature data, design of the article — Irina N. Kondrakhina; selection of literature data, preparation for publication — Xenia I. Plakhova; article editing — Alexey A. Kubanov.

Информация об авторах

*Сайтбурханов Рифат Рафаилович — врач-дерматовенеролог; адрес: 107076, Москва, ул. Короленко 3, стр. 6.; ORCID: <https://orcid.org/0000-0001-6132-5632>; eLibrary SPIN: 1149-2097; e-mail: rifat03@yandex.ru

Кондрахина Ирина Никифоровна — д.м.н.; ORCID: <https://orcid.org/0000-0003-3662-9954>; eLibrary SPIN: 8721-9424; e-mail: kondrakhina77@gmail.com

Плахова Ксения Ильинична — д.м.н.; ORCID: <https://orcid.org/0000-0003-4169-4128>; eLibrary SPIN: 7634-5521; e-mail: plakhova@cnikvi.ru

Кубанов Алексей Алексеевич — д.м.н., профессор, академик РАН; ORCID: <https://orcid.org/0000-0002-7625-0503>; eLibrary SPIN: 8771-4990; e-mail: alex@cnikvi.ru

Information about the authors

*Rifat R. Saytburkhanov — dermatovenereologist; address: 3 bldg 6 Korolenko street, 107076 Moscow, Russia; ORCID: <https://orcid.org/0000-0001-6132-5632>; eLibrary SPIN: 1149-2097; e-mail: rifat03@yandex.ru

Irina N. Kondrakhina — MD, Dr. Sci. (Med.); ORCID: <https://orcid.org/0000-0003-3662-9954>; eLibrary SPIN: 8721-9424; e-mail: kondrakhina77@gmail.com

Xenia I. Plakhova — MD, Dr. Sci. (Med.); ORCID: <https://orcid.org/0000-0003-4169-4128>; eLibrary SPIN: 7634-5521; e-mail: plakhova@cnikvi.ru

Alexey A. Kubanov — MD, Dr. Sci. (Med.); Professor, Academician of the Russian Academy of Sciences; ORCID: <https://orcid.org/0000-0002-7625-0503>; eLibrary SPIN: 8771-4990; e-mail: alex@cnikvi.ru

Статья поступила в редакцию: 01.10.2023

Принята к публикации: 17.11.2023

Опубликована онлайн: 27.12.2023

Submitted: 01.10.2023

Accepted: 17.11.2023

Published online: 27.12.2023

<https://doi.org/10.25208/vdv14865>

Анализ современного сексуального поведения и оценка знаний молодежи о ВИЧ-инфекции и ИППП

© Хрянин А.А.*, Шликс Т.А., Русских М.В.

Новосибирский государственный медицинский университет, Новосибирск, Россия

Обоснование. За последние 30 лет заболеваемость ВИЧ-инфекцией среди молодежи в мире снизилась благодаря использованию антиретровирусной терапии и доконтактной профилактике. Однако заболеваемость инфекциями, передаваемыми половым путем (ИППП), в этой популяции снижается значительно медленнее, чем заболеваемость ВИЧ-инфекцией. Вследствие этого современный анализ осведомленности молодежи о ВИЧ-инфекции и ИППП представляет особую важность для первичной профилактики этих инфекций.

Цель исследования. Оценить особенности полового поведения и информированность молодежи в отношении ИППП и ВИЧ-инфекции, а также изучить отношение и степень готовности к оказанию помощи ВИЧ-инфицированным пациентам среди студентов медицинского университета.

Методы. Для оценки уровня информированности по вопросам профилактики и рискованного полового поведения в отношении ИППП и ВИЧ-инфекции проведен социологический опрос путем анонимного анкетирования с подписанием добровольного информированного согласия. Среди респондентов использовалась анкета, состоящая из 23 вопросов, разработанная сотрудниками кафедры дерматовенерологии ПСПбГМУ им. акад. И.П. Павлова и Центра социологии девиантности и социального контроля Института социологии РАН, адаптированная авторами. Анкета состояла из двух частей: в первой содержались вопросы, характеризующие знания студентов о путях передачи ИППП/ВИЧ-инфекции и методах профилактики, вторая была посвящена вопросам рискованного сексуального поведения студентов. Также оценивалось отношение студентов к ВИЧ-положительным людям, для этого была использована адаптированная анкета, созданная на основе типового опросника ЮНЭЙДС (Объединенная программа Организации Объединенных Наций по ВИЧ/СПИД). Для выявления психологических особенностей студентов, которые могут оказывать влияние на поведение, склонность к риску, отношение к болезни, была применена методика оценки уровня коммуникативной толерантности В.В. Бойко. Анализ распределения ответов осуществлялся по всей совокупности опрошенных и представлен соответствующим объемом по каждой анкете. Статистический анализ проведен с использованием программ Microsoft Excel и SPSS. Оценивались критерий χ^2 и независимый *t*-критерий Стьюдента. Статистическая значимость была установлена как $p < 0,05$.

Результаты. Всего в исследовании, которое проводилось в 2022–2023 гг., приняли участие 565 студентов IV курса НГМУ: 312 студентов лечебного, 172 — педиатрического, 18 — медико-профилактического и 63 студента стоматологического факультетов. Результаты исследования продемонстрировали, что использование Интернета среди молодежи как источника информирования о ИППП и ВИЧ-инфекции с каждым годом становится все более популярным. Половое поведение участвующих в исследовании студентов характеризуется как рискованное. Установлено, что студенты медицинского университета (20,5%) испытывают страх заражения ВИЧ-инфекцией при оказании медицинской помощи ВИЧ-инфицированным пациентам. Уровень профессиональной коммуникативной толерантности будущих врачей оценивается как высокий.

Заключение. Низкий уровень информированности среди молодежи в отношении сексуального здоровья требует усиления уже существующих мероприятий по первичной профилактике ИППП и ВИЧ-инфекции, а также введения новых мер профилактики в отношении этих инфекций, адаптированных к потребностям молодых людей. Выявленное в процессе опроса у студентов медицинского университета незнание правовых аспектов оказания помощи ВИЧ-инфицированным больным требует более детального изучения данных вопросов во время подготовки будущих врачей к профессиональной деятельности.

Ключевые слова: половое поведение; студенты; ВИЧ-инфекция; инфекции, передаваемые половым путем; информированность; первичная профилактика; коммуникативная толерантность

Конфликт интересов: авторы данной статьи подтвердили отсутствие конфликта интересов, о котором необходимо сообщить.

Источник финансирования: рукопись подготовлена и опубликована за счет финансирования по месту работы авторов.

Благодарность: авторы выражают искреннюю признательность и благодарность за помощь в организации проведения исследования ректору НГМУ профессору И.О. Маринкину, студентам НГМУ Д.А. Бордакову, К.В. Горячеву, М.М. Зубаревой и С.А. Жаркомбаевой.

Для цитирования: Хрянин А.А., Шликс Т.А., Русских М.В. Анализ современного сексуального поведения и оценка знаний молодежи о ВИЧ-инфекции и ИППП. Вестник дерматологии и венерологии. 2023;99(6):45–52.

doi: <https://doi.org/10.25208/vdv14865>



<https://doi.org/10.25208/vdv14865>

Analysis of contemporary sexual behavior and assessment of youth knowledge about HIV infection and STIs

© Aleksey A. Khryanin*, Tatiana A. Shpiks, Maria V. Russkikh

Novosibirsk State Medical University, Novosibirsk, Russia

Background. Globally, the incidence of HIV infection among young people has declined over the past 30 years due to the introduction of antiretroviral therapy and pre-exposure prophylaxis. However, the incidence of STIs in this population is declining at a much slower rate than HIV incidence. As a consequence, analyzing young people's awareness of HIV and STIs is of particular importance for primary prevention.

Aims. To assess the specifics of sexual behavior and awareness among young people regarding STIs and HIV infection, as well as to study the attitude and degree of readiness to help HIV-infected patients among medical university students.

Methods. To assess the level of awareness on STI and HIV prevention and risky sexual behavior, a sociological survey was conducted through an anonymous questionnaire with the signing of voluntary anonymous consent. The respondents used a questionnaire consisting of 23 questions developed by the staff of the Department of Dermatology and Venereology of the Pavlov State Medical University, St. Petersburg. The Center for the Sociology of Deviancy and Social Control of the Institute of Sociology of the Russian Academy of Sciences, as adapted by the authors. The questionnaire consisted of two parts; the first part contained questions characterizing students' knowledge of STI/HIV transmission routes and prevention methods. The second part of the questionnaire focused on students' risky sexual behavior. Students' attitudes towards HIV-positive people themselves were also assessed, using an adapted questionnaire based on the UNAIDS (Joint United Nations Programme on HIV/AIDS) model questionnaire. To identify the psychological features of the students, which may influence the behavior, the propensity to risk, the attitude towards the disease, the method of assessing the level of communicative tolerance of V.V. Boyko was used. The distribution of responses was analyzed for the entire population of respondents, a representative appropriate volume for each questionnaire. Statistical analysis was performed using Microsoft Excel and SPSS. The χ^2 criterion and Student's independent t-criterion were assessed. Statistical significance was set as $p < 0.05$.

Results. A total of 565 4th year NSMU students participated in the study which was conducted from 2022–2023: 312 people from the Faculty of Medicine, 172 people from the Faculty of Pediatrics, 18 people from the medical and preventive faculty, and 63 students from the Faculty of Dentistry. The results of the study demonstrated that the use of the Internet among young people as a source of information about STIs and HIV infection is becoming more popular year by year. The sexual behavior of the students participating in the study was characterized as risky. It was found that medical students (20.5%) experience fear of HIV infection when providing medical care to HIV-infected patients. The level of professional communicative tolerance of future physicians is assessed as high.

Conclusions. The low level of awareness among young people with regard to sexual health requires strengthening the implementation of existing activities on primary prevention of STIs and HIV infection, as well as the introduction of new preventive measures for these infections, adapted to the needs of young people. The ignorance of the legal aspects of providing care to HIV-infected patients, which was revealed in the course of the survey among medical students, requires more detailed study of these issues during the preparation of future doctors for professional activities.

Keywords: sexual behavior; young people; HIV infection; sexually transmitted infections; awareness; primary prevention; communicative tolerance

Conflict of interest: the authors of this article confirmed the absence of a conflict of interest, which must be reported.

Source of funding: the manuscript was prepared and published at the expense of funding at the place of work of the authors.

Acknowledgements: the authors are grateful to the rector of NSMU Professor I.O. Marinkin, students of NSMU D.A. Bordakov, K.V. Goryachev, M.M. Zubareva and S.A. Zharkombaeva for assistance in organizing this study.

For citation: Khryanin AA, Shpiks TA, Russkikh MV. Analysis of contemporary sexual behavior and assessment of youth knowledge about HIV infection and STIs. *Vestnik Dermatologii i Venerologii*. 2023;99(6):45–52. doi: <https://doi.org/10.25208/vdv14865>



Обоснование

По оценкам Всемирной организации здравоохранения (ВОЗ) более 1 млн человек в возрасте 15–49 лет ежегодно заражаются инфекциями, передаваемыми половым путем (ИППП), что ставит под угрозу репродуктивное здоровье молодежи и более взрослого населения [1, 2]. В настоящее время ИППП характеризуются бессимптомностью или скрытым клиническим течением. Следствием скрытого течения ИППП являются такие тяжелые осложнения, как вторичное бесплодие, рак шейки матки, воспалительные заболевания органов малого таза у женщин, эпидидимит, орхит и простатит у мужчин [3–6]. Научные исследования свидетельствуют, что малосимптомное или бессимптомное течение ИППП наиболее часто встречается в молодом возрасте [7, 8].

Согласно данным ЮНЕЙДС, в 2021 г. Россия вошла в пятерку стран с самой высокой скоростью распространения ВИЧ-инфекции — на Российскую Федерацию пришлось 3,9% из 1,5 млн новых случаев заражения ВИЧ в мире [9]. Многочисленные исследования, связанные с изучением ИППП и ВИЧ-инфекции, посвященные репродуктивному здоровью и рискованному сексуальному поведению молодежи [10–12]. Анализ литературных источников свидетельствует, что именно молодежь является одной из наиболее уязвимых групп риска в отношении ИППП и ВИЧ-инфекции [13–15].

В последнее время появляется все больше научных исследований, посвященных стигме и здоровью людей, живущих с ВИЧ-инфекцией (ЛЖВ), а также доступности ЛЖВ к медицинским и социальным услугам в обществе [16, 17]. В этих исследованиях сообщается о дискриминации в сфере здравоохранения по отношению к ЛЖВ, проявляющейся в отказе в медицинской помощи, нарушении конфиденциальности, негативном отношении со стороны медицинских работников [18, 19]. Стигма и дискриминация в студенческой среде остаются серьезным препятствием на профессиональном пути развития будущих врачей. Исследование, проведенное в Саудовской Аравии среди студентов стоматологического факультета, выявило стигматизирующее отношение будущих врачей к пациентам с ВИЧ-инфекцией. Наиболее значимые предикторы дискриминации включали: страх случайного заражения, нежелание лечить этих пациентов и опасения по поводу собственной безопасности [20]. Согласно российскому исследованию, которое проводилось среди 500 студентов-медиков одного из медицинских вузов РФ, установлено, что среди студентов-медиков в России преобладает предвзятое отношение к ВИЧ-инфицированным пациентам и представителям маргинализированных подгрупп населения [21].

Таким образом, исследовательский интерес к изучению особенностей полового поведения и информированности об ИППП/ВИЧ-инфекции, а также отношению будущих врачей к ВИЧ-инфицированным пациентам весьма обоснован.

Цель исследования — оценить особенности полового поведения и информированность молодежи в отношении ИППП и ВИЧ-инфекции, а также изучить отношение и степень готовности к оказанию помощи ВИЧ-инфицированным пациентам среди студентов медицинского университета.

Методы

Дизайн исследования

Исследование проводилось в три этапа. Первый этап включал социологический опрос молодых людей по анкете, посвященной информированности об ИППП и ВИЧ-инфекции и особенностям полового поведения. На втором этапе для выявления психологических особенностей студентов, которые могут оказывать влияние на поведение, склонность к риску, отношение к болезни, была применена методика оценки уровня коммуникативной толерантности В.В. Бойко. На третьем этапе оценивалось отношение студентов к ЛЖВ, для этого была использована адаптированная анкета, созданная на основе типового опросника ЮНЭЙДС.

Критерии соответствия

Критерии включения респондентов: подписание информированного согласия на участие в социологическом опросе; возраст респондентов старше 15 лет; респонденты мужского и женского пола.

Критерии исключения респондентов: неполное/неправильное заполнение анкеты; отказ респондента от участия в социологическом опросе.

Продолжительность исследования

Исследование проводилось в период с 2022 по 2023 г.

Исходы исследования

Основной исход исследования. Результаты проведенного исследования требуют совершенствования методов первичной профилактики ИППП и ВИЧ-инфекции в соответствии с полученными современными тенденциями и предпочтениями по источникам информации у молодых людей.

Методы статистического анализа данных. Статистический анализ проведен с использованием программ Microsoft Excel и SPSS. Оценивались критерий χ^2 и независимый t -критерий Стьюдента. Статистическая значимость была установлена как $p < 0,05$.

Результаты

Объекты (участники) исследования

Участниками настоящего исследования были студенты-медики, обучающиеся в Новосибирском государственном медицинском университете (НГМУ), лечебного, педиатрического, стоматологического и медико-профилактического факультетов.

Основные результаты исследования

Всего в исследовании принимало участие 565 студентов (табл. 1). Возрастной диапазон участников составил от 15 до 38 лет (средний возраст — $20,2 \pm 2,1$ года). Первое анкетирование «Знания и информированность студентов Новосибирска о ВИЧ-инфекции/ИППП и особенности их полового поведения» было посвящено оценке информированности молодежи в отношении ВИЧ-инфекции/ИППП. На момент опроса половую жизнь начали 462 (81,7%) студента, средний возраст начала половой жизни составил $17,3 \pm 1,6$ года. Важно отметить, что 34,2% опрошенных вступали в первый половой контакт в возрасте 12–16 лет. Кроме того, юноши, в отличие от девушек, достоверно чаще вступали в первый половой контакт, будучи младше 17 лет ($p < 0,01$). Мотивы вступления в первый половой контакт у юношей и девушек различались. Любовь являлась главной

Таблица 1. Распределение респондентов по факультетам IV курса НГМУ
Table 1. Distribution of respondents by departments of the 4th year of NSMU

Респонденты	Факультет				Итого, л (%)
	Педиатрический	Лечебный	Медико-профилактический	Стоматологический	
Юноши	37	111	0	29	177 (31,3)
Девушки	135	201	18	34	388 (68,7)

причиной начала половой жизни у девушек (75,0%), тогда как у юношей основным мотивом было половое влечение (51,0%).

Склонность к рискованному сексуальному поведению прослеживается как у юношей, так и у девушек. Однополые сексуальные контакты были у 7,0% опрошенных студентов. Кроме того, 12,4% студентов вступали в сексуальные отношения с малознакомыми людьми, из них 4,6% — в состоянии алкогольного/наркотического опьянения. На наличие постоянного сексуального партнера указывали 65,0% опрошенных студентов. Следует отметить, что за последние 3 месяца (до анкетирования) 7,5% опрошенных респондентов имели два половых партнера и более. Кроме того, респондентам, живущим половой жизнью на момент опроса, был задан вопрос относительно ранее перенесенных ИППП. В результате опроса удалось установить, что 3,6% студентов уже переносили одну из ИППП (сифилис, трихомониаз, гонорея, хламидиоз, уrogenитальные заболевания, вызванные *Mycoplasma genitalium*). При этом уровень информированности об ИППП/ВИЧ среди этих студентов не имел достоверных различий.

Результаты опроса свидетельствуют, что большинство (87%) обучающихся студентов предпочитали получать информацию по вопросам половой жизни из сети Интернет, а также в ходе обсуждения волнующих вопросов с друзьями (77,5%). При изучении знаний о путях передачи ВИЧ-инфекции (как одной из наиболее опасных ИППП) установлено, что подавляющее большинство опрошиваемых студентов верно ответили на поставленные вопросы.

Мнения студентов об использовании презервативов неоднозначны. С утверждением «мне не нравится использовать презерватив» согласились 25,0% опрошенных студентов. Установлено, что 63,0% респондентов считают презерватив «надежной защитой от ВИЧ-инфекции/ИППП». Одним из ключевых был вопрос анкетирования, посвященный удовлетворенности пропагандой профилактики ВИЧ-инфекции/ИППП в Новосибирске, так как эпидемиологическая обстановка остается неблагоприятной. Установлено, что 59,3% опрошенных студентов считали недостаточной освещенной проблему ВИЧ-инфекции в городе.

С целью выяснения отношения студентов медицинского университета к ВИЧ-инфицированным пациентам был проведен социологический опрос в виде анонимного анкетирования. Для опроса была использована адаптированная анкета, созданная на основе типового опросника ЮНЭЙДС. Результаты опроса свидетельствуют, что в своей практической деятельности 18,0% студентов оказывали помощь больным с ВИЧ-инфекцией, в то время как только 12,0% проходили

курсы по оказанию помощи этому контингенту больных. В ходе проведенного анкетирования установлено, что основным источником информации о ВИЧ/СПИДе для студентов медицинского университета являлся Интернет. Данный вид получения информации выбрали большинство студентов — 77,0%.

Анкета также включала вопросы, касающиеся этических убеждений учащихся в области здравоохранения, в отношении тестирования, раскрытия информации и условий оказания помощи пациентам с ВИЧ/СПИД. Большинство студентов (91,7%) считали, что тест на ВИЧ-инфекцию должен стать неотъемлемой частью любого врачебного приема. Однако важно отметить, что 86,0% студентов были уверены, что при определенных обстоятельствах можно проводить этот тест без согласия пациента. Установлено, что 86,3% будущих врачей считали, что медицинские карты пациентов с ВИЧ/СПИД должны иметь соответствующую маркировку в целях оповещения сотрудников больницы о статусе пациента. Кроме того, половина (51,2%) опрошенных студентов поддержала утверждение о соответствующей маркировке палат и кроватей ВИЧ-инфицированных пациентов. Почти треть (31,0%) респондентов отметили, что предпочли бы оказывать помощь человеку без ВИЧ-инфекции, при этом 20,5% студентов указали, что испытывают страх заразиться от ВИЧ-инфицированных пациентов.

С целью уточнения возможных причин дистанцирования студентов от ВИЧ-инфицированных пациентов и обнаружения других барьеров коммуникации между ними была проведена оценка уровня коммуникативной толерантности с помощью методики В.В. Бойко. Методика диагностики коммуникативной толерантности, предложенная в 2003 г., позволяет определить, в какой степени человек в процессе делового или межличностного общения способен проявить терпимость к партнерам по общению. Тест В.В. Бойко содержит 45 вопросов-утверждений, которые сгруппированы в 9 шкал. Респонденты должны были оценить, насколько данные утверждения верны по отношению к ним, используя баллы от 0 до 3. Чем больше набрано баллов, тем ниже степень толерантности. Максимальное количество баллов, которое можно набрать, ответив на все вопросы анкеты, — 135; максимальное количество баллов за каждую из шкал — 15. Полученные результаты по всему опроснику и отдельным шкалам среди студентов НГМУ представлены в табл. 2.

Установлено, что будущие врачи имеют средний уровень толерантности (44 балла). Самый высокий показатель интолерантности обнаружен у студентов лечебного факультета (46 баллов). Низкая степень толерантности студентов была выявлена в шкалах, посвященных неприятию или непониманию индивидуально-

Таблица 2. Средний балл по анкете В.В. Бойко среди студентов IV курса НГМУ
Table 2. Average score according to the questionnaire of V.V. Boyko among 4th year students of NSMU

Шкала	Факультет				В среднем по каждой шкале
	Педиатрический	Лечебный	Стоматологический	Медико-профилактический	
1. Неприятие или непонимание индивидуальности человека	5,3	5,7	4,9	6,1	5,5
2. Использование себя в качестве эталона при оценках других	4,8	6,4	5,0	4,8	5,25
3. Категоричность или консерватизм в оценках людей	5,5	5,5	5,9	6,0	5,7
4. Неумение скрывать или сглаживать неприятные чувства	5,1	5,0	4,9	4,0	4,7
5. Стремление переделать, перевоспитать партнера по общению	4,5	4,7	4,0	3,7	4,2
6. Стремление подогнать других под себя	5,4	5,2	4,9	5,1	5,1
7. Неумение прощать другому ошибки	5,6	5,5	5,2	5,6	5,4
8. Нетерпимость к дискомфортным (болезнь, усталость, отсутствие настроения) состояниям партнера по общению	2,9	3,0	3,2	2,4	2,8
9. Неумение приспосабливаться к другим участникам общения	4,8	4,8	5,2	4,4	4,8
Среднее количество баллов по всей анкете	44	46	43	43	44

сти другого человека, категоричности в оценках других людей и стремлению «подогнать» партнера под себя и сделать его «удобным» в общении. При этом в шкале, посвященной отношению к дискомфортным состояниям пациента (болезнь), была выявлена самая высокая степень толерантности среди других шкал. Из этого следует, что у будущих врачей может сформироваться неготовность принятия пациентов с ВИЧ-положительным статусом.

Обсуждение

Резюме основного результата исследования

Половое поведение участвовавших в исследовании студентов характеризуется как рискованное. Установлено, что 20,5% студентов медицинского университета испытывают страх заражения ВИЧ-инфекцией при оказании медицинской помощи ВИЧ-инфицированным пациентам. Уровень профессиональной коммуникативной толерантности будущих врачей оценивается как высокий.

Обсуждение основного результата исследования

Анализ полученных данных в результате анкетирования 565 студентов медицинского университета в 2022–2023 гг. по вопросам профилактики и рискованного полового поведения в отношении ВИЧ-инфекции и ИППП установил, что основным источником информации о половом поведении среди всех респондентов является Интернет (87%). Для сравнения: исследо-

вание, проведенное авторами ранее, в 2016–2017 гг., среди 874 студентов НГМУ, подтверждает аналогичные результаты. В частности, основным источником информации о половом поведении также является Интернет (76%), что свидетельствует о ежегодном росте популярности этого информационного источника среди молодых людей [11].

Согласно исследованию, проведенному в Смоленской области среди 1708 учащихся средних образовательных учреждений, 62% опрошиваемых респондентов указывали на интернет-ресурсы в качестве основных источников информации об ИППП [22]. Многочисленные зарубежные исследования также свидетельствуют об использовании Интернета как источника по вопросам половой жизни, особенно среди молодежи [23–25].

Возраст начала половой жизни — важный фактор, определяющий инфицирование ИППП, в том числе ВИЧ-инфекцией [26]. В представленном исследовании установлено, что средний возраст начала половой жизни — 17,3 ± 1,6 года. Аналогичные результаты представлены в исследовании, проведенном авторами в 2016–2017 гг. среди 874 студентов НГМУ [11]. Согласно проведенному в Екатеринбурге исследованию по изучению сексуального поведения современной молодежи выявлено, что средний возраст сексуального дебюта среди опрошенных студентов составил 15,6 года [27]. При анализе данных анкетирования студентов IV курса лечебного, педиатрического, стоматологического и медико-профилактического факульте-

тов НГМУ установлено, что будущие врачи обладают моральной зрелостью и отсутствием стереотипного мышления, что проявляется их позитивным отношением к ВИЧ-инфицированным и отсутствием осуждения данной группы пациентов. Также опрос выявил нехватку знаний в правовых аспектах данной проблемы, поскольку проведение теста на ВИЧ-инфекцию без согласия пациента, маркировка его карты и палаты/койки, разглашение ВИЧ-статуса пациента без его согласия являются прямым нарушением прав человека на конфиденциальность. Выявленная в процессе опроса у студентов медицинского вуза тенденция избегать контакта с ВИЧ-инфицированными пациентами связана не с безразличным или пренебрежительным отношением к пациентам, а со страхом заражения. Страх заражения ВИЧ-инфекцией вызывает проблемы коммуникации, студенты стараются избегать этих пациентов, что может привести к уклонению от исполнения своих обязанностей по отношению к пациентам. Этот страх уменьшается по мере получения и накопления знаний о ВИЧ-инфекции. Согласно российскому исследованию, которое проводилось среди 500 студентов одного из медицинских вузов РФ, установлено, что у студентов-медиков также преобладает предвзятое отношение к ВИЧ-инфицированным пациентам [21]. Более того, зарубежное исследование, проведенное среди студентов-медиков в Малайзии, по оценке убеждений и отношения к ЛЖВ также показало неоднозначные результаты. Установлено, что у студентов-медиков в Малайзии преобладали негативные убеждения в отношении тестирования, конфиденциальности, раскрытия информации по отношению к ЛЖВ [28]. Не исключением стало исследование, проведенное в Китае среди 434 студентов-медиков, которое также показало дискриминирующее отношение к ВИЧ-инфицированным пациентам. Так, подавляющее большинство студентов продемонстрировало позитивное отношение к поддержке пациентов с ВИЧ/СПИДом в консультировании, образовании, однако более 25% отказались продвигать права пациентов, а 22% считали, что такие пациенты должны быть изолированы от других пациентов [29].

Психологическое исследование по методике В.В. Бойко выявило достаточно высокую толерантность респондентов, проявляемую ими в общении с собеседником. Установлено, что студенты проявляют терпимость к дискомфортным состояниям партнера по общению (болезнь, усталость, плохое настроение). Это качество может явиться хорошей основой для дальнейшей работы с молодежью с целью формирования здорового образа жизни. Однако обращает внимание выявленный недостаток в умении респондентов скрывать или сглаживать свои неприятные чувства, возни-

кающие при столкновении с некоммуникабельными качествами у половых партнеров, что может приводить к конфликтным ситуациям, поэтому эта психологическая черта в определенных случаях требует коррекции. Психологические особенности человека, несомненно, влияют на его поведение в целом, на склонность к рискованному или осторожному, разумному поведению, внимательное отношение к своему здоровью и здоровью окружающих или игнорирование информации, которая могла бы предотвратить заражение ИППП и ВИЧ-инфекцией. Выявленные в результате анализа отдельных шкал в тесте Бойко проблемные зоны в коммуникативной толерантности студентов медицинского вуза (непринятие индивидуальности другого человека, категоричность и консерватизм в оценках других людей) требуют определенной коррекции. Коммуникативную толерантность можно развивать в период обучения в вузе, что является как раз наиболее благоприятным временем для саморазвития и личностного роста.

Заключение

В настоящем исследовании представлен анализ особенностей полового поведения и оценки знаний молодых людей в отношении ВИЧ-инфекции/ИППП.

Полученные данные свидетельствуют о низком уровне знаний молодежи в отношении сексуального здоровья, что в очередной раз доказывает необходимость проведения профилактических работ среди молодых людей с целью увеличения уровня информированности о ВИЧ-инфекции и других ИППП. Исследование коммуникативной толерантности студентов выявило такие психологические особенности, проявляющиеся в общении, как категоричность в оценках других людей, стремление «подогнать» партнера под себя и сделать его «удобным» в общении. Эти особенности восприятия партнера по общению, достаточно типичные для данной возрастной группы, вероятно, могли бы негативно отразиться на профессиональном общении будущих врачей с ВИЧ-позитивными пациентами, однако этот «возрастной максимализм» в общении сглаживается благодаря наличию у опрошенных студентов высокого уровня эмпатии, сочувствия к пациентам, пониманию их страданий.

Выявленное в процессе опроса студентов медицинского вуза незнание правовых аспектов оказания помощи ВИЧ-инфицированным больным требует во время подготовки будущих врачей к профессиональной деятельности обратить внимание на более детальное изучение законодательных актов РФ, касающихся прав ВИЧ-инфицированных, нормативно-правовых документов, регламентирующих оказание социальной и медицинской помощи этой категории пациентов. ■

Литература/References

1. Инфекции, передаваемые половым путем (ИППП). Информационный бюллетень ВОЗ. 2015. URL: <http://www.who.int/mediacentre/factsheets/fs110/ru/>

2. Global strategy for the prevention and control of sexually transmitted infections: 2006–2015: breaking the chain of transmission.

Geneva: World Health Organization; 2007. 61 p. URL: http://apps.who.int/iris/bitstream/10665/43853/1/9789241563475_eng.pdf

3. Плахова К.И., Рахматулина М.Р., Фриго Н.В., Галимов А.Р., Волков И.А., Васильева Е.Л. Иммуные и генетические факторы нарушения репродуктивной функции, ассоциированные с урогенитальной хламидийной

- инфекцией у человека. Вестник дерматологии и венерологии. 2010;84(6):39–45. [Plakhova KI, Rakhmatulina MR, Frigo NV, Galimov AR, Volkov IA, Vasilyeva EL. Immune and genetic factors of reproductive dysfunction associated with urogenital chlamydial infection in humans. *Vestnik dermatologii i venerologii*. 2010;84(6):39–45. (In Russ.).] doi: <https://doi.org/10.25208/vdv778>
4. Абдрахманов Р.М., Халилов Б.В., Юсупова Л.А., Тодд Д. Особенности сексуальной дисфункции у мужчин больных хроническим простатитом, ассоциированным с инфекциями, передаваемыми половым путем. *Практическая медицина*. 2012;9(65):159–163. [Abdrakhmanov RM, Khalilov BV, Yusupov LA, Todd D. Peculiarities of sexual dysfunction in male patients with chronic prostatitis associated with sexually transmitted infections. *Practical Medicine*. 2012;9(65):159–163. (In Russ.).]
5. Качаева Ю.И., Блинов Д.С., Семелева Е.В. Проблема заболеваемости инфекциями, передающимися половым путем, подросткового населения Ульяновской области. Вестник новых медицинских технологий. Электронный журнал. 2014;1. [Kachaeva Yul, Blinov DS, Semeleva EV. The problem of the incidence of sexually transmitted infections in adolescents in the Ulyanovsky Region. *Bulletin of New Medical Technologies. Electronic magazine*. 2014;1. (In Russ.).] doi: [10.12737/6449](https://doi.org/10.12737/6449). URL: <http://www.medtsu.tula.ru/vnmt/Bulletin/E2014-1/4933.pdf>
6. Buder H, Schöfer T, Meyer T, Bremer V, Kohl PK, Skaletz-Rorowski A, et al. Bacterial sexually transmitted infections. *J Dtsch Dermatol Ges*. 2019;17(3):287–315. doi: [10.1111/ddg.13804](https://doi.org/10.1111/ddg.13804)
7. Кубанова А.А., Фриго Н.В., Ротанов С.В., Соломка В.С., Плахова К.И., Рахматулина М.Р., и др. Современные направления и перспективы развития лабораторной диагностики инфекций, передаваемых половым путем. Вестник дерматологии и венерологии. 2011;5:54–63. [Kubanova AA, Frigo NV, Rotanov SV, Solomka VS, Plakhova KI, Rakhmatulina MR, et al. Modern approaches and prospects of development of laboratory diagnostics for sexually transmitted infections. *Vestnik dermatologii i venerologii*. 2011;5:54–63. (In Russ.).]
8. Рахматулина М.Р. Результаты изучения особенностей сексуального поведения несовершеннолетних различных социальных групп. Вестник дерматологии и венерологии. 2009;2:13–19. [Rakhmatulina MR. Results of the study of particular features of sexual behavior for underage teenagers belonging to different social groups. *Vestnik dermatologii i venerologii*. 2009;2:13–19. (In Russ.).]
9. Global HIV & AIDS statistics — Fact sheet. URL: <https://www.unaids.org/en/resources/fact-sheet>
10. Хрянин А.А., Решетников О.В., Шликс Т.А., Русских М.В., Коваленко Г.А., Маринкин И.О. Знания и информированность молодых людей о ВИЧ/СПИД и особенности их полового поведения. Вестник дерматологии и венерологии. 2018;94(5):59–65. [Khryanin AA, Reshetnikov OV, Shpiks TA, Russkih MV, Kovalenko GA, Marinkin IO. HDV/AIDS awareness among young people and their sexual behavior. *Vestnik dermatologii i venerologii*. 2018;94(5):59–65. (In Russ.).] doi: [10.25208/0042-4609-2018-94-5-59-65](https://doi.org/10.25208/0042-4609-2018-94-5-59-65)
11. Хрянин А.А., Шликс Т.А., Русских М.В., Бочарова В.К. Оценка знаний студентов Новосибирска в вопросах профилактики ВИЧ-инфекции и других ИППП. Вестник дерматологии и венерологии. 2020;96(3):34–42. [Khryanin AA, Shpiks TA, Russkih MV, Bocharova VK. Assessment of knowledge of Novosibirsk students in the prevention of HIV infection and other STIs. *Vestnik dermatologii i venerologii*. 2020;96(3):34–42. (In Russ.).] doi: [10.25208/vdv1142](https://doi.org/10.25208/vdv1142)
12. Хрянин А.А., Решетников О.В., Шликс Т.А., Бочарова В.К., Русских М.В., Маринкин И.О. Отношение студентов-медиков к ВИЧ-инфицированным: страх или помощь? Вестник дерматологии и венерологии. 2019;95(4):40–47. [Khryanin AA, Reshetnikov OV, Shpiks TA, Bocharova VK, Russkih MV, Marinkin IO. The attitude of medical students towards HIV-infected people: fear or help? *Vestnik Dermatologii i Venerologii*. 2019;95(4):40–47. (In Russ.).] doi: [10.25208/0042-4609-2019-95-4-40-47](https://doi.org/10.25208/0042-4609-2019-95-4-40-47)
13. Berlan ED, Holland-Hall C. Sexually transmitted infections in adolescents: advances in epidemiology, screening, and diagnosis. *Adolesc Med State Art Rev*. 2010;21(2):332–346.
14. Khalajabadi Farahani F, Akhondi MM, Shirzad M, Azin A. HIV/STI risk-taking sexual behaviours and risk perception among male university students in Tehran: implications for HIV prevention among youth. *J Biosoc Sci*. 2018;50(1):86–101. doi: [10.1017/S0021932017000049](https://doi.org/10.1017/S0021932017000049)
15. Mason-Jones AJ, Sinclair D, Mathews C, Kagee A, Hillman A, Lombard C. School-based interventions for preventing HIV, sexually transmitted infections, and pregnancy in adolescents. *Cochrane Database Syst Rev*. 2016;11(11):CD006417. doi: [10.1002/14651858.CD006417.pub3](https://doi.org/10.1002/14651858.CD006417.pub3)
16. Andersson GZ, Reinius M, Eriksson LE, Svedhem V, Estahani FM, Deuba K, et al. Stigma reduction interventions in people living with HIV to improve health-related quality of life. *Lancet HIV*. 2020;7(2):e129–e140. doi: [10.1016/S2352-3018\(19\)30343-1](https://doi.org/10.1016/S2352-3018(19)30343-1)
17. Caliri JS, Teles SA, Reis RK, Gir E. Factors related to the perceived stigmatization of people living with HIV. *Rev Esc Enferm USP*. 2017;51:e03248. doi: [10.1590/S1980-220X2016046703248](https://doi.org/10.1590/S1980-220X2016046703248)
18. Sears B, Cooper C, Younai FS, Donohoe T. HIV discrimination in dental care: Results of a testing study in Los Angeles county. *Loyola Los Angel Law Rev*. 2012;45(3):909.
19. Schuster MA, Collins R, Cunningham WE, Morton SC, Zierler S, Wong M, et al. Perceived discrimination in clinical care in a nationally representative sample of HIV-infected adults receiving health care. *J Gen Intern Med*. 2005;20(9):807–813. doi: [10.1111/j.1525-1497.2005.05049.x](https://doi.org/10.1111/j.1525-1497.2005.05049.x)
20. Tiotsia Tsapi A, Djeunang Dongho G.B. Efeutmechhe Sangong R, Zogning Makemjio E, Jagni Semengue EN, Bell Pallawo I, et al. Knowledge on STIs/HIV/AIDS, Stigma-Discrimination and sexual behaviors AMONG students of the University of Dschang, in Cameroon. *Ig Sanita Pubbl*. 2018;74(5):419–432.
21. Bikmukhametov DA, Anokhin VA, Vinogradova AN, Triner WR, McNutt LA. Bias in medicine: a survey of medical student attitudes towards HIV-positive and marginalized patients in Russia, 2010. *J Int AIDS Soc*. 2012;15(2):17372. doi: [10.7448/IAS.15.2.17372](https://doi.org/10.7448/IAS.15.2.17372)
22. Торшина И.Е. Инфекции, передаваемые половым путем (ИППП) у детей и подростков как угроза репродуктивному здоровью населения Смоленской области. Инфекционные болезни как междисциплинарная проблема: матер. Всероссийской науч.-практ. конф. с международным участием, 30 ноября 2016 г. Курск: Курский государственный медицинский университет; 2016. С. 247–252. [Torshina IE. Sexually transmitted infections (STIs) in children and adolescents as a threat to the reproductive health of the population of the Smolensk region. Infectious diseases as an interdisciplinary problem: materials of the Russian scientific and practical. conf. with international participation, November 30, 2016. Kursk: Kursk State Medical University; 2016. P. 247–252. (In Russ.).]
23. Buhi ER, Daley EM, Fuhrmann HJ, Smith SA. An observational study of how young people search for online sexual health information. *J Am Coll Health*. 2009;58(2):101–111. doi: [10.1080/07448480903221236](https://doi.org/10.1080/07448480903221236)
24. Barman-Adhikari A, Rice E. Sexual health information seeking online among runaway and homeless youth. *J Soc Social Work Res*. 2011;2(2):89–103. doi: [10.5243/jsswr.2011.5](https://doi.org/10.5243/jsswr.2011.5)
25. Mohamad Shakir SM, Wong LP, Lim Abdullah K, Adam P. Online STI information seeking behaviour and condom use intentions among young Facebook users in Malaysia. *Health Promot Int*. 2020;35(5):1116–1124. doi: [10.1093/heapro/daz108](https://doi.org/10.1093/heapro/daz108)
26. Fatusi AO, Blum RW. Predictors of early sexual initiation among a nationally representative sample of Nigerian adolescents. *BMC Public Health*. 2008;8:136. doi: [10.1186/1471-2458-8-136](https://doi.org/10.1186/1471-2458-8-136)
27. Рогачева Т.В., Маликова Н.Н., Захаров М.А. Сексуальное поведение современной российской молодежи с позиции гендера. Управление здравоохранением. 2015;1(43):78–102. [Rogacheva TV, Malikova NN, Zakharov MA. Sexual behavior of modern Russian youth from the position of gender. *Health Care Management*. 2015;1(43):78–102. (In Russ.).]
28. Choy KK, Rene TJ, Ahmed Khan S. Beliefs and attitudes of medical students from public and private universities in Malaysia towards individuals with HIV/AIDS. *Scientific World Journal*. 2013;2013:462826. doi: [10.1155/2013/462826](https://doi.org/10.1155/2013/462826)
29. Kuete M, Huang Q, Rashid A, Ma XL, Yuan H, Escalera Antezana JP, et al. Differences in knowledge, attitude, and behavior towards HIV/AIDS and sexually transmitted infections between sexually active foreign and chinese medical students. *BioMed Res Int*. 2016;2016:4524862. doi: [10.1155/2016/4524862](https://doi.org/10.1155/2016/4524862)

Участие авторов: все авторы несут ответственность за содержание и целостность всей статьи. Концепция и дизайн исследования, сбор и обработка материала — А.А. Хрянин, М.В. Русских; написание текста — А.А. Хрянин, М.В. Русских, Т.А. Шпикс; редактирование — А.А. Хрянин, Т.А. Шпикс.

Authors' participation: all authors: approval of the final version of the article, responsibility for the integrity of all parts of the article. Concept and design of the study, collection and processing of material — Aleksey A. Khryanin, Maria V. Russkikh; text writing — Aleksey A. Khryanin, Maria V. Russkikh, Tatiana A. Shpiks; editing — Aleksey A. Khryanin, Tatiana A. Shpiks.

Информация об авторах

***Хрянин Алексей Алексеевич** — д.м.н., профессор; адрес: Россия, 630091, Новосибирск, Красный пр-т, д. 52; ORCID: <https://orcid.org/0000-0001-9248-8303>; eLibrary SPIN: 4311-2475; e-mail: khryanin@mail.ru

Шпикс Татьяна Александровна — к.м.н., доцент; ORCID: <https://orcid.org/0000-0001-6837-9510>; e-mail: tshpiks@yandex.ru

Русских Мария Викторовна — к.м.н., ассистент; ORCID: <https://orcid.org/0000-0003-4957-0154>; eLibrary SPIN: 9313-9748; e-mail: marie_le_mieux@mail.ru

Information about the authors

***Aleksey A. Khryanin** — MD, Dr. Sci. (Med.), Professor; address: 52 Krasny prospect, 630091 Novosibirsk, Russia; ORCID: <https://orcid.org/0000-0001-9248-8303>; eLibrary SPIN: 4311-2475; e-mail: khryanin@mail.ru

Tatiana A. Shpiks — MD, Cand. Sci. (Med.), Associate Professor; ORCID: <https://orcid.org/0000-0001-6837-9510>; e-mail: tshpiks@yandex.ru

Maria V. Russkikh — MD, Cand. Sci. (Med.), Assistant Lecturer; ORCID: <https://orcid.org/0000-0003-4957-0154>; eLibrary SPIN: 9313-9748; e-mail: marie_le_mieux@mail.ru

Статья поступила в редакцию: 09.08.2023

Принята к публикации: 14.11.2023

Опубликована онлайн: 18.12.2023

Submitted: 09.08.2023

Accepted: 14.11.2023

Published online: 18.12.2023

<https://doi.org/10.25208/vdv13277>

Пойкилодермическая форма грибовидного микоза у пациентки молодого возраста с хорошим клиническим ответом на ультрафиолетовую терапию

© Бурцева Н.Ю.*, Мельникова Т.В., Монахов К.Н., Соколовский Е.В.

Первый Санкт-Петербургский государственный медицинский университет им. акад. И.П. Павлова, Санкт-Петербург, Россия

В статье представлено описание пойкилодермической формы грибовидного микоза у пациентки молодого возраста. На момент обращения кожное поражение существовало около 4 лет и медленно прогрессировало. Выполнялась биопсия кожи с гистологическим исследованием, по результатам которого был установлен диагноз «склероатрофический лишай». В дальнейшем кожный процесс прогрессировал, появились высыпания, не характерные для склероатрофического лишая. Возникло предположение о наличии у пациентки пойкилодермической формы грибовидного микоза. Диагноз был подтвержден после выполнения гистологического и иммуногистохимического исследований биоптата кожи. Проведена общая узкополосная средневолновая ультрафиолетовая терапия с хорошим клиническим результатом.

Ключевые слова: пойкилодермическая форма грибовидного микоза; пойкилодермия; сосудистая атрофическая пойкилодермия; общая узкополосная средневолновая ультрафиолетовая терапия; клинический случай

Конфликт интересов: авторы декларируют отсутствие явных и потенциальных конфликтов интересов, связанных с публикацией настоящей статьи.

Источник финансирования: рукопись подготовлена и опубликована за счет финансирования по месту работы авторов.

Согласие пациента: пациентка добровольно подписала информированное согласие на публикацию персональной медицинской информации.

Для цитирования: Бурцева Н.Ю., Мельникова Т.В., Монахов К.Н., Соколовский Е.В. Пойкилодермическая форма грибовидного микоза у пациентки молодого возраста с хорошим клиническим ответом на ультрафиолетовую терапию. Вестник дерматологии и венерологии. 2023;99(6):53–60. doi: <https://doi.org/10.25208/vdv13277>



<https://doi.org/10.25208/vdv13277>

Poikilodermic form of mycosis fungoides in a young patient with a good clinical response to UV therapy

© Natalia Yu. Burtseva*, Tatiana V. Melnikova, Konstantin N. Monakhov, Evgeny V. Sokolovskiy

First Pavlov State Medical University of Saint Petersburg, Saint Petersburg, Russia

The article presents a description of the poikilodermic form of mycosis fungoides in a young patient. At the time of presentation, the skin lesion had existed for about 4 years and was slowly progressing. A skin biopsy was performed with histological examination, based on the results of which a diagnosis of lichen sclerosus was established. Subsequently, the skin process progressed, and rashes appeared that were not typical for lichen sclerosus. There was an assumption that the patient had a poikilodermic form of mycosis fungoides. The diagnosis was confirmed after performing histological and immunohistochemical studies of a skin biopsy. General narrow-band mid-wave ultraviolet therapy was performed with good clinical results.

Keywords: poikiloderma form of mycosis fungoides; vascular atrophic poikiloderma; poikiloderma vasculare atrophicans; general narrow-band medium-wave ultraviolet therapy; clinical case

Conflict of interest: the authors declare the absence of obvious and potential conflicts of interest related to the publication of this article.

Source of funding: through funding at the place of work of the authors.

Patient consent: the patient voluntarily signed an informed consent to the publication of personal medical information.

For citation: Burtseva NYu, Melnikova TV, Monakhov KN, Sokolovskiy EV. Poikilodermic form of mycosis fungoides in a young patient with a good clinical response to UV therapy. *Vestnik Dermatologii i Venerologii*. 2023;99(6):53–60. doi: <https://doi.org/10.25208/vdv13277>



Актуальность

В обзоре литературы в 1890 г. Унна впервые использовал термин «пестрый паракератоз» (*parakeratosis variegata*, PV) для обозначения лихеноидных сливающихся папул, образующих ретиформный паттерн, связанный с эпидермальной атрофией [1]. Пойкилодермия атрофическая сосудистая (*poikiloderma vasculare atrophicans*, PVA) была позже описана Якоби в 1906 г.

Наличие у пациента поражения кожи в виде пойкилодермии может выступать проявлением отдельных генодерматозов, поражением кожи при болезнях соединительной ткани и вариантом грибовидного микоза [2, 3].

Большинством авторов в настоящее время пойкилодермия сосудистая атрофическая признается вариантом пойкилодермической формы грибовидного микоза [3–6]. В некоторых публикациях это заболевание классифицируют как один из вариантов бляшечного параспориоза [7]. Пойкилодермический грибовидный микоз (пойкилодермия сосудистая атрофическая, пестрый параспориоз, *poikiloderma vasculare atrophicans*, *parapsoriasis variegata*) представляет собой особую форму грибовидного микоза и вызывает поражение кожи в виде сочетания сетчатой пигментации, атрофии и телеангиэктазий. Грибовидный микоз — это наиболее часто встречающаяся первичная Т-клеточная лимфома, характеризующаяся медленным, постепенным прогрессированием пятен, бляшек и узлов и эпидермотропным (аднексотропным) инфильтратом из лимфоидных клеток преимущественно малых и средних размеров с круглыми или церебриформными ядрами и фенотипом эффекторных клеток памяти [8]. Течение пойкилодермической формы грибовидного микоза длительное, доброкачественное, с медленным прогрессированием, чаще всего без трансформации в опухольную стадию [9]. В литературе приведены данные наблюдений за пациентами в течение более 20 лет [3, 4, 10, 11], отдельные больные не получали терапию [3]. Описан случай CD30+ трансформации через 33 года от начала заболевания [12].

В представленных в публикациях случаях установление диагноза вызывало сложности [6].

Всем пациентам выполнялась биопсия кожи с гистологическим исследованием, иногда неоднократно. При гистологическом исследовании определялся полосовидный эпидермотропный инфильтрат. Выявлялись разные иммунофенотипы клеток инфильтратов: CD8+ [2, 3, 13], CD4+ [4, 10]. В отдельных источниках указывалось на более доброкачественное течение грибовидного микоза при CD8+ типе клеток инфильтрата [14]. Исследование на наличие перестройки гена Т-клеточного рецептора (TCR) фрагмента кожи выполнялось с использованием метода полимеразной цепной реакции (ПЦР). В некоторых наблюдениях определялась моноклональная перестройка [4, 6], а в ряде случаев выявлялась поликлональность Т-клеток инфильтрата [3, 11]. Моноклональная перестройка гена Т-клеточного рецептора при грибовидном микозе наблюдается не во всех случаях, в то же время данная перестройка может определяться при хронических дерматозах (псориазе, красном плоском лишае, склероатрофическом лихене и др.) [15, 16]. Таким образом, определение перестройки гена Т-клеточного рецептора не всегда информативно и имеет ограниченную доступность в обычных клинических условиях.

Основным методом диагностики остается оценка клинических проявлений и сопоставление их с гистологическими изменениями.

Описание случая

Пациентка Б. 34 лет в октябре 2021 г. обратилась на амбулаторный прием в клинику дерматовенерологии ПСПбГМУ им. акад. И.П. Павлова с жалобами на наличие высыпаний на коже туловища, существующих в течение 4 лет, которые субъективно ее не беспокоили. Первые элементы появились в области молочных желез, постепенно стали появляться очаги на коже живота.

Пациентка неоднократно обращалась к дерматологам, диагноз не был установлен, в качестве рекомендаций назначались средства базового ухода за кожей.

На момент осмотра в 2021 г. поражение кожи носило распространенный характер в виде участков атрофии, гиперпигментации, телеангиэктазий, формирующих сетчатый рисунок. Высыпания располагались на коже молочных желез, на боковых и передней поверхности живота (рис. 1, 2). Проводился дифференциальный диагноз со склероатрофическим лихеном и пигментно-атрофической формой красного плоского лишая.

Кроме того, у пациентки были проявления акне средней степени тяжести на коже лица, груди, спины в виде комедонов, папуло-пустулезных элементов. Видимые слизистые оболочки, придатки кожи не поражены.

Из сопутствующей патологии обращала на себя внимание хроническая ревматическая болезнь сердца с поражением митрального и аортального клапанов. Больная наблюдается у ревматолога и кардиохирурга, получает курсы бициллинотерапии.

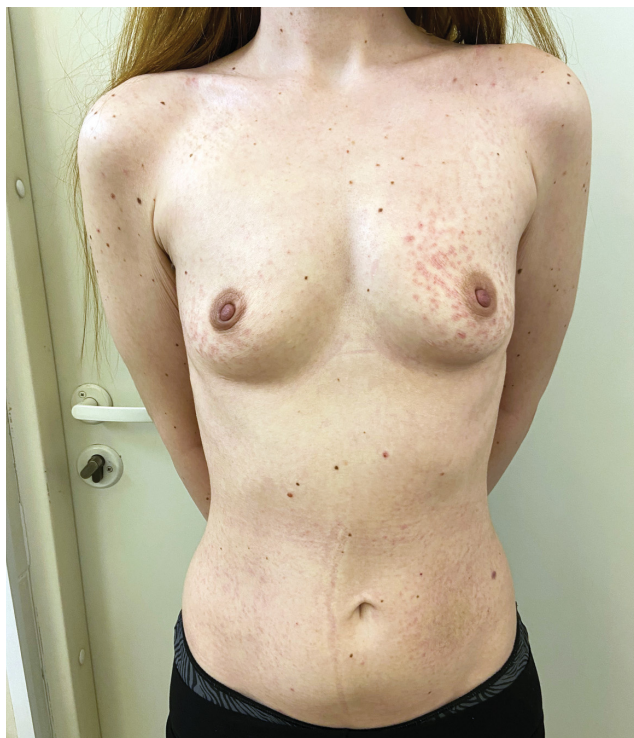

Рис. 1. Поражение кожи туловища в виде эритемы, телеангиэктазий, пигментации, атрофии, формирующих сетчатый рисунок
Fig 1. Damage to the skin of the trunk in the form of erythema, telangiectasia, pigmentation, atrophy, forming a mesh pattern

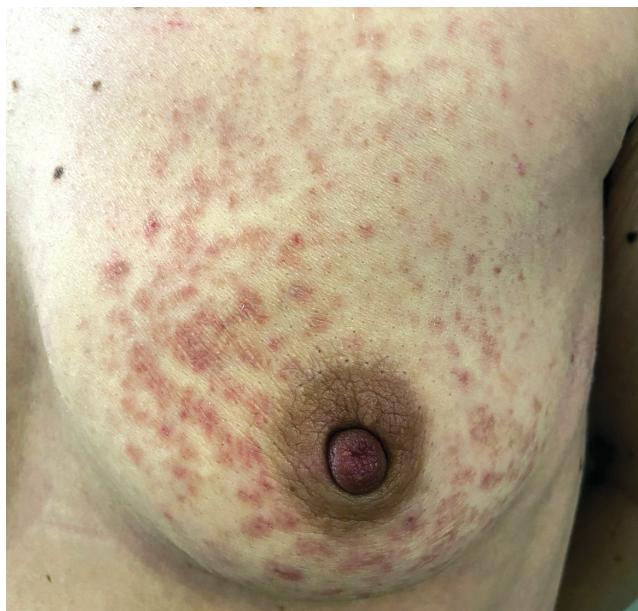

Рис 2. Высыпания на коже левой молочной железы
Fig 2. Lesions on the skin of left breast

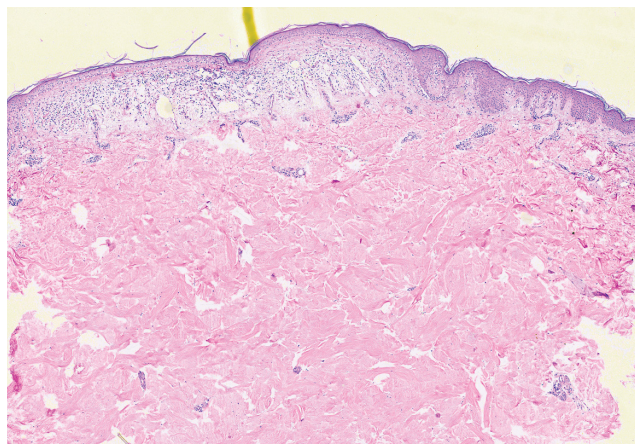


Рис. 3. Гистологическое исследование от 02.11.2021 (окраска гематоксилином и эозином; $\times 40$). Гиперкератоз, эпидермис со склонностью к атрофии, отек верхней части дермы, сосуды расширены, в верхней части дермы диффузно-очаговый лимфоцитарно-гистиоцитарный инфильтрат, отдельные клетки инфильтрата проникают в эпидермис

Fig. 3. Histological examination dated 02.11.2021 (stained with hematoxylin and eosin; $\times 40$). Hyperkeratosis, epidermis with a tendency to atrophy, edema of the upper dermis, dilated vessels, diffuse focal lymphocytic-histiocytic infiltrate in the upper dermis, individual cells of the infiltrate penetrate the epidermis

В октябре 2021 г. выполнена биопсия кожи. По результатам гистологического исследования от 02.11.2021 заключение: гиперкератоз, эпидермис со склонностью к атрофии, отек верхней части дермы, сосуды расширены, в верхней части дермы диффузно-очаговый лимфоцитарно-гистиоцитарный инфильтрат, отдельные клетки инфильтрата проникают в эпидермис (рис. 3).

Учитывая клинические проявления, данные гистологического исследования, был поставлен диагноз «склероатрофический лишай». В апреле 2022 г. назначен гидроксихлорохин в дозировке 200 мг по 1 таблетке 1 раз в день в течение месяца, наружная терапия — ингибитор кальциневрина (0,1% мазь такролимус 2 раза в день 4 недели). На фоне лечения существенной положительной динамики получено не было.

Пациентка находилась под динамическим наблюдением. В октябре 2022 г. при очередном осмотре на коже передней и боковой поверхности туловища выявлены свежие элементы в виде плоских папул синюшно-красного цвета без четких границ, без шелушения, диаметром 5–7 мм (рис. 4). На коже молочных желез, на боковых и передней поверхности живота сохранились сетчатые очаги пойкилодермии. Заподозрен диагноз «грибовидный микоз» (пойкилодермическая форма) и рекомендована повторная биопсия кожи с гистологическим исследованием.

По результатам гистологического исследования от 24.11.2022 заключение: эпидермис неравномерный, с участками атрофии, в верхней части дермы диффузно-очаговый лимфоцитарно-гистиоцитарный инфильтрат со склонностью к полосовидности, клетки инфильтрата проникают в эпидермис, формируя цепочки и скопления, определяются мелкие субэпидермальные щели. Обнаруженные изменения могут соответствовать лимфопролиферативному заболеванию, с учетом клинических проявлений — пойкилодермической формы грибовидного микоза (рис. 5, 6).

Выполнено иммуногистохимическое исследование. По результатам ИГХ-исследования от 23.12.2022: иммунофенотип клеток инфильтрата соответствует грибовидному микозу (подавляющее большинство клеток инфильтрата имеют фенотип CD5+CD4+CD8–CD30–)

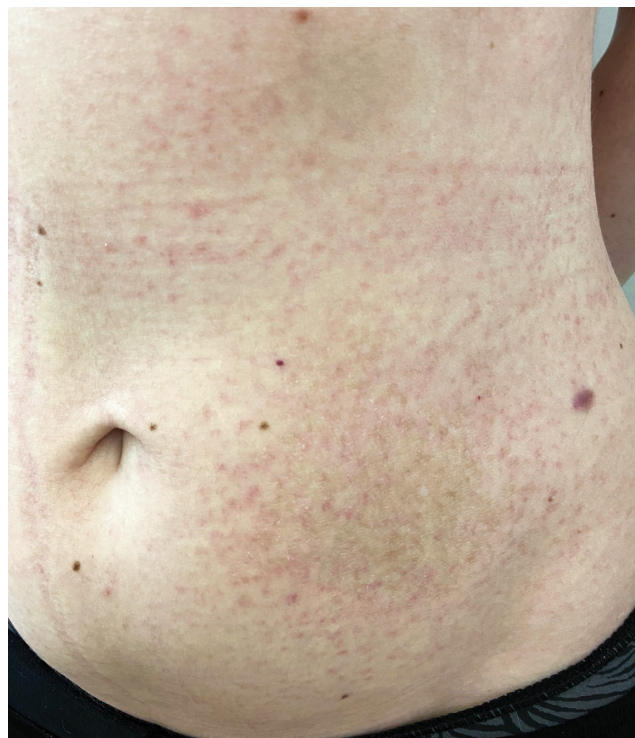


Рис. 4. Свежие элементы — папулы синюшно-красного цвета без четких границ, без шелушения
Fig 4. New elements — bluish-red papules without clear boundaries, without peeling

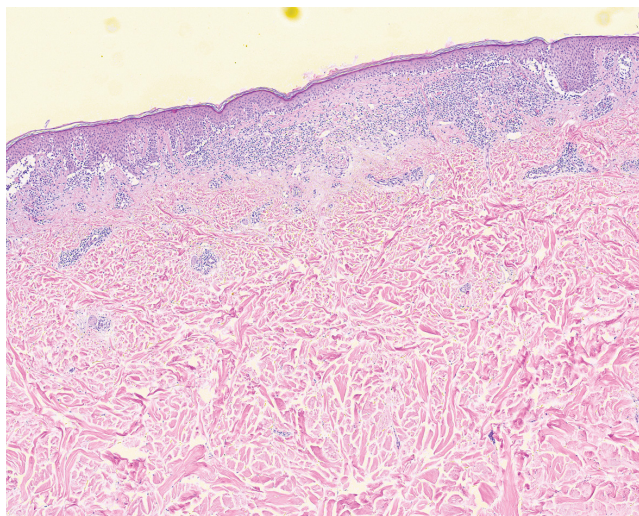


Рис. 5. Гистологическое исследование от 24.11.2022 (окраска гематоксилином и эозином; $\times 100$). Эпидермис неравномерный, с участками атрофии, в верхней части дермы диффузно-очаговый лимфоцитарно-гистиоцитарный инфильтрат со склонностью к полосовидности, клетки инфильтрата проникают в эпидермис, формируя цепочки и скопления, определяются мелкие субэпидермальные щели

Fig. 5. Histological study dated 24.11.2022 (stained with hematoxylin and eosin; $\times 100$). The epidermis is uneven with areas of atrophy, in the upper part of the dermis there is a diffuse-focal lymphocytic-histiocytic infiltrate with a tendency to banding, the cells of the infiltrate penetrate the epidermis, forming chains and clusters, and small subepidermal fissures are determined

(рис. 7, 8). Индекс пролиферативной активности клеток инфильтрата (по Ki67) — около 5%.

Установлен диагноз «грибовидный микоз, пойкилодермическая форма, стадия Ia».

Больная госпитализирована в стационарное отделение клиники дерматовенерологии ПСПбГМУ им. акад. И.П. Павлова. Проведены дополнительные лабораторные и инструментальные исследования: по данным лабораторных исследований отклонений от нормы не выявлено, компьютерная томография органов грудной клетки, брюшной полости, малого таза патологии не выявила.

Пациентка обсуждена на заседании № 1057 Санкт-Петербургского научного общества дерматовенерологов им. В.М. Тарновского 31 января 2023 г.

Проведена общая узкополосная средневолновая ультрафиолетовая терапия (15 сеансов). Терапию пере-

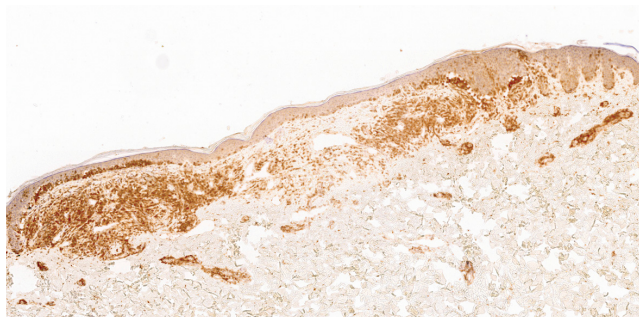


Рис. 7. Иммуногистохимическое исследование CD4
Fig. 7. CD4 immunohistochemistry

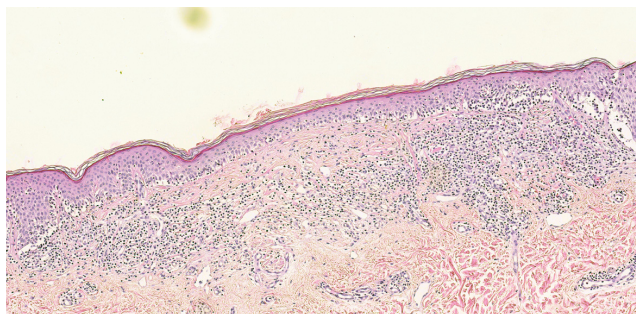


Рис. 6. Гистологическое исследование от 24.11.2022 (окраска гематоксилином и эозином; $\times 400$). Клетки инфильтрата (атипичные лимфоциты) проникают в эпидермис, формируя цепочки и скопления

Fig. 6. Histological examination dated 24.11.2022 (stained with hematoxylin and eosin; $\times 400$). Infiltrate cells (atypical lymphocytes) penetrate the epidermis, forming chains and clusters

несла хорошо, побочных эффектов не отмечалось. На фоне проведенного лечения получена значительная положительная динамика с регрессом папулезных элементов и большей части телеангиоэктазий (рис. 9).

Обсуждение

Название «пойкилодермия сосудистая атрофическая» имеет историческое значение и подразумевает высыпания в виде сочетания сетчатой пигментации, атрофии и телеангиоэктазий и в настоящее время большинством авторов считается одним из проявлений пойкилодермической формы грибовидного микоза.

Приобретенная пойкилодермия может наблюдаться при различных дерматозах. А. Nofal и соавт. [17] представили алгоритмы дифференциальной диагностики и привели описание особенностей клинической картины. Очаги в виде сочетания атрофии, телеангиоэктазий, пигментации описаны при боррелиозе, атопическом дерматите, хронической болезни «трансплантат против хозяина», красном плоском лишае, амилоидозе, заболеваниях соединительной ткани — красной волчанке (системной и кожных форм), дерматомиозите, системной склеродермии. При длительном воздействии УФО-облучения развивается пойкилодермия Сиватта. Ятрогенными факторами, приводящими к появлению приобретенных пойкилодермий, являются использование глюкокортикостероидных препаратов, гидроксимочевины, а также рентгенотерапия, вызывающая развитие хронического лучевого дерматита. В отдель-

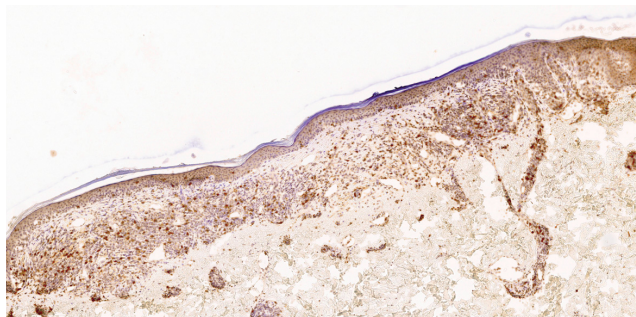


Рис. 8. Иммуногистохимическое исследование CD8
Fig. 8. CD8 immunohistochemistry

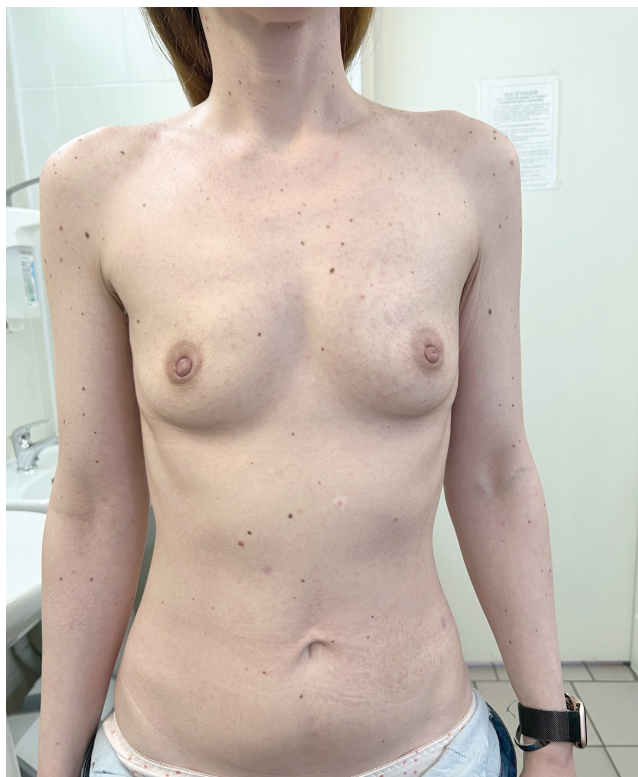

Рис. 9. Регресс высыпаний спустя 4 месяца после проведенной терапии, фото от июня 2023 г.
Fig. 9. Regression of rashes 4 months after the therapy, photo from June 2023

ную группу авторами выделены пойкилодермическая форма грибвидного микоза, пойкилодермия сосудистая атрофическая, пойкилодермический параспориоз. По нашему мнению, последние две нозологии являются разными формами или стадиями пойкилодермической формы грибвидного микоза. В дифференциальной диагностике большое значение уделяется локализации высыпаний. Поражение кожи молочных желез, туловища характерно для пойкилодермической формы грибвидного микоза. В нашем случае мы проводили дифференциальную диагностику с красным плоским лишаем (пигментно-атрофической формой) и склероатрофическим лихеном.

Учитывая клинические проявления и результат гистологического исследования от 02.11.2021, пациентке поставлен диагноз «склероатрофический лишай». Особенностью случая явилось сочетание в клинической картине основного поражения кожи в виде сетчатых очагов пойкилодермии с отдельными папулезными элементами.

При повторной биопсии кожи с гистологическим и иммуногистохимическим исследованиями выявлены характерные для грибвидного микоза изменения и установлен диагноз «грибвидный микоз, пойкилодермическая форма».

В отечественной литературе приведены описания отдельных клинических случаев пойкилодермической формы грибвидного микоза [18, 19].

В 2020 г. R. Vasconcelos Berg и соавт. [20] представили ретроспективное исследование, включающее 53 пациента с пойкилодермической формой грибвидного микоза, из них 14 случаев с распространенным

поражением кожи, 22 случая локализованной формы и 17 пациентов, имевших сочетанное поражение в виде проявлений пойкилодермической и классической форм грибвидного микоза. Во всех группах преобладали женщины, средний возраст в группе с локализованным поражением кожи — 51 год. У наблюдаемой пациентки заболевание возникло в 30 лет, в значительно более молодом возрасте, чем средний возраст в приведенном наблюдении.

Из 22 пациентов у 5 определялась стадия Ia заболевания, у 16 — Ib, у 1 — IIb. У нашей пациентки также отмечается ранняя (Ia) стадия заболевания.

Большинство пациентов получали наружные глюкокортикостероидные препараты, фототерапию. Нашей больной была проведена общая узкополосная средневолновая ультрафиолетовая терапия с хорошим клиническим ответом.

В статье E. Rohmer и соавт. [21] описано 12 пациентов с пойкилодермическим поражением кожи и установленным диагнозом грибвидного микоза. 10 пациентам после пересмотра гистологических препаратов подтвержден диагноз пойкилодермической формы грибвидного микоза по критериям ISCL (≥ 4 баллов). В этом исследовании среди пациентов тоже преобладали женщины, средний возраст на момент установления диагноза — 50,8 года (26–77 лет). Среднее время от появления симптомов до установления диагноза — 20,5 года (от нескольких месяцев до 47 лет). В описанном случае диагноз установлен относительно быстро: через 5 лет от начала заболевания и через 1 год от момента обращения в клинику. По клиническим проявлениям пациенты были разделены на три группы: 1) с ограниченными пятнистыми очагами пойкилодермии; 2) с сочетанием таких очагов и классических проявлений грибвидного микоза; 3) с сетчатым поражением кожи, у которых отмечалось наличие папулезных элементов (4 человека), как у больной в описанном случае. Отмечается высокая частота поражения зоны молочных желез у пациенток женского пола (71,4%). Наиболее эффективным методом лечения оказалась фототерапия. В заключение авторами высказывается предположение о клинической гетерогенности пойкилодермической формы грибвидного микоза. Предлагается выделить отдельную нозологическую форму — *parapsoriasis variegata*, которая имеет особые клинические проявления и более доброкачественное течение, чем пойкилодермическая форма грибвидного микоза с крупноочаговыми зонами пойкилодермии. Это предложение, по нашему мнению, имеет под собой определенное основание.

R.A. Abbott и соавт. [22] в свое ретроспективное исследование включили 49 пациентов с пойкилодермической формой грибвидного микоза без сочетания с классическими проявлениями грибвидного микоза. Возраст пациентов на момент установления диагноза — от 15 до 81 года (средний возраст — 44 года). В этом исследовании, в отличие от приведенных ранее, преобладали мужчины (1,6:1). Диагноз устанавливался в среднем через 10 лет от момента появления высыпаний, что еще раз подтверждает сложность диагностики данной формы грибвидного микоза. При этом у большинства (88%) больных на момент установления диагноза определялась ранняя стадия заболевания, что свидетельствует о медленном, относительно доброкачественном в большинстве случаев

течении заболевания. У 18% пациентов определялась ассоциация с лимфоматоидным папулезом. Гистологическая характеристика поражений кожи включала в себя эпидермотропный инфильтрат в сосочковом слое дермы с атипичными Т-клетками. По данным иммуногистохимического исследования в большинстве случаев определялся CD4+ инфильтрат, в 15 случаях из 40 клетки инфильтрата экспрессировали CD8, в 5 случаях из 40 инфильтрат был дважды негативным (CD4–CD8–). Проведенная терапия практически не отличалась от описанных ранее наблюдений: местные глюкокортикостероидные препараты, фототерапия (УФВ-терапия, узкополосная УФ-терапия, ПУВА-терапия). Положительный ответ на фототерапию отмечен в большинстве случаев (80%). Таким образом, высокоэффективным оказался метод

фототерапии, что послужило причиной выбора нами данного метода лечения.

Заключение

Представлен клинический случай пойкилодермической формы грибовидного микоза, вызвавший сложности в диагностике. Установление диагноза стало возможным благодаря динамическому наблюдению и проведению повторной биопсии кожи с гистологическим и иммуногистохимическим исследованиями. Проведена общая узкополосная средневолновая ультрафиолетовая терапия с хорошим клиническим эффектом. Положительный эффект сохраняется в течение нескольких месяцев, пациентка продолжает находиться под наблюдением дерматолога амбулаторного отделения клиники дерматовенерологии ПСПБГМУ им. акад. И.П. Павлова. ■

Литература/References

1. Unna PGSF, Pollitzer D. Über die Parakeratosen im allgemeinen und eine neue Form derselben (Parakeratosis variegata). *Monatschr Prakt Dermatol.* 1890;10:404–412.
2. Mahajan VK, Chauhan PS, Mehta KS, Sharma AL. Poikiloderma vasculare atrophicans: a distinct clinical entity? *Indian J Dermatol.* 2015;60(2):216. doi: 10.4103/0019-5154.152566
3. Choi MS, Lee JB, Kim SJ, Lee SC, Won YH, Yun SJ. A case of poikiloderma vasculare atrophicans. *Ann Dermatol.* 2011;23(Suppl1):S48–52. doi: 10.5021/ad.2011.23.S1.S48
4. Liu C, Tan C. 34 years' duration of poikilodermatous lesion. *Postepy Dermatol Alergol.* 2020;37(3):438–440. doi: 10.5114/ada.2020.95966
5. Kazakov DV, Burg G, Kempf W. Clinicopathological spectrum of mycosis fungoides. *J Eur Acad Dermatol Venereol.* 2004;18(4):397–415. doi: 10.1111/j.1468-3083.2004.00937.x
6. Singh GK, Arora S, Das P, Singh V, Sharma V, Gupta A. A long journey of poikilodermatous erythroderma to poikilodermatous mycosis fungoides: a case report. *Indian Dermatol Online J.* 2022;13(5):663–666. doi: 10.4103/idoj.IDOJ_646_21
7. Chairatchaneebon M, Thanomkitti K, Kim EJ. Parapsoriasis-A diagnosis with an identity crisis: a narrative review. *Dermatol Ther (Heidelb).* 2022;12(5):1091–1102. doi: 10.1007/s13555-022-00716-y
8. Белоусова И., Казаков Д., Самцов А. Лимфопролиферативные заболевания кожи. Клиника и диагностика. М.: ГЭОТАР-Медиа; 2022. С. 16. [Belousova I, Kazakov D, Samtsov A. Lymphoproliferative diseases of the skin. Clinic and diagnostics. Moscow: GEOTAR-Media; 2022. P. 16. (In Russ.)]
9. Assaf C, Sterry W. Cutaneous lymphoma // Wolff K, Goldsmith LA, Katz SI, Gilchrist BA, Paller AS, Leffell DJ, eds. *Fitzpatrick's dermatology in general medicine.* 7th ed. N.Y.: McGraw-Hill; 2008. P. 2154–2157.
10. Kikuchi A, Naka W, Nishikawa T. Cutaneous T-cell lymphoma arising from parakeratosis variegata: long-term observation with monitoring of T-cell receptor gene rearrangements. *Dermatology.* 1995;190:124–127. doi: 10.1159/000246660
11. Kreuter A, Hoffmann K, Altmeyer P. A case of poikiloderma vasculare atrophicans, a rare variant of cutaneous T-cell lymphoma, responding to extracorporeal photopheresis. *J Am Acad Dermatol.* 2005;52:706–708. doi: 10.1016/j.jaad.2004.10.877
12. Popadic S, Lekic B, Tanasilovic S, Bosic M, Nikolic M. Poikilodermatous mycosis fungoides with CD30-positive large cell transformation successfully treated by brentuximab vedotin. *Dermatol Ther.* 2020;33(1):e13152. doi: 10.1111/dth.13152
13. Jeon J, Kim JH, Ahn JW, Song HJ. Poikiloderma vasculare atrophicans showing features of ashy dermatosis in the beginning. *Ann Dermatol.* 2015;27(2):197–200. doi: 10.5021/ad.2015.27.2.197
14. Nikolaou VA, Papadavid E, Katsambas A, Stratigos AJ, Marinos L, Anagnostou D, et al. Clinical characteristics and course of CD8+ cytotoxic variant of mycosis fungoides: a case series of seven patients. *Br J Dermatol.* 2009;161(4):826–830. doi: 10.1111/j.1365-2133.2009.09301.x
15. Citarella L, Massone C, Kerl H, Cerroni L. Lichen sclerosus with histopathologic features simulating early mycosis fungoides. *Am J Dermatopathol.* 2003;25(6):463–465. doi: 10.1097/00000372-200312000-00002
16. Schiller PI, Flaig MJ, Puchta U, Kind P, Sander CA. Detection of clonal T cells in lichen planus. *Arch Dermatol Res.* 2000;292(11):568–569. doi: 10.1007/s004030000178
17. Nofal A, Salah E. Acquired poikiloderma: proposed classification and diagnostic approach. *J Am Acad Dermatol.* 2013;69(3):e129–140. doi: 10.1016/j.jaad.2012.06.015
18. Белоусова И.Э. Одновременное выявление Т- и В-клеточной клоналности при пойкилодермической форме грибовидного микоза. Гематология и трансфузиология. 2007;52(5):45–46. [Belousova IE. Simultaneous detection of T- and B-cell clonality in the poikilodermic form of mycosis fungoides. *Hematology and transfusiology.* 2007;52(5):45–46. (In Russ.)]
19. Голоусенко И.Ю., Глебова Л.И., Путинцев А.Ю. Пойкилодермический тип Т-лимфомы (грибовидного микоза). Дерматология (Прил. к журн. *Consilium Medicum*). 2017;4:55–57. [Golousenko IYu, Glebova LI, Putintsev AYU. Poikilodermia type of cutaneous T-cell lymphoma (mycosis fungoides). *Dermatology (Suppl. Consilium Medicum).* 2017;4:55–57. (In Russ.)]
20. Vasconcelos Berg R, Valente NYS, Fanelli C, Wu I, Pereira J, Zatz R, et al. Poikilodermatous mycosis fungoides: comparative study of clinical, histopathological and immunohistochemical features. *Dermatology.* 2020;236(2):117–122. doi: 10.1159/000502027
21. Rohmer E, Mitcov M, Cribier B, Lipsker D, Lenormand C. Hétérogénéité clinique du mycosis fongioide poikilodermique: étude rétrospective de 12 cas. [Clinical heterogeneity of poikilodermatous mycosis fungoides: A retrospective study of 12 cases]. *Ann Dermatol Venereol.* 2020;147(6–7):418–428. [Article in French.] doi: 10.1016/j.annder.2020.02.007
22. Abbott RA, Sahni D, Robson A, Agar N, Whittaker S, Scarisbrick JJ. Poikilodermatous mycosis fungoides: a study of its clinicopathological, immunophenotypic, and prognostic features. *J Am Acad Dermatol.* 2011;65(2):313–319. doi: 10.1016/j.jaad.2010.05.041

Участие авторов: все авторы несут ответственность за содержание и целостность всей статьи. Поисково-аналитическая работа, обоснование рукописи, дизайн статьи, написание статьи, направление рукописи на публикацию — Н.Ю. Бурцева, Т.В. Мельникова; анализ литературных данных, прочтение, одобрение рукописи — К.Н. Монахов; обоснование рукописи, анализ литературных данных и их интерпретация, одобрение рукописи и направление рукописи на публикацию — Е.В. Соколовский.

Authors' participation: all authors are responsible for the content and integrity of the entire article. Search and analytical work, substantiation of the manuscript, design of the article, writing of the article, submission of the manuscript for publication — Natalia Yu. Burtseva, Tatiana V. Melnikova; analysis of literature data, reading, approval of the manuscript — Konstantin N. Monakhov; substantiation of the manuscript, analysis of literature data and their interpretation, approval of the manuscript and submission of the manuscript for publication — Evgeny V. Sokolovskiy.

Информация об авторах

***Бурцева Наталия Юрьевна** — врач-дерматовенеролог; адрес: Россия, 197022, Санкт-Петербург, ул. Льва Толстого, д. 6–8; ORCID: <https://orcid.org/0000-0003-1800-1610>; e-mail: burtsevaderm@mail.ru

Мельникова Татьяна Витальевна — врач-дерматовенеролог; ORCID: <https://orcid.org/0000-0001-9983-0327>; e-mail: tatmel2007@yandex.ru

Монахов Константин Николаевич — д.м.н., профессор; ORCID: <https://orcid.org/0000-0002-8211-1665>; e-mail: knmonakhov@mail.ru

Соколовский Евгений Владиславович — д.м.н., профессор; ORCID: <https://orcid.org/0000-0001-7610-6061>; eLibrary SPIN: 6807-7137; e-mail: s40@mail.ru

Information about the authors

***Natalia Yu. Burtseva** — Dermatovenereologist; address: 6–8 Lev Tolstoy street, 197022 Saint Petersburg, Russia; ORCID: <https://orcid.org/0000-0003-1800-1610>; e-mail: burtsevaderm@mail.ru

Tatiana V. Melnikova — Dermatovenereologist; ORCID: <https://orcid.org/0000-0001-9983-0327>; e-mail: tatmel2007@yandex.ru

Konstantin N. Monakhov — MD, Dr. Sci. (Med.), Professor; ORCID: <https://orcid.org/0000-0002-8211-1665>; e-mail: knmonakhov@mail.ru

Evgeny V. Sokolovskiy — MD, Dr. Sci. (Med.), Professor; ORCID: <https://orcid.org/0000-0001-7610-6061>; eLibrary SPIN: 6807-7137; e-mail: s40@mail.ru

Статья поступила в редакцию: 27.06.2023

Принята к публикации: 14.11.2023

Опубликована онлайн: 18.12.2023

Submitted: 27.06.2023

Accepted: 14.11.2023

Published online: 18.12.2023

<https://doi.org/10.25208/vdv9838>

Пациент с тяжелым течением акне: перспективы терапии

© Трапезникова Т.В.^{1*}, Летяева О.И.², Зиганшин О.Р.², Губина В.О.²

¹ ООО «КЛИНИКА «ЛИНЛАЙН», Челябинск, Россия

² Южно-Уральский государственный медицинский университет, Челябинск, Россия

Акне — это распространенное дерматологическое заболевание, пик которого приходится на 12–25 лет. Особенность локализации воспалительных элементов на открытых участках кожного покрова, чаще всего на коже лица, приводит к психоэмоциональному дисбалансу и заметно снижает качество жизни пациентов. В 95% случаев исходом акне является формирование рубцов, лечение которых часто занимает долгие годы. При наличии воспалительных элементов лечение в первую очередь должно быть направлено на обеспечение долгосрочной ремиссии заболевания, в том числе с целью профилактики формирования новых рубцов.

Целью настоящей работы является определение эффективности и безопасности лечения акне с применением системного изотретиноина.

В статье представлены результаты использования системного изотретиноина Lidose при тяжелых формах акне, а также акне, резистентных к стандартным методам лечения, на основе клинических случаев. Доказано, что польза, получаемая от применения препарата, значительно выше возможного риска побочных эффектов, особенно при наличии у пациента склонности к образованию рубцов.

Клинически доказана высокая эффективность и безопасность изотретиноина для лечения как тяжелых форм акне, так и акне средней степени тяжести.

Применение изотретиноина в терапии акне является эффективным, безопасным методом лечения тяжелых и среднетяжелых форм акне и позволяет снизить риск появления рубцовых деформаций.

Ключевые слова: акне; изотретиноин Lidose; атрофические рубцы постакне

Конфликт интересов: О.И. Летяева являлась лектором/участником мероприятий, спонсируемых ООО «Ядран».

Источник финансирования: статья опубликована при поддержке ООО «Ядран».

Согласие пациента: пациенты добровольно подписали информированное согласие на публикацию персональной медицинской информации в обезличенной форме.

Для цитирования: Трапезникова Т.В., Летяева О.И., Зиганшин О.Р., Губина В.О. Пациент с тяжелым течением акне: перспективы терапии. Вестник дерматологии и венерологии. 2023;99(6):61–66. doi: <https://doi.org/10.25208/vdv9838>



<https://doi.org/10.25208/vdv9838>

A patient with severe acne: therapy perspectives

© Tatiana V. Trapeznikova^{1*}, Olga I. Letyaeva², Oleg R. Ziganshin², Valeria O. Gubina²

¹ Clinic Linline, Chelyabinsk, Russia

² South Ural State Medical University, Chelyabinsk, Russia

Acne is a common dermatological disease that peaks between 12 and 25. The tendency of inflammatory elements to appear on the skin, especially the face, leads to psycho-emotional imbalance and significantly reduces the patient's quality of life. In 95% of cases, the outcome of acne is the formation of cicatricial deformities, the treatment of which often takes years. If inflammatory elements are present, treatment should be aimed at ensuring a long-term remission of the disease, including preventing the formation of new scars.

This work aims to determine the efficacy and safety of acne treatment using systemic isotretinoin.

The article presents the results of systemic isotretinoin use in severe forms of acne and acne that is resistant to standard treatments based on clinical cases. It was proved that the benefits obtained from isotretinoin usage are much more significant than the possible risk of side effects, especially if the patient's skin tends to scar. The latest data on the etiology and pathogenesis of cicatricial deformities is presented.

A review of modern techniques for the correction of post-acne cicatricial deformities was carried out.

Isotretinoin is clinically proven to be highly effective and safety safe for both severe acne.

The use of isotretinoin to treat acne is effective and reduces the risk of scarring.

Keywords: acne; isotretinoin; post-acne cicatricial deformities

Conflict of interest: Olga I. Letyaeva appeared as speaker/partaker events sponsored by Yadran LLC.

Funding source: the article was published with the support of Yadran LLC.

Patient consent: patients voluntarily signed an informed consent for the publication of personal medical information in an impersonal form.

For citation: Trapeznikova TV, Letyaeva OI, Ziganshin OR, Gubina VO. A patient with severe acne: therapy perspectives. *Vestnik Dermatologii i Venerologii*. 2023;99(6):61–66. doi: <https://doi.org/10.25208/vdv9838>



Введение

Несмотря на большие достижения современной медицины, проблема терапии акне не теряет своей актуальности.

За последние 10–15 лет был достигнут значительный прогресс в изучении патогенеза акне, созданы высокоэффективные препараты для лечения данной патологии, однако по-прежнему возникают определенные трудности в ведении таких пациентов.

Выбор метода терапии зависит от клинической формы и степени тяжести дерматоза: при легком течении заболевания рекомендованы топическая терапия, средства дерматокосметики [1–5]. Для терапии средних и тяжелых форм рекомендованы препараты системного действия — антибиотики, комбинированные оральные контрацептивы для женщин, системные ретиноиды, в редких случаях — системные кортикостероиды. На сегодняшний день международным медицинским сообществом системный изотретиноин (ИТ) признан наиболее эффективным средством терапии тяжелых форм акне [5–10]. Изотретиноин был синтезирован более 40 лет назад, и его механизм действия хорошо изучен. 13-цис-ретиноевая кислота, являясь активной формой препарата, связывается с ретиноидными рецепторами, что приводит к нормализации дифференцировки кератиноцитов, снижению продукции кожного сала и, как следствие, к снижению колонизации *Cutibacterium acnes* [8, 10, 11]. Способность ИТ ингибировать провоспалительные цитокины доказана в исследованиях, что обеспечивает выраженный противовоспалительный и иммуномодулирующий эффект [12–14].

Есть ряд пациентов и врачей, настроенных против использования системного ИТ, которые серьезно опасаются побочных эффектов со стороны центральной нервной системы, в частности депрессии. За многолетнюю практику использования препарата нам не доводилось видеть пациентов, у которых ИТ в форме Lidose вызвал депрессию. В ряде отечественных и зарубежных исследований было показано, что пероральный ИТ вызывает выраженное улучшение акне, приводит к значительному снижению показателей депрессии и не связан с увеличением случаев депрессии или суицидальных тенденций. Подтверждена безопасность ИТ в отношении психических расстройств как побочного эффекта у обычных пациентов с дерматозами, у лиц же с предрасположенностью к депрессивным состояниям требуются дополнительные обследования [4, 11–18].

Еще достаточно частая причина, из-за которой не назначается системный ИТ, — это возможные поражения печени, в частности повышение уровня печеночных ферментов. Однако в ряде работ показано, что прием ИТ приводит к снижению данных показателей даже у пациентов с изначально высоким уровнем билирубина (синдром Жильбера). Речь в данном исследовании идет об использовании препарата Акнекутан®, где было показано, что его применение у пациентов, страдающих синдромом Жильбера, приводило к двукратному снижению уровня общего билирубина в сыворотке крови относительно исходных значений, что является существенным аргументом при выборе данного препарата у пациентов с изначально высоким уровнем билирубина [20–22].

Единственным абсолютным противопоказанием к терапии системным ИТ является беременность. Инструкция к Акнекутану® четко гласит, что период

полувыведения основного метаболита ИТ составляет 29 ч, а эндогенные концентрации ретиноидов в организме восстанавливаются через 14 дней после последнего приема препарата [23].

Соответственно, мнение о том, что нельзя планировать беременность в течение двух лет после отмены препарата, является заблуждением. И уж тем более, что ИТ может стать причиной бесплодия. Известно, что ИТ не влияет на сперматогенез и его прием не является противопоказанием в отношении репродуктивной функции у мужчины [23].

Следует заметить, что большинство нежелательных явлений системного ИТ являются дозозависимыми и обратимыми. В связи с этим препарат Акнекутан® компании «ЯДРАН» (Хорватия) может выступать препаратом выбора для лечения среднетяжелых и тяжелых форм акне у лиц старше 12 лет. Уникальная технология Lidose (SMB Laboratories S.A., Бельгия), которая используется при производстве данного препарата, позволяет снизить как суточную, так и курсовую дозу ИТ, что дает возможность минимизировать риск возникновения побочных реакций с сохранением терапевтической эффективности препарата.

Все возможные побочные реакции, такие как сухость губ, ретиновый дерматит, могут быть легко устранены с использованием эмолентов [24]. Более того, при условии начала использования эмолентов одновременно с Акнекутаном® эти побочные эффекты могут быть предотвращены или иметь минимальные проявления. Назначение изотретиноина начиная с минимальной эффективной дозы с постепенным повышением также может помочь уменьшить частоту побочных реакций [5, 23].

Клиническая практика доказала эффективность и безопасность Акнекутана®.

Заслуживает внимания клинический случай пятилетнего наблюдения пациентки с тяжелой формой акне.

Клиническое наблюдение

На прием обратилась пациентка 27 лет с жалобами на болезненные, «безобразные» высыпания на лице, спине. Болея с 14-летнего возраста, когда появились первые «черные точки». Многочисленные курсы лечения наружными средствами давали временный эффект, рекомендаций по уходу никогда не получала. К 18 годам ситуация усугубилась появлением значительного количества болезненных элементов, преимущественно в предменструальный период. Пациентка регулярно посещала врачей. Обследование у гинеколога не выявило отклонений у нормы, в биохимических анализах крови патологии не выявлено. В течение последующих лет активно использовались «чистки», топические антибактериальные препараты, спиртовые растворы. На момент осмотра патологический процесс локализован на щеке и подбородочной области, а также верхней половине спины. Представлен воспалительными папулами ярко-розового цвета до 0,4 см, узлами до 1,0 см, единичными кистами с флюктуацией до 1,5 см, многочисленными пустулами 0,1–0,3 см (рис. 1).

Общий анализ крови, биохимические показатели — в пределах референсных значений, УЗИ органов малого таза не выявило патологии. Вес пациентки — 68 кг.

В соответствии с Федеральными клиническими рекомендациями по ведению больных акне РОДВК от 2019–2020 гг. ИТ назначается из расчета 0,5 мг на 1 кг массы тела в сутки до достижения кумулятивной

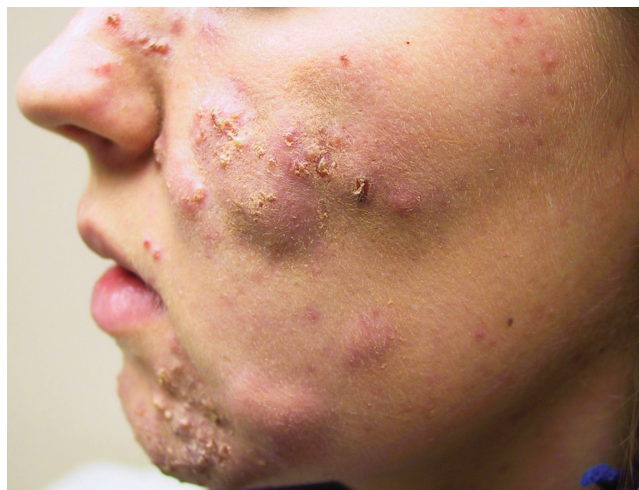

Рис. 1. До лечения
Fig. 1. Before treatment

дозы 120–150 мг/кг. Так как Акнекутан® имеет более высокую биологическую доступность, терапевтическая дозировка Акнекутана® составляет 0,4–0,8 мг/кг/сут, а курсовая доза — 100–120 мг/кг. Предполагаемая суммарная доза у нашей пациентки — 120 мг/кг, что составило 8160 мг. Учитывая, что начало терапии системным ИТ в первые недели дает обострение патологического процесса, стартовая доза была назначена из расчета 0,4 мг/кг, что соответствовало 24 мг препарата Акнекутан (16 мг + 8 мг) ежедневно в течение месяца.

Пациентке был рекомендован уход за кожей, стик для губ с целью профилактики сухости. Мы подробно обсудили важность щадящего ухода за кожей, недопустимость использования агрессивных косметологиче-

ских процедур. Также были разъяснены последствия наступления беременности в период лечения ИТ и взято дополнительное информированное согласие.

На контрольном визите через месяц мы отметили появление сухости кожи, при этом количество элементов оставалось прежним, биохимические показатели, общий анализ крови — в пределах референсных значений. Пациентка хорошо переносила препарат. Было принято решение об увеличении суточной дозы до 32 мг, что составляло 0,5 мг/кг массы тела.

Дальнейшие визиты осуществлялись с частотой раз в три месяца (рис. 2).

После набора кумулятивной дозы (120 мг/кг массы тела) достигнуто полное разрешение морфологических элементов акне, лабораторные показатели — в пределах референсных значений. Пациентке были даны рекомендации по уходу за кожей, назначена поддерживающая топическая терапия препаратом азелаиновой кислоты. На контрольном визите через полгода сохранялся достигнутый клинический эффект (рис. 3), однако рубцы постакне доставляли психологический дискомфорт, и пациентка была направлена к косметологу для коррекции имеющихся дефектов.

Обсуждение

Следует отметить, что у подавляющего числа пациентов терапия Акнекутаном® приводит к достаточно быстрому наступлению эффекта, что, несомненно, положительно влияет на приверженность пациента проводимому лечению.

Побочные реакции и переносимость препарата зависят от многих факторов. Это фототип кожи, суточная доза, приверженность к использованию дерматокосметики, образ жизни, вредные привычки. Поэтому чрезвычайно важно корректировать лечение в каждом конкретном случае, но неизменно остается набор суммарной дозы [5, 9].

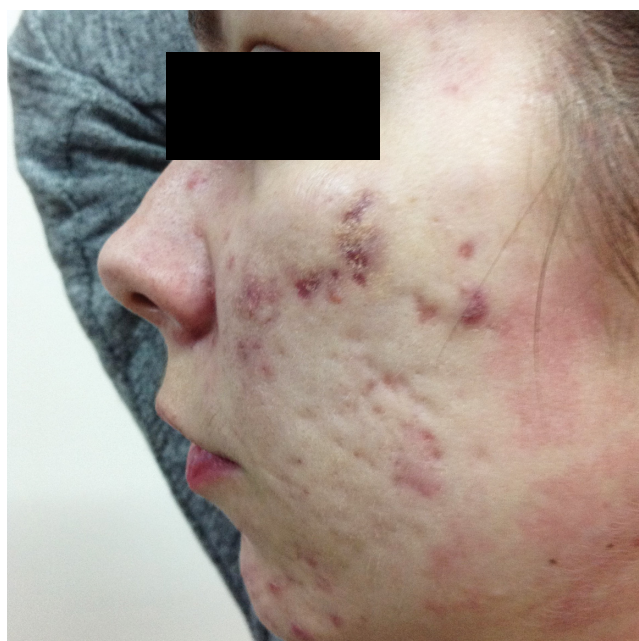

Рис. 2. После лечения СИ Акнекутан® в течение 4 месяцев
Fig. 2. After treatment SI Aknecutan® during 4 months

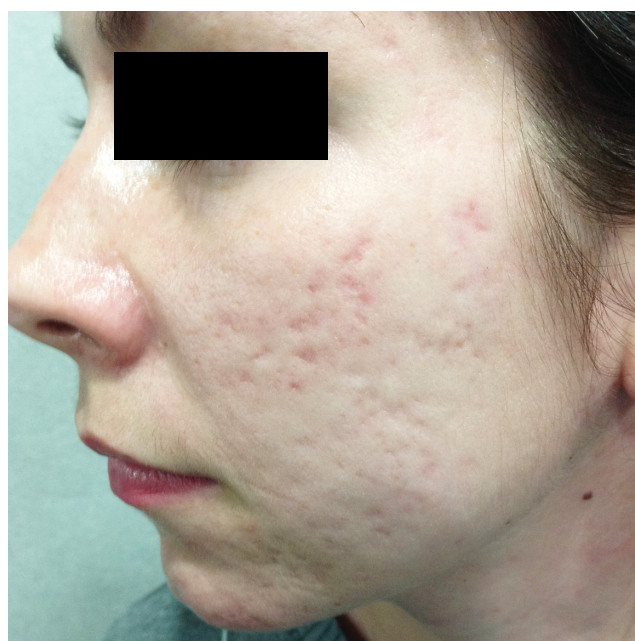

Рис. 3. После лечения СИ Акнекутан® в течение 10 месяцев
Fig. 3. After treatment SI Aknecutan® during 10 months

Врач должен объяснить пациенту, что одним из механизмов действия ИТ является истончение рогового слоя, поэтому во время лечения и в течение 6 месяцев после его окончания противопоказаны УФ-облучения, дермабразия, пилинг, лазерные процедуры. По этой же причине необходимо использовать фотозащитные средства с высоким SPF-фактором даже в зимнее время [23].

Основными показаниями к терапии ИТ при акне являются узловато-кистозные и конглобатные формы акне, высокий риск образования рубцов при средне-тяжелых формах акне, сочетающихся с выраженными психоэмоциональными расстройствами по поводу заболевания [4–7].

По данным литературы, разрешение воспалительных элементов с образованием рубца в 3,4–6,8 раза встречается чаще при тяжелых формах заболевания,

чем у пациентов с более легкими формами акне. Также выявлено, что рубцовые деформации образуются в 1,6–2,8 раза чаще у пациентов, не получавших адекватной терапии в первые 3 года от начала заболевания [25, 26]. Очевидно, что вовремя назначенная терапия системным изотретиноином позволит избежать физических и психических страданий.

Заключение

Изотретиноин является самым сильным и эффективным пероральным препаратом для лечения пациентов с тяжелой формой акне, обеспечивая ремиссию 89% и выше. Своевременное назначение адекватной терапии препаратом Акнекутан® позволяет достичь выраженного клинического эффекта, избежать осложнений заболевания и улучшить качество жизни пациентов. ■

Литература/References

- Nast A, Dréno B, Bettoli V, Bukvic Mokos Z, Degitz K, Dressler C, et al. European evidence-based (S3) guideline for the treatment of acne — update 2016 — short version. *J Eur Acad Dermatol Venereol.* 2016;30(8):1261–1268. doi: 10.1111/jdv.13776
- Layton A, Thiboutot D, Tan J. Reviewing the global burden of acne: how could we improve care to reduce the burden? *Br J Dermatol.* 2021;184(2):219–225. doi: 10.1111/bjd.19477
- Арипова М.Л., Хардикова С.А. Психоэмоциональное состояние пациентов с тяжелой степенью акне на фоне терапии изотретиноином. *Вестник дерматологии и венерологии.* 2015;5:122–128. [Aripova ML, Khardikova SA. Phycoemotional state of the patients with severe acne associated with isotretinoin therapy. *Vestnik Dermatologii i Venerologii.* 2015;5:122–128. (In Russ.)]
- Самцов А.В. К вопросу о влиянии изотретиноина на нервно-психическое состояние больных акне. *Вестник дерматологии и венерологии.* 2023;99(3):63–68. [Samtcov AV. To the question of the effect of isotretinoin on the neuropsychic state of patients with acne. *Vestnik Dermatologii i Venerologii.* 2023;99(3):63–68. (In Russ.)] doi: 10.25208/vdv1414
- Акне вульгарные: Клинические рекомендации РОДВК. [Acne vulgar: Clinical recommendations of the Maternity Hospital. (In Russ.)] URL: https://www.cnikvi.ru/docs/clinic_recs/klinicheskie-rekomendatsii-2019-2020/
- Тлиш М.М., Шавилова М.Е. Изотретиноин в терапии акне. *Вестник дерматологии и венерологии.* 2017;4:90–96. [Tlish MM, Spavilova ME. Isotretinoin in acne therapy. *Vestnik Dermatologii i Venerologii.* 2017;4:90–96. (In Russ.)]
- Дрожжина М.Б. Применение Акнекутана для лечения фульминантных акне. *Консилиум. Дерматовенерология.* 2019;2(171):25. [Drozdina MB. The usage of Aknekutan for the treatment of fulminant acne. *Consultation. Dermatovenereology.* 2019;2(171):25. (In Russ.)]
- Costa CS, Bagatin E, Martimbiano ALC, da Silva EM, Lúcio MM, Magin P, et al. Oral isotretinoin for acne. *Cochrane Database Syst Rev.* 2018;11(11):CD009435. doi: 10.1002/14651858.CD009435.pub2
- Oon HH, Wong SN, Aw DCW, Cheong WK, Goh CL, Tan HH. Acne Management Guidelines by the Dermatological Society of Singapore. *J Clin Aesthet Dermatol.* 2019;12(7):34–50.
- Thiboutot DM, Dréno B, Abanmi A, Alexis AF, Araviiskaia E, Barona Cabal MI, et al. Practical management of acne for clinicians: an international consensus from Global Alliance to Improve Outcomes in Acne. *J Am Acad Dermatol.* 2018(2Suppl1):S1–S23.e1. doi: 10.1016/j.jaad.2017.09.078
- Becker E, Schmidt TSB, Bengs S, Poveda L, Opitz L, Atrott K, et al. Effects of oral antibiotics and isotretinoin on the murine gut microbiota. *J Antimicrob Agents.* 2017;50(3):342–351. doi: 10.1016/j.ijantimicag.2017.03.017
- Connolly D, Vu HL, Mariwalla K, Saedi N. Acne scarring-pathogenesis, evaluation, and treatment options. *J Clin Aesthet Dermatol.* 2017;10(9):12–23.
- Хардикова С.А., Ширшкова В.И., Дмитрук В.С., Скрялова К.А., Корнетова Е.Г., Корнетов А.Н., и др. Оценка эффективности и переносимости применения системного изотретиноина и влияния терапии на качество жизни пациентов с акне вульгарными средней и тяжелой степени тяжести. *Вестник дерматологии и венерологии.* 2021;97(6):70–80. [Khardikova SA, Shirshkova VI, Dmitruk VS, Skrylova KA, Kornetova EG, Kornetov AN, et al. Efficacy and tolerability of system isotretinoin and effect of this therapy on the quality of life of patients with severe and moderate acne. *Vestnik Dermatologii i Venerologii.* 2021;97(6):70–80. (In Russ.)] doi: 10.25208/vdv1249
- Gnanaraj P, Karthikeyan S, Narasimhan M, Rajagopalan V. Decrease in “Hamilton Rating Scale for Depression” Following Isotretinoin Therapy in Acne: An Open-Label Prospective Study. *Indian J Dermatol.* 2015;60(5):461–464. doi: 10.4103/0019-5154.164358
- Abdelmaksoud A, Vojvodic A, Ayhan E, Dönmezidil S, Jovicevic TV, Vojvodic P, et al. Depression, isotretinoin, and folic acid: A practical review. *Dermatol Ther.* 2019;32(6):e13104. doi: 10.1111/dth.13104
- Botsali A, Kocyciqit P Professor, Uran P. The effects of isotretinoin on affective and cognitive functions are disparate in adolescent acne vulgaris patients. *J Dermatolog Treat.* 2020;31(7):734–738. doi: 10.1080/09546634.2019.1606396
- Huang YC, Cheng YC. Isotretinoin treatment for acne and risk of depression: A systematic review and meta-analysis. *J Am Acad Dermatol.* 2017;76(6):1068–1076.e9. doi: 10.1016/j.jaad.2016.12.028
- Li C, Chen J, Wang W, Ai M, Zhang Q, Kuang L. Use of isotretinoin and risk of depression in patients with acne: a systematic review and meta-analysis. *BMJ Open.* 2019;9(1):e021549. doi: 10.1136/bmjopen-2018-021549
- Huang YC, Cheng YC. Isotretinoin treatment for acne and risk of depression: A systematic review and meta-analysis. *J Am Acad Dermatol.* 2017;76(6):1068–1076.e9. doi: 10.1016/j.jaad.2016.12.028
- Негашева Е.С., Блинова Д.А., Корнят М.С., Полевщикова С.А., Заторская Н.Ф., Валитова И.В., и др. Особенности применения изотретиноина в терапии акне у пациентов с синдромом Жильбера. *Клиническая дерматология и венерология.* 2021;20(3):78–83. [Negasheva ES, Blinova DA, Kornyat MS, Polevshchikova SA, Zatorskaya NF, Valitova IV, et

al. Isotretinoin usage particularities in acne therapy in patients with Gilbert's syndrome. *Klinicheskaya Dermatologiya i Venerologiya*. 2021;20(3):53–58. (In Russ.) doi: 10.17116/klinderma20212003178

21. Öktem A, Hayran Y, Arı E, Yalçın B. Minimize the regular laboratory monitoring during the systemic isotretinoin treatment: data of 704 patients with acne. *J Dermatolog Treat*. 2019;30(8):813–817. doi: 10.1080/09546634.2019.1591578

22. Reilly BK, Ritsema TS. Managing nonteratogenic adverse reactions to isotretinoin treatment for acne vulgaris. *JAAPA*. 2015;28(7):34–39. doi: 10.1097/01.JAA.0000459815.24908.02

23. Аравийская Е.П., Соколовский Е.В. Эффективность средств ухода за кожей у больных акне. *Вестник дерматологии и венерологии*. 2013;89(2):67–71. [Aravijskaya ER, Sokolovskiy EV. Efficacy of skin care products for acne patients. *Vestnik Dermatologii i Venerologii*. 2013;89(2):67–71. (In Russ.)] doi: 10.25208/vdv572

24. Bauer LB, Ornelas JN, Elston DM, Alikhan A. Isotretinoin: controversies, facts, and recommendations. *Expert Rev Clin Pharmacol*. 2016;9(11):1435–1442. doi: 10.1080/17512433.2016.1213629

25. Круглова Л.С., Грязева Н.В., Тальбова А.М. Симптомокомплекс постакне: методы профилактики и терапии. *Клиническая дерматология и венерология*. 2020;19(5):622–629. [Kruglova LS, Gryazeva NV, Talybova AM. Post-acne symptom complex: methods of prevention and therapy. *Klinicheskaya Dermatologiya i Venerologiya*. 2020;19(5):622–629. (In Russ.)] doi: 10.17116/klinderma202019051622

26. Мантурова Н.Е., Тальбова А.М., Круглова Л.С., Стенько А.Г. Профилактика и лечение атрофических рубцов постакне. *Клиническая дерматология и венерология*. 2018;17(5):9199. [Manturova NE, Talybova AM, Kruglova LS, Sten'ko AG. Prevention and treatment of atrophic post-acne scars. *Klinicheskaya dermatologiya i venerologiya*. 2018;17(5):91–99. (In Russ.)] doi: 10.17116/klinderma20181705191

Участие авторов: все авторы несут ответственность за содержание и целостность всей статьи. Концепция и дизайн исследования, написание текста — Т.В. Трапезникова, О.И. Лetyaeva; сбор и обработка материала — О.И. Лetyaeva, В.О. Губина, Т.В. Трапезникова; окончательное редактирование и утверждение на представление рукописи — О.И. Лetyaeva, О.Р. Зиганшин.

Authors' participation: all authors are responsible for the content and integrity of the entire article. Concept and design development, writing an article — Tatiana V. Trapeznikova, Olga I. Letyaeva; collection and processing of the material — Olga I. Letyaeva, Valeriy O. Gubina, Tatiana V. Trapeznikova; final editing and approval for submission of the manuscript — Olga I. Letyaeva, Oleg R. Ziganshin.

Информация об авторах

***Трапезникова Татьяна Валерьевна** — адрес: Россия, 454048, г. Челябинск, ул. Карла Маркса, д. 81; ORCID: <https://orcid.org/0000-0001-9757-418X>; eLibrary SPIN: 9908-8715; e-mail: tayana_tr@mail.ru

Лetyaeva Ольга Ивановна — д.м.н., профессор; ORCID: <https://orcid.org/0000-0002-9085-6229>; eLibrary SPIN: 3312-3150; e-mail: olga-letyaeva@yandex.ru

Зиганшин Олег Раисович — д.м.н., профессор; ORCID: <https://orcid.org/0000-0002-5857-0319>; eLibrary SPIN: 5339-2533; e-mail: ziganshin_oleg@mail.ru

Губина Валерия Олеговна — студент VI курса; ORCID: <https://orcid.org/0000-0002-8523-8274>; eLibrary SPIN: 3441-8556; e-mail: erushka-98@mail.ru

Information about the authors

***Tatiana V. Trapeznikova** — address: 81 Karl Marx street, 454048 Chelyabinsk, Russia; ORCID: <https://orcid.org/0000-0001-9757-418X>; eLibrary SPIN: 9908-8715; e-mail: tayana_tr@mail.ru

Olga I. Letyaeva — MD, Dr. Sci. (Med.), Professor; ORCID: <https://orcid.org/0000-0002-9085-6229>; eLibrary SPIN: 3312-3150; e-mail: olga-letyaeva@yandex.ru

Oleg R. Ziganshin — MD, Dr. Sci. (Med.), Professor; ORCID: <https://orcid.org/0000-0002-5857-0319>; eLibrary SPIN: 5339-2533; e-mail: ziganshin_oleg@mail.ru

Valeria O. Gubina — Student the VI course; ORCID: <https://orcid.org/0000-0002-8523-8274>; eLibrary SPIN: 3441-8556; e-mail: erushka-98@mail.ru

Статья поступила в редакцию: 11.05.2023

Принята к публикации: 10.11.2023

Опубликована онлайн: 26.12.2023

Submitted: 11.05.2023

Accepted: 10.11.2023

Published online: 26.12.2023

<https://doi.org/10.25208/vdv11323>

Развитие идиопатической эруптивной макулярной пигментации у ребенка 11 лет

© Трофимов П.Н.* , Хайрутдинов В.Р., Белоусова И.Э., Федотова М.А.

Военно-медицинская академия им. С.М. Кирова, Санкт-Петербург, Россия

Случай развития идиопатической эруптивной макулярной пигментации у ребенка демонстрирует один из вариантов приобретенной гиперпигментации кожи неясной этиологии. У мальчика 11 лет в течение года развились высыпания в виде светло-коричневых пятен в области туловища и конечностей, которые появлялись на фоне нормальной кожи без установленного провоцирующего фактора. Изначально процесс локализовался в локтевых сгибах и аксиллярных зонах, в дальнейшем произошло распространение высыпаний на кожу туловища, шеи и конечностей. При этом не было отмечено появления воспалительных изменений в основании элементов сыпи. Пациенту проведено обследование на наличие заболеваний, которые могли лежать в основе кожных проявлений, а также выполнено гистологическое исследование с целью верификации диагноза. Установленный диагноз идиопатической эруптивной макулярной пигментации позволил выбрать выжидательную тактику в лечении пациента в связи с имеющимися литературными данными о саморазрешении данной патологии и неэффективности имеющихся вариантов лечения дерматоза.

Ключевые слова: идиопатическая эруптивная макулярная пигментация; приобретенная макулярная гиперпигментация неясной этиологии; пепельный дерматоз; стойкая дисхромическая эритема; клинический случай

Конфликт интересов: авторы декларируют отсутствие явных и потенциальных конфликтов интересов, связанных с публикацией настоящей статьи.

Источник финансирования: рукопись подготовлена и опубликована за счет финансирования по месту работы авторов.

Согласие пациента: родители пациента добровольно подписали информированное согласие на публикацию персональной медицинской информации.

Для цитирования: Трофимов П.Н., Хайрутдинов В.Р., Белоусова И.Э., Федотова М.А. Развитие идиопатической эруптивной макулярной пигментации у ребенка 11 лет. Вестник дерматологии и венерологии. 2023;99(6):67–73. doi: <https://doi.org/10.25208/vdv11323>



<https://doi.org/10.25208/vdv11323>

Development of idiopathic eruptive macular pigmentation in an 11-year-old boy

© Pavel N. Trofimov*, Vladislav R. Khairutdinov, Irena E. Belousova, Maria A. Fedotova

S.M. Kirov Military Medical Academy, Saint Petersburg, Russia

A case of idiopathic eruptive macular pigmentation in a child demonstrates a variant of skin hyperpigmentation of uncertain etiology. We described an 11-year-old boy with light brown spots in the torso and limbs that developed against the background of normal skin without an established provoking factor. On examination, it was found that the disease had developed within one year. Initially, the process was localized to the elbow folds and axillary areas, but later the rash spread to the trunk, neck and extremities. No inflammatory changes were observed at the base of the rash elements. The patient was examined for the presence of diseases that could underlie the skin manifestations, and histological examination was performed to verify the diagnosis. The established diagnosis of idiopathic eruptive macular pigmentation made it possible to choose a wait-and-see approach in treating the patient, due to the available literature data on the self-resolution of this pathology and ineffectiveness of the available dermatosis treatment options.

Keywords: idiopathic eruptive macular pigmentation; acquired macular pigmentation of uncertain etiology; ashy dermatosis; erythema dyschromicum perstans; case report

Conflict of interest: the authors declare the absence of obvious and potential conflicts of interest related to the publication of this article.

Funding source: through funding at the place of work of the authors.

Patient consent: the patient's parents have voluntarily signed an informed consent to release personal health information.

For citation: Trofimov PN, Khairutdinov VR, Belousova IE, Fedotova MA. Development of idiopathic eruptive macular pigmentation in an 11-year-old boy. *Vestnik Dermatologii i Venerologii*. 2023;99(6):67–73.
doi: <https://doi.org/10.25208/vdv11323>



Актуальность

Идиопатическая эруптивная макулярная пигментация (ИЭМП) — приобретенная гиперпигментация кожи неясной этиологии. Анализ научных публикаций за последние несколько лет показывает, что существует множество мнений об определении и классификации гиперпигментаций кожи, вызывающих, в свою очередь, трудности у практикующего врача в диагностике и лечении данного дерматоза.

Изначально термин «идиопатическая эруптивная макулярная пигментация» был предложен Degos и соавт. в 1978 г. По мнению авторов, зарегистрированные ими случаи пигментного дерматоза отличались от известных ранее пепельного дерматоза и стойкой дисхромической эритемы [1]. Sanz de Galdeano и соавт. в 1996 г. определили диагностические критерии ИЭМП [2].

ИЭМП была отнесена к группе других пятнистых пигментаций, объединенных термином «приобретенные макулярные гиперпигментации неясной этиологии», в соответствии с номенклатурой, установленной на 22-й Международной конференции «Пигментная клетка», состоявшейся в Сингапуре в 2014 г. [3]. В группу приобретенных макулярных гиперпигментаций неясной этиологии также были включены пепельный дерматоз, стойкая дисхромическая эритема, меланоз Рилиа и пигментная форма плоского лишая. За последние годы был опубликован ряд статей, анализирующих возможную этиологию, патогенез и детали клинической картины макулярных пигментаций [4–6].

Описание случая

Нами был консультирован мальчик 11 лет, родители которого предъявляли жалобы на наличие у ребенка распространенных высыпаний в области шеи, тулови-

ща и конечностей, не вызывающих никаких субъективных ощущений.

Из анамнеза известно, что около 1 года назад на фоне полного благополучия на коже аксиллярных областей, шеи, в локтевых ямках появились высыпания в виде пятен светло-коричневой окраски, не сопровождающиеся субъективными ощущениями. В течение последующих 2 месяцев сыпь распространилась по всему телу, за исключением лица, волосистой части головы, ладоней и подошв. Слизистые оболочки полости рта и носа также были свободны от высыпаний. На предыдущих этапах лечения устанавливались диагнозы меланодермии, нарушения пигментации неутонченные, стойкой дисхромической эритемы.

Результаты физикального, лабораторного и инструментального исследования

Патологический процесс носил распространенный характер и локализовался в области шеи, спины, груди, живота, преимущественно на сгибательных и внутренних поверхностях плеч, предплечий, бедер, голени, тыла кистей и стоп и был представлен множественными пятнами серовато-коричневой окраски неправильной формы диаметром от 0,5 до 3 см (рис. 1).

При видеодерматоскопии выявлена псевдоретикулярная пигментная сеть, представленная точками коричневой и серой окраски, образующими ломаные и кривые линии, формирующие сетчатые узоры (рис. 2).

Была выполнена диагностическая биопсия кожи. При гистологическом исследовании с окраской гематоксилином и эозином обнаруживалась пигментация базального слоя эпидермиса, в сосочковой части дермы выявлены редкие периваскулярные лимфоцитарные инфильтраты и значительное количество меланофагов (рис. 3).

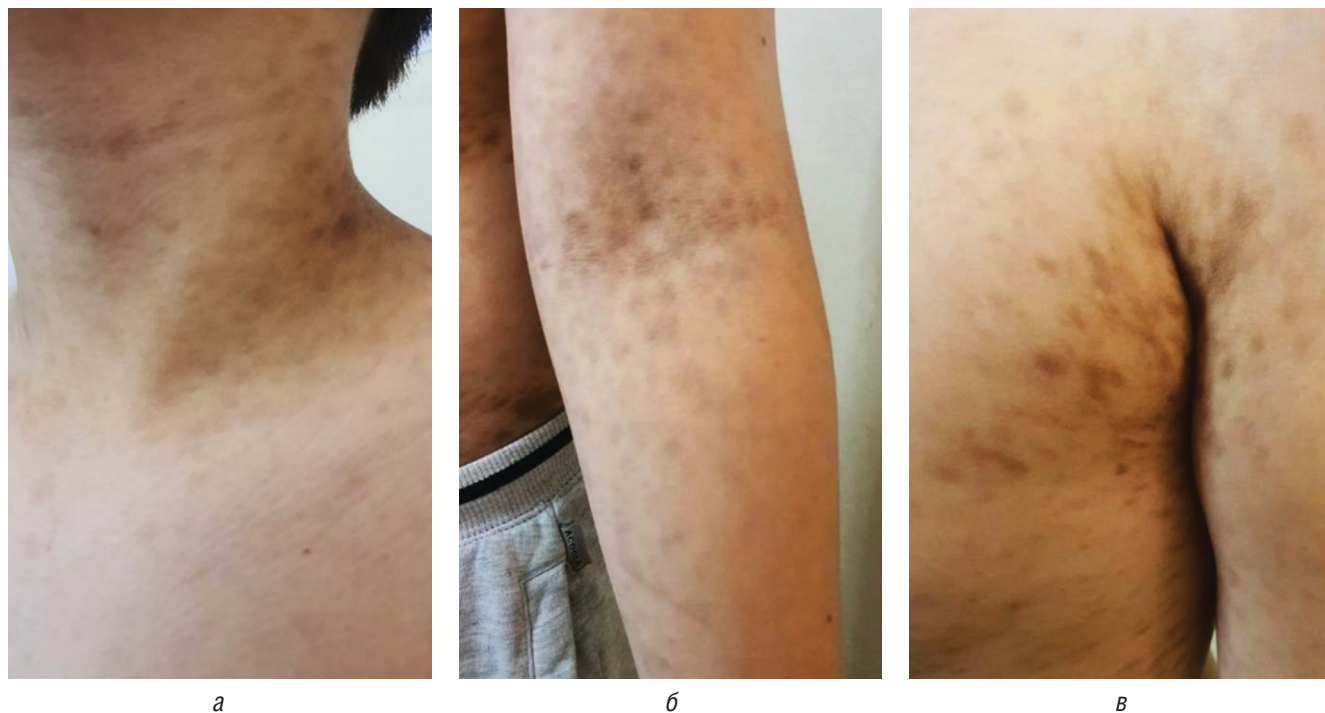

Рис. 1. Множественные светло-коричневые пятна на коже боковой поверхности шеи (а), локтевого сгиба (б) и аксиллярной области (в)
Fig. 1. Multiple light brown spots on the skin of the lateral surface of the neck (a), of the elbow bend (б) and of the axillary area (в)

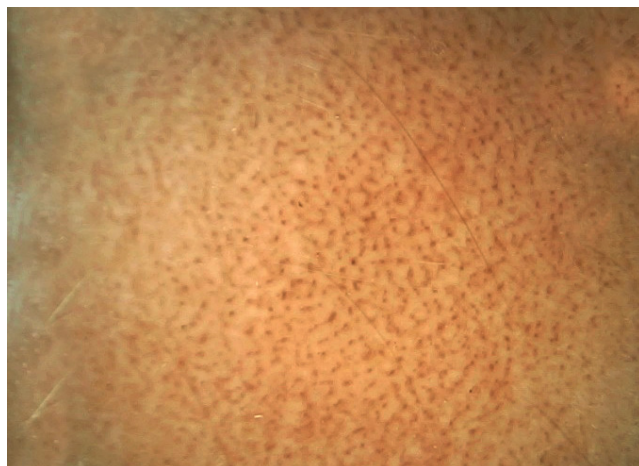

Рис. 2. Дерматоскопическая картина идиопатической эруптивной макулярной пигментации. Псевдоретикулярная пигментная сеть (точки коричневого/сероватого цвета) в области пятна (видеодерматоскопия)
Fig. 2. Dermatoscopic picture of idiopathic eruptive macular pigmentation. Pseudoreticular pigmentary network (brown/grayish dots) in the area of the stain (video dermatoscopy)

Был выполнен широкий спектр исследований с использованием лабораторных и инструментальных методов.

Клинический и биохимический анализы крови (глюкоза, общий билирубин, прямой билирубин, ЛДГ, АЛТ, АСТ, ГГТ, общий белок, щелочная фосфатаза, мочевины, мочевого азота, железа, С-реактивный белок, калий, натрий, хлор, триглицериды, общий холестерин, ЛПНП, ЛПОНП, коэффициент атерогенности, креатинин, АСЛ-О, фибриноген) — все показатели в пределах референтных значений. Исследование гормонального статуса (ТТГ, свободный Т4, кортизол, инсулин), анализ мочи были в пределах референтных значений. Анализ кала на яйца/гельминтов, простейшие, бактериологическое

исследование кала на тифо-паратифозную и дизентерийную группы, условно-патогенную микрофлору — патологии не выявил. УЗИ органов брюшной полости, надпочечников, щитовидной железы и рентгенография органов грудной клетки были в пределах возрастной нормы.

Проведены консультации специалистов — аллерголога-иммунолога, эндокринолога, оториноларинголога, стоматолога.

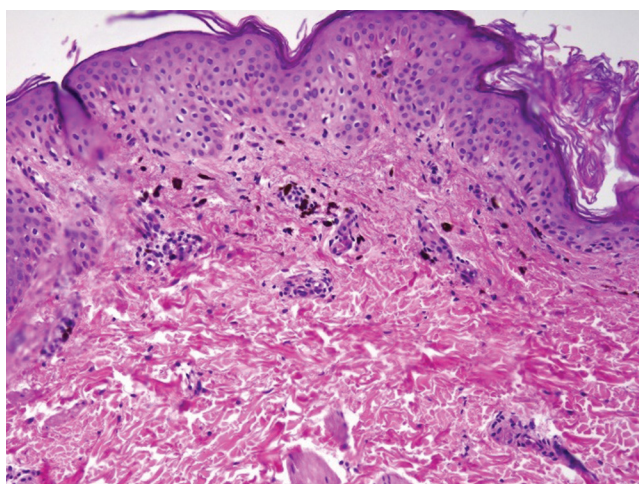
Выявлены сопутствующие заболевания: бронхиальная астма (легкое персистирующее течение, период обострения), хронический компенсированный тонзиллит (вне обострения), кариес 16-го и 26-го зубов.

Диагноз ИЭМП был установлен с использованием следующих клинических и гистопатологических критериев: наличие множественных светло-серых и светло-коричневых пятен; характерная локализация высыпаний; отсутствие положительного симптома Дарье–Унны; гистопатологические изменения не противоречат ИЭМП; отсутствуют сопутствующие заболевания, связанные с развитием пигментации. В пользу установленного диагноза свидетельствовали данные анамнеза заболевания, согласно которым при появлении высыпаний на коже вокруг них не формировались гиперемические пятна. В анамнезе отсутствовали сведения о приеме лекарственных препаратов, способных вызывать развитие пигментации кожи. Также у пациента и его родственников ранее не было подобных поражений кожи, аутоиммунных заболеваний или патологии щитовидной железы.

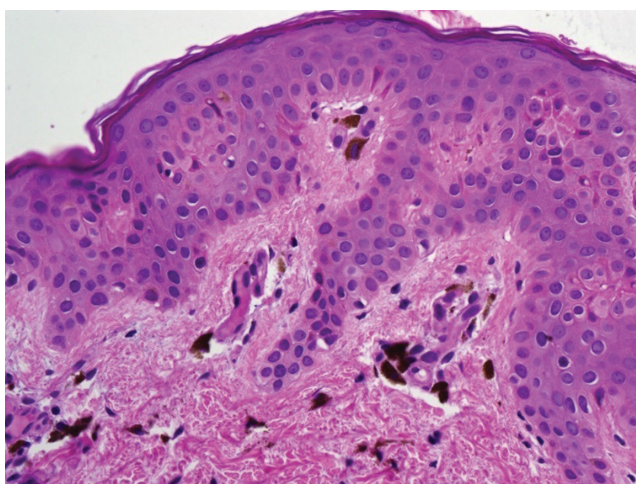
Обсуждение

На сегодняшний день в англоязычной литературе описано 55 случаев ИЭМП [7–12].

Клиническая картина ИЭМП представлена пятнами светло-коричневого цвета округлой или овальной формы размером от 5 до 25 мм, которые формируются без предшествующей эритемы на фоне нормальной кожи и не сопровождаются субъективными симптома-



а



б

Рис. 3. Гистологическое исследование биоптата кожи, окраска гематоксилином и эозином: а — умеренно выраженная пигментация базального слоя эпидермиса, редкий периваскулярный лимфоцитарный инфильтрат и меланофаги в дерме ($\times 100$); б — умеренно выраженная пигментация базального слоя эпидермиса, меланофаги в дерме ($\times 200$)
Fig. 3. Histological examination of a skin biopsy specimen stained with hematoxylin and eosin: a — mild perivascular lymphocytic infiltrate and melanophages in the dermis ($\times 100$); б — melanophages in the dermis ($\times 200$)

ми. Высыпания, как правило, локализируются на коже шеи, туловища и проксимальных отделов конечностей, однако описаны случаи локализации процесса в области лица и дистальных отделов конечностей [7, 13, 14].

ИЭМП является доброкачественным меланозом, встречающимся у детей и подростков и разрешающимся самостоятельно в течение нескольких месяцев или лет. Имеется единичное сообщение о существовании заболевания в течение длительного периода времени. S. Mehta и соавт. описали случай ИЭМП у женщины индийского происхождения, которая страдала этим заболеванием с периодами обострения и ремиссии 21 год [7, 13].

Патогенез ИЭМП остается неясным. Эндокринные нарушения, воспаление или аутоиммунные реакции были предположены некоторыми авторами в качестве триггерных факторов развития ИЭМП [15].

Жители стран Азии и Египта, по-видимому, чаще страдают ИЭМП [16]. Этническая принадлежность и тип кожи по Фицпатрику могут рассматриваться как факторы риска развития дерматоза [17].

Дифференциальный диагноз ИЭМП проводят с лекарственной сыпью, поствоспалительной пигментацией, мастоцитозом, пигментной формой красного плоского лишая и стойкой дисхромической эритемой, поскольку все эти заболевания проявляются многочис-

Таблица 1. Критерии постановки диагноза дерматоза из группы приобретенных макулярных гиперпигментаций неясной этиологии в соответствии с рекомендациями 22-й Международной конференции «Пигментная клетка» [3]
 Table 1. Criteria for the diagnosis of dermatosis from the group of acquired macular hyperpigmentation of uncertain etiology according to the recommendations of the 22nd International Pigment Cell Conference [3]

Пепельный дерматоз (ПД) / стойкая дисхромическая эритема (СДЭ)

Характеризуются приобретенными большими гиперпигментированными пятнами (> 5 см).

Этиология неизвестна.

Обычно высыпания локализируются на коже туловища.

Клинические проявления ПД и СДЭ можно считать идентичными, за исключением наличия эритематозной каймы в активной стадии СДЭ.

Наличие меланофагов в дерме вызывает пепельно-серую пигментацию.

Интерфейс-дерматит может присутствовать, но не является обязательным признаком для диагностики этих состояний

Пигментная форма красного плоского лишая (ППЛ)

Приобретенные большие (> 5 см) и мелкие (0,5–5 см) пятна.

Пигментация неясной этиологии, с/без элементов сыпи, характерных для красного плоского лишая любой другой локализации, в настоящее время или в анамнезе (может не быть этиопатогенетически связанным с ним).

Наиболее частая область поражения — область головы и шеи, за ними следуют сгибаемые поверхности конечностей.

Если гиперпигментация ограничена участками, на которых предшествовали типичные высыпные элементы плоского лишая или имеются видимые и пальпируемые высыпания плоского лишая, такие случаи должны быть расценены как красный плоский лишай с поствоспалительной гиперпигментацией, а не ППЛ.

Гистологические изменения могут быть сходны с ПД/СДЭ и представлены наличием кожных меланофагов с поверхностным дерматитом или без него на определенной стадии развития процесса

Идиопатическая зруптивная макулярная пигментация

Характеризуется бессимптомными нессливающимися мелкими коричневыми пятнами (0,5–2 см) с локализацией в области шеи, проксимальных отделов конечностей и туловища.

Отсутствие предшествующего воспаления или воздействия лекарств в анамнезе.

Гистологические изменения характеризуются гиперпигментацией базального слоя эпидермиса и наличием дермальных меланофагов без видимых повреждений базального слоя или лихеноидного воспалительного инфильтрата.

Разрешается в течение нескольких месяцев или лет.

Заболевают преимущественно подростки и молодые люди

Меланоз Рилля и пигментный контактный дерматит

Характеризуется многочисленными мелкими (размером в несколько миллиметров) или сетчатыми, приобретенными пигментными пятнами неясной этиологии.

Возникает на лице, шее и верхней части груди.

Если у пациентов возникли мелкосетчатые пигментные высыпания на лице и в области шеи как результат разрешения контактного аллергического дерматита, то поражение кожи может быть расценено как пигментный контактный дерматит

ленными распространенными пигментными пятнами на туловище и в области проксимальных отделов конечностей [18, 19].

В нашем случае клинические проявления свидетельствуют в пользу диагноза ИЭМП. Отсутствие предшествующей эритемы и данных в анамнезе о приеме лекарственных препаратов обуславливает исключение клинического диагноза лекарственной сыпи или поствоспалительной пигментации. Отсутствие симптома Дарье–Унны и тучных клеток при гистологическом исследовании свидетельствует против мастоцитоза. Стойкая дисхромическая эритема обычно проявляется в виде сероватых пятен с эритематозным воспалительным венчиком, для нее также характерны базальноклеточная гидропическая дегенерация и недержание пигмента в дерме, обнаруживаемые при гистологическом исследовании.

При гистологическом исследовании биоптата кожи с окраской гематоксилином и эозином был обнаружен эпидермальный гипермеланоз с повышенным содержанием меланина в базальном слое эпидермиса и воспалительным инфильтратом и меланофагами в дерме. Тучные клетки не выявлены.

Дерматоскопическая картина для входящих в группу приобретенных макулярных гиперпигментаций неясной этиологии дерматозов практически не отличается

и, как правило, представлена коричневыми или серыми точками, образующими сетчатый рисунок [20].

Диагностические критерии группы дерматозов — приобретенных макулярных гиперпигментаций неясной этиологии приведены в табл. 1.

Лечение ИЭМП — сложная задача. Была отмечена неэффективность неодимового лазера на иттрий-алюминиевом гранате (1064 нм) и рубинового лазера с Q-переключением (694 нм) в лечении ИЭМП [7]. Топические стероиды, гидрохинон и третиноин также малоэффективны в лечении дерматоза [14, 21].

В нашем случае мы рекомендовали динамическое наблюдение без назначения системной или местной терапии.

Заключение

Поскольку гистологические изменения при ИЭМП не являются специфичными, данное заболевание скорее выступает диагнозом исключения.

Знание клинической картины, гистологических и других критериев ИЭМП практическими врачами может быть важно с целью предупреждения излишнего обследования пациента и проведения нецелесообразного лечения в связи с его неэффективностью и спонтанной ремиссией дерматоза в течение нескольких месяцев или лет. ■

Литература/References

- Degos R, Civatte J, Belaich S. Idiopathic eruptive macular pigmentation (author's transl). *Ann Dermatol Venereol*. 1978;105(2):177–182.
- Sanz de Galdeano C, Léauté-Labrèze C, Bioulac-Sage P, Nikolic M, Taieb A. Idiopathic eruptive macular pigmentation: report of five patients. *Pediatr Dermatol*. 1996;13(4):274–277. doi: 10.1111/j.1525-1470.1996.tb01237.x
- Kumarasinghe SPW, Pandya A, Chandran V, Rodrigues M, Dlova NC, Kang HY, et al. A global consensus statement on ashy dermatosis, erythema dyschromicum perstans, lichen planus pigmentosus, idiopathic eruptive macular pigmentation, and Riehl's melanosis. *Int J Dermatol*. 2019;58(3):263–272. doi: 10.1111/ijd.14189
- Vinay K, Bishnoi A, Kamat D, Chatterjee D, Kumaran MS, Parsad D. Acquired dermal macular hyperpigmentation: an update. *Indian Dermatol Online J*. 2021;12(5):663–673. doi: 10.4103/idoj.IDOJ_881_20
- Bishnoi A, Vinay K, Kumaran SM, Parsad D. Everything is in the name: Macular hyperpigmentation of uncertain etiology or acquired dermal macular hyperpigmentation of varied etiologies? *Indian J Dermatol Venereol Leprol*. 2019;85(1):85–87. doi: 10.4103/ijdv.IJDVL_373_18
- Chandran V, Kumarasinghe SP. Macular pigmentation of uncertain aetiology revisited: two case reports and a proposed algorithm for clinical classification. *Australas J Dermatol*. 2017;58(1):45–49. doi: 10.1111/ajd.12428
- Mehta S, Aasi S, Cole R, Chu P, Weinberg JM. Idiopathic eruptive macular pigmentation: a case of 21 years' duration. *J Am Acad Dermatol*. 2003;49(5Suppl):S280–282. doi: 10.1016/s0190-9622(03)00745-x
- Zhu Y, Xiang W. Reflectance confocal microscopy of multiple idiopathic eruptive macular pigmentation: A case report. *Skin Res Technol*. 2022;28(2):357–360. doi: 10.1111/srt.13110
- Bhanja DB, Sil A, Biswas SK. Idiopathic eruptive macular pigmentation. *J Pediatr*. 2020;227:314. doi: 10.1016/j.jpeds.2020.07.083
- Sharma S. Idiopathic eruptive macular pigmentation: a rare and an under-reported entity. *J Clin Exp Dermatol Res*. 2018;9(5). doi: 10.4172/2155-9554.1000459
- Ghiasi M, Kamyab K. Idiopathic eruptive macular pigmentation with papillomatosis. *Clin Exp Dermatol*. 2017;42(1):94–95. doi: 10.1111/ced.12964
- Fu CL, Hu YF, Song YZ. Idiopathic eruptive macular pigmentation in a child with citrin deficiency. *Pediatr Int*. 2016;58(9):902–905. doi: 10.1111/ped.13007
- Jang KA, Choi JH, Sung KS, Moon KC, Koh JK. Idiopathic eruptive macular pigmentation: report of 10 cases. *J Am Acad Dermatol*. 2001;44(2Suppl):351–353. doi: 10.1067/mjd.2001.103642
- Herd TJ, Wright TS. Idiopathic eruptive macular pigmentation involving the distal extremities: a case report. *Pediatr Dermatol*. 2014;31(2):e52–4. doi: 10.1111/pde.12295
- Milobratovic D, Djordjevic S, Vukicevic J, Bogdanovic Z. Idiopathic eruptive macular pigmentation associated with pregnancy and Hashimoto thyroiditis. *J Am Acad Dermatol*. 2005;52(5):919–921. doi: 10.1016/j.jaad.2005.01.008
- Eldarouti M, Zidan A, Alshoura A, Marzouk S, Eltawdy A. Idiopathic eruptive macular pigmentation: a report of 20 cases. *British Journal of Dermatology*. 2008;159(Suppl1):93.
- Tsai WC, Lan J, Lee CH. Progression of idiopathic eruptive macular pigmentation in a girl from childhood to adolescence: case report and literature review. *Pediatr Dermatol*. 2016;33(5):e299–302. doi: 10.1111/pde.12904
- Manousaridis I, Gérard C, Wölfer LU, Goerdts S, Schneider SW. Asymptomatic brown patches in a 13-year-old boy. *J Dtsch Dermatol Ges*. 2014;12(6):516–517. doi: 10.1111/ddg.12288
- Landau M, Krafchik BR. The diagnostic value of café-au-lait macules. *J Am Acad Dermatol*. 1999;40(6Pt1):877–890; quiz 891–892. doi: 10.1016/s0190-9622(99)70075-7
- Elmas ÖF, Acar EM, Kilitçi A. Dermoscopic diagnosis of ashy dermatosis: a retrospective study. *Indian Dermatol Online J*. 2019;10(6):639–643. doi: 10.4103/idoj.IDOJ_517_18
- Yoon TY, Lee GC, Kim YG, Kim MK, Kim CY. A case of idiopathic eruptive macular pigmentation. *J Dermatol*. 2004;31(5):440–441. doi: 10.1111/j.1346-8138.2004.tb00702.x

Участие авторов: все авторы несут ответственность за содержание и целостность всей статьи. Концепция и дизайн исследования — В.Р. Хайрутдинов; сбор и обработка материала — М.А. Федотова; написание текста — П.Н. Трофимов; редактирование — И.Э. Белоусова.

Authors' participation: all authors: approval of the final version of the article, responsibility for the integrity of all parts of the article. Concept and design of the study — Vladislav R. Khairutdinov; collection and processing of material — Maria A. Fedotova; text writing — Pavel N. Trofimov; editing — Irena E. Belousova.

Информация об авторах

***Трофимов Павел Николаевич** — к.м.н.; адрес: Россия, 194044, Санкт-Петербург, ул. Академика Лебедева, д. 6; ORCID: <https://orcid.org/0000-0003-4746-9968>; eLibrary SPIN: 1769-7755; e-mail: trofimov_paul@rambler.ru

Хайрутдинов Владислав Ринатович — д.м.н., доцент; ORCID: <https://orcid.org/0000-0002-0387-5481>; eLibrary SPIN: 4417-9117; e-mail: haric03@list.ru

Белоусова Ирена Эдуардовна — д.м.н., профессор; ORCID: <https://orcid.org/0000-0002-4374-4435>; eLibrary SPIN: 6386-1117; e-mail: irena.belousova@mail.ru

Федотова Мария Анатольевна — врач-дерматовенеролог; ORCID: <https://orcid.org/0009-0005-6028-015X>; eLibrary SPIN: 2966-6381; e-mail: fedottovama@yandex.ru

Information about the authors

***Pavel N. Trofimov** — MD, Cand. Sci. (Med.); address: 6 Academician Lebedev street, 194044 Saint Petersburg, Russia; ORCID: <https://orcid.org/0000-0003-4746-9968>; eLibrary SPIN: 1769-7755; e-mail: trofimov_paul@rambler.ru

Vladislav R. Khairutdinov — MD, Cand. Sci. (Med.), Assistant Professor; ORCID: <https://orcid.org/0000-0002-0387-5481>; eLibrary SPIN: 4417-9117; e-mail: haric03@list.ru

Irena E. Belousova — MD, Dr. Sci. (Med.), Professor; ORCID: <https://orcid.org/0000-0002-4374-4435>; eLibrary SPIN: 6386-1117; e-mail: irena.belousova@mail.ru

Maria A. Fedotova — Dermatovenereologist; ORCID: <https://orcid.org/0009-0005-6028-015X>; eLibrary SPIN: 2966-6381; e-mail: fedottovama@yandex.ru

Статья поступила в редакцию: 29.05.2023

Принята к публикации: 14.11.2023

Опубликована онлайн: 18.12.2023

Submitted: 29.05.2023

Accepted: 14.11.2023

Published online: 18.12.2023

<https://doi.org/10.25208/vdv10513>

Гигантские шанкры перигенитальной локализации

© Кошкин С.В.^{1,2*}, Евсеева А.Л.¹, Рябова В.В.¹, Поспелова К.Ю.^{1,3}

¹ Кировский государственный медицинский университет, Киров, Россия

² Кировский областной клинический кожно-венерологический диспансер, Киров, Россия

³ Кировская городская больница № 2, поликлиника № 1, Киров, Россия

В статье представлены три клинических случая гигантских шанкров перигенитальной локализации. В первом случае пациент обратился к хирургу с жалобами на воспаление кожи полового члена, «язва» на животе, которая появилась за месяц до этого, его никак не беспокоила. Два следующих наблюдения выявлены как половые контакты. Интересным представляется, что все три случая кроме идентичной локализации первичного аффекта (кожа живота) объединяют между собой приятельские отношения и общий источник инфекции. Наличие распространенных специфических высыпаний (розеолезная сыпь без тенденции к группировке) на фоне остатков твердого шанкра подразумевает у пациента диагноз вторичного свежего сифилиса. Однако у всех описанных пациентов также отмечались и клинические признаки, более характерные для злокачественного течения сифилиса, — раннее развитие распространенных папуло-пустулезных элементов и алопеции.

Ключевые слова: клинический случай; вторичный сифилис; гигантский твердый шанкр; перигенитальная локализация

Конфликт интересов: авторы декларируют отсутствие явных и потенциальных конфликтов интересов, связанных с публикацией настоящей статьи.

Источник финансирования: рукопись подготовлена на личные средства авторского коллектива.

Согласие пациента: все пациенты добровольно подписали информированное согласие на публикацию персональной медицинской информации в обезличенной форме.

Для цитирования: Кошкин С.В., Евсеева А.Л., Рябова В.В., Поспелова К.Ю. Гигантские шанкры перигенитальной локализации. Вестник дерматологии и венерологии. 2023;99(6):74–82.
doi: <https://doi.org/10.25208/vdv10513>



<https://doi.org/10.25208/vdv10513>

Giant chancres of perigenital localization

© Sergei V. Koshkin^{1,2*}, Anna L. Evseeva¹, Vera V. Ryabova¹, Kristina Yu. Pospelova^{1,3}

¹ Kirov State Medical University, Kirov, Russia

² Kirov Regional Dermatology Hospital, Kirov, Russia

³ Kirov City Hospital No. 2, Polyclinic No. 1, Kirov, Russia

The article presents three clinical cases of giant chancres of perigenital localization. In the first case, the patient went to the surgeon with complaints of inflammation of the skin of the penis, the “ulcer” on the abdomen, which had appeared a month before, did not bother him at all. The next two observations were identified as sexual contacts. It is interesting that all three cases, in addition to the identical localization of the primary affect (skin of the abdomen), unite friendly relations and a common source of infection. The presence of widespread specific rashes (roseola without a tendency to group) against the background of remains of chancre implies a diagnosis of “lues secundaria recens” in the patient. However, all the described patients also had clinical signs that were more characteristic of the malignant course of syphilis — the early development of widespread papulopustular elements and alopecia.

Keywords: clinical case; secondary syphilis; giant chancre; perigenital localization

Conflict of interest: the authors declare the absence of obvious and potential conflicts of interest related to the publication of this article.

Source of funding: the manuscript was prepared at the personal expense of the group of authors.

Consent of the patient: All patients voluntarily signed an informed consent to the publication of personal medical information in an anonymized form.

For citation: Koshkin SV, Evseeva AL, Ryabova VV, Pospelova KYu. Giant chancres of perigenital localization. *Vestnik Dermatologii i Venerologii*. 2023;99(6):74–82. doi: <https://doi.org/10.25208/vdv10513>



Актуальность

Клиническая картина сифилиса многообразна в своих проявлениях. Путь передачи сифилитической инфекции преимущественно половой, таким образом, чаще первичные сифиломы локализуются на половых органах. Однако «входными воротами» для бледной трепонемы может служить любая микротравма кожи и слизистых оболочек. Соответственно, по локализации твердые шанкры можно разделить на генитальные, перигенитальные и экстрагенитальные, что напрямую зависит от характера контакта с больным, а также от расположения и проявлений сифилиса у него [1–3]. На участках кожи с выраженной подкожной жировой клетчаткой (живот, лобок, внутренняя поверхность бедер) нередко наблюдаются так называемые гигантские шанкры — размером от 1,5–2,0 см и более [1, 4, 5].

Зачастую шанкры с локализацией на коже лобка являются «посткондомными»: многие пациенты ошибочно полагают, что использование средств индивидуальной защиты или обработка гениталий антисептиком после незащищенного полового контакта исключают возможность заражения венерическим заболеванием [2]. Местное лечение сифилитических сыпей неэффективно, поскольку инфекция носит генерализованный характер, а использование раздражающих средств (спиртовых растворов антисептиков) зачастую приводит только к ухудшению клинической картины и развитию осложнений [1, 2].

Первый клинический случай

Описанный в первом клиническом наблюдении половой анамнез является общим для всех трех пациентов.

Пациент Р. 1972 г.р. (47 лет) был выявлен в Центральной районной больнице (ЦРБ) на приеме у врача-хирурга по месту жительства, к которому обратился по поводу воспаления кожи полового члена и невозможности «открыть» головку. Проконсультирован врачом-дерматовенерологом.

Проведены серологические исследования от 05.04.2019: реакция микропреципитации (РМП) 4+ (резко положительная), титр — 1:32; иммуноферментный анализ (ИФА) IgM 4+. Направлен на стационарное лечение в венерологическое отделение Кировского областного клинического кожно-венерологического диспансера (КОККВД) с диагнозом «вторичный сифилис кожи и слизистых».

Из анамнеза заболевания: при опросе больного выяснено, что около месяца назад на коже живота появился язвенный дефект без субъективных ощущений. Примерно через неделю похожий дефект появился на половом члене, еще через неделю появилась отечность и болезненность крайней плоти, а затем — и явления фимоза. Самостоятельно в течение недели предпринимал попытки промывать крайнюю плоть водным раствором хлоргексидина. Обследовался ли ранее на сифилис, не помнит.

Из анамнеза жизни: разведен, постоянной половой партнерши не имеет, отбывал наказание в местах лишения свободы 9 лет назад, в настоящее время — разнорабочий на лесопилке без официального трудоустройства, проживает с родным братом (клинический случай 2) и матерью в частном доме с печным отоплением.

Половой анамнез: незащищенный половой контакт в состоянии алкогольного опьянения в начале января 2019 г. Отмечал праздник в компании родного брата, его приятеля (клинические случаи 1, 2, 3) и одной женщины, с которой были половые контакты у всех троих мужчин. Женщина 1992 г.р. (27 лет) выявлена и обследована дерматовенерологом в ЦРБ по месту жительства, диагноз: А51.3 вторичный сифилис кожи и слизистых оболочек; широкие кондиломы половых органов (РМП 4+ от 09.04.2019; ИФА IgM 4+ от 09.04.2019). Направлена на дообследование и лечение в венерологическое отделение КОККВД, на госпитализацию не явилась. Специфическое противосифилитическое лечение получила через 3 месяца в исправительной колонии, где отбывала наказание, дальнейшая ее судьба неизвестна.

Перенесенные заболевания: острые респираторные вирусные инфекции (ОРВИ), ветряная оспа. Аллергические реакции, непереносимость лекарственных средств, вирус иммунодефицита человека (ВИЧ отрицателен от 05.04.2019), туберкулез, гепатиты А, В, С, гемотрансфузии, острые кишечные инфекции (ОКИ), малярию, корь, ранее перенесенные инфекции, передаваемые половым путем (ИППП), отрицает. По данным флюорографии (ФЛГ) от 08.04.2019 легкие и сердце в норме.

Вредные привычки: курит, злоупотребляет алкоголем.

Объективное состояние на момент поступления: без особенностей.

Локальный статус на момент поступления в стационар: на волосистой части головы наблюдаются мелкоочаговая алопеция в височных и затылочной областях, эритематозные пятна, единичные папулы до 5 мм в диаметре (рис. 1); на коже туловища — обильная мелкая розеолезная сыпь без тенденции к группировке, единичные папулезные и папуло-пустулезные элементы застойного красного цвета (рис. 2); на коже живота — язвенный дефект округлой формы до 3 см диаметром в стадии эпителизации, в центре покрытый коркой. Наружные половые органы развиты правильно, мелкоочаговая алопеция на коже лобка. Крайняя плоть гипертрофирована, отечна, инфильтрирована, головка полового члена не открывается (фимоз). Умеренное серозно-

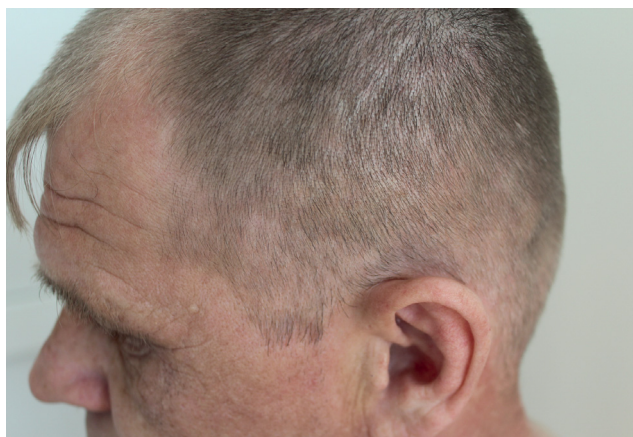

Рис. 1. Мелкоочаговая алопеция, эритематозные пятна, единичные папулы
Fig. 1. Small-focal alopecia, erythematous spots, single papules

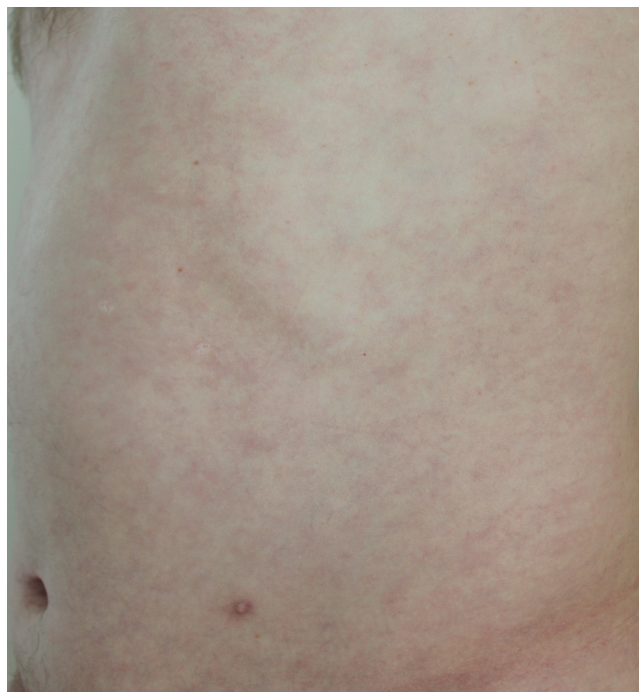


Рис. 2. Обильная мелкая розеолезная сыпь, единичные папулы на коже туловища

Fig. 2. Abundant small roseolous rash, single papules on the skin of the trunk

гноинное отделяемое из препуциального пространства (рис. 3). Паховые лимфоузлы пальпаторно не увеличены, безболезненны, не спаяны друг с другом и окружающими тканями, кожа над ними не изменена.

Обследование в стационаре

Лабораторные исследования:

- общий анализ крови от 09.04.2019: лейкоцитоз ($9,7 \times 10^9/\text{л}$); повышение СОЭ до 23 мм/ч, других патологических изменений не выявлено;
- общий анализ мочи от 09.04.2019: лейкоциты — 12–15 в п/зр;

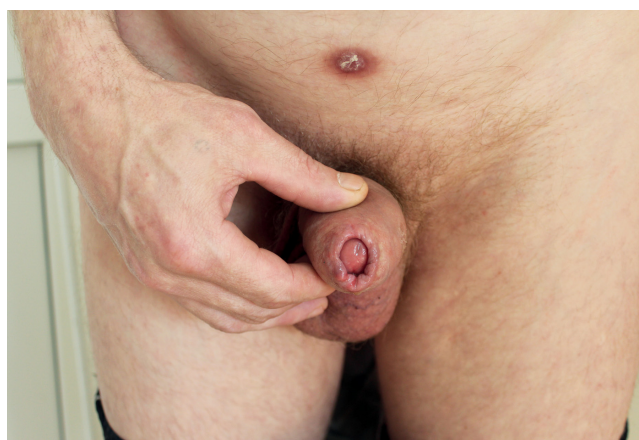

Рис. 3. Язвенный дефект на коже живота в стадии эпителизации, мелкоочаговая алопеция на коже лобка, фимоз

Fig. 3. Ulcerative defect on the skin of the abdomen in the stage of epithelialization, small-focal alopecia on the skin of the pubis, phimosis

- биохимический анализ крови: билирубин 14,21 ммоль/л; АСТ — 41 Ед/л; АЛТ — 49 Ед/л;
- кал на яйца глист (я/г) от 09.04.2019: я/г не обнаружены;
- бактериоскопическое исследование клинического материала из уретры на *N. Gonorrhoeae* (окраска препарата по Граму) от 09.04.2019 — не обнаружены; лейкоциты — 10–15 в п/зр; обнаружены стрепто- и стафилококки;
- бактериоскопическое исследование нативного материала из уретры методом темнопольной микроскопии на *Tr. Vaginalis* от 09.04.2019: не обнаружены.

Серологическое обследование при поступлении:

- РМП 4+, титр — 1 32 от 09.04.2019;
- реакция иммунофлюоресценции (РИФ) от 09.04.2019 — 4+;
- ИФА сумм от 09.04.2019 — 4+; ИФА IgG — обнаружены антитела к *Tr. Pallidum* от 09.04.2019; коэффициент позитивности (КП) — 16,7; титр — 1:2560.

На основании клинических данных и лабораторных обследований установлен диагноз: А51.3 вторичный сифилис кожи и слизистых оболочек. Остатки твердого шанкра.

Назначено специфическое противосифилитическое лечение: натриевая соль бензилпенициллина по 1 000 000 Ед 6 раз в сутки в/м в течение 28 дней [6]. Через 2 ч после первого введения пенициллина отмечены повышение температуры тела до 38,0 °С, общее недомогание, появление новых розеолезных элементов на коже туловища.

Общая курсовая доза — 168 000 000 Ед бензилпенициллина. Лечение перенес удовлетворительно. Получил полный курс специфического лечения [6].

При осмотре на момент выписки из стационара: состояние удовлетворительное. Кожный покров свободен от специфических высыпаний, проявления сифилиса на коже полностью разрешились, на месте язвенного дефекта — атрофический рубец с гиперпигментацией. Сохраняются очаги алопеции на волосистой части головы и лобке.

При выписке рекомендован клинико-серологический контроль у врача-дерматовенеролога по месту жительства [6].

Второй клинический случай

Пациент Р. 1980 г.р. (38 лет) был выявлен в ЦРБ как половой контакт. Проконсультирован врачом-дерматовенерологом.

Проведены серологические исследования: РМП 4+, титр — 1:16 от 10.04.2019; ИФА IgM — 4+ от 10.04.2019; направлен на стационарное лечение в венерологическое отделение КОКВД с диагнозом «вторичный сифилис кожи и слизистых».

Из анамнеза заболевания: при опросе больного выяснено, что в начале февраля на коже лобка появились «язвочки», болевых ощущений, зуда, жжения пациент не отмечал. Самостоятельно смазывал раствором бриллиантовой зелени и мазью с левомецетином — без эффекта. В конце марта появились подобные высыпания на половом члене, а затем и сыпь на коже туловища. Со слов больного: последнее отрицательное обследование на сифилис — в декабре 2018 г. при прохождении медицинского осмотра.

Из анамнеза жизни: холост, постоянной половой партнерши не имеет, не работает, проживает с родным

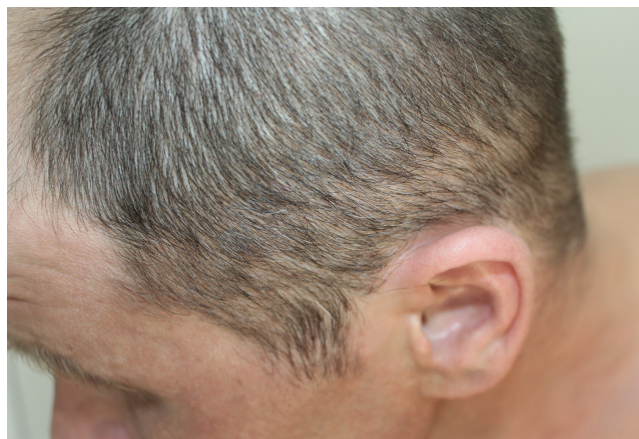

Рис. 4. Смешанная алопеция в височной области
Fig. 4. Mixed alopecia in the temporal region

братом (клинический случай 1) и матерью в частном доме с печным отоплением.

Перенесенные заболевания: ОРВИ, ангина, грипп.

Операции: аппендэктомия в 2001 г.

Ранее перенесенные ИППП: гонорея в 1999 г. во время прохождения срочной службы в армии.

Аллергические реакции, непереносимость лекарственных средств, ВИЧ (отрицательный от 10.04.2019), туберкулез, гепатиты А, В, С, гемотрансфузии, ОКИ, малярию, корь отрицает. По данным ФЛГ от 14.12.2018 легкие и сердце в норме.

Вредные привычки: курит, злоупотребляет алкоголем.

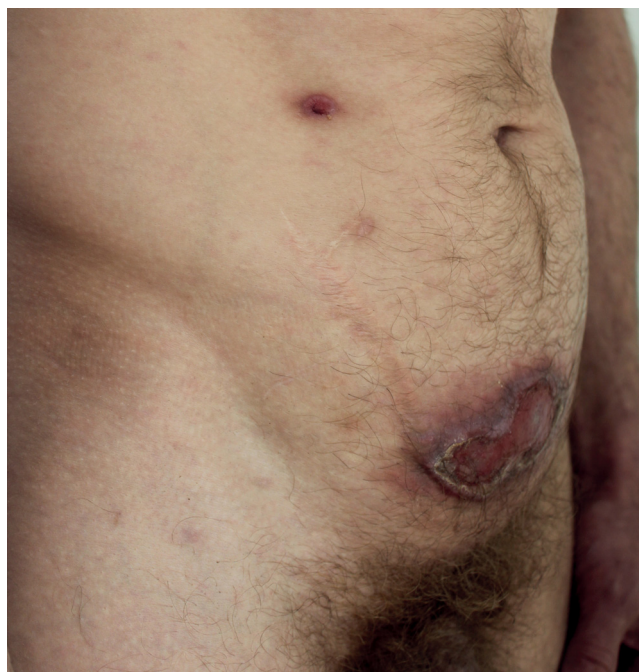

Рис. 5. Обильная розеолезная сыпь и единичные папуло-пустулезные элементы на коже туловища
Fig. 5. Abundant roseolous rash and single papular-pustular elements on the skin of the trunk

Объективное состояние на момент поступления: без особенностей.

Локальный статус на момент поступления в стационар: на волосистой части головы наблюдается смешанная алопеция в височных областях (рис. 4); на коже туловища — обильная мелкая розеолезная сыпь без тенденции к группировке, единичные папуло-пустулезные элементы застойного красного цвета до 1 см диаметром наблюдаются на боковых областях туловища и разгибательных поверхностях верхних конечностей (рис. 5, 6). На коже живота наблюдаются два язвенных дефекта округлой формы до 3 и 5 см диаметром, слившиеся в один очаг. Края очага плотные, инфильтрированные, возвышаются над уровнем кожи, не подрыты. Дно дефекта покрыто грануляциями красного цвета с серозным отделяемым на поверхности (рис. 7). Наружные половые органы развиты правильно. На головке полового члена в области венечной борозды расположены эрозии ярко-красного цвета диаметром до 5 мм (рис. 8). Паховые лимфоузлы увеличены до 2 см, плотноэластической консистенции, безболезненны, не спаяны друг с другом и окружающими тканями, кожа над ними не изменена.

Обследование в стационаре

Лабораторные исследования:

- общий анализ крови от 11.04.2019: повышение СОЭ до 12 мм/ч, других патологических изменений не выявлено;
- общий анализ мочи от 11.04.2019: лейкоциты — 10–12 в п/зр;
- биохимический анализ крови: билирубин — 11,03 ммоль/л; АСТ — 44 Ед/л; АЛТ — 42 Ед/л;
- кал на я/г от 11.04.2019: я/г не обнаружены;

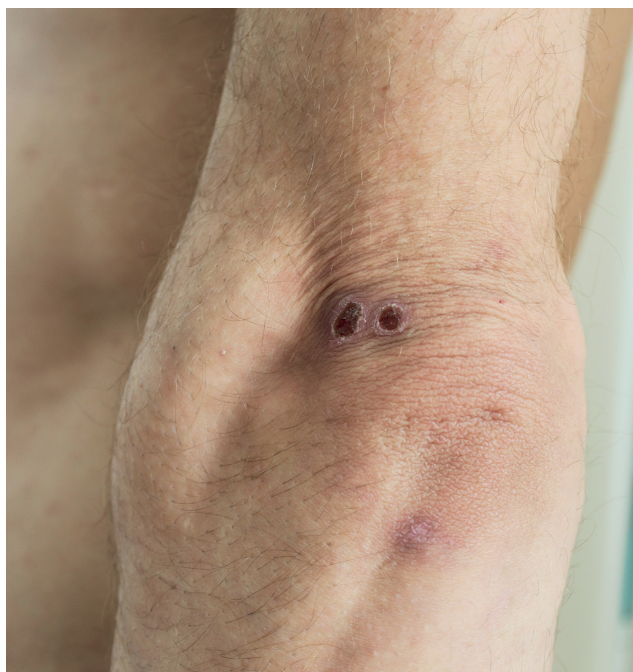

Рис. 6. Единичные папуло-пустулезные элементы на коже разгибательных поверхностей верхних конечностей
Fig. 6. Single papular-pustular elements on the skin of the extensor surfaces of the upper limbs

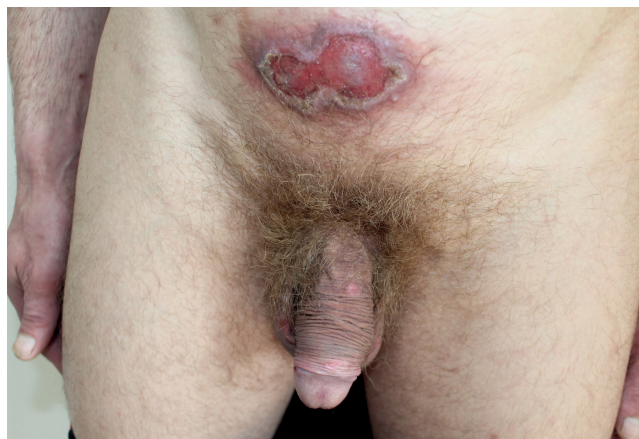

Рис. 7. Язвенные дефекты на коже живота
Fig. 7. Ulcerative defects on the skin of the abdomen

- бактериоскопическое исследование клинического материала из уретры на *N. Gonorrhoeae* (окраска препарата по Граму) от 11.04.2019: не обнаружены; лейкоциты — 10–12 в п/зр;
- бактериоскопическое исследование нативного материала из уретры методом темнопольной микроскопии на *Tr. vaginalis* от 11.04.2019: не обнаружены.

Серологическое обследование при поступлении:

- РМП 4+, титр — 1:16 от 11.04.2019;
- РИФ от 11.04.2019: 4+;
- ИФА сумм от 11.04.2019 — 4+; ИФА IgG — обнаружены антитела к *Tr. pallidum* от 11.04.2019; КП — 17,2; титр — 1:2560.

На основании клинических данных и лабораторных обследований установлен диагноз: А51.3 вторичный сифилис кожи и слизистых оболочек. Остатки твердого шанкра.

Назначено специфическое противосифилитическое лечение: натриевая соль бензилпенициллина по 1 000 000 Ед 6 раз в сутки в/м в течение 28 дней [6]. Через 2 ч после первого введения пенициллина отмечены повышение температуры тела до 39,3 °С, общее недомогание, появление новых розеолезных элементов на коже туловища. Локально на язвенные дефекты назначены 3% раствор колларгола и 10% дерматоловая мазь дважды в день.

Общая курсовая доза — 168 000 000 Ед бензилпенициллина. Лечение перенес удовлетворительно. Получил полный курс специфического лечения [6].

При осмотре на момент выписки из стационара: состояние удовлетворительное. Розеолезные высыпания на коже полностью разрешились, на месте папуло-пустулезных элементов наблюдаются пятна застойной гиперемии, местами — с шелушением на поверхности. В области язвенного дефекта на коже живота — рубцовая атрофия кожи с гиперпигментацией, эрозия на половых органах заэпителизировались. Сохраняются очаги алопеции на волосистой части головы.

При выписке рекомендован клинико-серологический контроль у врача-дерматовенеролога по месту жительства [6].

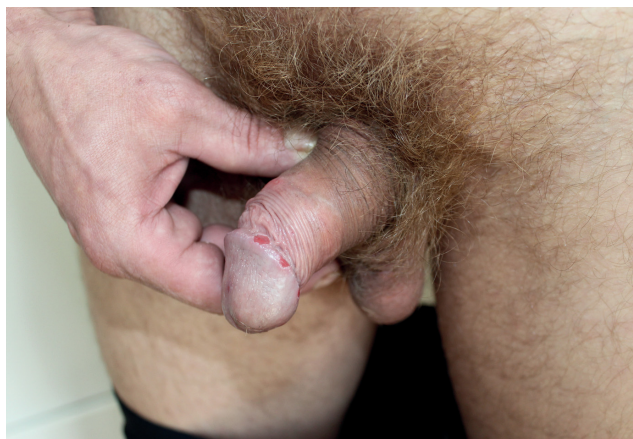

Рис. 8. Эрозивные высыпания на коже головки полового члена
Fig. 8. Erosive rashes on the skin of the glans penis

Третий клинический случай

Пациент П. 1987 г.р. (31 год) был выявлен в ЦРБ как половой контакт. Проконсультирован врачом-дерматовенерологом.

Проведены серологические исследования: РМП 4+, титр — 1:64 от 10.04.2019; ИФА IgM 4+ от 10.04.2019; направлен на стационарное лечение в венерологическое отделение КОККВД с диагнозом «вторичный сифилис кожи и слизистых».

Из анамнеза заболевания: со слов больного безболезненная язва появилась 4 недели назад, в течение недели она стремительно увеличилась в размерах. С этого времени до момента осмотра несколько раз отмечал общее недомогание и боли в суставах, которые связывал с регулярным употреблением алкоголя и абстинентным синдромом. Через неделю после появления первого дефекта отметил появление высыпаний на коже головки полового члена, а спустя еще неделю появились высыпания на коже волосистой части головы и выпадение волос. Самостоятельно не лечился, антибиотики не принимал. На сифилис в течение последних двух лет не обследовался.

Из анамнеза жизни: не женат, постоянной половой партнерши не имеет, официально не трудоустроен, проживает с родителями в благоустроенном доме.

Перенесенные заболевания: ОРВИ, ветряная оспа, закрытая черепно-мозговая травма (ЗЧМТ) легкой степени тяжести. Состоит на учете у психиатра (посещал коррекционную школу).

Аллергические реакции, непереносимость лекарственных средств, ВИЧ (отрицательный от 10.04.2019), туберкулез, гепатиты А, В, С, гемотрансфузии, ОКИ, малярию, корь, ранее перенесенные ИППП — отрицает. По данным ФЛГ от 10.04.2019 легкие и сердце в норме.

Вредные привычки: курит, злоупотребляет алкоголем.

Объективное состояние на момент поступления: без особенностей.

Локальный статус на момент поступления в стационар: на волосистой части головы наблюдаются мелкоочаговая алопеция, эритематозные пятна, папуло-пустулезные элементы до 7 мм в диаметре, покрытые геморрагическими и гнойно-геморрагическими корками (рис. 9). На коже туловища — обильная мелкая бледно-розовая пятнистая сыпь без тенденции к группиров-

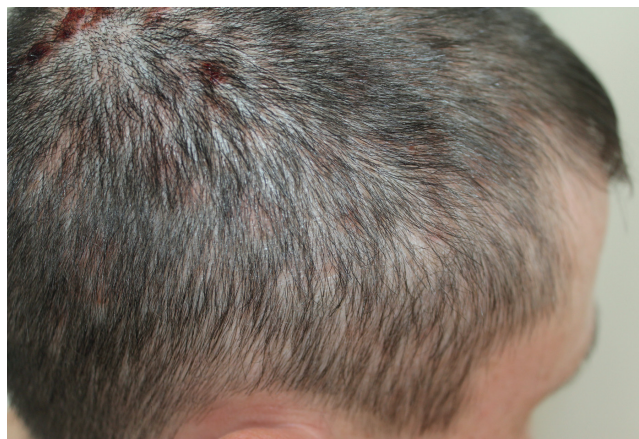

Рис. 9. Мелкоочаговая алопеция, эритематозные пятна, папуло-пустулезные элементы, геморрагические и гнойно-геморрагические корки
 Fig. 9. Small-focal alopecia, erythematous spots, papular-pustular elements, hemorrhagic and purulent-hemorrhagic crusts

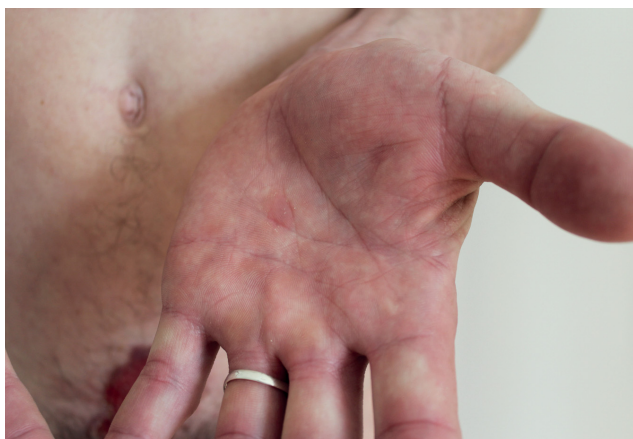

Рис. 10. Розеолезная сыпь на коже туловища, плоские папулы с краевым шелушением на ладонях
 Fig. 10. Roseolous rash on the skin of the body, flat papules with marginal peeling on the palms

ке. Также обнаружены единичные плоские папулы с краевым шелушением (воротничок Биетта) на коже ладоней (рис. 10). При осмотре лица выявлена мелкоочаговая алопеция ресниц (симптом Пинкуса, рис. 11). На коже лобковой и надлобковой области наблюдается язвенный дефект овальной формы до 7 см размером. Края язвенного дефекта инфильтрированы, несколько возвышаются над уровнем кожи, не подрыты. Дно дефекта покрыто грануляциями насыщенно красного цвета, на поверхности которых наблюдается опалесцирующее отделяемое. Наружные половые органы развиты правильно. На коже

головки и внутреннего листка крайней плоти — множественные эрозивные дефекты до 5 мм размером, творожистый налет, легко удаляемый шпателем (рис. 12). Паховые лимфоузлы пальпаторно не увеличены, безболезненны, не спаяны друг с другом и окружающими тканями, кожа над ними не изменена.

Обследование в стационаре

Лабораторные исследования:

- общий анализ крови от 11.04.2019: патологических изменений не выявлено;

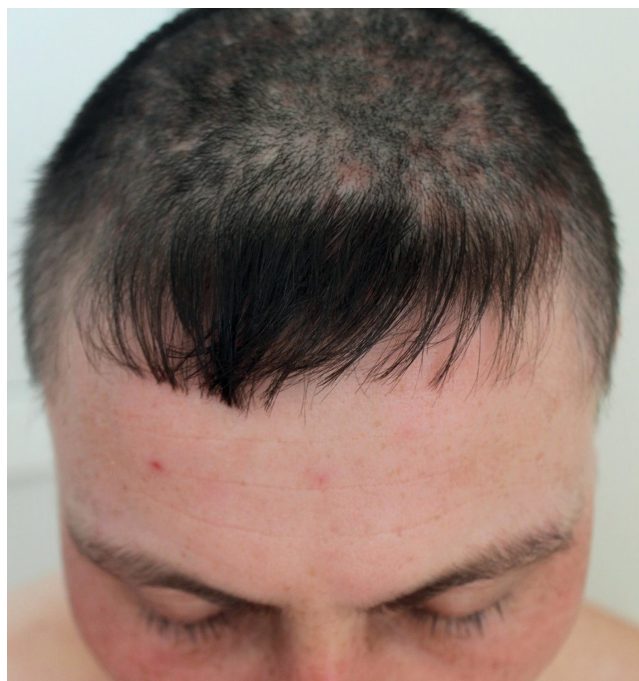

Рис. 11. Мелкоочаговая алопеция ресниц (симптом Пинкуса)
 Fig. 11. Small-focal alopecia of eyelashes (Pinkus sign)

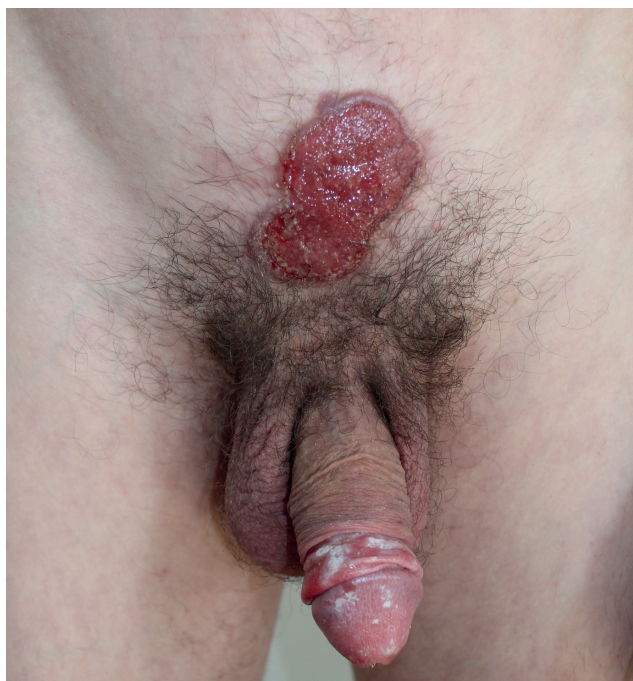

Рис. 12. Язвенный гигантский шанкр, эрозии и творожистый налет на коже головки полового члена
 Fig. 12. Ulcerative chancre, erosion and cheesy plaque on the skin of the glans penis

- общий анализ мочи от 11.04.2019: лейкоциты — 10–15 в п/зр, обнаружена *C. albicans*;
- биохимический анализ крови: билирубин — 12,48 ммоль/л; АСТ — 46 Ед/л; АЛТ — 53 Ед/л;
- кал на я/г от 11.04.2019: я/г не обнаружены;
- бактериоскопическое исследование клинического материала из уретры на *N. Gonorrhoeae* (окраска препарата по Граму) от 11.04.2019: не обнаружены; лейкоциты 10–12 в п/зр, обнаружена *C. albicans*;
- бактериоскопическое исследование нативного материала из уретры методом темнопольной микроскопии на *Tr. vaginalis* от 11.04.2019: не обнаружены. Обнаружена *Tr. pallidum* методом темнопольной микроскопии отделяемого с язвы на коже лобка от 11.04.2019.

Серологическое обследование при поступлении:

- РМП 4+, титр — 1:64 от 11.04.2019;
- РИФ от 11.04.2019 — 4+;
- ИФА сумм от 11.04.2019 — 4+; КП — 17,0; титр — 1:2560.

На основании клинических данных и лабораторных обследований установлен диагноз: А51.3 вторичный сифилис кожи и слизистых оболочек. Остатки твердого шанкра (обнаружена *Tr. pallidum* от 11.04.2019).

Назначено специфическое противосифилитическое лечение: натриевая соль бензилпенициллина по 1 000 000 Ед 6 раз в сутки в/м в течение 28 дней [6]. Через 2 ч после первого введения пенициллина отмечены повышение температуры тела до 38,2 °С, общее недомогание, тахикардия. Локально на язвенный дефект назначены 3% раствор колларгола и 10% дерматоловая мазь дважды в день.

Общая курсовая доза — 168 000 000 Ед бензилпенициллина. Лечение перенес удовлетворительно. Получил полный курс специфического лечения [6].

При осмотре на момент выписки из стационара состояние удовлетворительное. Кожный покров свободен от специфических высыпаний, проявления сифилиса на коже полностью разрешились, на месте язвенного дефекта — атрофический рубец. Сохраняются очаги алопеции на волосистой части головы.

При выписке рекомендован клинико-серологический контроль у врача-дерматовенеролога по месту жительства [6].

Обсуждение

Описанный случай представляет интерес не только для врачей-дерматовенерологов, но и для врачей иных специальностей в силу следующих факторов. Мы наблюдали идентичную клиническую картину во всех описанных случаях: гигантские шанкры перигенитальной локализации, которые сами по себе являются редкостью, наличие одновременно остатков твердого шанкра и высыпаний, более характерных для рецидивного вторичного сифилиса (алопеция, узелковые, гнойничковые и язвенные элементы с тенденцией к некрозу).

Согласно некоторым источникам, папуло-пустулезный сифилид встречается в среднем у 2% больных вторичным сифилисом и чаще наблюдается у лиц с хроническими заболеваниями, алкоголизмом, наркоманией, неврологическими расстройствами, раннее развитие сифилитической алопеции также связано с интоксикацией — в таких случаях говорят о «злокачественном» течении инфекции (*syphilis maligna*) [1, 7]. В случае же сопутствующей ВИЧ-инфекции вероятность злокачественного течения сифилиса увеличивается до 7% и может являться первым клиническим проявлением скрытой ВИЧ-инфекции [8–12].

Женщина, ставшая источником заражения для всех трех описанных пациентов, зная о своем заболевании, проигнорировала возможность своевременного лечения. В течение трех последующих месяцев еще шестеро мужчин, получавших специфическое противосифилитическое лечение в стационаре КОККВД, указали ее как половой контакт.

Заключение

В случае сифилиса вероятность заражения и распространения инфекции напрямую зависит от поведенческих факторов: большое количество половых партнеров, перекрывающиеся сексуальные связи, употребление алкоголя и других психоактивных веществ обуславливают ослабление контроля и пренебрежение мерами профилактики ИППП. Девиантное поведение и промискуитет способствуют распространению социально значимых инфекций, к числу которых относится и сифилис. ■

Литература/References

1. Соколовский Е.В., Михеев Г.Н., Красносельских Т.В., и др. Дерматовенерология: учебник для студентов учреждений высш. проф. мед. образования / под ред. Е.В. Соколовского. СПб.: СпецЛит; 2017. 687 с. [Sokolovskij EV, Miheev GN, Krasnosel'skih TV, et al. Dermatovenereology: textbook for students of institutions of higher prof. med. education. Ed. by Sokolovskij EV. Saint Petersburg: SpecLit; 2017. 687 p. (In Russ.)]
2. Евсеева А.Л., Кошкин С.В., Рябова В.В., Коврова О.С. Первичный сифилис экстрагенитальной локализации: описание клинических случаев. Вестник дерматологии и венерологии. 2018;94(5):72–76. [Evseeva AL, Koshkin SV, Ryabova VV, Kovrova OS. Extragenital primary syphilis: a description of clinical cases. Vestnik dermatologii i Venerologii. 2018;94(5):72–76. (In Russ.)] doi: 10.25208/0042-4609-2018-94-5-72-76

3. Кошкин С.В., Чермных Т.В., Рябова В.В., Евсеева А.Л. Сифилитическая инфекция на современном этапе: эпидемиология, клинические проявления, диагностика и лечение. М.: ГЭОТАР-Медиа; 2021. 136 с. [Koshkin SV, Chermnyh TV, Ryabova VV, Evseeva AL. Sifiliticheskaja infekcija na sovremennom jetape: jepidemiologija, klinicheskie projavlenija, diagnostika i lechenie. Moskva: GEOTAR-Media; 2021. 136 s. (In Russ.)] doi: 10.33029/9704-6495-3-SIM-2021-1-136
4. Самцов А.В. Клинические проявления первичного и вторичного сифилиса. ПМЖ. 1998;15:4. [Samtsov AV. Klinicheskie projavlenija pervičnogo i vtoričnogo sifilisa. RMJ. 1998;15:4. (In Russ.)]
5. Сифилис: клинические рекомендации. М.: Российское общество дерматовенерологов и косметологов; 2020. [Sifilis: Klinicheskie

rekomendacii. Moscow: Rossijskoe obshhestvo dermatovenerologov i kosmetologov; 2020. (In Russ.)]

6. Федеральные клинические рекомендации. Дерматовенерология 2015: Болезни кожи. Инфекции, передаваемые половым путем. 5-е изд., перераб. и доп. М.: Деловой экспресс; 2016. 768 с. [Federal clinical guidelines. Dermatovenerology 2015: Skin diseases. Sexually transmitted infections. 5th ed., revised. and additional M.: Delovoy Express; 2016. 768 p.]

7. Gong H-Z, Wu M-Y, Li J, Zheng H-Y. The Great Imitator: Atypical Cutaneous Manifestations of Primary Syphilitic Chancre. *Chin Med Sci J*. 2021;36(4):279–283. doi: 10.24920/003842

8. Requena CB, Orasmo CR, Ocanha JP, Barraviera SR, Marques ME, Marques SA. Malignant syphilis in an immunocompetent female patient. *An Bras Dermatol*. 2014;89(6):970–972. doi: 10.1590/abd1806-4841.20143155

9. Wibisono O, Idrus I, Djawad K. Malignant Syphilis: A Systematic Review of the Case Reports Published in 2014–2018. *Actas Dermosifiliogr (Engl Ed)*. 2021;112(8):725–734. doi: 10.1016/j.adengl.2021.05.014

10. Djawad K. Malignant Syphilis as an Initial Presentation of HIV Infection: A Case Report. *International Journal of Dermatology and Venereology*. 2021;4(3):192–194. doi: 10.1097/JD9.000000000000162

11. Lueking R, Lazarte S. Malignant Syphilis. *N Engl J Med*. 2022;386(11):e26. doi: 10.1056/NEJMicm2113327

12. Кошкин С.В., Евсеева А.Л., Рябова В.В., Коврова О.С. Особенности течения сифилиса у ВИЧ-инфицированных пациентов — клинический случай. *Вестник дерматологии и венерологии*. 2020;96(1):52–57. [Koshkin SV, Evseeva AL, Ryabova VV, Kovrova OS. Features of the course of syphilis in HIV infected patients. *Vestnik Dermatologii i Venerologii*. 2020;96(1):52–57. (In Russ.)] doi: 10.25208/vdv553-2020-96-1-52-57

Участие авторов: все авторы несут ответственность за содержание и целостность всей статьи. Концепция и дизайн исследования — С.В. Кошкин; сбор и обработка материала, написание текста, редактирование — С.В. Кошкин, А.Л. Евсеева, В.В. Рябова, К.Ю. Поспелова.

Authors' participation: all authors are responsible for the content and integrity of the entire article. Concept and design of the study — Sergei V. Koshkin; collection and processing of material, writing and editing text — Sergei V. Koshkin, Anna L. Evseeva, Vera V. Ryabova, Kristina Yu. Pospelova.

Информация об авторах

***Кошкин Сергей Владимирович** — д.м.н., профессор; адрес: Россия, 610027, Киров, ул. К. Маркса, д. 112; ORCID: <https://orcid.org/0000-0002-6220-8304>; eLibrary SPIN: 6321-0197; e-mail: koshkin_sergei@mail.ru

Евсеева Анна Леонидовна — ORCID: <https://orcid.org/0000-0001-6680-283X>; eLibrary SPIN: 2409-6034; e-mail: jls0105@icloud.com

Рябова Вера Владимировна — к.м.н.; ORCID: <https://orcid.org/0000-0002-6594-6652>; eLibrary SPIN: 5573-6747; e-mail: ryabova.vv@gmail.com

Поспелова Кристина Юрьевна — ORCID: <https://orcid.org/0009-0000-6242-9046>; e-mail: kf11@kirovgma.ru

Information about the authors

***Sergei V. Koshkin** — MD, Dr. Sci. (Med.), Professor; address: 112 K. Marx street, 610027 Kirov, Russia; ORCID: <https://orcid.org/0000-0002-6220-8304>; eLibrary SPIN: 6321-0197; e-mail: koshkin_sergei@mail.ru

Anna L. Evseeva — ORCID: <https://orcid.org/0000-0001-6680-283X>; eLibrary SPIN: 2409-6034; e-mail: jls0105@icloud.com

Vera V. Ryabova — MD, Cand. Sci. (Med.); ORCID: <https://orcid.org/0000-0002-6594-6652>; eLibrary SPIN: 5573-6747; e-mail: ryabova.vv@gmail.com

Kristina Yu. Pospelova — ORCID: <https://orcid.org/0009-0000-6242-9046>; e-mail: kf11@kirovgma.ru

Статья поступила в редакцию: 16.05.2023

Принята к публикации: 26.09.2023

Опубликована онлайн: 25.10.2023

Submitted: 16.05.2023

Accepted: 26.09.2023

Published online: 25.10.2023