

# ВЕСТНИК ДЕРМАТОЛОГИИ И ВЕНЕРОЛОГИИ

*Научно-практический рецензируемый журнал*

# VESTNIK DERMATOLOGII I VENEROLOGII

*Peer-review medical journal*

Том 101, 2025, № 5  
Vol. 101, 2025, No. 5



# ВЕСТНИК ДЕРМАТОЛОГИИ И ВЕНЕРОЛОГИИ

Научно-практический рецензируемый журнал  
Т. 101, № 5, 2025

## УЧРЕДИТЕЛИ



ФЕДЕРАЛЬНОЕ ГОСУДАРСТВЕННОЕ БЮДЖЕТНОЕ УЧРЕЖДЕНИЕ  
«ГОСУДАРСТВЕННЫЙ НАУЧНЫЙ ЦЕНТР ДЕРМАТОВЕНЕРОЛОГИИ  
И КОСМЕТОЛОГИИ» МИНЗДРАВА РОССИИ



ОБЩЕРОССИЙСКАЯ ОБЩЕСТВЕННАЯ ОРГАНИЗАЦИЯ  
«РОССИЙСКОЕ ОБЩЕСТВО ДЕРМАТОВЕНЕРОЛОГОВ  
И КОСМЕТОЛОГОВ»

### «ВЕСТНИК ДЕРМАТОЛОГИИ И ВЕНЕРОЛОГИИ»

Рецензируемый научно-практический журнал.

Основан в 1924 году

Журнал зарегистрирован Федеральной службой по надзору в сфере  
связи, информационных технологий и массовых коммуникаций  
(Роскомнадзор)

Свидетельство о регистрации средства массовой информации  
ПИ № ФС77-60448 от 30.12.2014

#### Адрес редакции

107076, Москва, ул. Короленко, д. 3, стр. 6,  
ФГБУ «ГНЦДК» Минздрава России  
Тел.: +7 (499) 785-20-96  
E-mail: [vestnik@cnikvi.ru](mailto:vestnik@cnikvi.ru)  
[www.vestnikdv.ru](http://www.vestnikdv.ru)

#### Менеджеры по рекламе

Волкова А.Р.  
E-mail: [karapetyan@cnikvi.ru](mailto:karapetyan@cnikvi.ru)  
Тел.: +7 (499) 785-20-42

Редакция не несет ответственности за содержание рекламы

Цена свободная

Издатель журнала: Общероссийская общественная организация  
«Российское общество дерматовенерологов и косметологов»  
Адрес: 107076, Москва, ул. Короленко, д. 3, стр. 6  
Тел.: +7 (499) 785-20-42  
E-mail: [rodv@cnikvi.ru](mailto:rodv@cnikvi.ru)  
[www.rodv.ru](http://www.rodv.ru)

Тираж 4600 экз. Номер заказа 15624

Отпечатано в типографии «РИММИНИ»  
Адрес: 603104, Нижний Новгород, ул. Красноезвездная, д. 7а

#### Подписка

ООО «Агентство «Книга-Сервис». Подписной индекс — Е33098  
ООО «Урал-Пресс Округ». Подписной индекс — 14074

#### Ответственный секретарь

Карамова А.Э., к.м.н. (Москва)  
ORCID iD: <https://orcid.org/0000-0003-3805-8489>

#### Научный редактор

Соколовский Е. В., д.м.н., профессор (Санкт-Петербург)  
ORCID iD: <https://orcid.org/0000-0001-7610-6061>

### Главный редактор

Кубанов А. А., д.м.н., профессор, академик РАН (Москва)  
ORCID iD: <https://orcid.org/0000-0002-7625-0503>

### Заместитель главного редактора

Самцов А. В., д.м.н., профессор (Санкт-Петербург)  
ORCID iD: <https://orcid.org/0000-0002-9458-0872>

### Члены редакционной коллегии

Аравийская Е. А., д.м.н., профессор (Санкт-Петербург)  
ORCID iD: <https://orcid.org/0000-0002-6378-8582>  
Бакулев А. Л., д.м.н., профессор (Саратов)  
ORCID iD: <https://orcid.org/0000-0002-1450-4942>  
Белоусова И. Э., д.м.н., профессор (Санкт-Петербург)  
ORCID iD: <https://orcid.org/0000-0002-4374-4435>  
Дворников А. С., д.м.н., профессор (Москва)  
ORCID iD: <https://orcid.org/0000-0002-0429-3117>  
Дубенский В. В., д.м.н., профессор (Тверь)  
ORCID iD: <https://orcid.org/0000-0002-1671-461X>  
Заславский Д. В., д.м.н., профессор (Санкт-Петербург)  
ORCID iD: <https://orcid.org/0000-0001-5936-6232>  
Знаменская Л. Ф., д.м.н. (Москва)  
ORCID iD: <https://orcid.org/0000-0002-2553-0484>  
Мартынов А. А., д.м.н., профессор (Москва)  
ORCID iD: <https://orcid.org/0000-0002-5756-2747>  
Олисова О. Ю., д.м.н., профессор (Москва)  
ORCID iD: <https://orcid.org/0000-0003-2482-1754>  
Перламутров Ю. Н., д.м.н., профессор (Москва)  
ORCID iD: <https://orcid.org/0000-0002-4837-8489>  
Плахова К. И., д.м.н. (Москва)  
ORCID iD: <https://orcid.org/0000-0003-4169-4128>  
Припутневич Т. В., д.м.н., доцент, член-корреспондент РАН (Москва)  
ORCID iD: <https://orcid.org/0000-0002-4126-9730>  
Рахматулина М. Р., д.м.н., профессор (Москва)  
ORCID iD: <https://orcid.org/0000-0003-3039-7769>  
Рукша Т. Г., д.м.н., профессор (Красноярск)  
ORCID iD: <https://orcid.org/0000-0001-8142-4283>  
Соломка В. С., д.б.н. (Москва)  
ORCID iD: <https://orcid.org/0000-0002-6841-8599>  
Хайрутдинов В. Р., д.м.н. (Санкт-Петербург)  
ORCID iD: <https://orcid.org/0000-0002-0387-5481>  
Сабиров У. Ю., д.м.н., профессор (Узбекистан)  
ORCID iD: <https://orcid.org/0000-0001-8658-6337>  
Andris Rubins (Латвия)  
Jacek Szepietowski (Польша)  
ORCID iD: <https://orcid.org/0000-0003-0766-6342>  
Torello Lotti (Италия)  
ORCID iD: <https://orcid.org/0000-0003-0840-1936>

Журнал входит в Перечень ведущих рецензируемых научных журналов и изданий, рекомендованных ВАК Минобрнауки России

Электронная версия журнала «ВЕСТНИК ДЕРМАТОЛОГИИ И ВЕНЕРОЛОГИИ» размещена на сайте журнала [www.vestnikdv.ru](http://www.vestnikdv.ru) и сайте Научной электронной библиотеки [www.elibrary.ru](http://www.elibrary.ru)

Журнал «ВЕСТНИК ДЕРМАТОЛОГИИ И ВЕНЕРОЛОГИИ» включен в Российский индекс научного цитирования (РИНЦ),  
в базу данных Russian Science Citation Index на платформе Web of Science, Ulrich's Periodicals Directory, Biosis Previews Web of Science, Scopus

# VESTNIK

## DERMATOLOGII I VENEROLOGII

Peer-review medical journal  
V. 101, No. 5, 2025

### FOUNDERS



STATE RESEARCH CENTER OF DERMATOVENEREOLOGY  
AND COSMETOLOGY, MINISTRY OF HEALTHCARE  
OF THE RUSSIAN FEDERATION



ALL-RUSSIAN PUBLIC ORGANIZATION  
"RUSSIAN SOCIETY OF DERMATOVENEREOLOGISTS  
AND COSMETOLOGISTS"

### VESTNIK DERMATOLOGII I VENEROLOGII

Peer-Reviewed Medical Journal.  
Established in 1924

The journal is registered by the Federal Service for Supervision of  
Communications, Information Technologies and Mass Communications  
(Roskomnadzor)

Certificate of Mass Media Registration ПИ No. ФС77-60448 dated  
December 30, 2014

#### Editorial Office

3 bldg 6 Korolenko street, 107076 Moscow, Russia  
Tel.: +7 (499) 785-20-96  
E-mail: [vestnik@cnikvi.ru](mailto:vestnik@cnikvi.ru)  
[www.vestnikdv.ru](http://www.vestnikdv.ru)

#### Advertising Manager

Volkova A.R.  
Tel.: +7 (499) 785-20-42  
E-mail: [karapetyan@cnikvi.ru](mailto:karapetyan@cnikvi.ru)

Free price

Publisher Office of the Journal  
All-Russian Public Organization  
"Russian Society of Dermatovenereologists and Cosmetologists"  
Address: 3 bldg 6 Korolenko street, 107076 Moscow, Russia  
Tel.: +7 (499) 785-20-42  
E-mail: [rodv@cnikvi.ru](mailto:rodv@cnikvi.ru) [www.rodv.ru](http://www.rodv.ru)

Run: 4600 copies

Printed by "RIMMINI"  
Address: 7a Krasnozvezdnaya street, 603104 Nizhny Novgorod, Russia

#### Subscription

BOOK SERVICE agency. Subscription index — E33098  
Ural-Press Okrug directory. Subscription index — 14074

#### Executive Editor

Karamova A.E., Cand. Sci. (Med.) (Moscow)  
ORCID iD: <https://orcid.org/0000-0003-3805-8489>

#### Science Editor

Sokolovskiy E.V., Dr. Sci. (Med.), Professor (Saint Petersburg)  
ORCID iD: <https://orcid.org/0000-0001-7610-6061>

#### Editor-in-Chief

Kubanov A.A., Dr. Sci. (Med.), Professor, Academician  
of the Russian Academy of Sciences (Moscow)  
ORCID iD: <https://orcid.org/0000-0002-7625-0503>

#### Deputy Editor-in-Chief

Samtsov A.V., Dr. Sci. (Med.), Professor (Saint Petersburg)  
ORCID iD: <https://orcid.org/0000-0002-9458-0872>

#### Editorial Board

Araviyskaia E.A., Dr. Sci. (Med.), Professor (Saint Petersburg)  
ORCID iD: <https://orcid.org/0000-0002-6378-8582>  
Bakulev A.L., Dr. Sci. (Med.), Professor (Saratov)  
ORCID iD: <https://orcid.org/0000-0002-1450-4942>  
Belousova I.E., Dr. Sci. (Med.), Professor (Saint Petersburg)  
ORCID iD: <https://orcid.org/0000-0002-4374-4435>  
Dvornikov A.S., Dr. Sci. (Med.), Professor (Moscow)  
ORCID iD: <https://orcid.org/0000-0002-0429-3117>  
Dubensky V.V., Dr. Sci. (Med.), Professor (Tver)  
ORCID iD: <https://orcid.org/0000-0002-1671-461X>  
Zaslavsky D.V., Dr. Sci. (Med.), Professor (Saint Petersburg)  
ORCID iD: <https://orcid.org/0000-0001-5936-6232>  
Znamenskaya L.F., Dr. Sci. (Med.) (Moscow)  
ORCID iD: <https://orcid.org/0000-0002-2553-0484>  
Martynov A.A., Dr. Sci. (Med.), Professor (Moscow)  
ORCID iD: <https://orcid.org/0000-0002-5756-2747>  
Olisova O.Yu., Dr. Sci. (Med.), Professor (Moscow)  
ORCID iD: <https://orcid.org/0000-0003-2482-1754>  
Perlamutrov Yu. N., Dr. Sci. (Med.), Professor (Moscow)  
ORCID iD: <https://orcid.org/0000-0002-4837-8489>  
Plakhova K.I., Dr. Sci. (Med.) (Moscow)  
ORCID iD: <https://orcid.org/0000-0003-4169-4128>  
Pripitnevich T.V., Dr. Sci. (Med.), Assistant Professor,  
Corresponding Member of Russian Academy of Sciences (Moscow)  
ORCID iD: <https://orcid.org/0000-0002-4126-9730>  
Rahmatulina M.R., Dr. Sci. (Med.), Professor (Moscow)  
ORCID iD: <https://orcid.org/0000-0003-3039-7769>  
Ruksha T.G., Dr. Sci. (Med.), Professor (Krasnoyarsk)  
ORCID iD: <https://orcid.org/0000-0001-8142-4283>  
Solomka V.S., Dr. Sci. (Biol.) (Moscow)  
ORCID iD: <https://orcid.org/0000-0002-6841-8599>  
Khairutdinov V.R., Dr. Sci. (Med.) (Saint Petersburg)  
ORCID iD: <https://orcid.org/0000-0002-0387-5481>  
Sabirov U.Y., Dr. Sci. (Med.), Professor (Republic of Uzbekistan)  
ORCID iD: <https://orcid.org/0000-0001-8658-6337>  
Andris Rubins (Latvia)  
Jacek Szepietowski (Poland)  
ORCID iD: <https://orcid.org/0000-0003-0766-6342>  
Torello Lotti (Italy)  
ORCID iD: <https://orcid.org/0000-0003-0840-1936>

The online version of VESTNIK DERMATOLOGII I VENEROLOGII is published on the website [www.vestnikdv.ru](http://www.vestnikdv.ru).

VESTNIK DERMATOLOGII I VENEROLOGII is listed in the Russian Index of Scientific Quotes (RINTs), in the database of the Russian Science Citation Index on Web of Science, Ulrich's Periodicals Directory, Biosis Previews Web of Science, Scopus.

## ОРГАНИЗАЦИЯ ЗДРАВООХРАНЕНИЯ

КУБАНОВ А.А., БОГДАНОВА Е.В.

Основные показатели ресурсов и результатов деятельности медицинских организаций, оказывающих медицинскую помощь по профилю «дерматовенерология». Заболеваемость инфекциями, передаваемыми половым путем, болезнями кожи и подкожной клетчатки в Российской Федерации в 2022–2024 гг.

## ОБЗОР ЛИТЕРАТУРЫ

ЧИКИН В.В., КАРАМОВА А.Э.

Простой врожденный буллезный эпидермолиз: клинико-генетические корреляции

ПЕТРУНИН Д.Д.

Систематизация мирового опыта двух десятилетий применения мази такролимуса по незарегистрированным показаниям (off-label). Фундаментальные сведения о препарате, применение при витилиго и фиброзирующих заболеваниях соединительной ткани

## НАУЧНЫЕ ИССЛЕДОВАНИЯ

ХАРЧИЛАВА М.Г., САМЦОВ А.В.

Опыт терапии акне изотретиноином-Lidose

КРАСНОСЕЛЬСКИХ Т.В., ШВЕД О.В., МАНАШЕВА Е.Б., ДАНИЛЮК М.И., ЧИРСКАЯ М.А., ВИНОГРАДОВА Т.Н., СОКОЛОВСКИЙ Е.В.

Ретроспективное исследование клинико-эпидемиологических особенностей сифилиса у пациентов с ВИЧ-инфекцией в Санкт-Петербурге

## В ПОМОЩЬ ПРАКТИЧЕСКОМУ ВРАЧУ

КАРАМОВА А.Э., АУЛОВА К.М., НЕФЕДОВА М.А., ШЕКЛАКОВА М.Н., ГОРЕНКОВА Л.Г., КОВРИГИНА А.М.  
Возможности дерматоскопии в диагностике В-клеточных лимфом кожи

ХАРЧИЛАВА М.Г., ГОРБУНОВ Ю.Г., БЕЛОУСОВА И.Э.  
Гранулематозный хейлит Мишера как моносимптомный вариант синдрома Мелькерссона–Розенталя

## НАБЛЮДЕНИЕ ИЗ ПРАКТИКИ

КОШКИН С.В., ЖАНТЛЮ Р.Н., КАСАТКИНА М.А., СЫКЧИНА Ю.Ю., РЯБОВА В.В., ЕВСЕЕВА А.Л., РЯБОВ Н.Ю.

Норвежская чесотка у больного с синдромом Дауна

РАХМАТУЛИНА М.Р., КАТУНИН Г.Л., ПЛАХОВА К.И., ВАСИЛЬЕВ М.М.

Поздний кардиоваскулярный сифилис

## HEALTH ORGANIZATION

9

ALEXEY A. KUBANOV, ELENA V. BOGDANOVA

Key indicators of resources and performance of medical organizations providing medical care in the field of dermatovenereology. Incidence of sexually transmitted infections, diseases of the skin and subcutaneous tissue in the Russian Federation in 2022–2024

## REVIEWS

22

VADIM V. CHIKIN, ARFENYA E. KARAMOVA

Epidermolysis bullosa simplex: genotype-phenotype correlations

45

DMITRY D. PETRUNIN

Systematization of the two-decade world experience using tacrolimus ointment off-label. Fundamental information on the product, its use in vitiligo and fibrosing connective tissue diseases

## ORIGINAL STUDIES

58

MAYA G. KHARCHILAVA, ALEXEY V. SAMTSOV

Experience with isotretinoin-lidose acne therapy

65

TATIANA V. KRASNOSELSKIKH, OLEG V. SHVED, ELIZAVETA B. MANASHEVA, MALVINA I. DANILYUK, MARIA A. CHIRSKAYA, TATIANA N. VINOGRADOVA, EVGENY V. SOKOLOVSKIY

Retrospective study of the clinical and epidemiological features of syphilis in patients with HIV infection in Saint Petersburg

## GUIDELINES FOR PRACTITIONERS

78

ARFENYA E. KARAMOVA, KSENIYA M. AULOVA, MARIA A. NEFYODOVA, MARINA N. SHEKLAKOVA, LILIYA G. GORENKOVA, ALLA M. KOVRIGINA

Dermoscopy in the diagnosis of cutaneous B-cell lymphomas

93

MAYA G. KHARCHILAVA, YURI G. GORBUNOV, IRENA E. BELOUSOVA

Miescher granulomatous cheilitis as a monosymptomatic variant of Melkersson–Rosenthal syndrome

## CLINICAL CASE REPORTS

100

SERGEI V. KOSHKIN, REGINA N. ZHANTLYU, MARIYA A. KASATKINA, YULIYA YU. SYKCHINA, VERA V. RYABOVA, ANNA L. EVSEEVA, NIKOLAY YU. RYABOV

Norwegian scabies in a patient with Down syndrome

107

MARGARITA R. RAKHAMATULINA, GEORGIY L. KATUNIN, XENIA I. PLAKHOVA, MIKHAIL M. VASILIEV

Late cardiovascular syphilis

DOI: <https://doi.org/10.25208/vdv16923>

EDN: yzmyza

# Основные показатели ресурсов и результатов деятельности медицинских организаций, оказывающих медицинскую помощь по профилю «дерматовенерология». Заболеваемость инфекциями, передаваемыми половым путем, болезнями кожи и подкожной клетчатки в Российской Федерации в 2022–2024 гг.

© Кубанов А.А., Богданова Е.В.\*

Государственный научный центр дерматовенерологии и косметологии, Москва, Россия

В статье представлен анализ основных показателей дерматовенерологической службы Российской Федерации за период 2022–2024 гг.: число профильных медицинских организаций и подразделений, обеспеченность населения Российской Федерации врачами-дерматовенерологами, дерматовенерологическими койками, работа дерматовенерологической койки круглосуточных и дневных стационаров. Представлена заболеваемость всего населения Российской Федерации инфекциями, передаваемыми половым путем: различными формами сифилиса, гонококковой инфекцией, трихомониазом, хламидийной инфекцией, аногенитальной герпетической вирусной инфекцией и аногенитальными венерическими бородавками; оценен вклад в заболеваемость сифилисом иностранных граждан. Описаны показатели распространенности и заболеваемости всего населения Российской Федерации болезнями кожи и подкожной клетчатки в целом по классу и отдельными нозологиями: атопическим дерматитом, псориазом, контактным дерматитом, другими дерматитами (экземой), локализованной склеродермией, дискоидной красной волчанкой.

**Ключевые слова:** дерматовенерология; ресурсы; работа койки; распространенность; заболеваемость; инфекции, передаваемые половым путем; болезни кожи и подкожной клетчатки

**Конфликт интересов:** авторы декларируют отсутствие явных и потенциальных конфликтов интересов, связанных с публикацией настоящей статьи.

**Источник финансирования:** рукопись подготовлена и опубликована за счет средств государственного задания ФГБУ «ГНЦДК» Минздрава России № 056-00005-25-00 на 2025 г. и плановый период 2026 и 2027 гг.

**Для цитирования:** Кубанов А.А., Богданова Е.В. Основные показатели ресурсов и результатов деятельности медицинских организаций, оказывающих медицинскую помощь по профилю «дерматовенерология». Заболеваемость инфекциями, передаваемыми половым путем, болезнями кожи и подкожной клетчатки в Российской Федерации в 2022–2024 гг. Вестник дерматологии и венерологии. 2025;101(5):9–21. DOI: <https://doi.org/10.25208/vdv16923> EDN: yzmyza



DOI: <https://doi.org/10.25208/vdv16923>

EDN: yzmyza

# Key indicators of resources and performance of medical organizations providing medical care in the field of dermatovenereology. Incidence of sexually transmitted infections, diseases of the skin and subcutaneous tissue in the Russian Federation in 2022–2024

© Alexey A. Kubanov, Elena V. Bogdanova\*

State Research Center of Dermatovenereology and Cosmetology, Moscow, Russian Federation

Analysis of main indicators of dermatovenereology service of the Russian Federation in 2022–2024 is presented in the paper, including the following: the number of specialized medical organizations and departments, provision of the population of the Russian Federation with dermatovenereologists, dermatovenereologic beds, performance bed rates of dermatovenereologic 24-hour and day hospitals. The incidence of sexually transmitted infections in the entire population of the Russian Federation is presented: the incidence of various forms of syphilis, gonococcal infection, trichomoniasis, chlamydial infection, anogenital herpes viral infection and anogenital venereal warts; the contribution of foreign citizens to syphilis incidence is estimated. The prevalence and incidence rates of skin and subcutaneous tissue diseases by class, atopic dermatitis, psoriasis, contact dermatitis, other dermatitis (eczema), localized scleroderma, discoid lupus erythematosus. for the entire population of the Russian Federation are described.

**Keywords:** dermatovenereology; resources; bed operates; prevalence; incidence; sexually transmitted infections; diseases of skin and subcutaneous tissue diseases

**Conflict of interest:** the authors declare the absence of obvious and potential conflicts of interest related to the publication of this article.

**Funding source:** the manuscript was prepared and published in fulfilment of State Order of the State Research Center of Dermatovenereology and Cosmetology of the Ministry of Health of the Russian Federation No. 056-00005-25-00 for 2025 and the scheduled period of 2026 and 2027.

**For citation:** Kubanov AA, Bogdanova EV. Key indicators of resources and performance of medical organizations providing medical care in the field of dermatovenereology. Incidence of sexually transmitted infections, diseases of the skin and subcutaneous tissue in the Russian Federation in 2022–2024. Vestnik Dermatologii i Venerologii. 2025;101(5):9–21. DOI: <https://doi.org/10.25208/vdv16923> EDN: yzmyza



### ■ Медицинские организации и подразделения, оказывающие медицинскую помощь по профилю «дерматовенерология»

В 2024 г. оказание медицинской помощи по профилю «дерматовенерология» населению осуществлялось на базе профильных медицинских организаций — 98 кожно-венерологических диспансеров и 8 центров специализированной медицинской помощи, в 101 дерматовенерологическом отделении и 2951 дерматовенерологическом кабинете многопрофильных медицинских организаций, в клиниках научно-исследовательских институтов и высших учебных заведений [1].

После сокращения числа кожно-венерологических диспансеров в Российской Федерации в 2023 г. до 98 [2] в 2024 г. число профильных медицинских организаций изменений не имело.

За рассматриваемый период число дерматовенерологических отделений было сокращено на 3 (со 104 в 2022 г. до 101 в 2024 г.), число дерматовенерологических кабинетов — на 52 (с 3003 в 2022 г. до 2951 в 2024 г.) [3, 4] (рис. 1).

### Обеспеченность населения Российской Федерации врачами-дерматовенерологами

Число физических лиц врачей-дерматовенерологов — основных работников на занятых должностях на конец 2024 г. составило 7300. По отношению к 2022 г., на конец которого число физических лиц врачей-дерматовенерологов в Российской Федерации составляло 7454, оно сократилось на 2,1%.

Показатель обеспеченности населения Российской Федерации врачами-дерматовенерологами — физическими лицами на занятых должностях, составлявший в 2022 г. 0,51 на 10 тыс. населения, в 2023 и 2024 гг. находился на уровне 0,50 на 10 тыс. населения [1, 3].

На протяжении трех лет наблюдается рост показателя укомплектованности медицинских организаций занятыми должностями врачей-дерматовенерологов с 84% в 2022 г. до 90% в 2023 г. и 92% в 2024 г. Как и в 2023 г. [2], рост показателя укомплектованности медицинских организаций обусловлен ростом показателя укомплектованности занятыми должностями врачей-дерматовенерологов в подразделениях, оказывающих медицинскую помощь в амбулаторных условиях: с 84% в 2022 г. до 91% в 2023 г. и 95% в 2024 г. При этом число занятых штатных должностей амбулаторных подразделений за период 2022–2024 гг.

увеличилось только на 1%. За тот же период вакантные штатные должности врачей-дерматовенерологов амбулаторных подразделений были существенно сокращены — на 57%.

Укомплектованность занятыми должностями врачей-дерматовенерологов подразделений, оказывающих медицинскую помощь в стационарных условиях, на протяжении рассматриваемого периода оставалась на одном уровне: 82% — в 2022 г., 81% — в 2023 г., 82% — в 2024 г. За 2022–2024 гг. произошло увеличение как числа занятых (на 3,9%), так и числа вакантных должностей (на 8,8%).

Коэффициент совместительства врачей-дерматовенерологов за трехлетний период увеличился на 2,6% — с 1,15 в 2022 г. до 1,18 в 2024 г.

В 2024 г. из 7300 физических лиц врачей-дерматовенерологов высшую квалификационную категорию имели 2287 (31%), первую — 569 (8%), вторую — 209 (3%) врачей; не имели квалификационной категории 58% врачей-дерматовенерологов.

Доля врачей-дерматовенерологов, допущенных к осуществлению профессиональной деятельности через процедуру аккредитации, в 2024 г. достигла 60% по сравнению с 39% в 2023 г. и 22% в 2022 г.

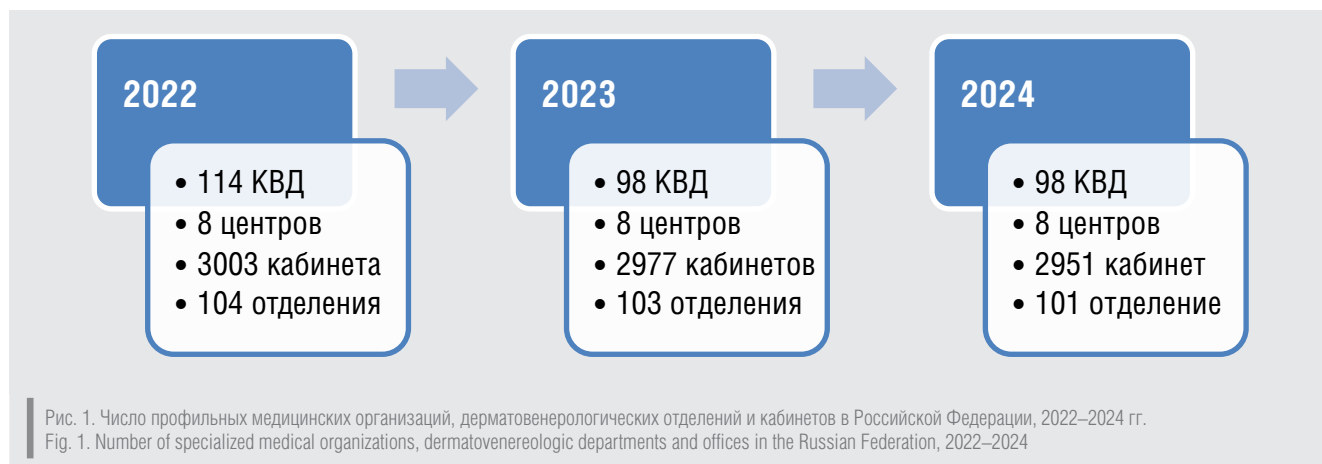### Работа врачей-дерматовенерологов в амбулаторных условиях

В 2024 г. продолжилось сокращение числа посещений врачей-дерматовенерологов. За трехлетний период общее число посещений сократилось на 2,5% — с 36 249 323 в 2022 г. до 35 326 774 в 2024 г. Показатель объема амбулаторной помощи по профилю «дерматовенерология» снизился на 2,9% — с 249,0 на 1000 населения в 2022 г. до 241,7 на 1000 населения в 2024 г.

Данные по числу посещений врачей-дерматовенерологов по поводу заболеваний и профилактических, детьми и взрослыми отображены на рис. 2.

### Ресурсы и результаты деятельности круглосуточных стационаров дерматовенерологического профиля

Численность круглосуточного дерматовенерологического коечного фонда в Российской Федерации на конец 2024 г. составляла 7824 койки, в том числе дерматологических коек для взрослых — 5235, для детей — 1016, венерологических коек для взрослых — 1530, для детей — 43 (рис. 3).



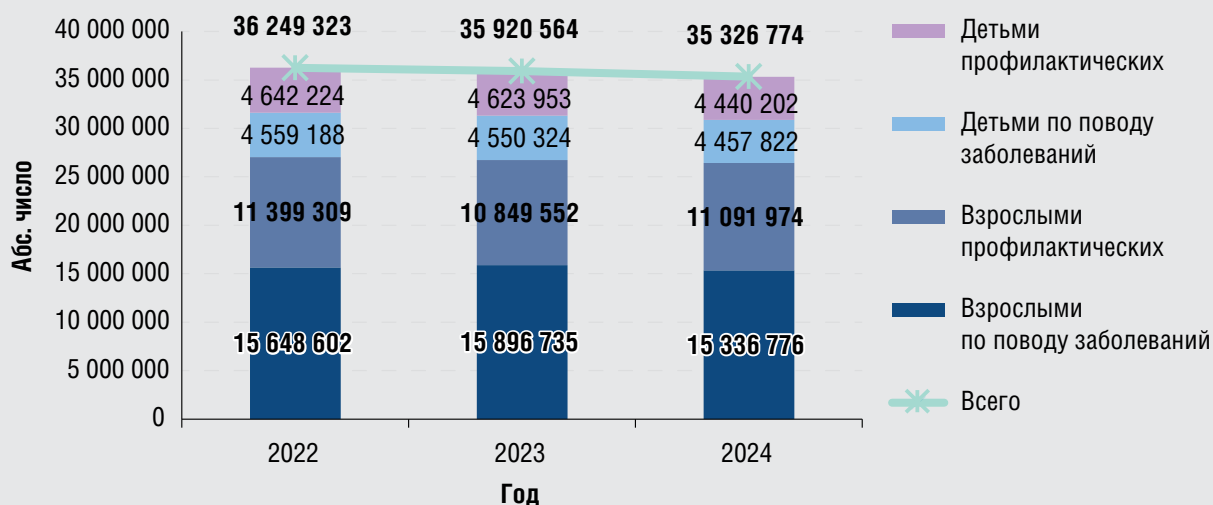


Рис. 2. Число посещений врачей-дерматовенерологов, 2022–2024 гг.  
Fig. 2. Number of outpatient visits to dermatovenereologists, 2022–2024

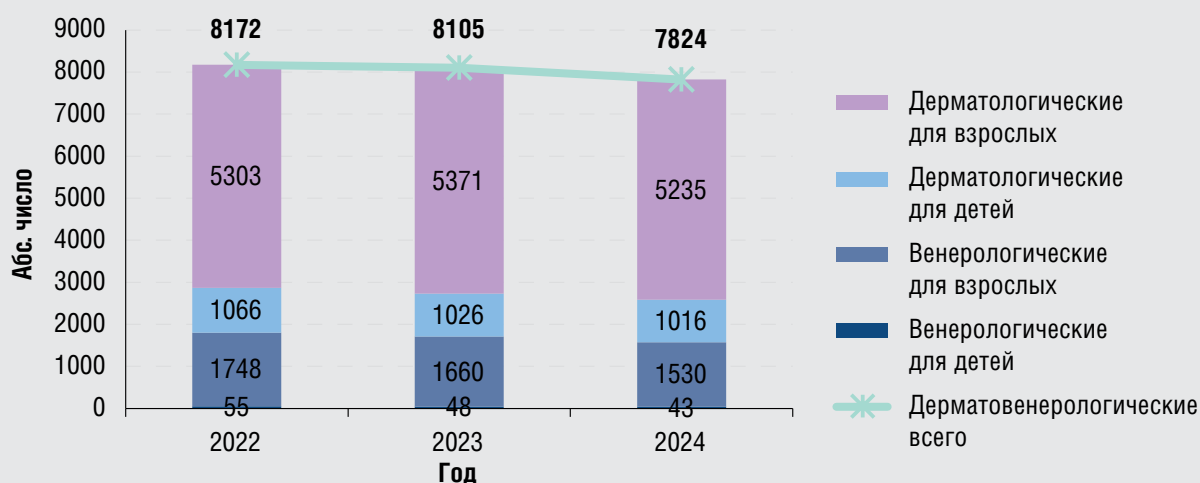


Рис. 3. Численность круглосуточного дерматовенерологического коечного фонда в Российской Федерации, 2022–2024 гг.  
Fig. 3. Number of dermatovenereological 24-hour beds in the Russian Federation, 2022–2024

Сокращение численности дерматовенерологического коечного фонда в 2024 г. по отношению к 2022 г. составило 4,3%. За трехлетний период дерматологические койки для взрослых были сокращены на 1,3%, для детей — на 4,7%. За тот же период венерологические койки для взрослых были сокращены на 12,5%, для детей — на 21,8%.

Обеспеченность населения Российской Федерации круглосуточными дерматовенерологическими койками в 2022 г. составляла 0,56 на 10 тыс. населения, в 2024 г. показатель снизился до 0,54 на 10 тыс. населения [1, 3].

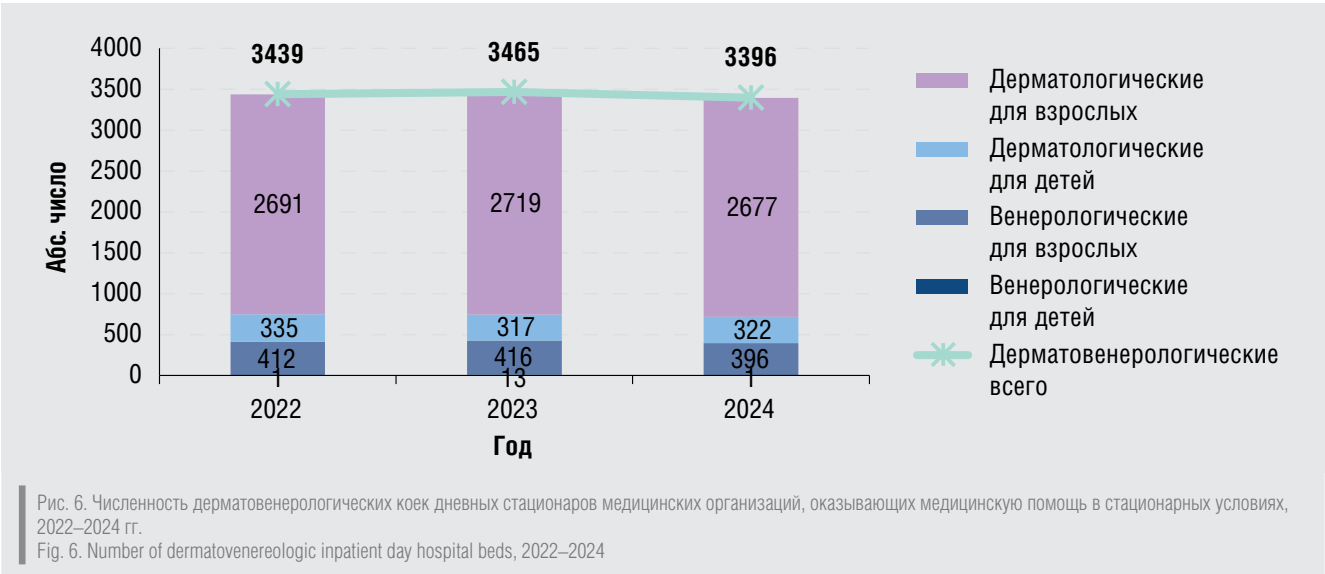
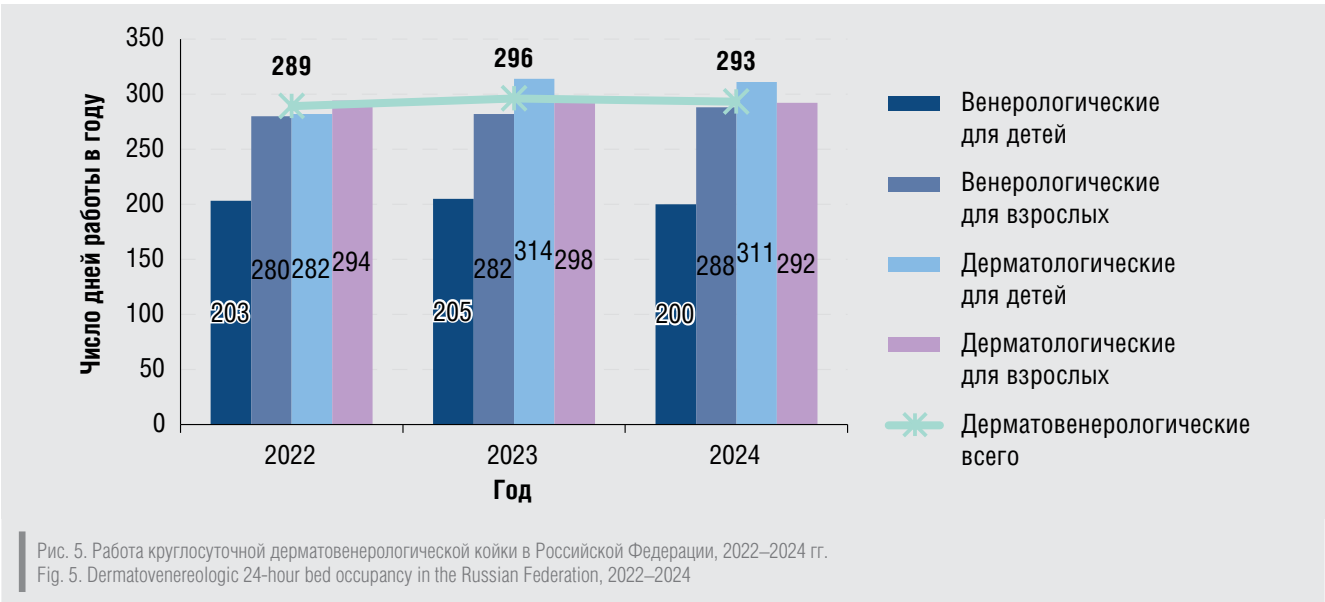
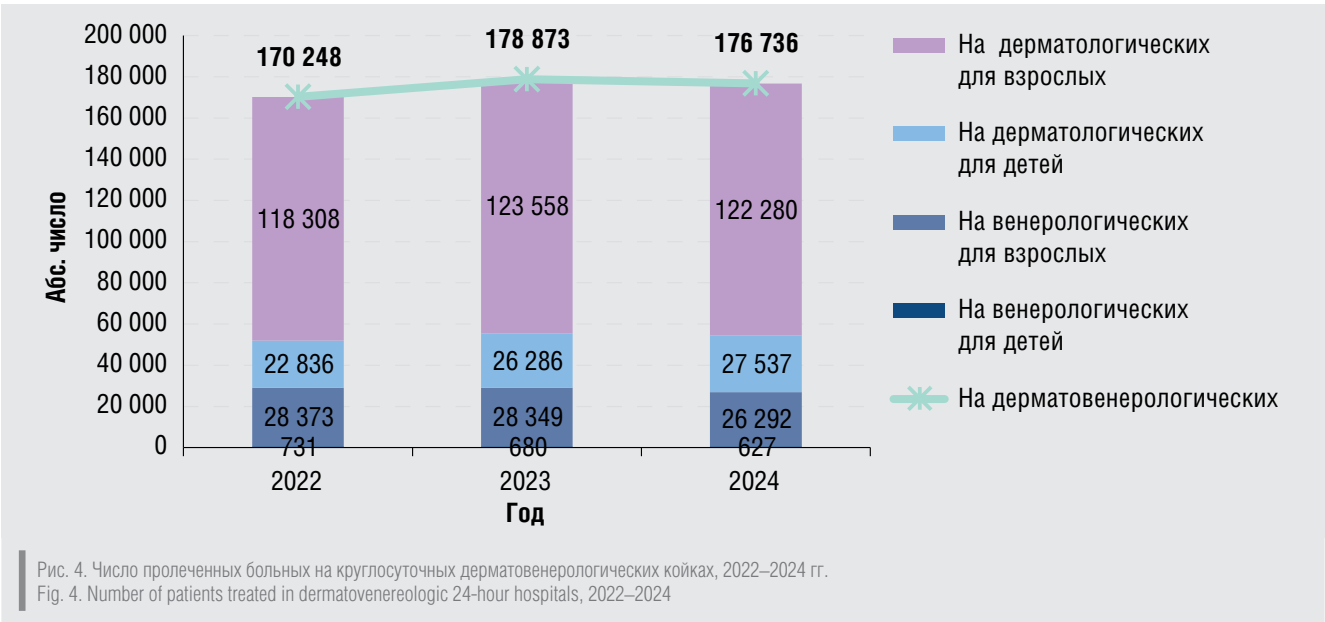
Число больных, пролеченных в 2024 г. на круглосуточных дерматовенерологических койках, составило 176 736, что на 3,8% больше, чем в 2022 г. (170 248), однако на 1,2% меньше, чем в 2023 г. (178 873).

За трехлетний период число больных, которым медицинская помощь была оказана на дерматологических койках, увеличилось, а число больных, получивших медицинскую помощь на венерологических

койках, сократилось. Так, на дерматологических койках для взрослых в 2024 г. было пролечено 122 280 больных, на 3,4% больше, чем в 2022 г. (118 308 больных). На дерматологических койках для детей в 2024 г. было пролечено 27 537 пациентов, на 20,6% больше, чем в 2022 г. (22 836). В 2024 г. на венерологических койках для взрослых получили лечение 26 292 пациента, на 7,3% меньше, чем в 2022 г. (28 373), на венерологических койках для детей — 627 пациентов, на 14,2% меньше, чем в 2022 г. (731) (рис. 4).

Средняя длительность пребывания больного на круглосуточной дерматовенерологической койке в 2024 г. сократилась, составив 12,2 дня по сравнению с 12,6 дня в 2023 и 2022 гг.

Показатель работы круглосуточной дерматовенерологической койки на протяжении трехлетнего периода менялся незначительно: в 2024 г. он составил 293 дня, что на 1,4% выше, чем в 2022 г. (289 дней), однако на 1,0% ниже, чем в 2023 г. (296 дней) [1, 3] (рис. 5).



### Ресурсы и результаты деятельности дерматовенерологических дневных стационаров медицинских организаций, оказывающих медицинскую помощь в стационарных условиях

На конец 2024 г. в дневных стационарах медицинских организаций, оказывающих медицинскую помощь в стационарных условиях, было развернуто 3396 дерматовенерологических коек, в том числе дерматологических коек для взрослых — 2677, для детей — 322, венерологических коек для взрослых — 396, для детей — 1. Динамика числа коек в 2022–2024 гг. представлена на рис. 6.

Обеспеченность населения Российской Федерации дерматовенерологическими койками дневных стационаров медицинских организаций, оказывающих медицинскую помощь в стационарных условиях, составляла 0,23 на 10 тыс. населения в 2022 г.; 0,24 — в 2023 г.; 0,23 — в 2024 г. [1, 3].

Число выписанных из дерматовенерологических дневных стационаров медицинских организаций, оказывающих медицинскую помощь в стационарных условиях, в 2024 г. составило 87 426, что на 1,6% больше, чем в 2023 г. (86 083), и на 5,2% больше, чем в 2022 г. (83 102).

На протяжении трехлетнего периода происходило сокращение средней длительности пребывания больного на койке с 12,3 дня в 2022 г. до 12,0 дня в 2023 г. и до 11,6 дня в 2024 г.

Показатель работы дерматовенерологической койки дневных стационаров медицинских организаций, оказывающих медицинскую помощь в стационарных условиях, в 2024 г. составил 279 дней, вернувшись к уровню 2022 г. (278 дней) после снижения в 2023 г. до 267 дней [1, 3].

### Ресурсы и результаты деятельности дерматовенерологических дневных стационаров медицинских организаций, оказывающих медицинскую помощь в амбулаторных условиях

На конец 2024 г. в дерматовенерологических дневных стационарах медицинских организаций, оказывающих медицинскую помощь в амбулаторных условиях, было развернуто 2855 коек, в том числе дерматологических для взрослых — 2389, для детей — 132, ве-

нерологических для взрослых — 331, для детей — 3. Данные по динамике числа коек в 2022–2024 гг. представлены на рис. 7.

Число выписанных из дневных стационаров медицинских организаций, оказывающих медицинскую помощь в амбулаторных условиях, в 2024 г. составило 89 489 пациентов, на 2,8% превысив число выписанных в 2023 г. (87 083 пациента) и на 1,9% — в 2022 г. (87 791 пациент).

Средняя длительность пребывания больного на дерматовенерологической койке дневных стационаров медицинских организаций, оказывающих медицинскую помощь в амбулаторных условиях, также ежегодно сокращается: в 2022 г. она составляла 11,0 дня; в 2023 г. — 10,9 дня; в 2024 г. — 10,8 дня.

На протяжении трехлетнего периода можно отметить некоторый рост показателя работы дерматовенерологической койки дневных стационаров, оказывающих медицинскую помощь в амбулаторных условиях: с 283 дней в 2022 г. до 285 дней в 2023 г. и 287 дней в 2024 г. [1, 3].

### Заболеваемость инфекциями, передаваемыми преимущественно половым путем, в Российской Федерации

В 2024 г. на территории Российской Федерации было зарегистрировано 119 799 случаев инфекций, передаваемых половым путем, показатель заболеваемости составил 81,8 на 100 тыс. населения (рис. 8).

За рассматриваемый период 2022–2024 гг. заболеваемость инфекциями, передаваемыми половым путем, в Российской Федерации снизилась на 10,6%. Наиболее интенсивным было снижение заболеваемости гонококковой инфекцией (на 18,5%, с 8,1 на 100 тыс. населения в 2022 г. до 6,6 на 100 тыс. населения в 2024 г.) и аногенитальными (венерическими) бородавками (на 17,0%, с 16,5 до 13,7 на 100 тыс. населения соответственно). Заболеваемость трихомониазом за период 2022–2024 гг. снизилась на 13,2% (с 22,7 до 19,7 на 100 тыс. населения), аногенитальной герпетической вирусной инфекцией — на 12,2% (с 8,2 до 7,2 на 100 тыс. населения), сифилисом — на 9,5% (с 18,9 до 17,1 на 100 тыс. населения). Уровень заболеваемости хламидийной инфекцией в 2024 г. на 2,3% выше,

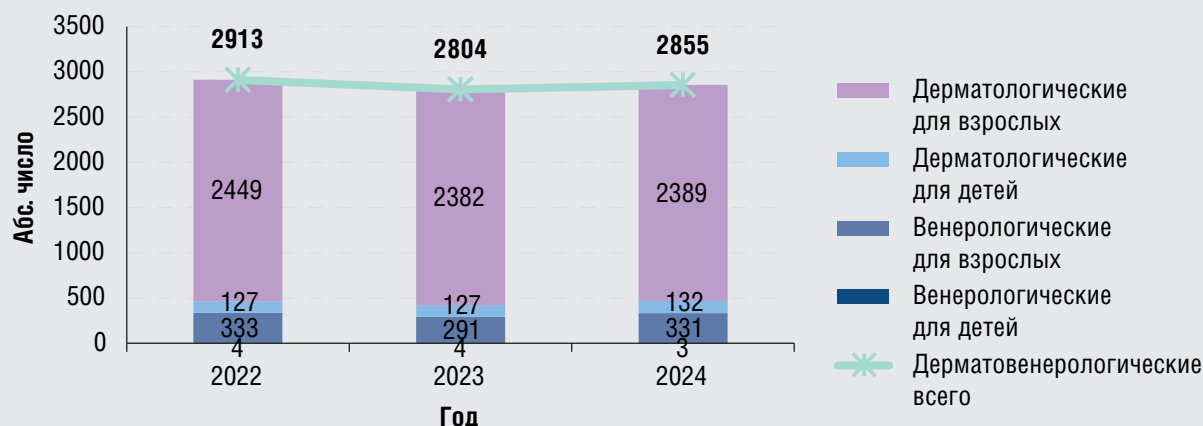
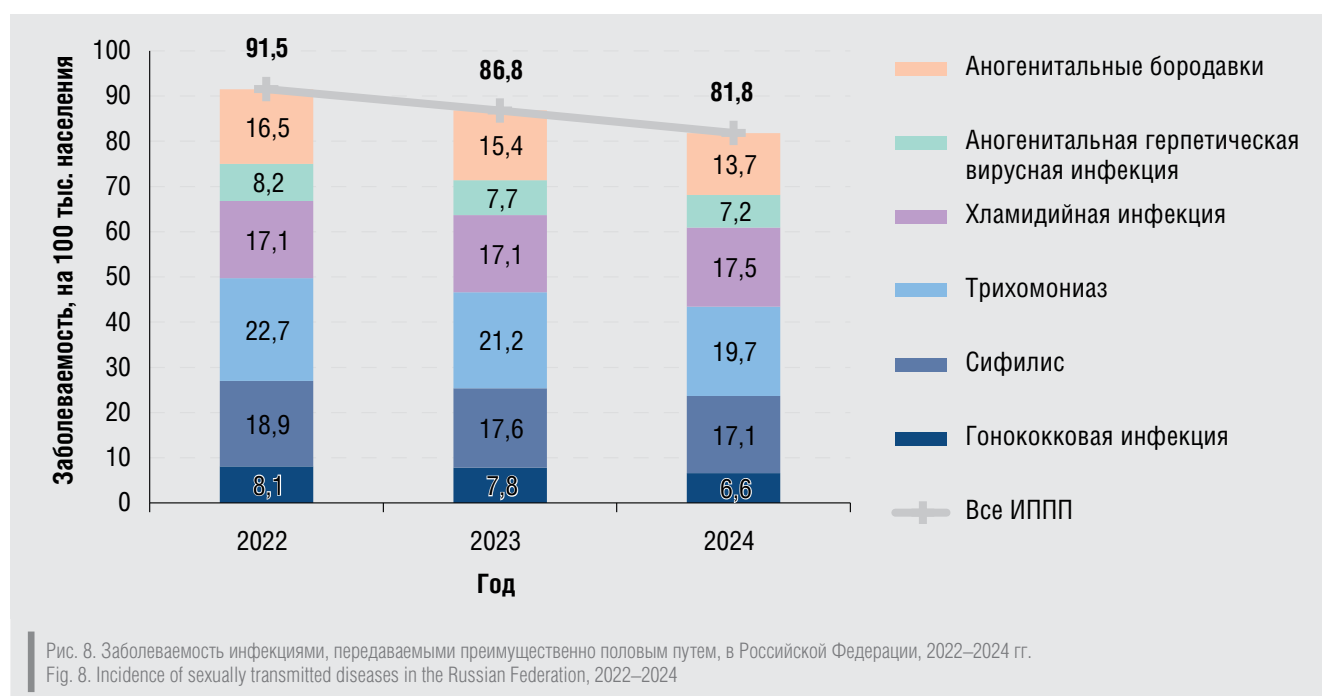


Рис. 7. Численность дерматовенерологических коек дневных стационаров медицинских организаций, оказывающих медицинскую помощь в амбулаторных условиях, 2022–2024 гг.

Fig. 7. Number of dermatovenereologic outpatient day hospital beds, 2022–2024



чем в 2022 и 2023 гг. (17,5 в 2024 г. по сравнению с 17,1 на 100 тыс. населения в 2022 и 2023 гг.).

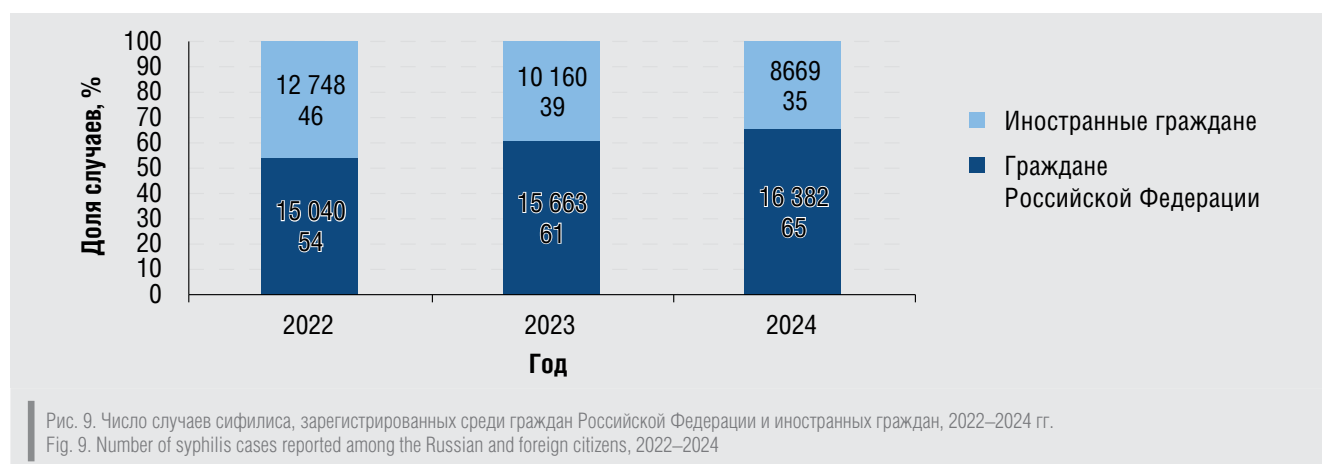
Число случаев сифилиса с вновь установленным диагнозом, зарегистрированных на территории Российской Федерации в 2024 г., составило 25 051, из них 16 382 (65%) были выявлены среди граждан Российской Федерации, 8669 (35%) — среди иностранных граждан. Число случаев сифилиса, выявляемых среди граждан Российской Федерации, на протяжении трех лет увеличивалось, ежегодный темп прироста составлял 4,1% в 2023 г. и 4,6% в 2024 г. Число случаев сифилиса, зарегистрированных среди иностранных граждан, сократилось с 12 748 в 2022 г. до 8669 в 2024 г. (на 32%). Доля случаев сифилиса, выявленных среди иностранных граждан, в общем числе зарегистрированных случаев с вновь установленным диагнозом уменьшилась с 46% в 2022 г. до 35% в 2024 г. (рис. 9).

Как и в предыдущие годы [2, 4], в 2024 г. большая часть случаев сифилиса, зарегистрированных среди иностранных граждан, выявлена в Центральном федеральном округе (73%) и городе Москве (61%).

Динамика показателей заболеваемости ранними, поздними и другими и неуточненными формами сифилиса представлена на рис. 10. Можно отметить, что в 2023–2024 гг. произошло восстановление лидирующих позиций показателя заболеваемости ранними формами сифилиса.

Динамика заболеваемости различными формами раннего сифилиса представлена на рис. 11. В 2024 г. по отношению к 2023 г. зарегистрирован прирост заболеваемости манифестными формами раннего сифилиса: показатель заболеваемости первичным сифилисом после снижения в 2023 г. на 18% в 2024 г. увеличился на 14%, до 0,56 на 100 тыс. населения. Рост заболеваемости вторичным сифилисом зарегистрирован как в 2023 г. (на 4,5% по отношению к 2022 г.), так и в 2024 г. (на 5,1% по отношению к 2023 г.). Показатель заболеваемости сифилисом ранним скрытым и ранним неуточненным в 2022 г. остается на уровне 2023 г. — 4,2 на 100 тыс. населения [1, 3].

В 2022–2024 гг. прослеживается тенденция к снижению заболеваемости висцеральными формами си-



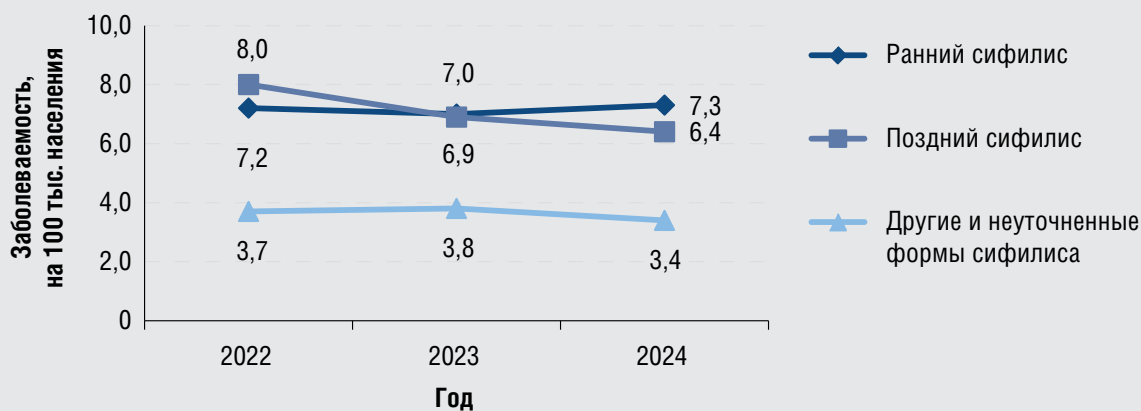


Рис. 10. Заболеваемость различными формами сифилиса в Российской Федерации, 2022–2024 гг.  
Fig. 10. Incidence of various forms of syphilis in the Russian Federation, 2022–2024

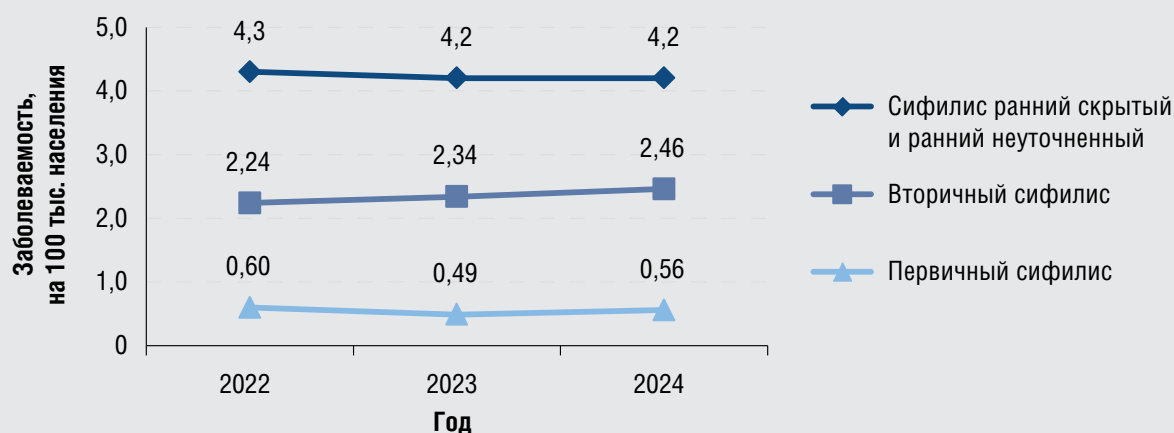


Рис. 11. Заболеваемость различными формами раннего сифилиса в Российской Федерации, 2022–2024 гг.  
Fig. 11. Incidence of various forms of early syphilis in the Russian Federation, 2022–2024

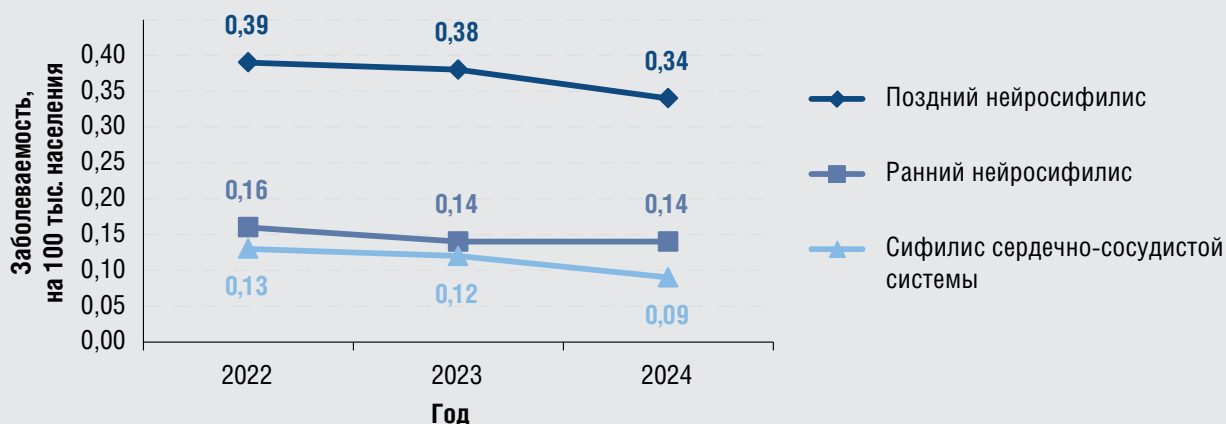


Рис. 12. Заболеваемость висцеральными формами сифилиса в Российской Федерации, 2022–2024 гг.  
Fig. 12. Incidence of visceral forms of syphilis in the Russian Federation, 2022–2024

сифилиса в Российской Федерации. Заболеваемость сифилисом сердечно-сосудистой системы снизилась на 7,7% в 2023 г., на 25% — в 2024 г. Заболеваемость ранним нейросифилисом после снижения в 2023 г. на 12,5% в 2024 г. осталась на том же уровне (0,14 на 100 тыс. населения). Ежегодные темпы снижения заболеваемости

поздним нейросифилисом в 2023 и 2024 гг. составляли соответственно 2,6 и 10,5% (рис. 12).

В 2024 г. произошел резкий прирост — на 67% — числа зарегистрированных случаев врожденного сифилиса — с 12 в 2023 г. до 20 в 2024 г. (рис. 13). Отмечается рост числа случаев приобретенного сифилиса

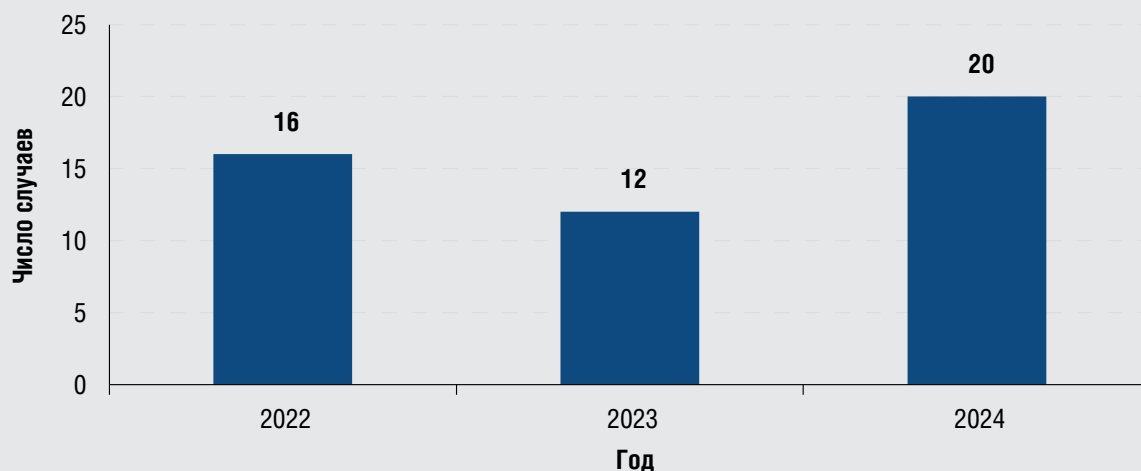


Рис. 13. Число зарегистрированных случаев врожденного сифилиса в Российской Федерации, 2022–2024 гг.  
Fig. 13. Number of congenital syphilis cases reported in the Russian Federation, 2022–2024

в детских возрастных группах. Среди детей в возрасте 0–14 лет число зарегистрированных случаев приобретенного сифилиса увеличилось на 39% — с 23 в 2023 г. до 32 в 2024 г. Среди детей в возрасте 15–17 лет рост числа случаев приобретенного сифилиса, наблюдаемый с 2021 г. [2, 4], в 2024 г. составил 13% — со 159 случаев в 2023 г. до 180 случаев (рис. 14).

#### Распространенность и заболеваемость болезнями кожи и подкожной клетчатки в Российской Федерации

На протяжении рассматриваемого трехлетнего периода происходит умеренный рост показателей распространенности и заболеваемости болезнями кожи и подкожной клетчатки (в целом по классу). Распространенность болезней кожи и подкожной клетчатки среди населения Российской Федерации с 2022 по 2024 г. увеличилась на 5,9%, заболеваемость — на 6,2% (рис. 15). Однако показатели распространенности и заболеваемости болезнями кожи и подкожной клетчатки в 2024 г., составившие соответственно 5467,6 и 3823,2 на 100 тыс. населения, по-прежнему не вернулись к доковидному уровню 2019 г., когда распространенность болезней кожи и подкожной клетчат-

ки была зарегистрирована на уровне 5757,2 на 100 тыс. населения, заболеваемость — 4643,6 на 100 тыс. населения [4–6].

Для показателей распространенности и заболеваемости всего населения Российской Федерации атопическим дерматитом, контактным дерматитом, локализованной склеродермией и дискоидной красной волчанкой на протяжении трех лет характерны колебания без четких тенденций к росту или снижению (рис. 16–19).

Распространенность псориаза среди всего населения Российской Федерации в 2022–2024 гг. сохранила динамику ежегодного роста, увеличившись за трехлетний период на 3,9% — с 253,0 до 262,8 на 100 тыс. населения. Заболеваемость псориазом тенденции к росту не имеет (рис. 20).

В 2022–2024 гг. отмечается рост показателей распространенности и заболеваемости всего населения другими дерматитами (экземой; L30): распространенность увеличилась на 15,2% — с 493,6 на 100 тыс. населения в 2022 г. до 568,4 на 100 тыс. населения в 2024 г.; заболеваемость увеличилась на 16,6% — соответственно с 342,1 до 398,9 на 100 тыс. населения [1, 3] (рис. 21).

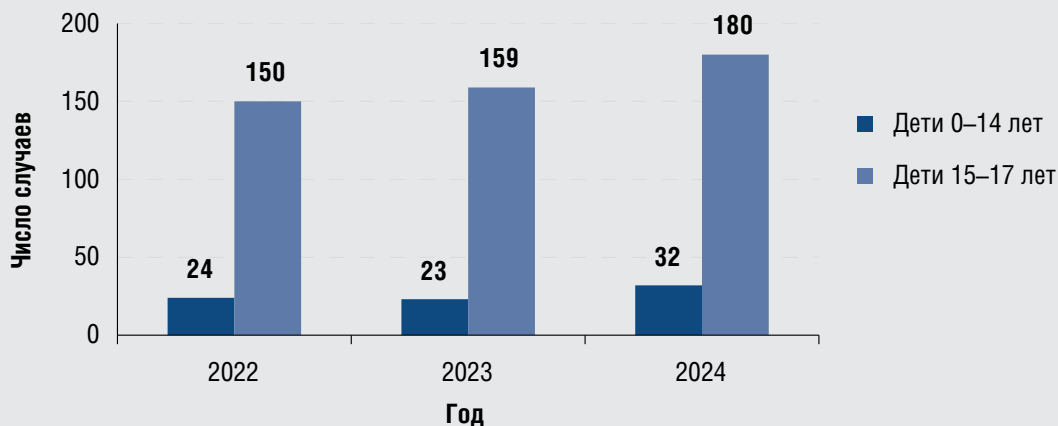


Рис. 14. Число зарегистрированных случаев приобретенного сифилиса среди детей 0–14 лет и 15–17 лет в Российской Федерации, 2022–2024 гг.  
Fig. 14. Number of acquired syphilis cases reported among children aged 0–14 and 15–17 in the Russian Federation, 2022–2024

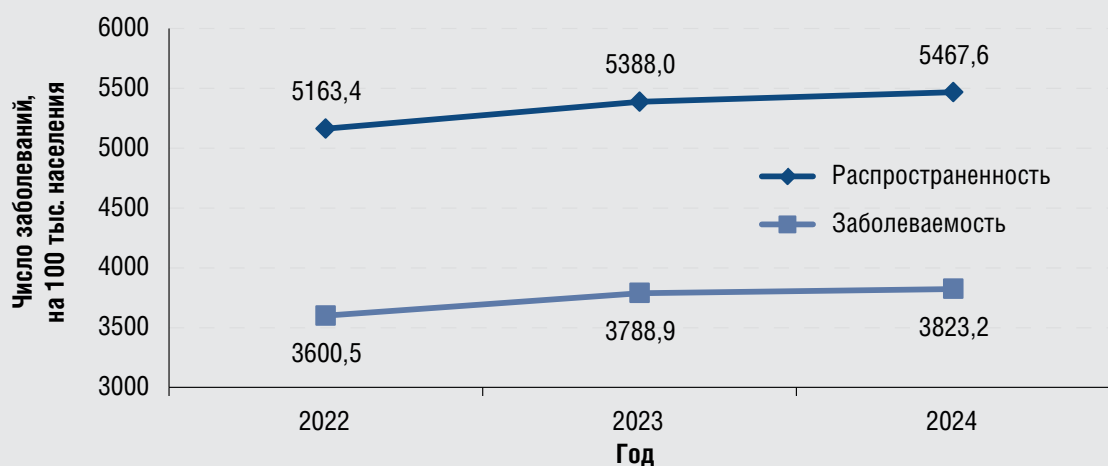


Рис. 15. Распространенность и заболеваемость болезнями кожи и подкожной клетчатки всего населения Российской Федерации, 2022–2024 гг.  
Fig. 15. Prevalence and incidence of skin and subcutaneous tissue diseases in the overall population in the Russian Federation, 2022–2024

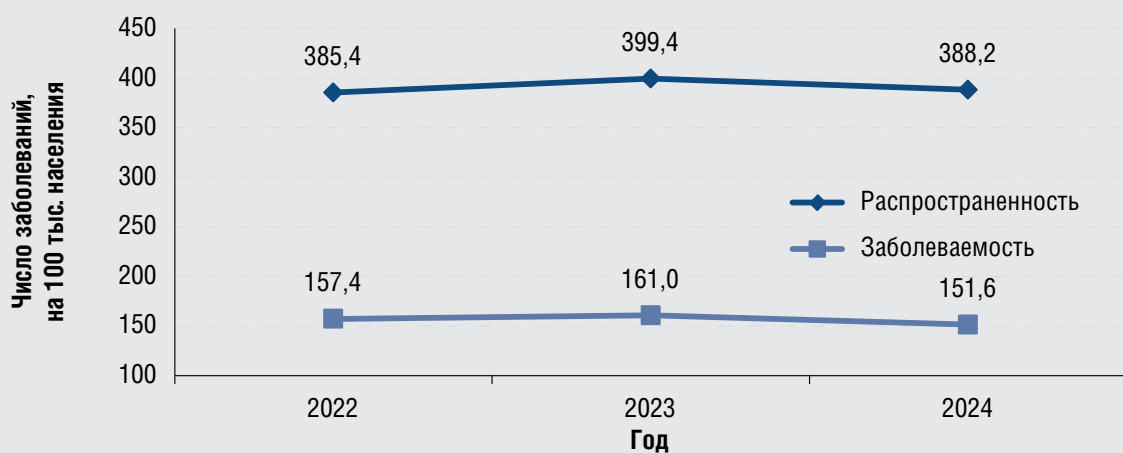


Рис. 16. Распространенность и заболеваемость атопическим дерматитом всего населения Российской Федерации, 2022–2024 гг.  
Fig. 16. Prevalence and incidence of atopic dermatitis in the overall population in the Russian Federation, 2022–2024

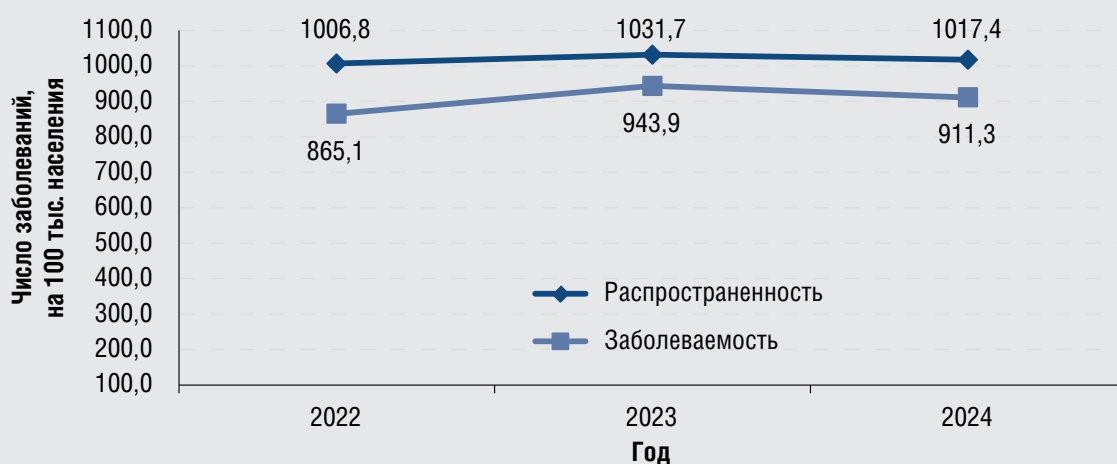


Рис. 17. Распространенность и заболеваемость контактным дерматитом всего населения Российской Федерации, 2022–2024 гг.  
Fig. 17. Prevalence and incidence of contact dermatitis in the overall population in the Russian Federation, 2022–2024

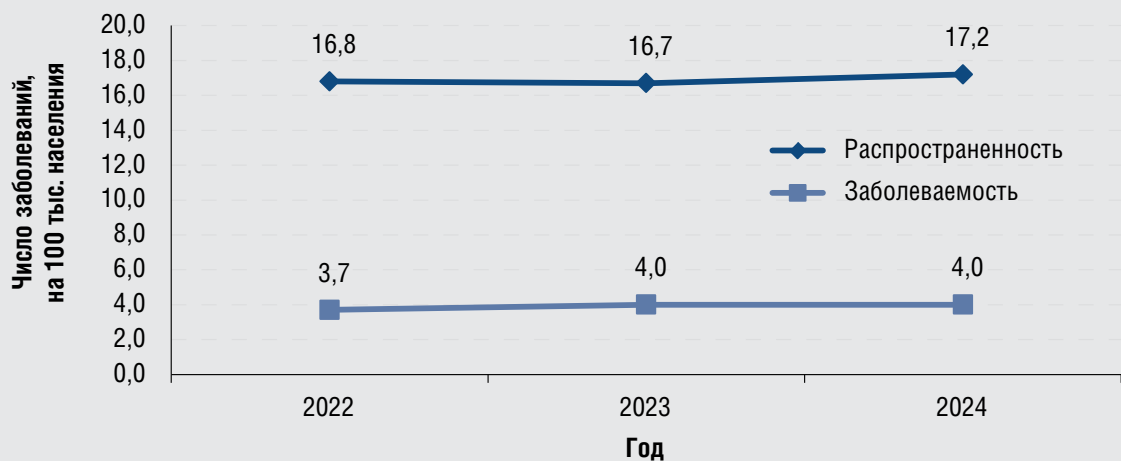


Рис. 18. Распространенность и заболеваемость локализованной склеродермией всего населения Российской Федерации, 2022–2024 гг.  
Fig. 18. Prevalence and incidence of localized scleroderma in the overall population in the Russian Federation, 2022–2024

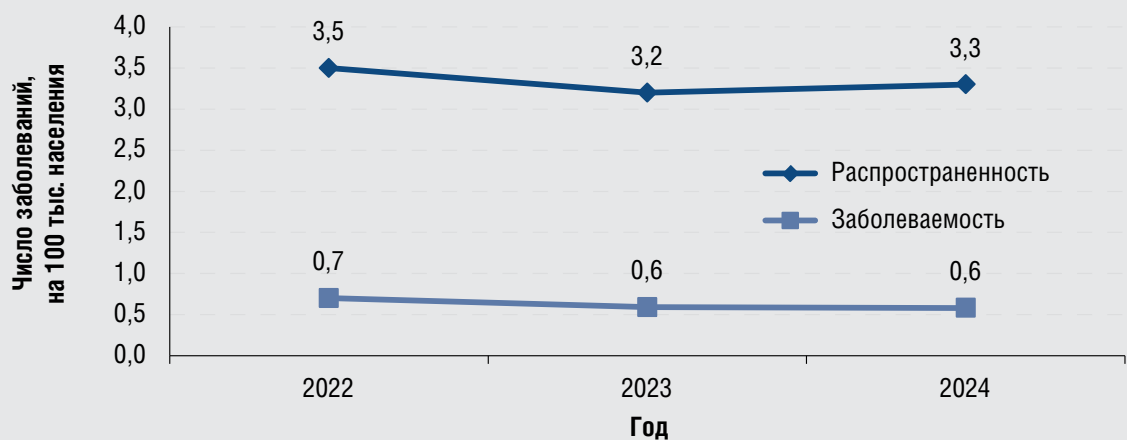


Рис. 19. Распространенность и заболеваемость дискоидной красной волчанкой всего населения Российской Федерации, 2022–2024 гг.  
Fig. 19. Prevalence and incidence of discoid lupus erythematosus in the overall population in the Russian Federation, 2022–2024

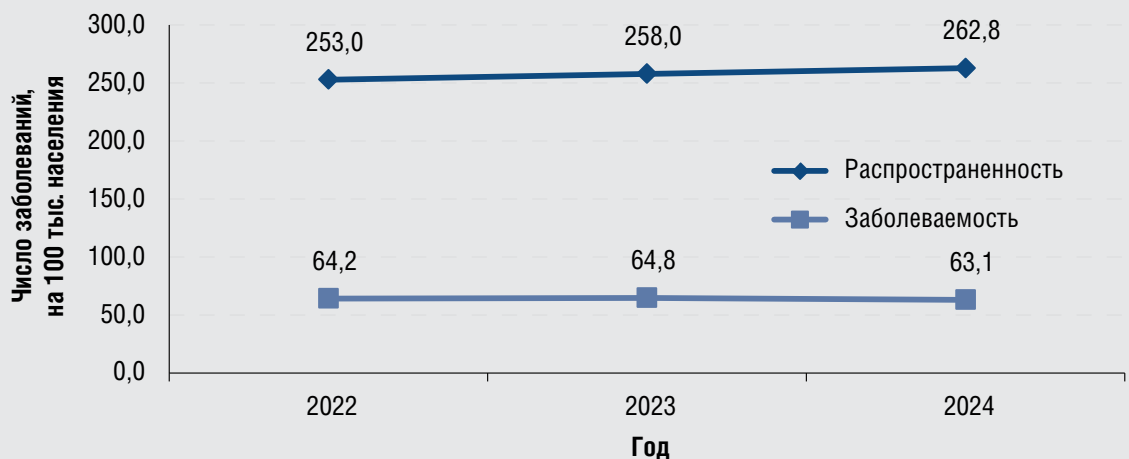


Рис. 20. Распространенность и заболеваемость псориазом всего населения Российской Федерации, 2022–2024 гг.  
Fig. 20. Prevalence and incidence of psoriasis in the overall population in the Russian Federation, 2022–2024

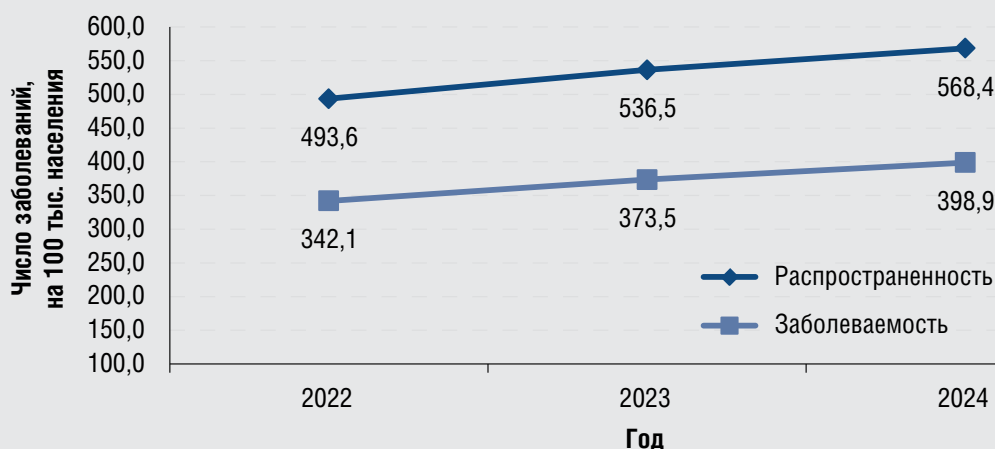


Рис. 21. Распространенность и заболеваемость другими дерматитами (экземой; L30) всего населения Российской Федерации, 2022–2024 гг.  
Fig. 21. Prevalence and incidence of other dermatitis (eczema; L30) in the overall population in the Russian Federation, 2022–2024

### Заключение

По итогам анализа показателей ресурсов и деятельности медицинских организаций, оказывающих медицинскую помощь по профилю «дерматовенерология», за период 2022–2024 гг. можно резюмировать, что в Российской Федерации:

- продолжается сокращение числа физических лиц врачей-дерматовенерологов;
- в 2023–2024 гг. достигнут рост показателя укомплектованности занятыми должностями врачей-дерматовенерологов медицинских организаций и подразделений, оказывающих медицинскую помощь в амбулаторных условиях, за счет сокращения вакантных штатных должностей амбулаторных подразделений;
- продолжается сокращение числа посещений врачей-дерматовенерологов;
- показатель работы круглосуточной дерматовенерологической койки на протяжении трех лет остается недостаточным, несмотря на сокращение численности круглосуточного коечного фонда. Объемы оказываемой медицинской помощи в условиях уменьшения средней длительности пребывания больного на койке не обеспечивают необходимый уровень работы круглосуточных коек;
- незначительные темпы прироста объемов медицинской помощи, оказанной в условиях дневных стационаров, не обеспечивают достаточный уровень работы дерматовенерологической койки дневных стационаров медицинских организаций, оказывающих медицинскую помощь как в стационарных, так и в амбулаторных условиях;
- продолжается снижение общего показателя заболеваемости инфекциями, передаваемыми поло-

вым путем, его уровень в 2024 г. составил 81,8 на 100 тыс. населения;

- растет число случаев сифилиса, выявляемых среди граждан Российской Федерации, и уменьшается число случаев сифилиса, выявляемых среди иностранных граждан. Снижение показателя заболеваемости всеми формами сифилиса в Российской Федерации в 2024 и 2023 гг. обусловлено уменьшением числа случаев сифилиса среди иностранных граждан;
- сохраняется выраженное неравномерное территориальное распределение числа случаев сифилиса, зарегистрированных среди иностранных граждан, — 73% случаев выявлено в Центральном федеральном округе, 61% — в городе Москве;
- в 2024 г. зарегистрирован рост числа случаев врожденного сифилиса до 20;
- в 2024 г. зарегистрирован рост числа случаев приобретенного сифилиса среди детского населения 0–14 лет на 39% по сравнению с 2023 г.;
- продолжается рост числа случаев приобретенного сифилиса, регистрируемых среди детского населения 15–17 лет;
- в 2024 г. сохраняется снижение заболеваемости гонококковой инфекцией, трихомониазом и вирусными инфекциями, передаваемыми половым путем. В то же время зарегистрирован рост заболеваемости хламидийной инфекцией на 2,3%;
- несмотря на рост распространенности и заболеваемости болезнями кожи и подкожной клетчатки (в целом по классу), показатели не вернулись к уровням, которые регистрировались до пандемии новой коронавирусной инфекции COVID-19. ■

### Литература/References

1. Ресурсы и деятельность медицинских организаций дерматовенерологического профиля. Заболеваемость инфекциями, передава-

емыми половым путем, заразными кожными болезнями и болезнями кожи в 2024 году: статистические материалы / И.А. Деев, О.С. Кобя-

кова, А.А. Кубанов, В.И. Стародубов, Г.А. Александрова, Е.В. Богданова, и др. М.: ЦНИИОИЗ Минздрава России; 2025. 209 с. [Resources and activities of medical organizations of dermatovenereological profile. Incidence of sexually transmitted infections, contagious skin diseases and skin diseases in 2024: statistical materials / IA Deev, OS Kobyakova, AA Kubanov, VI Starodubov, GA Aleksandrova, EV Bogdanova, et al. Moscow: Russian Research Institute of Health; 2025. 209 p. (In Russ.)]

2. Кубанов А.А., Богданова Е.В. Дерматовенерология в Российской Федерации: итоги 2023 г. Вестник дерматологии и венерологии. 2024;100(4):9–24. [Kubanov AA, Bogdanova EV. Dermatovenereology in the Russian Federation: results of 2023. Vestnik Dermatologii i Venerologii. 2024;100(4):9–24. (In Russ.)]. doi: 10.25208/vdv16795

3. Ресурсы и деятельность медицинских организаций дерматовенерологического профиля. Заболеваемость инфекциями, передаваемыми половым путем, заразными кожными болезнями и болезнями кожи в 2023 году: статистические материалы / И.А. Деев, О.С. Кобякова, А.А. Кубанов, В.И. Стародубов, Г.А. Александрова, Е.В. Богданова, и др. М.: ЦНИИОИЗ Минздрава России; 2024. 208 с. [Resources and performance of dermatovenereological medical organizations. The incidence of sexually transmitted infections, contagious skin diseases and diseases of the skin in 2023: statistical materials / IA Deev, OS Kobyakova, AA Kubanov, VI Starodubov, GA Aleksandrova, EV Bogdanova, et al. Moscow: Russian Research Institute of Health; 2024. 208 p. (In Russ.)]

4. Кубанов А.А., Богданова Е.В. Ресурсы и результаты деятельности медицинских организаций, оказывающих медицинскую помощь по профилю «дерматовенерология», в Российской Федерации в 2016–2022 гг. Вестник дерматологии и венерологии. 2023;99(4):18–40. [Kubanov AA, Bogdanova EV. Resources and performance rates of medical organizations providing medical care in the field of dermatovenereology in the Russian Federation in 2016–2022. Vestnik Dermatologii i Venerologii. 2023;99(4):18–40. (In Russ.)]. doi: 10.25208/vdv12385

5. Заболеваемость всего населения России в 2020 году: статистические материалы / Е.Г. Котова, О.С. Кобякова, В.И. Стародубов, Г.А. Александрова, Н.А. Голубев, Ю.И. Оськов, и др. М.: ЦНИИОИЗ Минздрава России; 2021. 145 с. [Incidence rate of the entire population of Russia in 2020: statistical materials / EG Kotova, OS Kobyakova, VI Starodubov, GA Aleksandrova, NA Golubev, Yul Oskov, et al. Moscow: Russian Research Institute of Health; 2021. 145 p. (In Russ.)]

6. Заболеваемость всего населения России в 2020 году с диагнозом, установленным впервые в жизни: статистические материалы / Е.Г. Котова, О.С. Кобякова, В.И. Стародубов, Г.А. Александрова, Н.А. Голубев, Ю.И. Оськов, и др. М.: ЦНИИОИЗ Минздрава России; 2021. 143 с. [Incidence of the entire population of Russia in 2020 with a diagnosis established for the first time in life: statistical materials / EG Kotova, OS Kobyakova, VI Starodubov, GA Aleksandrova, NA Golubev, Yul Oskov, et al. Moscow: Russian Research Institute of Health; 2021. 143 p. (In Russ.)]

**Участие авторов:** все авторы несут ответственность за содержание и целостность статьи. А.А. Кубанов — общее руководство, окончательное утверждение на представление рукописи; Е.В. Богданова — расчет и анализ данных, написание текста статьи. Все авторы внесли существенный вклад в разработку концепции, проведение исследования и подготовку статьи, прочли и одобрили финальную версию перед публикацией.

**Authors' participation:** all authors are responsible for the content and integrity of the entire article. Alexey A. Kubanov — general guidance, final approval for submission of the manuscript; Elena V. Bogdanova — data calculation and analysis, writing the text of the article. All authors made a substantial contribution to the conception of the work, acquisition, analysis, interpretation of data for the work, drafting and revising the work, final approval of the version to be published and agree to be accountable for all aspects of the work.

## Информация об авторах

**\*Богданова Елена Витальевна** — к.м.н.; адрес: 107076, Москва, ул. Короленко, д. 3, стр. 6; ORCID: <https://orcid.org/0000-0002-0662-2682>; eLibrary SPIN: 6372-2237; e-mail: bogdanova@cnikvi.ru

**Кубанов Алексей Алексеевич** — д.м.н., профессор, академик РАН; ORCID: <https://orcid.org/0000-0002-7625-0503>; eLibrary SPIN: 8771-4990; e-mail: alex@cnikvi.ru

## Information about the authors

**\*Elena V. Bogdanova** — MD, Cand. Sci. (Med.); address: 3 bldg 6 Korolenko street, 107076 Moscow, Russia; ORCID: <https://orcid.org/0000-0002-0662-2682>; eLibrary SPIN: 6372-2237; e-mail: bogdanova@cnikvi.ru

**Alexey A. Kubanov** — MD, Dr. Sci. (Med.), Professor, Academician of the Russian Academy of Sciences; ORCID: <https://orcid.org/0000-0002-7625-0503>; eLibrary SPIN: 8771-4990; e-mail: alex@cnikvi.ru

Статья поступила в редакцию: 16.07.2025

Принята к публикации: 28.10.2025

Опубликована онлайн: 25.11.2025

Submitted: 16.07.2025

Accepted: 28.10.2025

Published online: 25.11.2025

DOI: <https://doi.org/10.25208/vdv16909>

EDN: fymwlo

# Простой врожденный буллезный эпидермолиз: клинико-генетические корреляции

© Чикин В.В., Карамова А.Э.\*

Государственный научный центр дерматовенерологии и косметологии, Москва, Россия

Простой врожденный буллезный эпидермолиз (ВБЭ) включает в себя группу заболеваний, характеризующихся различной тяжестью течения, возможным поражением внутренних органов и различными исходами — от полного регресса высыпаний до смерти больного. Первоначальные клинические проявления простого ВБЭ не позволяют прогнозировать дальнейшее течение болезни, однако для этого могут быть использованы клинико-генетические корреляции. Проведен анализ литературы из баз данных PubMed и РИНЦ с целью характеристики клинико-генетических корреляций при простом ВБЭ. В результате проведенного анализа установлено, что наиболее тяжелое течение поражения кожи у больных простым ВБЭ ассоциируется с мутациями генов *KRT5* и *KRT14*, изменяющими в соответствующих белках мотивы HIP (пептид инициации спирали) и HTP (пептид завершения спирали), а также спиральные участки кератинов 5 и 14. Отмечены также факторы, способные снижать надежность прогнозирования течения простого ВБЭ с использованием клинико-генетических корреляций. К ним относятся степень различий физико-химических свойств мутантной аминокислоты и аминокислоты дикого типа в случае миссенс-мутаций, а также возможное влияние вариантов других генов, способных участвовать в формировании клинической картины болезни. Выявление мутаций гена *PLEC1* указывает на возможность развития с течением жизни у больного простым ВБЭ мышечной дистрофии, *KLHL24* — кардиомиопатии, *CD151* — нефропатии и глухоты. Таким образом, установлены клинико-генетические корреляции, которые могут быть использованы для прогнозирования течения простого ВБЭ, а также определены ограничения для их применения.

**Ключевые слова:** простой врожденный буллезный эпидермолиз; клинико-генетические корреляции; кератины 5 и 14; плектин; экзофилин-5

**Конфликт интересов:** авторы декларируют отсутствие явных и потенциальных конфликтов интересов, связанных с публикацией настоящей статьи.

**Источник финансирования:** рукопись подготовлена и опубликована в рамках выполнения государственного задания ФГБУ «ГНЦДК» Минздрава России № 056-00005-25-00 «Разработка лекарственного препарата на основе соматических клеток для лечения больных врожденным буллезным эпидермолизом» на 2025 г. и на плановый период 2026 и 2027 гг.

**Для цитирования:** Чикин В.В., Карамова А.Э. Простой врожденный буллезный эпидермолиз: клинико-генетические корреляции. Вестник дерматологии и венерологии. 2025;101(5):22–44. DOI: <https://doi.org/10.25208/vdv16909> EDN: fymwlo



DOI: <https://doi.org/10.25208/vdv16909>

EDN: fymwlo

# Epidermolysis bullosa simplex: genotype-phenotype correlations

© Vadim V. Chikin, Arfenya E. Karamova\*

State Research Center of Dermatovenereology and Cosmetology, Moscow, Russia

Epidermolysis bullosa simplex (EBS) includes a group of diseases characterized by varying severity, possible damage to visceral organs, and various outcomes ranging from complete regression of the rash to death. The initial clinical manifestations of EBS do not allow for predicting further course of the disease, however clinical and genetic correlations may be used for this purpose. We analyzed the literature from the PubMed and RSCI databases to characterize the clinical and genetic correlations in EBS. The analysis revealed that the most severe course of skin lesions in patients with EBS is associated with mutations in the *KRT5* and *KRT14* genes which alter the HIP (helix initiation peptide) and HTP (helix termination peptide) motifs in the corresponding proteins as well as the helical regions of keratins 5 and 14. The study also identified factors that can reduce reliability of predicting the course of EBS using clinical and genetic correlations. These include the degree of difference in the physical and chemical properties of the mutant and wild-type amino acids in case of missense mutations as well as the possible influence of other gene variants that may contribute to the clinical presentation of the disease. Detection of *PLEC1* gene mutations suggests the possibility of developing muscular dystrophy, *KLHL24* cardiomyopathy, *CD151* nephropathy and deafness over the course of an EBS patient's life. Thus, clinical and genetic correlations have been established that can be used to predict the course of EBS, and limitations for their application have been determined.

**Keywords:** epidermolysis bullosa simplex; genotype-phenotype correlations; keratins 5 and 14; plectin; exophilin-5

**Conflict of interest:** the authors declare the absence of obvious and potential conflicts of interest related to the publication of this article.

**Funding source:** the manuscript was prepared and published in fulfilment of State Order of the State Research Center of Dermatovenereology and Cosmetology of the Ministry of Health of the Russian Federation No. 056-00005-25-00 "Development of a Somatic Cell-Based Agent for the Treatment of Patients with Congenital Epidermolysis Bullosa" for 2025 and the scheduled period of 2026 and 2027.

**For citation:** Chikin VV, Karamova AE. Epidermolysis bullosa simplex: genotype-phenotype correlations. Vestnik Dermatologii i Venerologii. 2025;101(5):22–44. DOI: <https://doi.org/10.25208/vdv16909> EDN: fymwlo



## Введение

Простой врожденный буллезный эпидермолиз (ВБЭ) — это группа генодерматозов, общим клиническим признаком которых является образование буллезных и эрозивных высыпаний вследствие уменьшения устойчивости кожи к механическим воздействиям, возникающее в результате генетически обусловленного нарушения связей между белками кератиноцитов и белками базальной мембраны на уровне цитоплазмы кератиноцитов или цитоплазматической части полудесмосом.

В настоящее время развитие простого ВБЭ связывается с мутациями в семи генах. Гены *KRT5*, *KRT14* и *EXPH5* экспрессируются в эпителиальных тканях, и мутации в них вызывают несиндромальный простой ВБЭ, не сопровождающийся поражением внутренних органов. Несиндромальный простой ВБЭ может быть также вызван мутациями гена *DST*, хотя помимо кожи он экспрессируется и в нервной системе. С мутациями генов *PLEC*, *CD151*, *KLHL24*, которые кодируют белки, синтезируемые и функционирующие и в коже, и в других органах, связано развитие синдромального простого ВБЭ [1].

Простой ВБЭ является редким заболеванием, но при этом наиболее часто встречающимся субтипом ВБЭ. Оценивается, что на долю простого субтипа приходится примерно 70% всех случаев ВБЭ [2]. В Российской Федерации также отмечено преобладание пациентов с простым ВБЭ (48%), при этом еще у 25% пациентов с ВБЭ субтип заболевания не был определен [3].

Распространенность простого ВБЭ и заболеваемость им в различных регионах могут существенно различаться. Установлено, что в Нидерландах распространенность простого ВБЭ составляет 12 на 1 млн населения, а заболеваемость — 17,5 на 1 млн живорожденных [4]. В США распространенность простого ВБЭ составила 6 на 1 млн населения, а заболеваемость — 7,87 на 1 млн живорожденных [5]. Наиболее часто встречается характеризующаяся легким течением локализованная форма простого ВБЭ [6]. Согласно данным, полученным в США, распространенность локализованного простого ВБЭ составляет 3,94 на 1 млн населения, а заболеваемость — 3,67 на 1 млн живорожденных [5]. При этом считается, что в связи с незначительной выраженностью проявлений локализованного простого ВБЭ заболевание может оставаться недиагностированным, и потому его распространенность выше, чем оценивается [1, 7].

Чаще всего простой ВБЭ вызывается мутациями в генах *KRT5* и *KRT14*, с которыми ассоциируется 70–80% случаев заболевания [8–10]. Около 8% случаев простого ВБЭ связывается с патогенными вариантами в гене *PLEC* [11]. Оценивается, что 5% случаев простого ВБЭ связано с мутациями в гене *KLHL24* [12]. Мутации в других генах становятся причиной развития простого ВБЭ значительно реже. Кроме того, в определенном числе случаев простого ВБЭ связь заболевания с какими-либо мутациями и генами не установлена [1]. Наследование простого ВБЭ в большинстве случаев аутосомно-доминантное [1, 13]. Аутосомно-рецессивное наследование простого ВБЭ в западных странах встречается редко, но может быть распространено в отдельных регионах [1]. Не менее чем у 17% больных простым ВБЭ развитие болезни вызвано мутациями *de novo* [8, 10, 14]. У больных простым ВБЭ описаны

также дигенные мутации одновременно в генах *KRT5* и *KRT14* [15].

Хотя клиническая картина простого ВБЭ характеризуется пузырно-эрозивными высыпаниями, различия в тяжести течения заболевания, возможное наличие иных признаков поражения кожи или внутренних органов позволяют выделить различные клинические формы болезни (табл. 1). В большинстве случаев наблюдается легкое течение заболевания, и со временем высыпания могут прекратиться. Однако проявления простого ВБЭ могут быть очень тяжелыми, и тогда возможен летальный исход в младенческом возрасте. Указано, что кумулятивный риск смерти больных тяжелым простым ВБЭ в возрасте до 1 года составляет 2,8%, а причинами смерти становятся сепсис и дыхательная недостаточность (кумулятивный риск смерти — 1,9 и 0,9% соответственно) [16].

Вариабельность исходов болезни делает актуальным прогнозирование ее течения с выделением пациентов, у которых заболевание может протекать наиболее тяжело. Однако клинические проявления могут меняться на протяжении жизни больного простого ВБЭ, становясь с течением времени более тяжелыми или более легкими, что не позволяет прогнозировать течение и исход болезни у пациента, которому впервые диагностирован простой ВБЭ, на основании клинических признаков. В ряде случаев вариабельность клинических проявлений простого ВБЭ не позволяет даже отличить его от других субтипов ВБЭ — пограничного и дистрофического. Предполагается, что для прогнозирования течения ВБЭ могут быть использованы клиничко-генетические корреляции, дающие возможность сопоставлять выявленные патогенные мутации и характер клинических проявлений у пациентов — носителей этих мутаций [1, 17].

В связи с этим нами был проведен анализ данных литературы с целью установления корреляций между клиническими проявлениями простого ВБЭ и лежащими в основе их развития генетическими нарушениями. Проанализированы публикации, обнаруженные в базах данных PubMed и РИНЦ при поиске по следующим ключевым словам: «простой врожденный буллезный эпидермолиз» («epidermolysis bullosa simplex»), «кератин 5» («keratin 5»), «кератин 14» («keratin 14»), «плектин» («plectin»), «антиген буллезного пемфигоида 230» («BPAG1e», «BP230»), «дистонин» («dystonin»), «экзофилин-5» («exophilin-5»), «KLHL24», «CD151». Описаны особенности клинических проявлений различных форм простого ВБЭ. Охарактеризованы гены и кодируемые ими белки эпидермиса, изменения которых ассоциируются с развитием простого ВБЭ. Сопоставлены клинические проявления болезни с характером возникшего генетического нарушения и соответствующими изменениями белков с учетом мутантного гена, локализации мутации в гене и ее типа.

## Клинические проявления простого врожденного буллезного эпидермолиза

### Локализованный простой врожденный буллезный эпидермолиз

Локализованный простой ВБЭ, ранее известный как простой ВБЭ Вебера–Коккейна, может быть вызван мутациями в нескольких генах, и в зависимости от мутантного гена наследуются они по-разному. Локализованный простой ВБЭ, обусловленный мутациями

Таблица 1. Клинические субтипы простого врожденного буллезного эпидермолиза (по Has C., Bauer J.W., Bodemer C., et al., 2020 с дополнениями [1])  
Table 1. Clinical subtypes of epidermolysis bullosa simplex (according to Has C., Bauer J.W., Bodemer C., et al., 2020, as amended [1])

Клинические субтипы простого ВБЭ	Фенотип, #MIM	Ген	Локализация	Ген/локус, #MIM	Таргетные белки
Аутосомно-доминантный простой ВБЭ					
Локализованный	619594 131800	<i>KRT5</i> <i>KRT14</i>	12q13.13 17q21.2	148040 148066	Кератин 5, кератин 14
Средней тяжести	619588 131900	<i>KRT5</i> <i>KRT14</i>	12q13.13 17q21.2	148040 148066	Кератин 5, кератин 14
Тяжелый	619555 131760	<i>KRT5</i> <i>KRT14</i>	12q13.13 17q21.2	148040 148066	Кератин 5, кератин 14
С пятнистой пигментацией*	131960	<i>KRT5</i>	12q13.13	148040	Кератин 5
Мигрирующая кольцевидная эритема	609352	<i>KRT5</i>	12q13.13	148040	Кератин 5
Средней тяжести (Огна)	131950	<i>PLEC1</i>	8q24.3	601282	Плектин
Средней тяжести с кардиомиопатией	617294	<i>KLHL24</i>	3q27.1	611295	Kelch-like member 24
Аутосомно-рецессивный простой ВБЭ					
Средней тяжести или тяжелый	619599 601001	<i>KRT5</i> <i>KRT14</i>	12q13.13 17q21.2	148040 148066	Кератин 14, кератин 5
Средней тяжести	616487	<i>PLEC</i>	8q24.3	601282	Плектин
Локализованный или средней тяжести с дефицитом BP230	615425	<i>DST</i>	6p12.1	113810	Антиген буллезного пемфигоида 230 (BP230) (синонимы: BPAG1e, дистонин)
Локализованный или средней тяжести с дефицитом экзофилина-5	615028	<i>EXPH5</i>	11q22.3	612878	Экзофилин-5 (синоним: Slac2-b)
Средней тяжести с мышечной дистрофией	226670	<i>PLEC</i>	8q24.3	601282	Плектин
Тяжелый с атрезией привратника	612138	<i>PLEC</i>	8q24.3	601282	Плектин
Локализованный с нефропатией**	609057	<i>CD151</i>	11p15.5	602243	CD151 (синоним: тетраспанин)

Примечание. \* — может быть также вызван мутациями генов *KRT14* и *EXPH5*; \*\* — также представлен в базе данных OMIM как нефропатия с претибальным буллезным эпидермолизом и потерей слуха.  
Note. \* — may also be caused by mutations in the *KRT14* and *EXPH5* genes; \*\* — also listed in the OMIM database as nephropathy with pre-tibial epidermolysis bullosa and hearing loss.

в генах кератинов 5 и 14 *KRT5* и *KRT14*, наследуется аутосомно-доминантно. Аутосомно-рецессивным наследованием характеризуется локализованный простой ВБЭ, вызванный мутациями в генах *DST*, кодирующем антиген буллезного пемфигоида 230 (белок BP230), *EXPH5*, кодирующем экзофилин-5, и *CD151*, который кодирует антиген CD151 (тетраспанин). В таких случаях диагностируются соответственно локализованный простой ВБЭ с дефицитом BP230, локализованный простой ВБЭ с дефицитом экзофилина-5 и локализованный простой ВБЭ с нефропатией.

Локализованный простой ВБЭ обычно проявляется в раннем детстве, в то время, когда ребенок начинает ползать и ходить, а при рождении высыпаний чаще всего нет [18, 19]. По данным Н. Horn и М. Tidman (2000), при рождении высыпания наблюдались лишь у 1,9% пациентов с локализованным простым ВБЭ, еще у 9,3% они появились в первый месяц жизни [18]. У большин-

ства (53%) пациентов с локализованным простым ВБЭ заболевание началось в первые 2 года жизни [18].

Локализация высыпаний обычно ограничена ладонями и подошвами. Наиболее характерно поражение подошв, отмеченное у 96,3% пациентов, в то время как поражение ладоней было обнаружено у 57,4% обследованных [18]. Тем не менее возможно появление пузырей и в других местах, особенно если эти места подвергаются повторяющемуся механическому воздействию. При локализованном простом ВБЭ с нефропатией отмечалось пузырное поражение кожи передней поверхности голени, что позволило говорить о претибальном ВБЭ, вызванном мутацией гена *CD151* [20, 21]. Кроме того, у пациентов с локализованным простым ВБЭ, вызванным мутациями гена *CD151*, описано поражение разгибательной поверхности верхних конечностей [21]. У пациентов с локализованным простым ВБЭ, вызванным мутацией гена *DST*,

наблюдались нехарактерно крупные пузыри на тыле стоп [19]. Проявления заболевания первоначально могут быть настолько незначительными, что больные могут длительное время не рассматривать его как повод для обращения за медицинской помощью, пока состояние не ухудшится [22].

Пузыри чаще возникают в местах трения одеждой [23]. Состояние может ухудшаться после занятий спортом [24]. Характерно ухудшение состояния больных локализованным простым ВБЭ и более частое образование пузырей у них в теплое летнее время [6, 7, 23, 25]. По данным Н. Horn и М. Tidman (2000), наблюдавших 54 пациентов с локализованным простым ВБЭ Вебера–Коккейна, зимой у 50% больных проявления болезни становились более легкими, у 20% в зимнее время пузыри не появлялись, а информация об остальных 30% пациентов отсутствует [18]. С возрастом течение болезни часто становится более легким. Среди 54 обследованных Н. Horn и М. Tidman (2000) больных с локализованным простым ВБЭ, из которых все, кроме одного, были старше 20 лет, с возрастом интенсивность образования пузырей уменьшилась у 35% пациентов [18].

Во взрослом возрасте у больных локализованным простым ВБЭ может развиваться ладонно-подошвенная кератодермия [6, 7, 21, 25]. Кератодермия подошв была отмечена у 9% взрослых пациентов с локализованным простым ВБЭ [18]. У 12% пациентов с локализованным простым ВБЭ наблюдалась ониходистрофия I пальцев ног, проявлявшаяся утолщением ногтевых пластин и подтвержденная отрицательным результатом микроскопических исследований соскобов с ногтей [18]. У 7% пациентов было отмечено поражение слизистой оболочки полости рта [18]. У больных с локализованным простым ВБЭ, вызванным мутацией гена *DST*, также отмечались гипергидроз и поствоспалительная гиперпигментация [19]. У пациентов с локализованным простым ВБЭ с нефропатией могут наблюдаться пойкилодермия, ониходистрофия, алопеция [21, 22]. Наиболее частым осложнением локализованного простого ВБЭ является инфицирование эрозивных очагов поражения, особенно при их локализации на стопах [6, 7, 25].

Локализованное поражение кожи может быть единственным проявлением локализованного простого ВБЭ, если он вызван мутациями генов кератинов *KRT5* и *KRT14*, экзофилина-5 *EXPH5*, белка BP230 *DST*. Однако патологический кожный процесс может сопровождаться поражением почек, а также нейросенсорной тугоухостью, двусторонним стенозом слезных протоков, что выступает проявлением локализованного простого ВБЭ с нефропатией, ассоциированного с мутациями гена *CD151* [20].

Поражение почек у пациентов с локализованным простым ВБЭ с нефропатией развивается в подростковом возрасте как наследственный нефрит, который характеризуется протеинурией и приводит к развитию нефротического синдрома и почечной недостаточности [1, 20, 26]. У пациентов с этим заболеванием выявлялись также нейросенсорная тугоухость, двустороннее добавочные шейные ребра, односторонняя почка, дистрофия и утрата зубов, дистальная агенезия влагалища, анемия вследствие незначительной бета-талассемии и двусторонний стеноз слезного протока [1, 21, 22, 26]. В то же время выраженность и полнота проявлений синдромального локализованного простого

ВБЭ с нефропатией могут различаться, вплоть до полного отсутствия поражения каких-либо органов [26].

### *Тяжелый простой врожденный буллезный эпидермолиз*

Тяжелый простой ВБЭ, ранее известный как тяжелый генерализованный простой ВБЭ или простой ВБЭ Доулинга–Меары, встречается редко. Из 130 шотландских пациентов с простым ВБЭ тяжелый простой ВБЭ был диагностирован у 5,4% пациентов [18].

Тяжелый простой ВБЭ, проявляющийся только поражением кожи и слизистых оболочек, вызывается мутациями в генах кератинов 5 и 14 *KRT5* и *KRT14* и может наследоваться как аутосомно-доминантно, так и аутосомно-рецессивно. Но у пациентов с тяжелым простым ВБЭ может также проявиться атрезия привратника, в таких случаях развитие болезни связывается с мутациями гена *PLEC*, которые наследуются аутосомно-рецессивно.

Поражение кожи при тяжелом простом ВБЭ обычно наблюдается уже при рождении ребенка или в первые дни жизни. Из 7 пациентов с тяжелым простым ВБЭ, о которых сообщили Н. Horn и М. Tidman (2000), пузырное поражение кожи наблюдалось при рождении у 4, а у 3 других появилось в течение первой недели жизни [18]. В младенческом возрасте возможна охриплость голоса, которая со временем может исчезнуть [18]. В течение первых месяцев жизни становится заметной характерная для тяжелого простого ВБЭ герпетиформная группировка пузырей, которые могут иметь геморрагическое содержимое [7, 18, 27]. В детском возрасте у пациентов наблюдается генерализованное пузырное поражение кожи с расположением высыпаний на верхних и нижних конечностях, вокруг рта, а также на туловище и шее. Хотя основной причиной образования пузырей у больных простым ВБЭ Доулинга–Меары называют трение кожи плотно прилегающей одеждой, часто пузыри возникают спонтанно [18].

Эрозии у больных тяжелым простым ВБЭ обычно заживают без образования рубцов, но в очагах поражения может возникнуть воспалительная реакция, которая разрешается с формированием милиумов, гипо- и гиперпигментации кожи [6]. Часто наблюдаются поражение слизистой оболочки полости рта, прогрессирующий ладонно-подошвенный кератоз и ониходистрофия [28]. Проявления ониходистрофии в младенческом возрасте описывали как периодическую потерю ногтей с последующим их отрастанием заново, а у взрослых — как утолщение ногтевых пластин I пальцев ног [18].

Сезонных изменений в склонности к образованию пузырей у пациентов с тяжелым простым ВБЭ не наблюдалось [18]. С возрастом тяжесть пузырного поражения кожи у больных тяжелым простым ВБЭ, как правило, уменьшается, что отмечалось уже в детском и подростковом возрасте [6, 18]. Однако со временем более выраженными могут стать проявления ладонно-подошвенной кератодермии [6, 7, 25, 28].

Особенно тяжело протекает тяжелый простой ВБЭ с атрезией привратника, который проявляется с рождения. У этих пациентов с тяжелым пузырно-эрозивным поражением кожи после первых же приемов пищи возникает обильная рвота, не содержащая желчи [29, 30]. В большинстве случаев больные умирают вскоре

после рождения, даже если проведена хирургическая коррекция атрезии привратника [31]. В том небольшом числе случаев, когда после хирургического вмешательства по поводу атрезии привратника не наступал летальный исход, поражение кожи отличалось меньшей тяжестью [31–34].

*Простой врожденный буллезный  
эпидермолит средней тяжести*

Простой ВБЭ средней тяжести ранее называли генерализованным простым ВБЭ средней тяжести или простым ВБЭ Кебнера. Простой ВБЭ средней тяжести может быть несиндромальным, если поражены только кожа и иногда слизистые оболочки, и синдромальным, если поражены другие органы.

Развитие несиндромального простого ВБЭ средней тяжести может быть обусловлено аутосомно-доминантными и аутосомно-рецессивными мутациями генов *KRT5*, *KRT14* и *PLEC*, кодирующих соответственно кератины 5 и 14, а также плектин. Кроме того, поражение кожи средней тяжести у больных простым ВБЭ может быть обусловлено аутосомно-рецессивными мутациями генов *DST* и *EXPH5*, которые кодируют белок BP230 (BPAG1e, дистонин) и экзофилин-5, и тогда диагностируют простой ВБЭ средней тяжести с дефицитом BP230 и простой ВБЭ средней тяжести с дефицитом экзофилина-5 соответственно [1, 35, 36].

Синдромальный простой ВБЭ средней тяжести сопровождается кардиомиопатией, если его развитие обусловлено мутациями гена *KLHL24*, или мышечной дистрофией, если он вызван мутациями гена *PLEC*. Простой ВБЭ средней тяжести с кардиомиопатией наследуется аутосомно-доминантно, простой ВБЭ средней тяжести с мышечной дистрофией — аутосомно-рецессивно.

Простой ВБЭ средней тяжести обычно проявляется при рождении или в раннем детском возрасте [6, 36]. Отмечено, что у 81% пациентов первые пузыри появились в возрасте до 2 лет, хотя возможна манифестация болезни и в возрасте 10 лет [18].

Клинические проявления простого ВБЭ средней тяжести более легкие по сравнению с тяжелым простым ВБЭ. С самого начала заболевание может проявляться генерализованными пузырьными высыпаниями, однако склонности к герпетическому группировке сыпи не отмечается. Хотя поражение кожи распространенное, отмечается преимущественное поражение стоп и кистей. Среди пациентов с простым ВБЭ средней тяжести, данные о которых представили Н. Horn и М. Tidman (2000), поражение стоп было отмечено у 100% пациентов, поражение кистей — у 91% [18]. Пациенты указывали, что трение об одежду и украшения является значимой причиной образования пузырей, а воздействие тепла — дополнительным утяжеляющим фактором, который иногда вызывает образование пузырей даже в отсутствие трения [18, 36]. В подтверждение этого 87% пациентов отметили, что в теплую погоду пузыри у них образуются с большей легкостью [18].

У пациентов с простым ВБЭ средней тяжести может наблюдаться очаговая ладонно-подошвенная кератодермия [6, 7, 18, 25, 28]. Указано, что гиперкератоз в области подошв, на которые приходится нагрузка, наблюдался у 12% пациентов, пузыри в полости рта — у 24%, а ногти на I пальцах ног были утолщены у 14% пациентов [18].

С течением времени возможно уменьшение тяжести проявлений простого ВБЭ средней тяжести. Среди находившихся под наблюдением Н. Horn и М. Tidman (2000) пациентов с простым ВБЭ средней тяжести улучшение состояния с возрастом было отмечено у 29%, еще 20% пациентов не отмечали изменения состояния с течением времени, а у остальных пациентов либо был слишком мал возраст, чтобы оценивать динамику тяжести болезни с течением времени, либо о них не было информации [18].

Отмечены особенности поражения кожи, которые могут наблюдаться при редких формах простого ВБЭ средней тяжести. У больных простым ВБЭ средней тяжести с дефицитом экзофилина-5 наблюдались мелкие и часто сгруппированные пузыри, окруженные венчиком воспалительной эритемы [36]. Образовавшиеся на их месте дефекты кожи заживали, оставляя вдавленные атрофические гипопигментированные рубцы. Вдавленные белые рубцы рассматриваются как диагностически значимый признак этой формы болезни, поскольку они не наблюдались при часто встречающихся формах простого ВБЭ [36]. Дефицит экзофилина-5 может ассоциироваться с развитием атрофии кожи [37].

При простом ВБЭ средней тяжести с кардиомиопатией, обусловленном мутациями гена *KLHL24*, отмечена склонность к образованию пузырей на голених, хотя возможно также поражение туловища и верхних конечностей [38]. У больных простым ВБЭ средней тяжести с кардиомиопатией изначально повышенная чувствительность кожи к механическим воздействиям быстро снижается до уровня, близкого к нормальному, и часто это происходит уже в младенческом возрасте. Тем не менее пузыри продолжают появляться на протяжении всего детства [38].

Характерным признаком этой формы заболевания считается врожденная аплазия кожи, наблюдающаяся при рождении больного ребенка [39]. Ее возникновение связывают с внутриутробным трением *in utero* [39]. Хотя врожденная аплазия кожи может возникнуть при любом типе ВБЭ, простой ВБЭ средней тяжести с кардиомиопатией является единственной формой болезни, при которой врожденная аплазия кожи наблюдалась у всех описанных пациентов, локализуясь как на нижних, так и верхних конечностях, а иногда и на туловище [38, 40–44]. Заживление дефектов кожных покровов, обусловленных врожденной аплазией кожи, происходит с образованием характерных атрофических звездчатых рубцов на фоне гипо- или гиперпигментированных пятен. В участках атрофических изменений кожи часто возникает фолликулярная атрофодермия с выпадением волос, которая у некоторых пациентов сопровождалась развитием со временем алопеции, поражающей длинные волосы [38–42, 45]. Часто у больных простым ВБЭ средней тяжести с кардиомиопатией наблюдаются изменения ногтей и поражение полости рта [38, 40, 41].

Эта форма болезни характеризуется развитием у пациентов поражения сердца в виде дилатационной кардиомиопатии, которую определяют как дилатацию желудочков с нарушением их систолической функции (фракция выброса левого желудочка — < 50%) при отсутствии признаков других форм кардиомиопатии или приобретенных заболеваний сердца (например, ишемической болезни) [44, 46]. Дилатационная кардиомиопатия может привести к летальному исходу,

если ее своевременно не диагностировать и не лечить [43, 44]. Имеются данные о пациентах с простым ВБЭ, умерших от дилатационной кардиомиопатии в возрасте 39 и 54 лет [43]. Раннее, даже досимптомное вмешательство улучшает исход заболевания [43, 47].

Простой ВБЭ средней тяжести с мышечной дистрофией обычно манифестирует пузырьным поражением кожи при рождении или вскоре после него. По данным J. Кургова и соавт. (2016), пузыри на коже появились при рождении или вскоре после него у 47 из 49 пациентов с простым ВБЭ с мышечной дистрофией, и лишь у 2 из них заболевание манифестировало в детском возрасте, при этом у 74% пациентов поражение кожи было распространенным [48]. Отмечено также, что после регресса пузырьных высыпаний у 54,5% пациентов на их месте оставалась атрофия кожи, у 27,3% — рубцы, у 9,1% — милиумы, у 9,1% — нарушения пигментации [48]. У 39 (88,6%) из 44 описанных в литературе пациентов отмечалась ониходистрофия, хотя только у 1 из них была описана потеря ногтей. У 20 (52,6%) из 38 пациентов имелось поражение слизистой оболочки полости рта, но только у 3 (7,9%) из них поражение полости рта было тяжелым [48].

Поражение мышечной системы уже при рождении нехарактерно, но возможно. Описан пациент, у которого задержка двигательного развития проявилась в младенческом возрасте [48]. Мышечная слабость обычно проявляется позже [49]. Первым ее признаком может быть птоз век [48]. К двум годам мышечная дистрофия проявилась у 30% пациентов, к 11 годам — у 58%, к 20 годам — у 83%. Медиана возраста больных при появлении первых признаков мышечной дистрофии составила 9,5 года. Наиболее поздний возраст, когда у пациента с простым ВБЭ средней тяжести, вызванным мутацией гена *PLEC*, проявились первые признаки мышечной дистрофии, — 35 лет [48].

У 74% пациентов с простым ВБЭ средней тяжести с мышечной дистрофией наблюдалось поражение органов, помимо кожи и мышц: у 33,3% пациентов наблюдалась охриплость голоса; 33,3% — респираторные осложнения; 25,0% — стоматологические осложнения; 22,2% — подошвенная кератодермия; 19,4% — желудочно-кишечные осложнения; 16,7% — неврологические осложнения; 16,7% — тяжелые урогенитальные осложнения и у 11,1% — сердечные осложнения [48].

#### *Простой врожденный буллезный эпидермолиз с пятнистой пигментацией*

Простой ВБЭ с пятнистой пигментацией — редкая форма простого ВБЭ, характерными клиническими проявлениями которой являются пузыри с серозным содержимым и медленно прогрессирующая ретикулярная гиперпигментация. Описаны также другие проявления болезни, но они могут наблюдаться не у всех больных.

Пузыри обычно появляются при рождении или в раннем младенческом возрасте. Пузырное поражение кожи, как правило, локализованное и ограничивается дистальными отделами конечностей или только кистями и стопами, однако имеются сообщения о генерализованных пузырьных высыпаниях при простом ВБЭ с пятнистой пигментацией [50–52]. Заживление эрозий, образующихся на месте пузырей, обычно происходит без образования рубцов [53]. Тем не менее у больных

простым ВБЭ с пятнистой пигментацией могут появиться милиумы [50, 54], в ряде случаев — атрофические изменения кожи [55].

У некоторых больных отмечалось ухудшение состояния с увеличением числа появляющихся пузырей в летнее время [56, 57]. Отмечена тенденция к уменьшению тяжести пузырьного поражения с возрастом [53]. У взрослых пузыри могут появляться значительно реже и только после травм, трения или давления на кожу [53]. Возможно даже полное прекращение появления пузырьных высыпаний во взрослом возрасте.

Аномальная пигментация кожи возникает позже, чем пузырьные высыпания, и может проявиться в младенческом или детском возрасте. Появление и локализация гиперпигментированных очагов поражения не связаны с пузырьными высыпаниями. Аномальная пигментация кожи при простом ВБЭ с пятнистой пигментацией описывается как гиперпигментированные и сливающиеся пятна, образующие сетчатый рисунок, который в некоторых случаях может сопровождаться гипопигментированными пятнами [51, 52, 58]. Наиболее часто пигментированные очаги поражения располагаются на туловище [52, 55–61]. Возможно появление пигментированных очагов поражения на конечностях [50, 56–63]. Могут поражаться живот, подмышечные и паховая области [54, 64–66]. Возможно прогрессирование пигментированных высыпаний с поражением значительной площади поверхности тела [51, 53, 67].

#### *Простой врожденный буллезный эпидермолиз с мигрирующей кольцевидной эритемой*

Простой ВБЭ с мигрирующей кольцевидной эритемой проявляется с рождения, в младенческом или детском возрасте мигрирующими кольцевидными эритематозными пятнами, по краям которых располагаются пузыри [68, 69]. Отмечается периферический рост кольцевидных очагов поражения [69]. Их регресс происходит с формированием коричневатой гиперпигментации.

Возможна манифестация заболевания у пациентов с другими формами простого ВБЭ и, наоборот, развитие проявлений других форм болезни у пациентов с простым ВБЭ с мигрирующей кольцевидной эритемой. Отмечено внезапное появление высыпаний простого ВБЭ с мигрирующей кольцевидной эритемой у 9-летнего ребенка, у которого уже при рождении на конечностях наблюдались аплазия кожи и эрозии, а в последующем до появления кольцевидных очагов поражения клиническая картина болезни характеризовалась генерализованными пузырьными высыпаниями, что расценивалось как простой ВБЭ средней тяжести [70].

Наблюдалось изменение клинических проявлений заболевания у пациентов с первоначально диагностированным простым ВБЭ с мигрирующей кольцевидной эритемой. Описаны пациенты с манифестировавшим в младенческом возрасте простым ВБЭ с мигрирующей кольцевидной эритемой, у которых со временем кольцевидные очаги исчезли, однако сформировались пигментированные очаги, характерные для простого ВБЭ с сетчатой пигментацией [68].

Возможен полный регресс поражения кожи при этой форме болезни. Сбор семейного анамнеза у пациента с простым ВБЭ с мигрирующей эритемой показал, что у его матери в детстве возникали анало-

гичные высыпания, но со временем они прекратили появляться [69].

### **Белки кожи, ассоциированные с развитием простого врожденного буллезного эпидермолиза**

Развитие простого ВБЭ связывается с нарушением или отсутствием синтеза цитоплазматических или мембранных белков, которые синтезируются кератиноцитами и участвуют в формировании цитоскелета клетки, полудесмосом или влияют на их формирование [1]. Цитоплазма эукариотических клеток организована сложной сетью филаментных структур и ассоциированных с ними белков, известной как цитоскелет [71]. В формировании цитоскелета кератиноцитов принимают участие промежуточные филаменты, основным компонентом которых являются кератины 5 и 14. Промежуточные филаменты располагаются в цитоплазме кератиноцитов на протяжении от перинуклеарного пространства до клеточной мембраны, где они прикрепляются к комплексам межклеточных контактов — десмосомам и полудесмосомам, которые обеспечивают прочную адгезию клеток к матриксу и друг к другу в многослойных эпителиях, какими являясь эпидермис и слизистые оболочки [72, 73]. Связывание кератиновых промежуточных филаментов с полудесмосомами осуществляется за счет формирования связей между кератинами 5 и 14 и компонентами полудесмосом — крупными многодоменными белками из семейства плакинов, которые называют также белками-цитолинкерами, — плектином и антигеном буллезного пемфигоида 1 (BP230, BPAG1, дистонин) [73, 74]. Помимо плектина и белка BP230 в состав полудесмосом входят интегрин  $\alpha 6 \beta 4$ , тетраспанин CD151 и коллаген XVII типа. Вместе эти белки образуют сложную сеть, которая обеспечивает непрерывный структурный мост, связывающий кератиновые промежуточные филаменты в цитоплазме базальных кератиноцитов с коллагеновыми волокнами в сосочковой дерме [75].

### **Кератины 5 и 14**

Кератины 5 и 14 кодируются соответственно генами *KRT5* и *KRT14* [76]. Эти белки экспрессируются в базальных кератиноцитах. В центре молекулы кератина располагается  $\alpha$ -спиральный стержневой домен, а аминотерминальный головной и карбокситерминальный хвостовой домены составляют ее края [77, 78].

Центральный  $\alpha$ -спиральный стержневой домен включает от 310 до 315 аминокислотных остатков и содержит четыре спиральных сегмента 1A, 1B, 2A и 2B, разделенных тремя короткими неспиральными гибкими связывающими сегментами (L1, L12 и L2) [77, 79]. Спиральные сегменты стержневого домена состоят из повторов семи аминокислотных остатков (a-b-c-d-e-f-g)<sub>n</sub>, называемых гептадными повторами [77]. Примерно посередине спирального сегмента 2B имеется прерывание последовательности гептадного повтора (инверсия спирали), что формирует область «прерывания», которая может играть определенную роль в процессе удлинения кератиновых филаментов [80].

На противоположных краях центрального  $\alpha$ -спирального стержневого домена находятся содержащие примерно по 20 аминокислотных остатков высококонсервативные аминокислотный мотив HIP (пептид инициации спирали — helix initiation peptide), расположенный в начале сегмента 1A, и карбокси-тер-

минальный мотив НТР (пептид завершения спирали — helix termination peptide), локализующийся в конце сегмента 2B [7, 77].

Головной и хвостовой домены кератинов по своему строению — неспиральные глобулярные [78, 82, 83]. Головной домен включает вариабельный (V1) и гомологичный (H1) субдомены, а хвостовой — субдомены H2, V2 и концевой (E) субдомен. Субдомены головного и хвостового доменов опосредуют взаимодействия с другими филаментами и клеточными белками и служат субстратами для посттрансляционных модификаций, которые регулируют структуру, организацию и функции белков [77].

Молекулы кератина 5 и кератина 14 соединяются в цитоплазме кератиноцитов с образованием гетеродимеров, из которых затем собираются промежуточные филаменты, участвующие в формировании цитоскелета клетки [7, 85–87]. Определены структурно и функционально важные участки молекул кератинов 5 и 14. Для сборки двойной спирали кератиновых гетеродимеров и их формирования важное значение имеют расположенные на противоположных краях  $\alpha$ -спирального стержневого домена мотивы HIP и НТР, что делает эти участки важными для правильной сборки кератиновых филаментов [77].

Большое значение имеют гептадные повторы аминокислотной последовательности (a-b-c-d-e-f-g)<sub>n</sub>, расположенные внутри спирального домена кератинов [77]. Биофизические свойства аминокислот, находящихся в этих гептадных структурах белковой спирали, — их заряд и кислотность — влияют на взаимодействие между полипептидными цепями кератинов 5 и 14 при формировании димера этих белков [88]. Позиции a и d заняты гидрофобными остатками, которые считаются ключевыми для формирования двойной спирали [77]. В результате гидрофобных взаимодействий между аминокислотными остатками в позициях a/d гептадных повторов (a-b-c-d-e-f-g)<sub>n</sub> образуется типичная двойная спираль кератиновых димеров, а электростатические взаимодействия и водородные связи между аминокислотными остатками в позициях e/g стабилизируют образовавшуюся двойную цепь кератинов и играют важную роль в определении ориентации цепей гетеродимера [85–87].

Головной и хвостовой глобулярные домены кератинов 5 и 14 в составе промежуточных филаментов взаимодействуют с белком, входящим в состав полудесмосом и десмосом, — плектином [82]. Формируя сеть, соединяющую перинуклеарный регион кератиноцитов с десмосомами на апиколateralной клеточной мембране и полудесмосомами на базальной стороне эпителиальных клеток, кератиновые промежуточные филаменты придают цитоскелету прочность и гибкость и, соответственно, кератиноцитам — механическую стабильность [89]. Однако функции кератинов 5 и 14 не ограничиваются их ролью как структурных белков. Эти кератины играют важную роль в поглощении, транспорте и позиционировании меланосом в кератиноцитах [90].

Мутации генов *KRT5* и *KRT14* у больных простым ВБЭ могут быть различного типа. В случае аутосомно-доминантного наследования болезни большинство мутаций в генах *KRT5* и *KRT14* приводит к замене аминокислотных остатков в полипептидной цепи соответствующих белков (миссенс-мутации) [91]. Возможно вы-

явление моноаллельных делеций с сохранением рамки считывания, мутаций сайта сплайсинга или мутаций, характеризующихся образованием преждевременных стоп-кодонов, которые обычно приводят к образованию укороченных белков, причем такие мутации генов *KRT5* и *KRT14* могут быть ассоциированы с очень тяжелым течением болезни [15, 88, 92, 93]. Большинство случаев аутосомно-рецессивного простого ВБЭ вызвано нонсенс-мутациями *KRT14* или мутациями с нарушением рамки считывания [1].

Патогенные мутации в генах *KRT14* и *KRT5* ассоциируются с нарушением сборки сети промежуточных филаментов в цитоплазме кератиноцитов [94]. Клинические последствия мутаций генов *KRT5* и *KRT14* могут существенно различаться как по своей тяжести, так и по характеру поражения кожи. С ними ассоциировано развитие нескольких форм заболевания — локализованного, среднетяжелого и тяжелого простого ВБЭ, а также простого ВБЭ с пятнистой пигментацией и простого ВБЭ с мигрирующей эритемой.

Особенности клинических проявлений различных форм простого ВБЭ, вызванного мутациями генов *KRT5* и *KRT14*, связывают с локализацией мутации в молекуле кератина. Легкие проявления болезни часто обусловлены мутациями, локализованными за пределами спиральных участков полипептидной цепи кератина, — в неспиральных связывающих сегментах спирального домена (L1, L12 и L2) и в глобулярных головном и хвостовом доменах [6, 91, 95]. Тяжелый простой ВБЭ чаще ассоциируется с миссенс-мутациями в высококонсервативных мотивах на аминокислотной и карбокситерминальной границах стержневого спирального домена (Н1Р в сегменте 1А и НТР в сегменте 2В), формирующих связи между спиральными сегментами кератинов 5 и 14 и потому важных для правильной сборки кератиновых филаментов. Эти мутации нарушают ранние стадии удлинения промежуточных филаментов [96, 97].

Тем не менее даже в случае локализации миссенс-мутаций в высококонсервативных спиральных мотивах Н1Р и НТР кератинов не всегда заболевание протекает тяжело, так как на тяжесть течения простого ВБЭ могут влиять различия биофизических свойств аминокислоты дикого типа и мутантной аминокислоты [81, 98–102]. Предполагается, что замена аминокислоты, которая значительно изменяет полярность или кислотность белка, вызывает более тяжелые проявления болезни [15].

Так, остаток глутамата в позиции 477, расположенный в мотиве НТР спирального домена 2В кератина 5, в результате мутаций гена *KRT5* может быть заменен различными аминокислотами. При этом миссенс-мутации p.Glu477Lys, p.Glu477Asp, характеризующиеся заменой глутамата 477 на лизин и аспартат соответственно, и нонсенс-мутация p.Glu477X приводят к развитию тяжелого простого ВБЭ [15, 102]. Сопоставление свойств глутамата и заменившего его лизина в случае мутации p.Glu477Lys показывает, что замена кислого глутамата остатком основного лизина приводит к выраженным нарушениям формирования промежуточных филаментов [103]. Считается, что мутация p.Glu477Lys в гене *KRT5* потенциально летальна [104]. Исследование, проведенное в Великобритании, показало, что все больные простым ВБЭ, умершие в первые 6 месяцев жизни, были носителями мутации c.1429G>A (p.Glu477Lys) в экзоне 7 гена *KRT5*, а у живых больных

старшего возраста, имеющих эту мутацию, был диагностирован тяжелый генерализованный простой ВБЭ [15]. Тем не менее следствием располагавшейся в том же месте миссенс-мутации p.Glu477Gly явилось развитие локализованного простого ВБЭ [105].

В том же высококонсервативном мотиве НТР кератина 5 замена изолейцина в позиции 467 была патогенной, но тяжесть заболевания, к которому она приводила, зависела от выраженности различий мутантной аминокислоты от изолейцина [86]. Три разных патогенных варианта p.Ile467Leu, p.Ile467Met и p.Ile467Thr вызывали локализованный простой ВБЭ, простой ВБЭ средней тяжести и тяжелый простой ВБЭ соответственно. Присутствующая в диком типе кератина 5 аминокислота изолейцин Ile является алифатической, гидрофобной и имеет три гидрофобных взаимодействия с аминокислотными остатками Leu408, Ile412 и Tyr415 полипептидной цепи кератина 14. В случае миссенс-мутации p.Ile467Leu гидрофобные взаимодействия становятся несколько слабее, так как лейцин имеет +3,8 балла гидрофобности по сравнению с +4,5 балла изолейцина. Это может быть объяснением, почему с мутацией p.Ile467Leu ассоциирован характеризующийся легким течением локализованный простой ВБЭ. В случае замены p.Ile467Met гидрофобные взаимодействия становятся намного более слабыми, так как метионин имеет +1,9 балла гидрофобности по сравнению с +4,5 балла изолейцина, и этим может быть объяснено развитие простого ВБЭ средней тяжести. В случае миссенс-мутации p.Ile467Thr гидрофобные взаимодействия прекращаются, так как треонин является полярной аминокислотой и его гидрофобность составляет –0,7 балла. Тем самым миссенс-мутация p.Ile467Thr вызывает тяжелый генерализованный простой ВБЭ [86].

Тяжесть поражения кожи при простом ВБЭ может также определяться позицией мутации внутри гептадной повторяющейся последовательности (a–b–c–d–e–f–g)<sub>n</sub> спирального домена [77, 88]. Поскольку аминокислоты в позициях a/d и e/g гептадного повтора прямо участвуют в поддержании и стабилизации гетеродимера K5/K14, их замены приводят к наиболее тяжелым последствиям [88, 106]. Замена аминокислотного остатка внутри спирального домена кератина нарушает взаимодействие цепей кератинов между собой. Выраженность возникающего нарушения может быть различной и зависит от полярности и позиции экспрессируемого аминокислотного остатка [85, 86].

Различные последствия вызывали замены метионина на разные аминокислоты в позиции 119, расположенной в спиральном сегменте 1А кератина 14. Если замена метионина на треонин p.Met119Thr имела следствием развитие тяжелого простого ВБЭ, то в семье, в которой на протяжении нескольких поколений выявлялись случаи простого ВБЭ средней тяжести, у больных была обнаружена миссенс-мутация p.Met119Val, представляющая собой замену метионина на валин. Предполагается, что более тяжелые проявления болезни в случае миссенс-мутации p.Met119Thr обусловлены меньшей гидрофобностью треонина по сравнению с метионином, тогда как сохранение гидрофобности аминокислоты при замене на валин привело к менее тяжелому течению простого ВБЭ [100]. При этом миссенс-мутация p.Met119Thr в гене *KRT14*, выявлявшаяся у больных тяжелым простым ВБЭ, была обнаружена у больного простым ВБЭ с пятнистой пигментацией [58].

Считается, что в случае гетерозиготных миссенс-мутаций, приводящих к замене аминокислот в этих позициях, формирование связей между полипептидными цепями кератинов нарушается, становится дефектной и менее стабильной структура димеров и образующихся филаментов, и они становятся склонными к распаду [77, 87].

Простой ВБЭ средней тяжести вызывается мутациями, равномерно распределенными вдоль последовательностей кератинов 5 и 14. При этом отмечена тенденция к их расположению в стержневом домене, хотя они выявляются и в неспиральных линкерных сегментах L1, L12 и L2 [6, 28, 77].

Тем самым варианты в высококонсервативных концах стержневых доменов  $\alpha$ -спирали — мотивах HIP и HTP, необходимых для сборки кератиновых филаментов, часто ассоциируются с наиболее тяжелыми случаями заболевания (тяжелый простой ВБЭ) [8, 94]. Однако эта корреляция справедлива не во всех случаях, поскольку некоторые остатки могут быть более или менее важными для белка, а природа замещенных аминокислот, такая как их структура и полярность, также влияет на фенотип [6, 88, 94, 102].

При поиске мутаций генов кератинов 5 и 14 у больных простым ВБЭ следует также учитывать, что наиболее легкие проявления болезни, наблюдающиеся при локализованном простом ВБЭ, часто обусловлены мутациями генов *KRT5* и *KRT14*, локализованными за пределами спиральных участков полипептидной цепи кератина, — в неспиральных связывающих сегментах спирального домена (L1, L12 и L2) и в глобулярных головном и хвостовом доменах [6, 91, 95]. Отмечается, что большинство мутаций, ассоциированных с легкими проявлениями простого ВБЭ, располагается в субдомене Н1 кератина 5 и сегменте L12 кератинов 5 и 14 [77]. Тем не менее мутации у пациентов с локализованным простым ВБЭ могут быть обнаружены в любом участке полипептидной цепи кератинов 5 и 14, в том числе в консервативных точках спиральных доменов 1А и 2В [107–109]. Кроме того, к легким проявлениям заболевания может также приводить изменение аминокислотной последовательности белка в результате мутаций со сдвигом рамки считывания [77].

Ультраструктурные аномалии цитоскелета кератиноцитов при локализованном простом ВБЭ значительно менее выражены по сравнению с тяжелым и среднетяжелым простым ВБЭ [77]. Поскольку такие мутации не влияют на процесс удлинения кератиновых филаментов при их сборке, ультраструктурное исследование выявляет видимо нормальные филаменты, но они структурно ослаблены и склонны к разъединению при незначительном механическом воздействии.

Мутациями в генах кератинов обусловлено также развитие двух редких форм простого ВБЭ — с мигрирующей кольцевидной эритемой и с пятнистой пигментацией.

У больных простым ВБЭ с пятнистой пигментацией в подавляющем большинстве случаев выявлялись мутации генов *KRT5* и *KRT14* и лишь в одном случае была обнаружена мутация гена *EXPH5*. Наиболее часто у больных простым ВБЭ с пятнистой пигментацией выявляется миссенс-мутация с.74C>T (p.Pro25Leu) в экзоне 1 гена *KRT5*, которая в ряде источников обозначается как с.71C>T (p.Pro24Leu) [53, 61, 65]. Замена пролина на лейцин p.Pro25Leu происходит в неспиральном

головном домене кератина 5 типа. Аминотерминальный головной домен кератинов не считается значимым для начальных стадий сборки промежуточных филаментов, когда происходит формирование гетеродимеров кератинов 5 и 14 [110]. Однако для последующей сборки промежуточных филаментов из сформированных гетеродимеров он имеет важное значение [111]. Кроме того, аминотерминальный домен кератина 5 также участвует в связывании десмоплакина, что обеспечивает связь между промежуточными филаментами и десмосомами [112]. Также имеются данные, что аномальные промежуточные филаменты у носителей мутации p.Pro25Leu способствуют активации поглощения и накоплению меланосом в кератиноцитах, что свидетельствует о возможном участии головного домена кератина в процессе распределения меланина в коже, и, соответственно, появлению гиперпигментированных участков [59, 60]. Тем самым мутация p.Pro25Leu гена *KRT5* приводит не только к нарушению структуры и целостности промежуточных филаментов, но и к накоплению пигмента в коже [59–61].

Тем не менее у больных простым ВБЭ с пятнистой пигментацией обнаруживались и другие мутации гена *KRT5*, затрагивающие другие участки белка, что свидетельствует о возможном вовлечении в процесс распределения пигмента других доменов кератина 5. В нескольких семьях, в которых диагностировался простой ВБЭ с пятнистой пигментацией, в экзоне 9 гена *KRT5* была выявлена делеция со сдвигом рамки считывания с.1649delG (p.Gly550AlafsX77) [56, 64, 113]. В результате делеции с.1649delG и сдвига рамки считывания стоп-кодон формируется в последовательности нуклеотидов дальше, чем он должен располагаться в норме. Поэтому следствием мутации с.1649delG является изменение последовательности последних 41 аминокислот и удлинение хвостового домена белка на 35 аминокислотных остатков [114]. Было показано, что кератиновые филаменты, собранные *in vitro* из очищенного мутантного кератина 5, синтезированного геном *KRT5* с мутацией с.1649delG, и нормального кератина 14, укорочены, что значительно ослабляет их вязкоупругие свойства при воздействии растяжения [115].

У небольшого числа больных простым ВБЭ с пятнистой пигментацией обнаружены мутации в гене *KRT14*. А. Harel и соавт. (2006) обнаружили гетерозиготную замену T>C в позиции 356 (p.Met119Thr) гена *KRT14* [58]. Миссенс-мутация p.Met119Thr представляет собой замену высококонсервативного остатка метионина в спиральном сегменте 1А стержневого домена кератина 14 на треонин в позиции 119 аминокислотной последовательности белка [58].

М. Arin и соавт. (2010) выявили у пациента с простым ВБЭ с пятнистой пигментацией дупликацию с.1117\_1158dup42 (p.Ile373\_Glu386dup) в спиральном сегменте 2В стержневого домена кератина 14 [94]. Предположительно дупликация p.Ile373Glu386dup приводит к удлинению белка на 14 аминокислот, что может препятствовать нормальной укладке белка из-за аномального удлиненного хвостового домена [94].

Клинические проявления простого ВБЭ с пятнистой пигментацией могут быть обусловлены не только мутациями генов кератинов 5 и 14. Описана пациентка, клинические проявления заболевания которой соответствовали простому ВБЭ с пятнистой пигментацией, однако, несмотря на проведенные исследования, па-

тогенные мутации генов *KRT5* и *KRT14* у нее не были выявлены, хотя электронно-микроскопическое исследование продемонстрировало нарушения цитоскелета кератиновых филаментов [116]. В результате молекулярно-генетического исследования у этой пациентки была обнаружена гомозиготная нонсенс-мутация с.3917C>G (p.Ser1306\*) в экзоне 6 гена *EXPH5*. Поскольку имеются данные об участии кератиновых промежуточных филаментов в транспорте меланосом [90], предполагается, что нарушение распределения пигмента у этой пациентки с мутацией гена *EXPH5* обусловлено выявленным у нее повреждением кератиновых филаментов [116].

Простой ВБЭ с мигрирующей эритемой ассоциируется с гетерозиготными делециями со сдвигом рамки считывания в хвостовом домене кератина 5 [70]. Обычно эти мутации локализуются в экзоне 9 гена *KRT5*, где обнаруживались делеции с.1637del4 (L546SfsX82), с.1638\_1641delCATG, с.1649delG, с.1650delC (p.Gly550Terfs) [68, 114, 117, 118]. У одного пациента выявлена мутация с.1321\_1332del12 в экзоне 7 гена *KRT5*, которая привела к делеции четырех аминокислотных остатков (p.Lys441\_Gln444del) из хвостового домена кератина 5 [70]. Сдвиг рамки считывания при этих делециях происходит таким образом, что месторасположение стоп-кодона сдвигается по нуклеотидной цепи дальше, чем должен находиться нормальный стоп-кодон. В результате происходит аномальное удлинение полипептидной цепи кератина 5 [70].

Характерной и наиболее часто встречающейся при этой форме болезни названа делеция с.1649delG гена *KRT5* [68]. Тем не менее эта же мутация выявлялась при простом ВБЭ с пятнистой пигментацией [56, 64, 113].

### Плектин

Плектин представляет собой крупный многофункциональный соединительный белок (цитолинкер) массой примерно 500 кДа из семейства плакинов [119]. Ген человеческого плектина (*PLEC*) — это крупный ген, который состоит из 32 экзонов, включающих приблизительно 32 тыс. пар нуклеотидов ДНК.

В центре молекулы плектина располагается центральный стержневой домен, который кодируется экзонами 27–31, а по ее краям находятся аминокислотные терминальные глобулярные домены, которые кодируются экзонами 2–26 и 32 соответственно. Аминотерминальный глобулярный домен плектина содержит участки связывания кератина промежуточных филаментов, а также включает в себя актин-связывающий домен и плакиновый домен с сайтами связывания для  $\alpha\beta$ 4-интегрина и коллагена XVII типа/BP180 [33, 75, 120, 121]. Карбокситерминальный глобулярный домен содержит шесть плакиновых доменов с сайтами связывания для кератина промежуточных филаментов, винкулина и интегринов [122–124].

Описано 12 изоформ белка плектина, образующихся в результате альтернативного сплайсинга, затрагивающего главным образом аминотерминальный домен [125]. Изоформы гена *PLEC* экспрессируются преимущественно в эпителиальной, мышечной и нервной тканях [6, 31]. Экспрессия различных изоформ плектина выявлена в разных клетках, включая кератиноциты, фибробласты, миобласты и шванновские клетки, где они выполняют различные функции [125]. В эпидермисе экспрессируются только четыре изоформы плектина — P1, P1a, P1c и P1f [125]. В эпителии

плектин является компонентом полудесмосом, десмосом и фокальных контактов [71].

Основные взаимодействия плектина происходят с кератиновыми промежуточными филаментами. Он связывается с кератинами 5 и 14, соединяя промежуточные филаменты с адгезионными структурами мембраны кератиноцитов — фокальными контактами, десмосомами и полудесмосомами, что способствует стабилизации цитоскелета [71, 125]. Кроме того, плектин связывается с  $\alpha 6$  и  $\beta 4$  субъединицами интегрина и BPAG2 [75, 126, 127]. Связываясь в полудесмосомах, с одной стороны, с кератиновыми филаментами, а с другой — с трансмембранными белками коллагеном XVII типа и  $\alpha\beta$ 4-интегрином, плектин выполняет функцию связующего звена между цитоскелетом из кератиновых промежуточных филаментов, полудесмосомами и нижележащей зоной базальной мембраны и обеспечивает устойчивость кожи к механическим воздействиям, главным образом благодаря соединению промежуточных филаментов с полудесмосомами [128].

Патогенные варианты гена *PLEC* ассоциируются с развитием различных форм простого ВБЭ. У больных с мутациями гена *PLEC* могут возникнуть: простой ВБЭ средней тяжести, который наследуется аутосомно-доминантным типом наследования; простой ВБЭ средней тяжести с аутосомно-рецессивным типом наследования; простой ВБЭ средней тяжести с мышечной дистрофией; тяжелый простой ВБЭ с атрезией привратника; последние два наследуются аутосомно-рецессивно [1]. В настоящее время не установлена строгая корреляция между генотипом и клиническими проявлениями болезни в отношении положения вариантов в гене *PLEC*, тем не менее обнаружен ряд тенденций [129].

Единственным патогенным вариантом в гене *PLEC* с доминантным наследованием, ассоциированным с простым ВБЭ средней тяжести (ранее простой ВБЭ Огна), считается миссенс-мутация с.5998C>T (p.Arg.2000Trp) [71, 130]. Мутация p.Arg2000Trp локализована в стержневом домене плектина, и в экспериментах было показано, что она нарушает его спиральную структуру, делая изоформу плектина 1a восприимчивой к протеолитической деградации [131]. Поскольку стержневой домен участвует в димеризации плектина, мутация может также вызывать конформационные изменения димера, тем самым препятствуя взаимодействиям белка [130].

Простой ВБЭ с мышечной дистрофией и простой ВБЭ с атрезией привратника в большинстве случаев связаны с мутациями, приводящими к образованию преждевременных стоп-кодонов, — заменами нуклеотидов (нонсенс-мутации), вставками или делециями, которые изменяют рамку считывания, что приводит к снижению экспрессии или полному отсутствию экспрессии плектина [71]. Предполагается, что различия клинических проявлений этих двух форм болезни, одна из которых сопровождается атрезией привратника, а другая — мышечной дистрофией, могут быть объяснены влиянием мутаций на различные изоформы плектина [33, 71].

Простой ВБЭ с мышечной дистрофией обычно ассоциируется с мутациями на обоих аллелях гена *PLEC*. J. Кургова и соавт. (2016) указывают, что при обследовании 43 пациентов с простым ВБЭ с мышечной дистрофией мутации на обоих аллелях гена *PLEC* выявлены у 41 (95,3%) пациента и только у 2 (4,7%) пациентов мутантным был один аллель [48]. Среди пациентов

с биаллельными мутациями гена *PLEC* у 48,8% мутации были гомозиготными, у 51,2% — компаунд-гетерозиготными [48].

С помощью молекулярного анализа ДНК у пациентов с простым ВБЭ с мышечной дистрофией было обнаружено 54 различных мутации в восьми экзонах (9, 14, 19, 21, 22, 24, 31, 32) и в трех интронах (i11, i25, i30) [48]. В большинстве случаев одна из мутаций расположена в экзоне 31, который кодирует субдомены 2–6 двойного спирального стержневого домена плектина [33]. По данным J. Курова и соавт. (2016), при простом ВБЭ с мышечной дистрофией в экзоне 31 было выявлено 69% всех мутаций и 14% мутаций обнаружено в экзоне 32 [48]. Чаще всего у больных простым ВБЭ с мышечной дистрофией обнаруживалась нонсенс-мутация с.6955C>T (p.Arg2319\*) в экзоне 31 [48]. Ее выявляли как в гомозиготном состоянии [132], так и в комбинации с другой нонсенс-мутацией, мутацией сайта сплайсинга, дупликацией, например, с.4924C>T (p.Gln1642\*) — в экзоне 31, с.3341+1G>T — в интроне 25, с.12043dup (p.Glu4015Glyfs\*69) — в экзоне 32 соответственно [33, 133].

У пациентов с простым ВБЭ с мышечной дистрофией полноразмерный плектин не синтезируется. Обычно у них экспрессируется изоформа плектина, у которой отсутствует стержневой домен [121, 134]. С наличием в эпителиальных клетках бесстержневой формы плектина, которая может сохранять взаимодействие с интегрином  $\alpha\beta 4$ , связывают отсутствие атрезии привратника и врожденной аплазии кожи у пациентов с простым ВБЭ с мышечной дистрофией [33].

Предполагается, что тип мутации гена *PLEC* (мутации, вызывающие образование преждевременного стоп-кодона, или вставки/делеции с сохранением рамки считывания) влияет на сроки возникновения мышечной дистрофии [33]. Так, позднее развитие мышечной дистрофии в возрасте 20 лет было отмечено у пациента с компаунд-гетерозиготной мутацией гена *PLEC*, в котором одна из мутаций была миссенс-мутацией с.968G>A (p.Arg323Gln) в экзоне 9, а вторая — нонсенс-мутацией с.4840G>T (p.Glu1614\*) в экзоне 31, приведшей к образованию преждевременного стоп-кодона в стержневом домене [135].

Развитие тяжелого простого ВБЭ с атрезией привратника связывают с нонсенс-мутациями, мутациями сайта сплайсинга, вставками или делециями, приводящими к образованию преждевременного стоп-кодона и влияющими на дистальные участки плектина [33, 136]. Мутации у больных простым ВБЭ с атрезией привратника локализованы в участках гена, находящихся за пределами экзона 31 гена *PLEC*, — в экзонах 1–30 и 32 [32, 33]. Так, например, описаны больные тяжелым простым ВБЭ с атрезией привратника, вызванным комбинациями мутации сайта сплайсинга с.3342-2A>G в экзоне 26 и делеции со сдвигом рамки считывания и образованием преждевременного стоп-кодона с.3902\_3903del в экзоне 28, делецией со сдвигом рамки считывания с.4119\_4120del в экзоне 30 и нонсенс-мутации с.12499C>T (p.R4167\*) в экзоне 32 [33].

Тяжесть проявлений простого ВБЭ с атрезией привратника обусловлена значительным снижением или полным отсутствием продукции плектина, в связи с чем утрачиваются сайты связывания плектина с кератинами 5 и 14 промежуточных филаментов на карбокситерминальном краю белка и сайты связывания с  $\beta 4$ -

субъединицей интегрин на аминотерминальном краю белка [137]. Их отсутствие делает невозможным связывание промежуточных филаментов и  $\alpha\beta 4$ -интегрин с плектином.

Описан также пациент с простым ВБЭ, у которого развились как атрезия привратника, так и мышечная дистрофия. У этого пациента была выявлена компаунд-гетерозиготная мутация, представлявшая собой комбинацию унаследованной от матери нонсенс-мутации с.10984C>T (p.Glu3662\*) и возникшей *de novo* делеции с.11453\_11462del в экзоне 32 гена *PLEC*. Предполагается, что вследствие делеции с.11453\_11462del происходит сдвиг рамки считывания, что ведет к образованию преждевременного стоп-кодона и синтезу состоящей из 88 аминокислотных остатков аномальной последовательности [137].

#### Белок BP230

Белок BP230 (антиген буллезного пемфигоида 1, BPAG1, дистонин) кодируется геном *DST* [138]. Ген *DST* содержит по меньшей мере 112 экзонов. Альтернативный сплайсинг в гене *DST* приводит к образованию различных изоформ белка, включая нейрональную изоформу BPAG1a (600 кДа), мышечную BPAG1b (800 кДа) и эпидермальную BPAG1e (300 кДа), отличающихся друг от друга своей функцией [138–140]. Эпидермальная изоформа белка BP230 — BPAG1e — экспрессируется в основном в эпидермисе, а также в роговице и мочевом пузыре [139].

Структура BPAG1e/BP230 характеризуется мультидоменной организацией, характерной для белков семейства плакинов [141]. Молекула BPAG1e/BP230 имеет уникальный N-конец, к которому примыкает один спектриновый повтор, а после него располагается плакиновый домен, состоящий из нескольких последовательно расположенных спектриновых повторов со встроенным атипичным доменом src-гомологии 3 (SH3) [142–144]. Центральную часть молекулы составляет двойной спиральный стержневой домен, ответственный за гомодимеризацию белка. С карбоксильной стороны к стержневому домену примыкает участок неопределенной структуры, за которым следуют два соединенных линкерной областью домена плакиновых повторов, представляющих собой домены, связывающие кератиновые филаменты, и очень короткое карбокси-терминальное расширение [139, 145].

Являясь компонентом полудесмосом, белок BP230 (BPAG1e) взаимодействует с другими компонентами этого комплекса адгезии [73]. На аминотерминальном конце белка BP230 (BPAG1e) имеется участок связывания с  $\beta 4$ -субъединицей  $\alpha\beta 4$ -интегрин, а плакиновый домен связывается с цитоплазматическим доменом коллагена XVII типа/BP180 [146–149]. Карбокситерминальные домены белка BP230 (BPAG1e) связываются с кератинами 5 и 14 промежуточных филаментов и, действуя вместе с плектином, соединяют промежуточные филаменты с полудесмосомами [139, 145].

С мутациями гена *DST* связано развитие локализованного или среднетяжелого простого ВБЭ с дефицитом BP230 [19]. Описанные ранее пациенты с простым ВБЭ с недостаточностью BP230 были разного этнического происхождения, но преимущественно жителями стран Ближнего Востока — Израиля, Кувейта, Ирака, Ирана, Сирии, Турции, хотя заболевание было также выявлено у израильтян индийского происхождения и у пациентки

европейского происхождения [19]. Мутации у пациентов с простым ВБЭ с дефицитом BP230 располагаются на обоих аллелях гена *DST* и выявляются в гомозиготном или компаунд-гетерозиготном состоянии [19].

Чаще всего это были гомозиготные нонсенс-мутации с.3370C>T (p.Gln1124\*), с.3478C>T (p.Gln1124\*), с.3805C>T (p.Gln1269\*), с.3853A>T (p.Arg1249\*), с.6559C>T (p.Gln2187\*) (табл. 2) [19, 23, 24, 35, 140, 150, 151]. В единичных случаях выявлялись гомозиготные делеции с сохранением рамки считывания с.2618\_2620delAAG (p.Glu873del) [24] и вставка с нарушением рамки считывания с.7097dupA [19]. При этом две гомозиготные мутации гена *DST* с.2618\_2620delAAG (p.Glu873del) и с.3805C>T (p.Gln1269\*) были найдены у одного пациента [24]. Компаунд-гетерозиготные мутации обнаруживались редко. Отмечены комбинации нонсенс-мутации и миссенс-мутации с.3886A>G (p.R1296\*) / с.806C>T (p.H269R), вставки и делеции с нарушением рамки считывания с.7097dupA (p.Tyr2366\*) / с.7429delC (p.Leu2477Serfs\*13) [19, 152].

Чаще всего эти мутации располагались в экзоне 23, кодирующем стержневой домен белка, — нонсенс-мутации с.3478C>T (p.Gln1124\*), с.3853A>T (p.Arg1249\*), с.3805C>T (p.Gln1269\*) [23, 140, 152]. Однако выявлялись также мутации, влияющие на другие домены. Делеция с.2618\_2620delAAG (p.Glu873del) изменяет плакиновый домен белка BPAG1e [24]. Нонсенс-мутация с.6559C>T (p.Gln2187\*) затрагивает домен, связывающий кератиновые филаменты, у пациента с гомозиготной мутацией с.6559C>T (p.Gln2187\*) отмечалось генерализованное поражение кожи с преимущественной локализацией высыпаний на стопах, голених и туловище [35].

### Экзофилин-5

Экзофилин-5 (эффектор Rab27B ГТФ-азы, синапсотагминоподобный белок, лишенный с2-доменов b, synaptotagmin-like protein lacking c2 domains b (Slac2-b)) кодируется геном *EXPH5*. Экзофилин-5 не является структурным белком клеток и компонентом промежуточных филаментов, десмосом или полудесмосом.

Физиологическая роль экзофилина-5 в эпидермисе и механизм, посредством которого нарушение синтеза экзофилина-5 способствует развитию ВБЭ, неясны [36]. Предполагается, что экзофилин-5 участвует в транспорте везикул по микротрубочкам и секреции экзосом [6, 37, 153, 154]. Предполагают также, что экзофилин-5 может быть необходим кератиноцитам для нормального внутриклеточного транспорта везикул, содержащих ламеллярные тельца, которые выделяют липиды во внеклеточные пространства во время нормальной дифференцировки эпидермиса [155]. Получены данные об участии экзофилина-5 в упаковке и внутриклеточном транспорте меланина, и потому нарушение его функции может быть связано с развитием пятнистой пигментации у некоторых пациентов с простым ВБЭ, вызванным мутациями гена *EXPH5* [116].

Все известные мутации в гене *EXPH5*, ассоциированные с развитием простого ВБЭ, располагаются в экзоне 6 [37, 156–159]. Типы патогенных мутаций гена *EXPH5* могут быть разными (табл. 3). Обычно у пациентов выявлялись гомозиготные или компаунд-гетерозиготные нонсенс-мутации и делеции, хотя у одного из них была обнаружена комбинация дупликации и нонсенс-мутации [36, 37, 116, 156–159]. Все они приводили к образованию преждевременного стоп-кодона на каждом аллеле гена *EXPH5* и синтезу усеченного белка [155].

Однако неизвестно, каким образом мутации, приводящие к потере функции экзофилина-5, оказывают свой патогенный эффект. Предполагается, что эти мутации приводят к нарушению взаимодействия промежуточных филаментов с микротрубочками, необходимого для поддержания целостности цитоскелета [37, 158].

### Белок KLHL24

Белок KLHL24 (kelch-подобный белок 24, cullin3 (CUL3)-RING лигаза E3) массой 68 кДа относится к семейству kelch-подобных белков и кодируется геном *KLHL24* [41]. Он экспрессируется в разных органах, в том числе в коже и сердце [41, 160]. В отличие от большинства белков, ассоциированных с простым ВБЭ, KLHL24 не является структурным белком. Он представляет со-

Таблица 2. Мутации гена *DST* у больных простым врожденным буллезным эпидермолизом  
Table 2. Mutation of the *DST* gene in patient with epidermolysis bullosa simplex

Мутация	Локализация	Ссылка
с.2618_2620delAAG (p.Glu873del) / с.2618_2620delAAG (p.Glu873del); с.3805C>T (p.Gln1269*) / с.3805C>T (p.Gln1269*)	Экзон 17 (плакиновый домен) / экзон 23 (стержневой домен)	[24]
с.3370C>T (p.Gln1124*) / с.3370C>T (p.Gln1124*)	Экзон 23 / экзон 23	[19, 50, 151]
с.3478C>T (p.Gln1124*) / с.3478C>T (p.Gln1124*)	Экзон 23 (стержневой домен) / экзон 23 (стержневой домен)	[140]
с.3853A>T (p.Arg1249*) / с.3853A>T (p.Arg1249*)	Экзон 23 / экзон 23	[23]
с.7097dupA (p.Tyr2366*) / с.7429delC (p.Leu2477Serfs*13)	Нет данных	[19]
с.7097dupA (p.Tyr2366*) / с.7097dupA (p.Tyr2366*)	Нет данных	[19]
с.6559C>T (p.Gln2187*) / с.6559C>T (p.Gln2187*)	Экзон 24 (домен, связывающий промежуточные филаменты) / экзон 24 (домен, связывающий промежуточные филаменты)	[35]
с.3886A>G (p.R1296*) / с.806C>T (p.H269R)	Экзон 29 / экзон 7	[152]

Таблица 3. Мутации гена *EXPH5* у больных простым врожденным буллезным эпидермолизом  
Table 3. Mutations of the *EXPH5* gene in patients with epidermolysis bullosa simplex

Мутация	Экзон	Ссылка
c.5786delC (p.Pro1929Leufs*8) / c.5786delC (p.Pro1929Leufs*8)	Экзон 6	[37]
c.1395delC (p.Phe466Leufs*44) / c.2897delC (p.Pro966Leufs*11)	Экзон 6	[157]
c.1947dupC (p.Pro649Profs*11) / c.2249C>A (p.Ser750*)	Экзон 6	[156]
c.3650T>A (p.Leu1217*) / c.3650T>A (p.Leu1217*)	Экзон 6	[158]
c.3917C>G (p.Ser1306*) / c.3917C>G (p.Ser1306*)	Экзон 6	[116]
c.5422C>T (p.Arg1808*) / c.5422C>T (p.Arg1808*)	Экзон 6	[159]
c.5786delC (p.Pro1929Leufs*8) / c.5786delC (p.Pro1929Leufs*8)	Экзон 6	[36]

бой часть комплекса, действующего как фермент убиквитинлигаза, основной мишенью которой выступают белки промежуточных филаментов в кератиноцитах эпидермиса и миоцитах сердечной мышцы — кератин 14 и десмин соответственно [40, 41, 161, 162]. Тем самым белок KLHL24 обеспечивает деградацию промежуточных филаментов в эпидермисе и сердце [40, 41, 160, 162]. С мутациями гена *KLHL24* связано развитие простого ВБЭ средней тяжести с кардиомиопатией.

С гетерозиготными аутосомно-доминантными мутациями гена *KLHL24* связано развитие простого ВБЭ средней тяжести с кардиомиопатией. Практически все известные патогенные мутации *KLHL24* локализируются в стартовом кодоне трансляции гена *KLHL24* и представляют собой мутации с усилением функции (табл. 4) [46]. Они приводят к потере первых 28 аминокислот белка, вследствие чего синтезируется укороченный белок, который более устойчив к самокатализируемому убиквитин-опосредованному метаболизму и потому более стабилен, чем белок дикого типа. В связи с этим мутантный белок более эффективен в разрушении своих субстратов, в том числе кератина 14 и десмина [40, 41, 44]. Соответственно, в кератиноцитах уменьшается содержание промежуточных филаментов, компонентом которых является кератин 14 [38, 40].

Тем не менее обращается внимание и на то, что кератин 14 экспрессируется в базальных кератиноцитах и во время внутриутробного развития, и на протяжении всей жизни [163]. В связи с этим активная деградация

кератина 14 в результате действия белка KLHL24 не может в полной мере объяснить изменения клинической картины болезни у пациентов с простым ВБЭ средней тяжести с кардиомиопатией с течением времени — выраженное поражение кожных покровов сразу после рождения и быстрое улучшение состояния кожи после рождения [163].

Белок CD151

CD151 (PETA-3/SFA-1) — трансмембранный белок, входящий в семейство тетраспанинов [20, 166]. Он кодируется геном *CD151*, расположенным на хромосоме 11p15.5 и состоящим из восьми экзонов, причем экзоны со 2-го по 8-й кодируют полипептид CD151 [20, 167, 168]. Белок CD151 состоит из 253 аминокислот [169]. В его состав входят четыре характерные для тетраспанинов трансмембранные домена, короткие цитозольные N- и С-концы, а также одна малая (EC1) и одна большая (EC2) внеклеточные петли [20].

CD151 экспрессируется клетками различных тканей, включая эпителий, эндотелий, клетки мышц, почечных клубочков, проксимальных и дистальных почечных канальцев, шванновские клетки и дендритные клетки [20]. Высокий уровень экспрессии CD151 в тромбоцитах и мегакариоцитах [20].

В коже человека белок CD151 располагается совместно с интегринами  $\alpha\beta 1$  и  $\alpha\beta 4$  на базолатеральной поверхности базальных кератиноцитов, где концентрируется в полудесмосомах [170]. CD151 играет важную роль в формировании полудесмосом. Связи

Таблица 4. Мутации гена *KLHL24* у больных простым простым врожденным буллезным эпидермолизом  
Table 4. Mutations of the *KLHL24* gene in patients with epidermolysis bullosa simplex

Мутация	Экзон	Ссылка
c.1A>G	1	[38, 40, 41, 164]
c.1A>T	1	[38]
c.2T>C (p.Met1Thr)	1	[38, 40, 42, 44, 165]
c.2T>G	1	[44]
c.3G>A (p.Met1?)	1	[38, 41, 164]
c.23del (p.Arg8Asnfs*2)	4	[164]

Таблица 5. Мутации гена *CD151* у больных простым врожденным буллезным эпидермолизом  
Table 5. Mutation of the *CD151* gene in patient with epidermolysis bullosa simplex

Мутация	Локализация	Комментарий	Ссылка
c.351+2T>C	Граница экзон 5 / интрон 5	Гомозиготная мутация донорского сайта сплайсинга, которая привела к пропуску экзона 5 и делеции кодируемых им 25 аминокислот трансмембранного домена	[21, 173]
c.406C>T (p. Gln136*)	Экзон 5	Гомозиготная	[22]
Вставка нуклеотида G383	Экзон 5	Гомозиготная, вызывает сдвиг рамки считывания	[20]
c.493C>T (p.Arg165*)	Экзон 6	Гомозиготная	[26]
c.31A>T (p.Lys211*)	Экзон 8	Гомозиготная	[172]
Не определялась	Нет данных		[175]

ваясь с αβ4 интегрином, CD151 способствует стабилизации его связи с еще одним структурным белком кожи ламинином-332, что делает дермо-эпидермальное соединение более устойчивым к механическим воздействиям [20, 22]. Аналогичный стабилизирующий эффект наблюдается в участках фокальной адгезии кератиноцитов и в почечных канальцах, где CD151 связывается с α3β1-интегрином [20, 22, 26]. Известно, что участок связывания с α3β1 интегрином находится в большой внеклеточной петле (домен EC2) между третьим и четвертым трансмембранными доменами белка CD151 [171].

С дефицитом CD151 связывается развитие ауто-сомно-рецессивного локализованного простого ВБЭ с нефропатией вследствие гомозиготных или компаунд-гетерозиготных мутаций гена *CD151* (табл. 5). Патогенные мутации гена *CD151*, приводящие к развитию простого ВБЭ, влияют на большую внеклеточную петлю (домен EC2) и прилегающие к ней трансмембранные домены 3 и 4. Так, анализ вторичной структуры белка CD151, который может синтезироваться геном *CD151*, несущим нонсенс-мутацию Lys211\* в экзоне 8, выявил, что эта мутация приводит к синтезу укороченного белка, в котором полностью отсутствуют С-концевой цитоплазматический домен, четвертый трансмембранный домен и три аминокислоты большой внеклеточной петли (домен EC2), которая продолжается от Leu149 до Glu213. Было показано, что домен EC2 в мутантном белке сильно изменен, что свидетельствует о его неспособности должным образом связываться с рецептором интегрин [172].

Предполагается, что к отсутствию значительной части большой внеклеточной петли (EC2) между трансмембранными доменами 3 и 4 и трансмембранного домена 4 в транслируемом мутантном белке CD151 привела гомозиготная вставка одного нуклеотида G383 в экзоне 5 гена *CD151*, выявленная у трех израильских больных [20]. Эта мутация вызвала сдвиг рамки считывания после Lys127, что привело к образованию преждевременного стоп-кодона на месте кодона 140 [20]. На состояние большой внеклеточной петли белка CD151 повлияла гомозиготная нонсенс-мутация c.493C>T (p.Arg165\*), выявленная у пациента из Саудовской Аравии [26].

Мутация c.351+2T>C в позиции +2 донорского сайта сплайсинга в интроне 5 гена *CD151* привела к полной

делеции экзона 5 из мРНК. Утраченный участок белка включает в себя 25 кодируемых этим экзоном аминокислот третьего трансмембранного домена и большой внеклеточной петли (домен EC2) [173].

Предполагается, что мутации, обуславливающие формирование преждевременных стоп-кодонов в гене *CD151*, приводят к нонсенс-опосредованному распаду мРНК и полному отсутствию белка [172, 174]. При мутации сайта сплайсинга c.351+2T>C aberrантные транскрипты не были удалены путем нонсенс-опосредованного распада мРНК, однако укороченный белок все равно отсутствовал на поверхности клетки [21]. Предполагается, что это происходит из-за того, что несовершенный белковый продукт не может встроиться внутрь плазматической мембраны [21, 173].

Отмечается, что дефицит CD151 может сопровождаться снижением экспрессии αβ4-интегрин в полудесмосомах, что еще больше нарушает стабильность дермо-эпидермального соединения [20].

**Факторы, затрудняющие проведение клинико-генетических корреляций**

Существуют факторы, которые затрудняют проведение клинико-генетических корреляций. Лежащее в их основе сопоставление клинических проявлений простого ВБЭ соответствующих генетических изменений требует в первую очередь установления клинического диагноза простого ВБЭ и затем — определения гена, который может содержать мутацию. Между тем диагностику простого ВБЭ нельзя назвать простой. Возможность начала болезни не с рождения, а в более позднем возрасте, вариабельность клинических проявлений, вероятность наступления длительной ремиссии затрудняют диагностику и делают возможными диагностические ошибки. При этом простой ВБЭ следует отличать не только от разных клинических форм пограничного и дистрофического ВБЭ, но и от воспалительных и инфекционных дерматозов.

Описана 24-летняя больная локализованным простым ВБЭ с нефропатией, у которой незначительные пузырьные высыпания периодически начали появляться после травмирования на конечностях в 3-летнем возрасте, но только в возрасте 21 года из-за ухудшения течения поражения кожи и постоянного наличия пузырных высыпаний она обратилась к врачу [22]. По результатам гистологического исследования биопсийного

материала кожи ей был установлен диагноз «буллезный пемфигоид» и без эффекта проводилось лечение топическими кортикостероидами, миноциклином, никотиномидом, микофенолата мофетилем, метотрексатом и кортикостероидами системного действия длительными курсами. Лишь в возрасте 24 лет, когда у пациентки поражение кожи и ее придатков проявлялось линейно расположенными пузырями на передней поверхности голени и разгибательной поверхности верхних конечностей на фоне едва заметной эритемы, очагами пойкилодермии, очаговой алопеции и ониходистрофией, а также было выявлено поражение почек, ей был установлен диагноз локализованного простого ВБЭ с нефропатией [22].

Описан также 29-месячный пациент с простым ВБЭ с кольцевидной мигрирующей эритемой, высыпания которой существовали в течение 16 месяцев [69]. Первоначально этому пациенту с кольцевидными очагами поражения был установлен диагноз микоза гладкой кожи и проводилось неэффективное системное и наружное лечение противогрибковыми препаратами. Тем не менее тщательный сбор анамнеза болезни показал, что поражение кожи у него наблюдалось с рождения, хотя и не соответствовало этой форме простого ВБЭ, так как проявлялось небольшими пузырями на руках и ногах [69].

Анализ спектра мутаций у больных с установленным клиническим диагнозом простого ВБЭ, подтвержденным генетическими исследованиями, показывает, что идентичные мутации у разных больных ВБЭ могут приводить к развитию различных клинических проявлений болезни и даже разных ее форм. Так, делеция с.1649delG (p.Gly550Alafs\*77) в гене *KRT5* выявлялась у больных простым ВБЭ с пятнистой пигментацией, и ее же называют характерной для простого ВБЭ с кольцевидной эритемой [56, 64, 68, 113]. Миссенс-мутация Met119Thr в гене *KRT14* приводила к развитию у разных больных тяжелого простого ВБЭ и простого ВБЭ с пятнистой пигментацией [58, 100]. Отсутствие пятнистой пигментации у других гетерозиготных носителей мутации Met119Thr, у которых развивался тяжелый простой ВБЭ, указывает на то, что этот генетический дефект сам по себе недостаточен для того, чтобы вызвать пигментные изменения эпидермиса [58, 100, 176].

При обследовании больных простым ВБЭ, являющихся членами одной семьи — носителями гетерозиготной миссенс-мутации с.1253T>A (p.Leu418Gln) в гене *KRT14*, обнаружено, что эта мутация может приводить к формированию клинической картины как локализованного простого ВБЭ, так и генерализованного простого ВБЭ средней тяжести [81]. Выявлено, что патогенный вариант p.Tyr415His кератина 14 вызывал генерализованный простой ВБЭ средней тяжести у больных из Нидерландов и Кореи [177, 178], но тот же самый вариант кератина 14 был обнаружен у больных тяжелым генерализованным простым ВБЭ из США [94]. Мутация p.Glu411Lis гена *KRT14* у японских больных приводит к развитию клинических проявлений простого генерализованного ВБЭ средней тяжести, а у венгерских больных — простого генерализованного тяжелого ВБЭ [86].

Обнаружено также, что у носителей одинаковых мутаций гена *CD151* может наблюдаться различная выраженность клинических проявлений и даже отсут-

ствие какого-либо синдромального проявления болезни, например нефрита или глухоты [26, 173]. В семье, где у больных простым ВБЭ с нефротическим синдромом была выявлена гомозиготная мутация с.493C>T (p.Arg165\*), у гетерозиготных носителей этой мутации не наблюдались клинические проявления либо отмечались потеря слуха или протеинурия [26].

Различия клинической картины ВБЭ у больных — носителей идентичных мутаций указывают на существование дополнительных факторов, влияющих на патогенез заболевания и формирование клинической картины, что затрудняет проведение клинко-генетических корреляций [81, 179–181]. Причины индивидуальных различий клинических проявлений болезни при идентичных мутациях могут быть различны. Так, в случае миссенс-мутаций или мутаций, приводящих к образованию укороченного белка, белок с нарушенной структурой может подвергаться внутриклеточной деградации или разрушению во внеклеточном матриксе — процессах, которые сами по себе могут иметь индивидуальные особенности [181, 182].

### Заключение

Несмотря на разнообразие клинических форм простого ВБЭ, различающихся распространенностью и характером поражения кожи, возможным поражением внутренних органов, исходами, среди которых может быть как полный регресс высыпаний, так и наступление смерти пациента, первые проявления болезни — всегда пузыри, на месте которых формируются эрозии. Прогнозировать дальнейшее течение болезни на основании клинических проявлений во время ее дебюта не представляется возможным. Если заболевание проявилось с рождения генерализованным поражением кожи, то со временем течение болезни может стать более легким, если у пациента тяжелый простой ВБЭ, вызванный мутациями генов кератинов 5 и 14, или может наступить летальный исход, если у пациента тяжелый простой ВБЭ с атрезией привратника, вызванный мутациями гена плектина.

В случае манифестации простого ВБЭ в младенческом или чаще детском возрасте локализованным пузырьным поражением кожи дальнейшее течение болезни также может быть очень различным. Со временем могут прекратиться появляться высыпания либо возникнуть пятнистая пигментация, если заболевание вызвано мутациями генов кератинов 5 и 14. С другой стороны, у пациентов с ограниченным пузырьным поражением кожи возможно развитие тяжелого поражения внутренних органов — мышечной дистрофии, почечной недостаточности или кардиомиопатии, которые ассоциируются с мутациями генов *PLEC*, *KLHL24*, *CD151*.

В связи с разнообразием клинических проявлений простого ВБЭ и необходимостью проведения дифференциальной диагностики с другими типами ВБЭ и другими дерматозами следует подтверждать диагноз с помощью определения мутантного гена молекулярно-генетическими методами исследований. При легком течении простого ВБЭ и локализованном поражении кожи возможно выявление мутаций в генах *KRT5*, *KRT14*, *DST*, *EXPH5* и *CD151*. При поражении кожи средней тяжести могут быть обнаружены мутации в генах *KRT5*, *KRT14*, *DST*, *EXPH5*, *PLEC* и *CD151*. У пациентов с тяжелым простым ВБЭ вероятнее все-

го выявление мутаций в генах *KRT5*, *KRT14*, *PLEC*. Вероятность, хотя и низкая, развития поражения внутренних органов, тяжелого течения и летального исхода болезни делает важным прогнозирование течения болезни с помощью клинико-генетических корреляций.

Можно предположить, какой ген несет мутацию у пациента с простым ВБЭ, если у него уже выявлено поражение других органов. Наличие симптомокомплекса, включающего локализованный простой ВБЭ, нефротический синдром, нейросенсорную тугоухость и двусторонний стеноз слезного протока у пациентов с локализованным простым ВБЭ, описанного в 1988 г., когда развитие ВБЭ еще не связывалось с мутациями гена *CD151* и соответствующие исследования не проводились, позволило в 2004 г. предположить, что заболевание у этих пациентов все же было вызвано мутациями этого гена [20, 175]. В связи с этим при выявлении поражений внутренних органов, указывающих на возможный синдромальный характер простого ВБЭ, необходимо дополнительное обследование пациентов с проведением консультаций соответствующих специалистов. При выявлении поражения сердца требуется проведение консультаций врача-терапевта или врача-кардиолога, а подтверждение диагноза кардиомиопатии указывает на возможность мутаций в гене *KLHL24*. Наличие у пациента с простым ВБЭ поражения почек, нарушения слуха, стеноза слезного протока требует консультаций врача-терапевта, врача-кардиолога, врача-нефролога, врача-оториноларинголога и указывает на возможное носительство мутации в гене *CD151*. Развитие у пациента мышечной дистрофии может потребовать консультации врача-невролога и делает вероятным выявление мутации в гене *PLEC*. На возможную мутацию в гене *PLEC* указывает также возникновение у новорожденного признаков атрезии привратника, хотя аналогичные проявления возможны в случае мутаций в генах *ITGB4* и *ITGA6*, вызывающих пограничный ВБЭ.

Поиск мутаций при некоторых формах болезни облегчается тем, что известна их преимущественная локализация в гене. Простой ВБЭ с мышечной дистрофией чаще всего, хотя и не во всех случаях, ассоциируется с мутациями в экзоне 31 гена *PLEC*, простой ВБЭ с дефицитом BP230 — с мутациями в экзоне 23 гена *DST*, простой ВБЭ с дефицитом экзофилина-5 — с мутациями в экзоне 6 гена *EXPH5*, простой ВБЭ с кардиомиопатией — в экзоне 1 гена *KLHL24*. Тем не менее в начале заболевания, когда клиническую картину болезни составляет только поражение кожи,

для определения мутантного гена требуется исследование всех генов, ассоциированных с развитием простого ВБЭ.

Локализация мутации также может влиять на тяжесть простого ВБЭ, если она находится в генах *KRT5* и *KRT14*. Аутосомно-доминантно наследуемые мутации, изменяющие консервативные участки кератина 5 или 14 — мотивы HIP и HTP, а также гептадные повторы спиральных участков стержневого домена ассоциируются с большей тяжестью заболевания [77]. J. Chamcheu и соавт. (2011) указывают, что более трети случаев тяжелого простого ВБЭ вызвано миссенс-мутацией в гене *KRT14*, которая приводит к замене высококонсервативного остатка аргинина в позиции 125 (Arg125), являющейся в данном случае известной «горячей точкой» в мотиве HIP кератина 14 [77]. Аргинин, кодируемый кодоном CGC, в позиции 125 часто заменяется цистеином (TGC) или гистидином (CAC) [77]. Еще одним примером рекуррентной мутации, встречающейся в разных популяциях, является миссенс-мутация с.508G>A (p.Glu170Lys) в экзоне 1 гена *KRT5*, которая приводит к замене третьей аминокислоты в мотиве HIP кератина 5 [64]. Однако в случае миссенс-мутаций имеют также значение различия размеров и биофизических свойств замененной аминокислоты и аминокислоты, заменившей ее. Чем более эти различия велики, тем больше вероятность тяжелого течения простого ВБЭ. Меньшую тяжесть течения простого ВБЭ можно предполагать при выявлении мутаций в генах *KRT5* и *KRT14*, расположенных вне спиральных доменов кератина — в головном или хвостовом доменах или в связывающих сегментах спирального домена. В связи с этим отмечено, что, основываясь на локализации мутации в молекулах кератина 5 или 14, возможно предсказывать итоговую клиническую картину болезни [77]. С другой стороны, одна мутация может быть выявлена у пациентов с различными клиническими проявлениями простого ВБЭ, что указывает на сложность механизмов развития болезни [64]. Предполагается, что на характер клинической картины простого ВБЭ могут влиять ряд других генов, помимо ассоциированных с развитием этого заболевания, а действие факторов окружающей среды [53].

Таким образом, несмотря на выявление при простом ВБЭ определенных клинико-генетических корреляций, они все же в определенной степени ограничены возможным влиянием различных факторов, способных влиять на патогенез простого ВБЭ и его клинические проявления. ■

## Литература/References

- Has C, Bauer JW, Bodemer C, Bolling MC, Bruckner-Tuderman L, Diem A, et al. Consensus reclassification of inherited epidermolysis bullosa and other disorders with skin fragility. Br J Dermatol. 2020;183(4):614–627. doi: 10.1111/bjd.18921
- Bardhan A, Bruckner-Tuderman L, Chapple IL, Fine JD, Harper N, Has C, et al. Epidermolysis bullosa. Nat Rev Dis Primers. 2020;6(1):78. doi: 10.1038/s41572-020-0210-0

- Кубанов А.А., Карамова А.Э., Чикин В.В., Богданова Е.В., Мончаковская Е.С. Эпидемиология и состояние оказания медицинской помощи больным врожденным буллезным эпидермолемом в Российской Федерации. Вестник ПAMH. 2018;73(6):420–430. [Kubanov AA, Karamova AE, Chikin VV, Bogdanova EV, Monchakovskaya ES. Epidemiology and Providing of Healthcare for Patients with Inherited Epidermolysis Bullosa in the Russian Federation.

- Annals of the Russian Academy of Medical Sciences. 2018;73(6):420–430. (In Russ.) doi: 10.15690/vramn980
4. Baardman R, Yenamandra VK, Duipmans JC, Pasmooij AMG, Jonkman MF, van den Akker PC, et al. Novel insights into the epidemiology of epidermolysis bullosa (EB) from the Dutch EB Registry: EB more common than previously assumed? *J Eur Acad Dermatol Venereol*. 2021;35(4):995–1006. doi: 10.1111/jdv.17012
  5. Fine JD. Epidemiology of Inherited Epidermolysis Bullosa Based on Incidence and Prevalence Estimates From the National Epidermolysis Bullosa Registry. *JAMA Dermatol*. 2016;152 (11):1231–1238. doi: 10.1001/jamadermatol.2016.2473
  6. Mariath LM, Santin JT, Schuler-Faccini L, Kiszewski AE. Inherited epidermolysis bullosa: update on the clinical and genetic aspects. *An Bras Dermatol*. 2020;95(5):551–569. doi: 10.1016/j.abd.2020.05.001
  7. Coulombe PA, Kerns ML, Fuchs E. Epidermolysis bullosa simplex: a paradigm for disorders of tissue fragility. *J Clin Invest*. 2009;119(7):1784–1793. doi: 10.1172/JCI38177
  8. Bolling MC, Lemmink HH, Jansen GH, Jonkman MF. Mutations in KRT5 and KRT14 cause epidermolysis bullosa simplex in 75% of the patients. *Br J Dermatol*. 2011;164(3):637–644. doi: 10.1111/j.1365-2133.2010.10146.x
  9. Rugg EL, Horn HM, Smith FJ, Wilson NJ, Hill AJ, Magee GJ, et al. Epidermolysis bullosa simplex in Scotland caused by a spectrum of keratin mutations. *J Invest Dermatol*. 2007;127(3):574–580. doi: 10.1038/sj.jid.5700571
  10. Wertheim-Tysarowska K, Ołdak M, Giza A, Kutkowska-Kaźmierczak A, Sota J, Przybylska D, et al. Novel sporadic and recurrent mutations in KRT5 and KRT14 genes in Polish epidermolysis bullosa simplex patients: further insights into epidemiology and genotype-phenotype correlation. *J Appl Genet*. 2016;57(2):175–181. doi: 10.1007/s13353-015-0310-9
  11. Bolling MC, Jongbloed JD, Boven LG, Diercks GF, Smith FJ, Irwin McLean WH, et al. Plectin mutations underlie epidermolysis bullosa simplex in 8% of patients. *J Invest Dermatol*. 2014;134(1):273–276. doi: 10.1038/jid.2013.277
  12. Has C, Fischer J. Inherited epidermolysis bullosa: New diagnostics and new clinical phenotypes. *Exp Dermatol*. 2019;28(10):1146–1152. doi: 10.1111/exd.13668
  13. So JY, Fulchand S, Wong CY, Li S, Nazarov J, Gorell ES, et al. A global, cross-sectional survey of patient-reported outcomes, disease burden, and quality of life in epidermolysis bullosa simplex. *Orphanet J Rare Dis*. 2022;17(1):270. doi: 10.1186/s13023-022-02433-3
  14. Jerábková B, Marek J, Bucková H, Kopecková L, Veselý K, Valícková J, et al. Keratin mutations in patients with epidermolysis bullosa simplex: correlations between phenotype severity and disturbance of intermediate filament molecular structure. *Br J Dermatol*. 2010;162(5):1004–1013. doi: 10.1111/j.1365-2133.2009.09626.x
  15. Sathishkumar D, Orrin E, Terron-Kwiatkowski A, Browne F, Martinez AE, Mellerio JE, et al. The p.Glu477Lys mutation in keratin 5 is strongly associated with mortality in generalized severe epidermolysis bullosa simplex. *J Invest Dermatol*. 2016;136(3):719–721. doi: 10.1016/j.jid.2015.11.024
  16. Fine JD, Johnson LB, Weiner M, Suchindran C. Cause-specific risks of childhood death in inherited epidermolysis bullosa. *J Pediatr*. 2008;152(2):276–280. doi: 10.1016/j.jpeds.2007.06.039
  17. Uitto J, Atanasova VS, Jiang Q, South AP. Precision medicine for heritable skin diseases — The paradigm of epidermolysis bullosa. *J Invest Dermatol Symp Proc*. 2018;19(2):S74–S76. doi: 10.1016/j.jisp.2018.09.004
  18. Horn HM, Tidman MJ. The clinical spectrum of epidermolysis bullosa simplex. *Br J Dermatol*. 2000;142(3):468–472. doi: 10.1046/j.1365-2133.2000.03358.x
  19. Ganani D, Malovitski K, Sarig O, Gat A, Sprecher E, Samuelov L. Epidermolysis bullosa simplex due to bi-allelic DST mutations: Case series and review of the literature. *Pediatr Dermatol*. 2021;38(2):436–441. doi: 10.1111/pde.14477
  20. Karamatic Crew V, Burton N, Kagan A, Green CA, Levene C, Flinter F, et al. CD151, the first member of the tetraspanin (TM4) superfamily detected on erythrocytes, is essential for the correct assembly of human basement membranes in kidney and skin. *Blood*. 2004;104(8):2217–2223. doi: 10.1182/blood-2004-04-1512
  21. Vahidnezhad H, Youssefian L, Saeidian AH, Mahmoudi H, Touati A, Abiri M, et al. Recessive mutation in tetraspanin CD151 causes Kindler syndrome-like epidermolysis bullosa with multi-systemic manifestations including nephropathy. *Matrix Biol*. 2018;66:22–33. doi: 10.1016/j.matbio.2017.11.003
  22. Dunn C, Ambur A, Foss M, Nathoo R. Expanding the spectrum of epidermolysis bullosa simplex: Syndromic epidermolysis bullosa simplex with nephropathy and epilepsy secondary to CD151 tetraspanin defect—a case report and review of the literature. *JAAD Case Rep*. 2022;23:136–140. doi: 10.1016/j.jdc.2022.03.012
  23. Liu L, Dopping-Hepenstal PJ, Lovell PA, Michael M, Horn H, Fong K, et al. Autosomal recessive epidermolysis bullosa simplex due to loss of BPAG1-e expression. *J Invest Dermatol*. 2012;132(3Pt 1):742–744. doi: 10.1038/jid.2011.379
  24. He Y, Leppert J, Steinke H, Has C. Homozygous nonsense mutation and additional deletion of an amino acid in BPAG1e causing mild localized epidermolysis bullosa simplex. *Acta Derm Venereol*. 2017;97(5):657–659. doi: 10.2340/00015555-2618
  25. Fine JD, Bruckner-Tuderman L, Eady RA, Bauer EA, Bauer JW, Has C, et al. Inherited epidermolysis bullosa: updated recommendations on diagnosis and classification. *J Am Acad Dermatol*. 2014;70(6):1103–1126. doi: 10.1016/j.jaad.2014.01.903
  26. Almokali K, Alshalawi H, Aldriwesh MG, Alotibi RS. Nephrotic syndrome: Pretibial epidermolysis bullosa in a patient with *CD151* tetraspanin defect: A case report. *Int J Health Sci (Qassim)*. 2024;18(1):35–40.
  27. McGrath JA, Ishida-Yamamoto A, Tidman MJ, Heagerty AH, Schofield OM, Eady RA. Epidermolysis bullosa simplex (Dowling-Meara). A clinicopathological review. *Br J Dermatol*. 1992;126(5):421–430. doi: 10.1111/j.1365-2133.1992.tb11813.x
  28. Arin MJ. The molecular basis of human keratin disorders. *Hum Genet*. 2009;125(4):355–373. doi: 10.1007/s00439-009-0646-5
  29. Mithwani AA, Hashmi A, Adil S. Epidermolysis bullosa and congenital pyloric atresia. *BMJ Case Rep*. 2013;2013:bcr2013201207. doi: 10.1136/bcr-2013-201207
  30. Parekar SV, Kapadnis SP, Sanghvi BV, Joshi PB, Mundada D, Shetty S, et al. Pyloric atresia — three cases and review of literature. *Afr J Paediatr Surg*. 2014;11(4):362–365. doi: 10.4103/0189-6725.143178
  31. Natsuga K. Plectin-related skin diseases. *J Dermatol Sci*. 2015;77(3):139–145. doi: 10.1016/j.jdermsci.2014.11.005
  32. Sawamura D, Goto M, Sakai K, Nakamura H, McMillan JR, Akiyama M, et al. Possible involvement of exon 31 alternative splicing in phenotype and severity of epidermolysis bullosa caused by mutations in PLEC1. *J Invest Dermatol*. 2007;127(6):1537–1540. doi: 10.1038/sj.jid.5700707
  33. Charlesworth A, Chiaverini C, Chevrant-Breton J, DelRio M, Diociaiuti A, Dupuis RP, et al. Epidermolysis bullosa simplex with PLEC mutations: new phenotypes and new mutations. *Br J Dermatol*. 2013;168(4):808–814. doi: 10.1111/bjd.12202
  34. Pfendner E, Uitto J. Plectin gene mutations can cause epidermolysis bullosa with pyloric atresia. *J Invest Dermatol*. 2005;124(1):111–115. doi: 10.1111/j.0022-202X.2004.23564.x
  35. Turcan I, Pasmooij AM, Gostyński A, van den Akker PC, Lemmink HH, Diercks GF, et al. Epidermolysis bullosa simplex caused by distal truncation of BPAG1-e: An intermediate generalized phenotype with prurigo papules. *J Invest Dermatol*. 2017;137(10):2227–2230. doi: 10.1016/j.jid.2017.04.041
  36. Diociaiuti A, Pisaneschi E, Rossi S, Condorelli AG, Carnevale C, Zambruno G, et al. Autosomal recessive epidermolysis bullosa simplex due to EXPH5 mutation: neonatal diagnosis of the first Italian case and literature review. *J Eur Acad Dermatol Venereol*. 2020;34(11):e694–e697. doi: 10.1111/jdv.16372
  37. McGrath JA, Stone KL, Begum R, Simpson MA, Dopping-Hepenstal PJ, Liu L, et al. Germline mutation in EXPH5 implicates the

- Rab27B effector protein Slac2-b in inherited skin fragility. *Am J Hum Genet.* 2012;91(6):1115–1121. doi: 10.1016/j.ajhg.2012.10.012
38. Lee JY, Liu L, Hsu CK, Aristodemou S, Ozoemena L, Ogboli M, et al. Mutations in KLHL24 add to the molecular heterogeneity of epidermolysis bullosa simplex. *J Invest Dermatol.* 2017;137(6):1378–1380. doi: 10.1016/j.jid.2017.01.004
39. Mariath LM, Santin JT, Frantz JA, Doriqui MJ, Schuler-Faccini L, Kiszewski AE. Genotype-phenotype correlations on epidermolysis bullosa with congenital absence of skin: A comprehensive review. *Clin Genet.* 2021;99(1):29–41. doi: 10.1111/cge.13792
40. He Y, Maier K, Leppert J, Hausser I, Schwieger-Briel A, Weibel L, et al. Monoallelic mutations in the translation initiation codon of KLHL24 cause skin fragility. *Am J Hum Genet.* 2016;99(6):1395–1404. doi: 10.1016/j.ajhg.2016.11.005
41. Lin Z, Li S, Feng C, Yang S, Wang H, Ma D, et al. Stabilizing mutations of KLHL24 ubiquitin ligase cause loss of keratin 14 and human skin fragility. *Nat Genet.* 2016;48(12):1508–1516. doi: 10.1038/ng.3701
42. El Hachem M, Barresi S, Diociaiuti A, Boldrini R, Condorelli AG, Capoluongo E, et al. Phenotypic features of epidermolysis bullosa simplex due to KLHL24 mutations in 3 Italian cases. *Acta Derm Venereol.* 2019;99(2):238–239. doi: 10.2340/00015555-3046
43. Yenamandra VK, van den Akker PC, Lemmink HH, Jan SZ, Diercks GFH, Vermeer M, et al. Cardiomyopathy in patients with epidermolysis bullosa simplex with mutations in KLHL24. *Br J Dermatol.* 2018;179(5):1181–1183. doi: 10.1111/bjd.16797
44. Schwieger-Briel A, Fuentes I, Castiglia D, Barbato A, Greutmann M, Leppert J, et al. Epidermolysis bullosa simplex with KLHL24 mutations is associated with dilated cardiomyopathy. *J Invest Dermatol.* 2019;139(1):244–249. doi: 10.1016/j.jid.2018.07.022
45. Alkhalifah A, Chiaverini C, Charlesworth A, Has C, Lacour JP. Burnlike scars: A sign suggestive of KLHL24-related epidermolysis bullosa simplex. *Pediatr Dermatol.* 2018;35(3):e193–e195. doi: 10.1111/pde.13443
46. Bolling MC, Jonkman MF. KLHL24: Beyond skin fragility. *J Invest Dermatol.* 2019;139(1):22–24. doi: 10.1016/j.jid.2018.08.010
47. Burke MA, Cook SA, Seidman JG, Seidman CE. Clinical and mechanistic insights into the genetics of cardiomyopathy. *J Am Coll Cardiol.* 2016;68(25):2871–2886. doi: 10.1016/j.jacc.2016.08.079
48. Kyrova J, Kopeckova L, Buckova H, Mrazova L, Vesely K, Hermanova M, et al. Epidermolysis bullosa simplex with muscular dystrophy. Review of the literature and a case report. *J Dermatol Case Rep.* 2016;10(3):39–48. doi: 10.3315/jdcrr.2016.1231
49. Gache Y, Chavanas S, Lacour JP, Wiche G, Owaribe K, Meneguzzi G, et al. Defective expression of plectin/HD1 in epidermolysis bullosa simplex with muscular dystrophy. *J Clin Invest.* 1996;97(10):2289–2298. doi: 10.1172/JCI118671
50. Fischer T, Gedde-Dahl T Jr. Epidermolysis bullosa simplex and mottled pigmentation: a new dominant syndrome. I. Clinical and histological features. *Clin Genet.* 1979;15(3):228–238. doi: 10.1111/j.1399-0004.1979.tb00972.x
51. Westerhof W, Dingemans KP. Generalized mottled pigmentation with postnatal skin blistering in three generations. *J Am Acad Dermatol.* 2004;50(5Suppl):S65–69. doi: 10.1016/j.jaad.2003.07.015
52. Bruckner-Tuderman L, Vogel A, Rüegger S, Odermatt B, Tönz O, Schnyder UW. Epidermolysis bullosa simplex with mottled pigmentation. *J Am Acad Dermatol.* 1989;21(2Pt 2):425–432. doi: 10.1016/s0190-9622(89)80052-0
53. Echeverría-García B, Vicente A, Hernández Á, Mascaró JM, Colmenero I, Terrón A, et al. Epidermolysis bullosa simplex with mottled pigmentation: a family report and review. *Pediatr Dermatol.* 2013;30(6):e125–31. doi: 10.1111/j.1525-1470.2012.01748.x
54. Combemale P, Kanitakis J. Epidermolysis bullosa simplex with mottled pigmentation. Case report and review of the literature. *Dermatology.* 1994;189(2):173–178. doi: 10.1159/000246826
55. Coleman R, Harper JI, Lake BD. Epidermolysis bullosa simplex with mottled pigmentation. *Br J Dermatol.* 1993;128(6):679–685. doi: 10.1111/j.1365-2133.1993.tb00265.x
56. Horiguchi Y, Sawamura D, Mori R, Nakamura H, Takahashi K, Shimizu H. Clinical heterogeneity of 1649delG mutation in the tail domain of keratin 5: a Japanese family with epidermolysis bullosa simplex with mottled pigmentation. *J Invest Dermatol.* 2005;125(1):83–85. doi: 10.1111/j.0022-202X.2005.23790.x
57. Andres C, Chen W, Hofmann H, Ring J, Schnopp C. Epidermolysis bullosa simplex with mottled pigmentation: a case report. *Int J Dermatol.* 2009;48(7):753–754. doi: 10.1111/j.1365-4632.2009.03846.x
58. Harel A, Bergman R, Indelman M, Sprecher E. Epidermolysis bullosa simplex with mottled pigmentation resulting from a recurrent mutation in KRT14. *J Invest Dermatol.* 2006;126(7):1654–1657. doi: 10.1038/sj.jid.5700296
59. Uttam J, Hutton E, Coulombe PA, Anton-Lamprecht I, Yu QC, Gedde-Dahl T Jr, et al. The genetic basis of epidermolysis bullosa simplex with mottled pigmentation. *Proc Natl Acad Sci U S A.* 1996;93(17):9079–9084. doi: 10.1073/pnas.93.17.9079
60. Irvine AD, Rugg EL, Lane EB, Hoare S, Peret C, Hughes AE, et al. Molecular confirmation of the unique phenotype of epidermolysis bullosa simplex with mottled pigmentation. *Br J Dermatol.* 2001;144(1):40–45. doi: 10.1046/j.1365-2133.2001.03950.x
61. Hamada T, Ishii N, Kawano Y, Takahashi Y, Inoue M, Yasumoto S, et al. The P25L mutation in the KRT5 gene in a Japanese family with epidermolysis bullosa simplex with mottled pigmentation. *Br J Dermatol.* 2004;150(3):609–611. doi: 10.1046/j.1365-2133.2004.05820.x
62. Pascucci M, Posteraro P, Pedicelli C, Provini A, Auricchio L, Paradisi M, et al. Epidermolysis bullosa simplex with mottled pigmentation due to de novo P25L mutation in keratin 5 in an Italian patient. *Eur J Dermatol.* 2006;16(6):620–622.
63. Irvine AD, McKenna KE, Jenkinson H, Hughes AE. A mutation in the V1 domain of keratin 5 causes epidermolysis bullosa simplex with mottled pigmentation. *J Invest Dermatol.* 1997;108(5):809–810. doi: 10.1111/1523-1747.ep12292263
64. Tang HY, Du WD, Cui Y, Fan X, Quan C, Fang QY, et al. One novel and two recurrent mutations in the keratin 5 gene identified in Chinese patients with epidermolysis bullosa simplex. *Clin Exp Dermatol.* 2009;34(8):e957–961. doi: 10.1111/j.1365-2230.2009.03703.x
65. Moog U, de Die-Smulders CE, Scheffer H, van der Vlies P, Henquet CJ, Jonkman MF. Epidermolysis bullosa simplex with mottled pigmentation: clinical aspects and confirmation of the P24L mutation in the KRT5 gene in further patients. *Am J Med Genet.* 1999;86(4):376–379. doi: 10.1002/(sici)1096-8628(19991008)86:4<376::aid-ajmg12>3.0.co;2-w
66. Yasukawa K, Sawamura D, Akiyama M, Motoda N, Shimizu H. Keratotic lesions in epidermolysis bullosa simplex with mottled pigmentation. *J Am Acad Dermatol.* 2005;52(1):172–173. doi: 10.1016/j.jaad.2004.07.046
67. Shurman D, Losi-Sasaki J, Grimwood R, Kivirikko S, Tichy E, Uitto J, et al. Epidermolysis bullosa simplex with mottled pigmentation: mutation analysis in the first reported Hispanic pedigree with the largest single generation of affected individuals to date. *Eur J Dermatol.* 2006;16(2):132–135.
68. Kumagai Y, Umegaki-Arao N, Sasaki T, Nakamura Y, Takahashi H, Ashida A, et al. Distinct phenotype of epidermolysis bullosa simplex with infantile migratory circinate erythema due to frameshift mutations in the V2 domain of KRT5. *J Eur Acad Dermatol Venereol.* 2017;31(5):e241–e243. doi: 10.1111/jdv.14005
69. Yalici-Armagan B, Kabacam S, Taskiran ZE, Gököz Ö, Utine GE, Ersoy-Evans S. A novel mutation of keratin 5 in epidermolysis bullosa simplex with migratory circinate erythema. *Pediatr Dermatol.* 2020;37(2):358–361. doi: 10.1111/pde.14087
70. Lee SE, Choi JY, Kim SE, Kim SC. A novel deletion mutation in the 2B domain of KRT5 in epidermolysis bullosa simplex with childhood-onset migratory circinate erythema. *Eur J Dermatol.* 2018;28(1):123–125. doi: 10.1684/ejd.2017.3190
71. Winter L, Wiche G. The many faces of plectin and plectinopathies: pathology and mechanisms. *Acta Neuropathol.* 2013;125(1):77–93. doi: 10.1007/s00401-012-1026-0

72. Leung CL, Zheng M, Prater SM, Liem RK. The BPAG1 locus: Alternative splicing produces multiple isoforms with distinct cytoskeletal linker domains, including predominant isoforms in neurons and muscles. *J Cell Biol.* 2001;154(4):691–697. doi: 10.1083/jcb.200012098
73. Walko G, Castañón MJ, Wiche G. Molecular architecture and function of the hemidesmosome. *Cell Tissue Res.* 2015;360(3):529–544. doi: 10.1007/s00441-015-2216-6
74. Leung CL, Liem RK, Parry DA, Green KJ. The plakin family. *J Cell Sci.* 2001;114(Pt 19):3409–3410. doi: 10.1242/jcs.114.19.3409
75. Koster J, Geerts D, Favre B, Borradori L, Sonnenberg A. Analysis of the interactions between BP180, BP230, plectin and the integrin  $\alpha 6 \beta 4$  important for hemidesmosome assembly. *J Cell Sci.* 2003;116(Pt 2):387–399. doi: 10.1242/jcs.00241
76. Moll R, Divo M, Langbein L. The human keratins: biology and pathology. *Histochem Cell Biol.* 2008;129(6):705–733. doi: 10.1007/s00418-008-0435-6
77. Chamcheu JC, Siddiqui IA, Syed DN, Adhami VM, Liovic M, Mukhtar H. Keratin gene mutations in disorders of human skin and its appendages. *Arch Biochem Biophys.* 2011;508(2):123–137. doi: 10.1016/j.abb.2010.12.019
78. Herrmann H, Aebi U. Intermediate filaments: Structure and assembly. *Cold Spring Harb Perspect Biol.* 2016;8(11):a018242. doi: 10.1101/cshperspect.a018242
79. Liovic M, Stojan J, Bowden PE, Gibbs D, Vahlquist A, Lane EB, et al. A novel keratin 5 mutation (K5V186L) in a family with EBS-K: a conservative substitution can lead to development of different disease phenotypes. *J Invest Dermatol.* 2001;116(6):964–969. doi: 10.1046/j.1523-1747.2001.01334.x
80. Yasukawa K, Sawamura D, McMillan JR, Nakamura H, Shimizu H. Dominant and recessive compound heterozygous mutations in epidermolysis bullosa simplex demonstrate the role of the stutter region in keratin intermediate filament assembly. *J Biol Chem.* 2002;277(26):23670–23674. doi: 10.1074/jbc.M200974200
81. Jankowski M, Wertheim-Tysarowska K, Jakubowski R, Sota J, Nowak W, Czajkowski R. Novel KRT14 mutation causing epidermolysis bullosa simplex with variable phenotype. *Exp Dermatol.* 2014;23(9):684–687. doi: 10.1111/exd.12478
82. Leung CL, Green KJ, Liem RK. Plakins: a family of versatile cytolinker proteins. *Trends Cell Biol.* 2002;12(1):37–45. doi: 10.1016/s0962-8924(01)02180-8
83. Eldirany SA, Lomakin IB, Ho M, Bunick CG. Recent insight into intermediate filament structure. *Curr Opin Cell Biol.* 2021;68:132–143. doi: 10.1016/jceb.2020.10.001
84. Omary MB, Ku NO, Tao GZ, Toivola DM, Liao J. “Heads and tails” of intermediate filament phosphorylation: multiple sites and functional insights. *Trends Biochem Sci.* 2006;31(7):383–394. doi: 10.1016/j.tibs.2006.05.008
85. Wu KC, Bryan JT, Morasso MI, Jang SI, Lee JH, Yang JM, et al. Coiled-coil trigger motifs in the 1B and 2B rod domain segments are required for the stability of keratin intermediate filaments. *Mol Biol Cell.* 2000;11(10):3539–3558. doi: 10.1091/mbc.11.10.3539
86. Banerjee S, Wu Q, Yu P, Qi M, Li C. In silico analysis of all point mutations on the 2B domain of K5/K14 causing epidermolysis bullosa simplex: a genotype-phenotype correlation. *Mol Biosyst.* 2014;10(10):2567–2577. doi: 10.1039/c4mb00138a
87. Lee CH, Kim MS, Chung BM, Leahy DJ, Coulombe PA. Structural basis for heteromeric assembly and perinuclear organization of keratin filaments. *Nat Struct Mol Biol.* 2012;19(7):707–715. doi: 10.1038/nsmb.2330
88. Müller FB, Küster W, Wodecki K, Almeida H Jr, Bruckner-Tuderman L, Krieg T, et al. Novel and recurrent mutations in keratin KRT5 and KRT14 genes in epidermolysis bullosa simplex: implications for disease phenotype and keratin filament assembly. *Hum Mutat.* 2006;27(7):719–720. doi: 10.1002/humu.9437
89. Fuchs E, Weber K. Intermediate filaments: structure, dynamics, function, and disease. *Annu Rev Biochem.* 1994;63:345–382. doi: 10.1146/annurev.bi.63.070194.002021
90. Planko L, Böhse K, Höfeld J, Betz RC, Hanneken S, Eigelshoven S, et al. Identification of a keratin-associated protein with a putative role in vesicle transport. *Eur J Cell Biol.* 2007;86(11–12):827–839. doi: 10.1016/j.ejcb.2007.02.004
91. Coulombe PA, Lee CH. Defining keratin protein function in skin epithelia: epidermolysis bullosa simplex and its aftermath. *J Invest Dermatol.* 2012;132(3Pt 2):763–775. doi: 10.1038/jid.2011.450
92. Has C, Schumann H, Leppert J, He Y, Hartmann B, Hausser I, et al. Monoallelic Large Intragenic KRT5 Deletions Account for Genetically Unsolved Cases of Epidermolysis Bullosa Simplex. *J Invest Dermatol.* 2017;137(10):2231–2234. doi: 10.1016/j.jid.2017.05.016
93. Titeux M, Mazereeuw-Hautier J, Hadj-Rabia S, Prost C, Tonasso L, Fraïtag S, et al. Three severe cases of EBS Dowling-Meara caused by missense and frameshift mutations in the keratin 14 gene. *J Invest Dermatol.* 2006;126(4):773–776. doi: 10.1038/sj.jid.5700154
94. Arin MJ, Grimberg G, Schumann H, De Almeida H Jr, Chang YR, Tadini G, et al. Identification of novel and known KRT5 and KRT14 mutations in 53 patients with epidermolysis bullosa simplex: correlation between genotype and phenotype. *Br J Dermatol.* 2010;162(6):1365–1369. doi: 10.1111/j.1365-2133.2010.09657.x
95. Szeverenyi I, Cassidy AJ, Chung CW, Lee BT, Common JE, Ogg SC, et al. The Human Intermediate Filament Database: comprehensive information on a gene family involved in many human diseases. *Hum Mutat.* 2008;29(3):351–360. doi: 10.1002/humu.20652
96. Steinert PM. Structure, function, and dynamics of keratin intermediate filaments. *J Invest Dermatol.* 1993;100(6):729–734. doi: 10.1111/1523-1747.ep12475665
97. Steinert PM, Marekov LN, Fraser RD, Parry DA. Keratin intermediate filament structure. Crosslinking studies yield quantitative information on molecular dimensions and mechanism of assembly. *J Mol Biol.* 1993;230(2):436–452. doi: 10.1006/jmbi.1993.1161
98. Shinkuma S, Nishie W, Jacyk WK, Natsuga K, Ujiie H, Nakamura H, et al. A novel keratin 5 mutation in an African family with epidermolysis bullosa simplex indicates the importance of the amino acid located at the boundary site between the H1 and coil 1A domains. *Acta Derm Venereol.* 2013;93(5):585–587. doi: 10.2340/00015555-1538
99. Ołdak M, Szczecińska W, Przybylska D, Maksym RB, Podgórska M, Woźniak K, et al. Gene dosage effect of p.Glu170Lys mutation in the KRT5 gene in a Polish family with epidermolysis bullosa simplex. *J Dermatol Sci.* 2011;61(1):64–67. doi: 10.1016/j.jdermsci.2010.11.002
100. Cummins RE, Klingberg S, Wesley J, Rogers M, Zhao Y, Murrell DF. Keratin 14 point mutations at codon 119 of helix 1A resulting in different epidermolysis bullosa simplex phenotypes. *J Invest Dermatol.* 2001;117(5):1103–1107. doi: 10.1046/j.0022-202x.2001.01508.x
101. Natsuga K, Nishie W, Smith BJ, Shinkuma S, Smith TA, Parry DA, et al. Consequences of two different amino-acid substitutions at the same codon in KRT14 indicate definitive roles of structural distortion in epidermolysis bullosa simplex pathogenesis. *J Invest Dermatol.* 2011;131(9):1869–1876. doi: 10.1038/jid.2011.143
102. Lalor L, Titeux M, Palisson F, Fuentes I, Yubero MJ, Tasanen K, et al. Epidermolysis bullosa simplex-generalized severe type due to keratin 5 p.Glu477Lys mutation: Genotype-phenotype correlation and in silico modeling analysis. *Pediatr Dermatol.* 2019;36(1):132–138. doi: 10.1111/pde.13722
103. Stephens K, Ehrlich P, Weaver M, Le R, Spencer A, Sybert VP. Primers for exon-specific amplification of the KRT5 gene: identification of novel and recurrent mutations in epidermolysis bullosa simplex patients. *J Invest Dermatol.* 1997;108(3):349–353. doi: 10.1111/1523-1747.ep12286486
104. Letai A, Coulombe PA, Fuchs E. Do the ends justify the mean? Proline mutations at the ends of the keratin coiled-coil rod segment are more disruptive than internal mutations. *J Cell Biol.* 1992;116(5):1181–1195. doi: 10.1083/jcb.116.5.1181
105. Hamada T, Kawano Y, Szczecińska W, Woźniak K, Yasumoto S, Kowalewski C, et al. Novel keratin 5 and 14 gene mutations in patients with epidermolysis bullosa simplex from Poland. *Arch Dermatol Res.* 2005;296(12):577–579. doi: 10.1007/s00403-005-0560-1

106. Smith TA, Steinert PM, Parry DA. Modeling effects of mutations in coiled-coil structures: case study using epidermolysis bullosa simplex mutations in segment 1a of K5/K14 intermediate filaments. *Proteins*. 2004;55(4):1043–1052. doi: 10.1002/prot.20089
107. Bowden PE, Knight AG, Liovic M. A novel mutation (p.Thr198Ser) in the 1A helix of keratin 5 causes the localized variant of epidermolysis bullosa simplex. *Exp Dermatol*. 2009;18(7):650–652. doi: 10.1111/j.1600-0625.2008.00820.x
108. Glász-Bóna A, Medvecz M, Sajó R, Lepesi-Benko R, Tulassay Z, Katona M, et al. Easy method for keratin 14 gene amplification to exclude pseudogene sequences: new keratin 5 and 14 mutations in epidermolysis bullosa simplex. *J Invest Dermatol*. 2009;129(1):229–231. doi: 10.1038/jid.2008.223
109. Liovic M, Bowden PE, Marks R, Komel R. A mutation (N177S) in the structurally conserved helix initiation peptide motif of keratin 5 causes a mild EBS phenotype. *Exp Dermatol*. 2004;13(5):332–334. doi: 10.1111/j.0906-6705.2004.00171.x
110. Geisler N, Kaufmann E, Weber K. Proteinchemical characterization of three structurally distinct domains along the protofilament unit of desmin 10 nm filaments. *Cell*. 1982;30(1):277–286. doi: 10.1016/0092-8674(82)90033-2
111. Wilson AK, Coulombe PA, Fuchs E. The roles of K5 and K14 head, tail, and R/K L L E G E domains in keratin filament assembly *in vitro*. *J Cell Biol*. 1992;119(2):401–414. doi: 10.1083/jcb.119.2.401
112. Kouklis PD, Hutton E, Fuchs E. Making a connection: direct binding between keratin intermediate filaments and desmosomal proteins. *J Cell Biol*. 1994;127(4):1049–1060. doi: 10.1083/jcb.127.4.1049
113. Geller L, Kristal L, Morel KD. Epidermolysis bullosa simplex with mottled pigmentation due to a rare keratin 5 mutation: cutaneous findings in infancy. *Pediatr Dermatol*. 2013;30(5):631–632. doi: 10.1111/pde.12206
114. Gu LH, Kim SC, Ichiki Y, Park J, Nagai M, Kitajima Y. A usual frameshift and delayed termination codon mutation in keratin 5 causes a novel type of epidermolysis bullosa simplex with migratory circinate erythema. *J Invest Dermatol*. 2003;121(3):482–485. doi: 10.1046/j.1523-1747.2003.12424.x
115. Gu LH, Coulombe PA. Defining the properties of the nonhelical tail domain in type II keratin 5: insight from a bullous disease-causing mutation. *Mol Biol Cell*. 2005;16(3):1427–1438. doi: 10.1091/mbc.e04-06-0498
116. Turcan I, Pasmooij AM, Van den Akker PC, Lemmink H, Sinke RJ, Jonkman MF. Association of epidermolysis bullosa simplex with mottled pigmentation and EXPH5 mutations. *JAMA Dermatol*. 2016;152(10):1137–1141. doi: 10.1001/jamadermatol.2016.2268
117. Castiglia D, El Hachem M, Diociaiuti A, Carbone T, De Luca N, Pascucci M, et al. T-lymphocytes are directly involved in the clinical expression of migratory circinate erythema in epidermolysis bullosa simplex patients. *Acta Derm Venereol*. 2014;94(3):307–311. doi: 10.2340/00015555-1691
118. Minakawa S, Nakano H, Nakajima K, Matsuzaki Y, Takiyoshi N, Akasaka E, et al. Mutational analysis on 16 Japanese population cases with epidermolysis bullosa simplex. *J Dermatol Sci*. 2013;72(3):330–332. doi: 10.1016/j.jdermsci.2013.08.001
119. Wiche G. Role of plectin in cytoskeleton organization and dynamics. *J Cell Sci*. 1998;111 (Pt 17):2477–2486. doi: 10.1242/jcs.111.17.2477
120. Geerts D, Fontao L, Nievers MG, Schaapveld RQ, Purkis PE, Wheeler GN, et al. Binding of integrin alpha6beta4 to plectin prevents plectin association with F-actin but does not interfere with intermediate filament binding. *J Cell Biol*. 1999;147(2):417–434. doi: 10.1083/jcb.147.2.417
121. Koster J, van Wilpe S, Kuikman I, Litjens SH, Sonnenberg A. Role of binding of plectin to the integrin beta4 subunit in the assembly of hemidesmosomes. *Mol Biol Cell*. 2004;15(3):1211–1223. doi: 10.1091/mbc.e03-09-0697
122. Bouameur JE, Favre B, Fontao L, Lingasamy P, Bégré N, Borradori L. Interaction of plectin with keratins 5 and 14: dependence on several plectin domains and keratin quaternary structure. *J Invest Dermatol*. 2014;134(11):2776–2783. doi: 10.1038/jid.2014.255
123. Tsilafakis K, Mavroidis M. Are the head and tail domains of intermediate filaments really unstructured regions? *Genes (Basel)*. 2024;15(5):633. doi: 10.3390/genes15050633
124. Te Molder L, Hoekman L, Kreft M, Bleijerveld O, Sonnenberg A. Comparative interactomics analysis reveals potential regulators of α6β4 distribution in keratinocytes. *Biol Open*. 2020;9(8):bio054155. doi: 10.1242/bio.054155
125. Castañón MJ, Walko G, Winter L, Wiche G. Plectin-intermediate filament partnership in skin, skeletal muscle, and peripheral nerve. *Histochem Cell Biol*. 2013;140(1):33–53. doi: 10.1007/s00418-013-1102-0
126. Reznicek GA, de Pereda JM, Reipert S, Wiche G. Linking integrin alpha6beta4-based cell adhesion to the intermediate filament cytoskeleton: direct interaction between the beta4 subunit and plectin at multiple molecular sites. *J Cell Biol*. 1998;141(1):209–225. doi: 10.1083/jcb.141.1.209
127. de Pereda JM, Lillo MP, Sonnenberg A. Structural basis of the interaction between integrin alpha6beta4 and plectin at the hemidesmosomes. *EMBO J*. 2009;28(8):1180–1190. doi: 10.1038/emboj.2009.48
128. Koster J, Borradori L, Sonnenberg A. Hemidesmosomes: molecular organization and their importance for cell adhesion and disease. *Handb Exp Pharmacol*. 2004;165:243–280. doi: 10.1007/978-3-540-68170-0\_9
129. Kiritsi D, Tsakiris L, Schauer F. Plectin in skin fragility disorders. *Cells*. 2021;10(10):2738. doi: 10.3390/cells10102738
130. Kiritsi D, Pigors M, Tanchcheva-Poor I, Wessel C, Arin MJ, Kohlhaase J, et al. Epidermolysis bullosa simplex ogna revisited. *J Invest Dermatol*. 2013;133(1):270–273. doi: 10.1038/jid.2012.248
131. Walko G, Vukasinovic N, Gross K, Fischer I, Sibitz S, Fuchs P, et al. Targeted proteolysis of plectin isoform 1a accounts for hemidesmosome dysfunction in mice mimicking the dominant skin blistering disease EBS-Ogna. *PLoS Genet*. 2011;7(12):e1002396. doi: 10.1371/journal.pgen.1002396
132. Takahashi Y, Rouan F, Uitto J, Ishida-Yamamoto A, Iizuka H, Owari K, et al. Plectin deficient epidermolysis bullosa simplex with 27-year-history of muscular dystrophy. *J Dermatol Sci*. 2005;37(2):87–93. doi: 10.1016/j.jdermsci.2004.11.003
133. Selcen D, Juel VC, Hobson-Webb LD, Smith EC, Stickler DE, Bite AV, et al. Myasthenic syndrome caused by plectinopathy. *Neurology*. 2011;76(4):327–336. doi: 10.1212/WNL.0b013e31820882bd
134. Natsuga K, Nishie W, Akiyama M, Nakamura H, Shinkuma S, McMillan JR, et al. Plectin expression patterns determine two distinct subtypes of epidermolysis bullosa simplex. *Hum Mutat*. 2010;31(3):308–316. doi: 10.1002/humu.21189
135. Bolling MC, Pas HH, de Visser M, Aronica E, Pfendner EG, van den Berg MP, et al. PLEC1 mutations underlie adult-onset dilated cardiomyopathy in epidermolysis bullosa simplex with muscular dystrophy. *J Invest Dermatol*. 2010;130(4):1178–1181. doi: 10.1038/jid.2009.390
136. Chiavérini C, Charlesworth A, Meneguzzi G, Lacour JP, Ortonne JP. Epidermolysis bullosa simplex with muscular dystrophy. *Dermatol Clin*. 2010;28(2):245–255. doi: 10.1016/j.det.2010.01.001
137. Natsuga K, Nishie W, Shinkuma S, Arita K, Nakamura H, Ohyama M, et al. Plectin deficiency leads to both muscular dystrophy and pyloric atresia in epidermolysis bullosa simplex. *Hum Mutat*. 2010;31(10):E1687–E1698. doi: 10.1002/humu.21330
138. Ali A, Hu L, Zhao F, Qiu W, Wang P, Ma X, et al. BPAG1, a distinctive role in skin and neurological diseases. *Semin Cell Dev Biol*. 2017;69:34–39. doi: 10.1016/j.semcdb.2017.06.005
139. Künzli K, Favre B, Chofflon M, Borradori L. One gene but different proteins and diseases: the complexity of dystonin and bullous pemphigoid antigen 1. *Exp Dermatol*. 2016;25(1):10–16. doi: 10.1111/exd.12877
140. Groves RW, Liu L, Dopping-Hepenstal PJ, Markus HS, Lovell PA, Ozoemena L, et al. A homozygous nonsense mutation within the dystonin gene coding for the coiled-coil domain of the epithelial isoform of BPAG1 underlies a new subtype of autosomal recessive epidermolysis bullosa simplex. *J Invest Dermatol*. 2010;130(6):1551–1557. doi: 10.1038/jid.2010.1

141. Ruhrberg C, Watt FM. The plakin family: versatile organizers of cytoskeletal architecture. *Curr Opin Genet Dev.* 1997;7(3):392–397. doi: 10.1016/s0959-437x(97)80154-2
142. Choi HJ, Park-Snyder S, Pascoe LT, Green KJ, Weis WI. Structures of two intermediate filament-binding fragments of desmoplakin reveal a unique repeat motif structure. *Nat Struct Biol.* 2002;9(8):612–620. doi: 10.1038/nsb818
143. Ortega E, Buey RM, Sonnenberg A, de Pereda JM. The structure of the plakin domain of plectin reveals a non-canonical SH3 domain interacting with its fourth spectrin repeat. *J Biol Chem.* 2011;286(14):12429–12438. doi: 10.1074/jbc.M110.197467
144. Jefferson JJ, Ciatto C, Shapiro L, Liem RK. Structural analysis of the plakin domain of bullous pemphigoid antigen1 (BPAG1) suggests that plakins are members of the spectrin superfamily. *J Mol Biol.* 2007;366(1):244–257. doi: 10.1016/j.jmb.2006.11.036
145. Fontao L, Favre B, Riou S, Geerts D, Jaunin F, Saurat JH, et al. Interaction of the bullous pemphigoid antigen 1 (BP230) and desmoplakin with intermediate filaments is mediated by distinct sequences within their COOH terminus. *Mol Biol Cell.* 2003;14(5):1978–1992. doi: 10.1091/mbc.e02-08-0548
146. Borradori L, Chavanas S, Schaapveld RQ, Gagnoux-Palacios L, Calafat J, Meneguzzi G, et al. Role of the bullous pemphigoid antigen 180 (BP180) in the assembly of hemidesmosomes and cell adhesion — reexpression of BP180 in generalized atrophic benign epidermolysis bullosa keratinocytes. *Exp Cell Res.* 1998;239(2):463–476. doi: 10.1006/excr.1997.3923
147. Borradori L, Sonnenberg A. Structure and function of hemidesmosomes: more than simple adhesion complexes. *J Invest Dermatol.* 1999;112(4):411–418. doi: 10.1046/j.1523-1747.1999.00546.x
148. Hopkinson SB, Jones JC. The N terminus of the transmembrane protein BP180 interacts with the N-terminal domain of BP230, thereby mediating keratin cytoskeleton anchorage to the cell surface at the site of the hemidesmosome. *Mol Biol Cell.* 2000;11(1):277–286. doi: 10.1091/mbc.11.1.277
149. Favre B, Fontao L, Koster J, Shafaatian R, Jaunin F, Saurat JH, et al. The hemidesmosomal protein bullous pemphigoid antigen 1 and the integrin beta 4 subunit bind to ERBIN. Molecular cloning of multiple alternative splice variants of ERBIN and analysis of their tissue expression. *J Biol Chem.* 2001;276(35):32427–32436. doi: 10.1074/jbc.M011005200
150. Takeichi T, Nanda A, Liu L, Aristodemou S, McMillan JR, Sugiura K, et al. Founder mutation in dystonin-e underlying autosomal recessive epidermolysis bullosa simplex in Kuwait. *Br J Dermatol.* 2015;172(2):527–531. doi: 10.1111/bjd.13294
151. Al Towjiry M, Alanazi AM, Eldesoky F, Alharthi YH, Albalawi IA. Epidermolysis bullosa simplex with dystonin gene mutation: First reported case in Saudi Arabia. *Cureus.* 2023;15(8):e43206. doi: 10.7759/cureus.43206
152. Cappuccio G, Pinelli M, Torella A, Alagia M, Auricchio R, Staiano A, et al. Expanding the phenotype of DST-related disorder: A case report suggesting a genotype/phenotype correlation. *Am J Med Genet A.* 2017;173(10):2743–2746. doi: 10.1002/ajmg.a.38367
153. Ostrowski M, Carmo NB, Krumeich S, Fanget I, Raposo G, Savina A, et al. Rab27a and Rab27b control different steps of the exosome secretion pathway. *Nat Cell Biol.* 2010;12(1):19–30; sup pp 1–13. doi: 10.1038/ncb2000
154. McGrath JA. Recently identified forms of epidermolysis bullosa. *Ann Dermatol.* 2015;27(6):658–666. doi: 10.5021/ad.2015.27.6.658
155. Monteleon CL, Lee IY, Ridky TW. Exophilin-5 supports lysosome-mediated trafficking required for epidermal differentiation. *J Invest Dermatol.* 2019;139(10):2219–2222.e6. doi: 10.1016/j.jid.2019.04.014
156. Liu L, Mellerio JE, Martinez AE, McMillan JR, Aristodemou S, Parsons M, et al. Mutations in EXPH5 result in autosomal recessive inherited skin fragility. *Br J Dermatol.* 2014;170(1):196–199. doi: 10.1111/bjd.12723
157. Pigors M, Schwieger-Briel A, Leppert J, Kiritsi D, Kohlhasse J, Bruckner-Tuderman L, et al. Molecular heterogeneity of epidermolysis bullosa simplex: contribution of EXPH5 mutations. *J Invest Dermatol.* 2014;134(3):842–845. doi: 10.1038/jid.2013.373
158. Rashidghamat E, Ozoemena L, Liu L, McGrath JA, Martinez AE, Mellerio JE. Mutations in EXPH5 underlie a rare subtype of autosomal recessive epidermolysis bullosa simplex. *Br J Dermatol.* 2016;174(2):452–453. doi: 10.1111/bjd.14047
159. Vahidnezhad H, Youssefian L, Saeidian AH, Touati A, Sotoudeh S, Jazayeri A, et al. Next generation sequencing identifies double homozygous mutations in two distinct genes (EXPH5 and COL17A1) in a patient with concomitant simplex and junctional epidermolysis bullosa. *Hum Mutat.* 2018;39(10):1349–1354. doi: 10.1002/humu.23592
160. Vermeer MC, Al-Shinnag M, Silljé HH, Gaytan AE, Murrell DF, McGaughan J, et al. A translation re-initiation variant in KLHL24 also causes epidermolysis bullosa simplex and dilated cardiomyopathy via intermediate filament degradation. *Br J Dermatol.* 2022;187(6):1045–1048. doi: 10.1111/bjd.21832
161. Hedberg-Oldfors C, Abramsson A, Osborn DPS, Danielsson O, Fazlinezhad A, Nilipour Y, et al. Cardiomyopathy with lethal arrhythmias associated with inactivation of KLHL24. *Hum Mol Genet.* 2019;28(11):1919–1929. doi: 10.1093/hmg/ddz032
162. Vermeer MC, Bolling MC, Bliley JM, Arevalo Gomez KF, Pavez-Giani MG, Kramer D, et al. Gain-of-function mutation in ubiquitin-ligase KLHL24 causes desmin degradation and dilatation in hiPSC-derived engineered heart tissues. *J Clin Invest.* 2021;131(17):e140615. doi: 10.1172/JCI140615
163. Has C. The “Kelch” surprise: KLHL24, a new player in the pathogenesis of skin fragility. *J Invest Dermatol.* 2017;137(6):1211–1212. doi: 10.1016/j.jid.2017.02.011
164. Kotalevskaia YY, Stepanov VA. Syndromic epidermolysis bullosa simplex subtype due to mutations in the *KLHL24* gene: series of case reports in Russian families. *Front Med (Lausanne).* 2024;11:1418239. doi: 10.3389/fmed.2024.1418239
165. Xu X, Zhao J, Wang C, Qu X, Ran M, Ye F, et al. Case Report: *De novo* *KLHL24* gene pathogenic variants in Chinese twin boys with epidermolysis bullosa simplex. *Front Genet.* 2021;12:729628. doi: 10.3389/fgene.2021.729628
166. Fitter S, Tetaz TJ, Berndt MC, Ashman LK. Molecular cloning of cDNA encoding a novel platelet-endothelial cell tetra-span antigen, PETA-3. *Blood.* 1995;86(4):1348–1355.
167. Hasegawa H, Kishimoto K, Yanagisawa K, Terasaki H, Shimadzu M, Fujita S. Assignment of SFA-1 (PETA-3), a member of the transmembrane 4 superfamily, to human chromosome 11p15.5 by fluorescence in situ hybridization. *Genomics.* 1997;40(1):193–196. doi: 10.1006/geno.1996.4563
168. Whittock NV, McLean WH. Genomic organization, amplification, fine mapping, and intragenic polymorphisms of the human hemidesmosomal tetraspanin CD151 gene. *Biochem Biophys Res Commun.* 2001;281(2):425–430. doi: 10.1006/bbrc.2001.4384
169. Ashman LK. CD151. *J Biol Regul Homeost Agents.* 2002;16(3):223–226.
170. Sterk LM, Geuijen CA, Oomen LC, Calafat J, Janssen H, Sonnenberg A. The tetraspan molecule CD151, a novel constituent of hemidesmosomes, associates with the integrin alpha6beta4 and may regulate the spatial organization of hemidesmosomes. *J Cell Biol.* 2000;149(4):969–982. doi: 10.1083/jcb.149.4.969
171. Berditchevski F, Gilbert E, Griffiths MR, Fitter S, Ashman L, Jenner SJ. Analysis of the CD151-alpha3beta1 integrin and CD151-tetraspanin interactions by mutagenesis. *J Biol Chem.* 2001;276(44):41165–41174. doi: 10.1074/jbc.M104041200
172. Naylor RW, Watson E, Williamson S, Preston R, Davenport JB, Thornton N, et al. Basement membrane defects in CD151-associated glomerular disease. *Pediatr Nephrol.* 2022;37(12):3105–3115. doi: 10.1007/s00467-022-05447-y
173. Rahmani N, Talebi S, Hoseini R, Asghari Kollahi N, Shojaei A. New report of a different clinical presentation of *CD151* splicing mutation

(c.351+2T>C): Could *TSPAN11* be considered as a potential modifier gene for *CD151*? *Mol Syndromol*. 2022;13(3):212–220. doi: 10.1159/000519633

174. Brogna S, Wen J. Nonsense-mediated mRNA decay (NMD) mechanisms. *Nat Struct Mol Biol*. 2009;16(2):107–113. doi: 10.1038/nsmb.1550

175. Kagan A, Feld S, Chemke J, Bar-Khayim Y. Occurrence of hereditary nephritis, pretibial epidermolysis bullosa and beta-thalassemia minor in two siblings with end-stage renal disease. *Nephron*. 1988;49(4):331–332. doi: 10.1159/000185086

176. Shemanko CS, Mellerio JE, Tidman MJ, Lane EB, Eady RA. Severe palmo-plantar hyperkeratosis in Dowling-Meara epidermolysis bullosa simplex caused by a mutation in the keratin 14 gene (KRT14). *J Invest Dermatol*. 1998;111(5):893–895. doi: 10.1046/j.1523-1747.1998.00388.x

177. Hut PH, v d Vlies P, Jonkman MF, Verlind E, Shimizu H, Buys CH, Scheffer H. Exempting homologous pseudogene sequences from polymerase chain reaction amplification allows genomic keratin 14 hotspot mutation analysis. *J Invest Dermatol*. 2000;114(4):616–619. doi: 10.1046/j.1523-1747.2000.00928.x

178. Kang TW, Lee JS, Kim SE, Oh SW, Kim SC. Novel and recurrent mutations in Keratin 5 and 14 in Korean patients with

epidermolysis bullosa simplex. *J Dermatol Sci*. 2010;57(2):90–94. doi: 10.1016/j.jdermsci.2009.12.002

179. Mazzanti C, Gobello T, Posteraro P, Paradisi M, Meneguzzi G, Chinni L, et al. 180-kDa bullous pemphigoid antigen defective generalized atrophic benign epidermolysis bullosa: report of four cases with an unusually mild phenotype. *Br J Dermatol*. 1998;138(5):859–866. doi: 10.1046/j.1365-2133.1998.02226.x

180. Ruzzi L, Pas H, Posteraro P, Mazzanti C, Didona B, Owaribe K, et al. A homozygous nonsense mutation in type XVII collagen gene (COL17A1) uncovers an alternatively spliced mRNA accounting for an unusually mild form of non-Herlitz junctional epidermolysis bullosa. *J Invest Dermatol*. 2001;116(1):182–187. doi: 10.1046/j.1523-1747.2001.00229.x

181. Titeux M, Pendaries V, Tonasso L, Décha A, Bodemer C, Hovnanian A. A frequent functional SNP in the MMP1 promoter is associated with higher disease severity in recessive dystrophic epidermolysis bullosa. *Hum Mutat*. 2008;29(2):267–276. doi: 10.1002/humu.20647

182. Bateman JF, Boot-Handford RP, Lamandé SR. Genetic diseases of connective tissues: cellular and extracellular effects of ECM mutations. *Nat Rev Genet*. 2009;10(3):173–183. doi: 10.1038/nrg2520

**Участие авторов:** все авторы несут ответственность за содержание и целостность статьи. Концепция и дизайн статьи, редактирование — А.Э. Карамова; анализ литературы, сбор и обработка материала, написание текста статьи — В.В. Чикин. Все авторы внесли существенный вклад в разработку концепции, проведение исследования и подготовку статьи, прочли и одобрили финальную версию перед публикацией.

**Authors' participation:** all authors are responsible for the content and integrity of the entire article. Concept and design of the article, editing — Arfenya E. Karamova; literature analysis, collection and processing of material, manuscript writing — Vadim V. Chikin. All authors made a substantial contribution to the conception of the work, acquisition, analysis, interpretation of data for the work, drafting and revising the work, final approval of the version to be published and agree to be accountable for all aspects of the work.

## Информация об авторах

\*Карамова Арфеня Эдуардовна — к.м.н., доцент; адрес: Россия, 107076, Москва, ул. Короленко, д. 3, стр. 6; ORCID: <https://orcid.org/0000-0003-3805-8489>; eLibrary SPIN: 3604-6491; e-mail: [karamova@cnikvi.ru](mailto:karamova@cnikvi.ru)

Чикин Вадим Викторович — д.м.н., старший научный сотрудник; ORCID: <http://orcid.org/0000-0002-9688-2727>; eLibrary SPIN: 3385-4723; e-mail: [chikin@cnikvi.ru](mailto:chikin@cnikvi.ru)

## Information about the authors

\*Arfenya E. Karamova — MD, Cand. Sci. (Med.), Assistant Professor; address: 3 bldg 6 Korolenko street, 107076 Moscow, Russia; ORCID: <https://orcid.org/0000-0003-3805-8489>; eLibrary SPIN: 3604-6491; e-mail: [karamova@cnikvi.ru](mailto:karamova@cnikvi.ru)

Vadim V. Chikin — MD, Dr. Sci. (Med.), Senior Research Associate; ORCID: <http://orcid.org/0000-0002-9688-2727>; eLibrary SPIN: 3385-4723; e-mail: [chikin@cnikvi.ru](mailto:chikin@cnikvi.ru)

Статья поступила в редакцию: 21.05.2025

Принята к публикации: 28.10.2025

Опубликована онлайн: 25.11.2025

Submitted: 21.05.2025

Accepted: 28.10.2025

Published online: 25.11.2025

DOI: <https://doi.org/10.25208/vdv16925>

EDN: seqiqo

## Систематизация мирового опыта двух десятилетий применения мази такролимуса по незарегистрированным показаниям (off-label). Фундаментальные сведения о препарате, применение при витилиго и фиброзирующих заболеваниях соединительной ткани

© Петрунин Д.Д.

«ЛЕО Фармасьютикал Продактс», Москва, Россия

Созданный в 1990-е годы и вошедший в клиническую практику в первой декаде XXI в. препарат такролимуса в форме мази (известен во всех странах под торговым названием Протопик®) стал первым и наиболее активным представителем класса топических ингибиторов кальциневрина (ТИК) и первой за полвека альтернативой топическим глюкокортикостероидам (ТГКС) по своей противовоспалительной активности. Уникальный механизм действия (селективный Т-клеточный иммуносупрессант) и отсутствие характерных для ТГКС побочных эффектов сделали его ценным инструментом в терапевтическом арсенале дерматологов. На сегодняшний день мазь такролимуса входит во все возможные международные и национальные клинические рекомендации по лечению атопического дерматита, являющегося единственным зарегистрированным показанием к применению, имея наивысший уровень доказательности (1A). К сожалению, по ряду причин, преимущественно коммерческого характера, компания-производитель не стала инвестировать в программу клинических испытаний, которые позволили бы зарегистрировать мазь такролимуса по другим показаниям; в то же время очевидно, что Т-клеточный иммунный ответ играет ключевую роль в патогенезе широкого спектра дерматозов и фармакодинамика такролимуса полностью отвечает задаче их лечения. В связи с этим за два минувших десятилетия независимыми исследователями были проведены сотни клинических исследований, включая высокодоказательные двойные слепые рандомизированные, обеспечившие доказательную базу, которая позволила включить мазь такролимуса в клинические рекомендации по широкому спектру незарегистрированных показаний. Цель данного обзора — систематизация упомянутого мирового опыта для повышения осведомленности о нем клиницистов и более рационального практического использования ценного клинического инструмента, коим является мазь такролимуса. В первой части данного обзора (вторая будет опубликована позднее) приведены общие сведения о мази такролимуса, включая историю разработки, фармакологические характеристики и особенности клинического применения, а также затронута проблема off-label применения препаратов. Будет проанализирована доказательная база по применению мази такролимуса для лечения витилиго и фиброзирующих заболеваний соединительной ткани.

**Ключевые слова:** мазь такролимуса; наружное применение; незарегистрированные показания

**Конфликт интересов:** Д.Д. Петрунин является сотрудником ООО «ЛЕО Фармасьютикал Продактс».

**Источник финансирования:** рукопись подготовлена и опубликована за счет финансирования по месту работы автора.

**Для цитирования:** Петрунин Д.Д. Систематизация мирового опыта двух десятилетий применения мази такролимуса по незарегистрированным показаниям (off-label). Фундаментальные сведения о препарате, применение при витилиго и фиброзирующих заболеваниях соединительной ткани. Вестник дерматологии и венерологии. 2025;101(5):45–57.

DOI: <https://doi.org/10.25208/vdv16925> EDN: seqiqo



DOI: <https://doi.org/10.25208/vdv16925>

EDN: seqiqo

# Systematization of the two-decade world experience using tacrolimus ointment off-label. Fundamental information on the product, its use in vitiligo and fibrosing connective tissue diseases

© Dmitry D. Petrunin

LEO Pharmaceutical Products LLC, Moscow, Russia

Developed in the 1990s and introduced into clinical practice in the first decade of the 21st century, tacrolimus ointment (known worldwide under the trade name Protopic®) became the first and most potent member of the class of topical calcineurin inhibitors (TCIs) and the first alternative to topical glucocorticosteroids (TGCs) in terms of its anti-inflammatory activity in half a century. Its unique mechanism of action (selective T-cell immunosuppressant) and the absence of side effects typical of TGCs have made it a valuable tool in the therapeutic arsenal of dermatologists. Today, tacrolimus ointment is included in all possible international and national clinical guidelines for the treatment of atopic dermatitis, which is the only registered indication, and has the highest level of evidence (1A). Unfortunately, for a number of reasons, mostly commercial in nature, the manufacturer did not invest in a clinical trial program that would have allowed the registration of tacrolimus ointment for other indications. However, it is clear that the T-cell immune response plays a crucial role in pathogenesis of a wide range of dermatoses, and the pharmacodynamics of tacrolimus are well-suited for their treatment. In this regard, over the past two decades, hundreds of clinical studies have been conducted by independent investigators including well-designed double-blind randomized studies that have provided the evidence base for including tacrolimus ointment in the clinical guidelines for a wide range of off-label indications. The purpose of this review is to systematize the aforementioned global experience in order to raise awareness of clinicians and make more rational practical use of the valuable clinical tool, that is tacrolimus ointment. The first part of this review (the second part will be published later) provides general information on tacrolimus ointment including the history of its development, pharmacological characteristics and clinical applications as well as addressing off-label drug use. The evidence base for the use of tacrolimus ointment in the treatment of vitiligo and fibrosing connective tissue diseases will be analyzed.

**Keywords:** tacrolimus ointment; topical application; off-label indications

**Conflict of interest:** Dmitry D. Petrunin is an employee of LEO Pharmaceutical Products LLC.

**Funding source:** the manuscript was prepared and published through funding at the place of the author's employment.

**For citation:** Petrunin DD. Systematization of the two-decade world experience using tacrolimus ointment off-label. Fundamental information on the product, its use in vitiligo and fibrosing connective tissue diseases. Vestnik Dermatologii i Venerologii. 2025;101(5):45–57. DOI: <https://doi.org/10.25208/vdv16925> EDN: seqiqo



## Введение

С момента появления в дерматологической практике топических глюкокортикостероидов (ТГКС), революционизировавших лечение широчайшего спектра воспалительных, аллергических и аутоиммунных кожных болезней, появилось несколько новых важных классов наружных лекарственных средств, таких как ретиноиды, аналоги витамина D, ингибиторы янус-киназ, ингибиторы фосфодиэстеразы, агонисты арилуглеводородных рецепторов и т.д. Среди них важное место занимают топические ингибиторы кальциневрина (ТИК), ставшие первой за 50 лет реальной альтернативой ТГКС по выраженности противовоспалительного и иммуносупрессивного эффекта, но не обладающие при этом характерными для глюкокортикостероидных гормонов побочными эффектами [1–4]. Первым и наиболее активным представителем класса ТИК стал такролимус в форме мази (Протопик®) [5, 6], зарегистрированный для лечения среднетяжелого и тяжелого атопического дерматита в 2000 г. в Японии, в 2001 г. — в США, в 2002 г. — в ЕС и в 2011 г. — в Российской Федерации.

На сегодняшний день по применению мази такролимуса для лечения атопического дерматита накоплена огромная доказательная база, включающая несколько метаанализов, в которых обобщены данные множества качественных двойных слепых рандомизированных контролируемых клинических исследований с участием в общей сложности десятков тысяч пациентов [6–11], что обеспечивает наивысший уровень доказательности с позиций доказательной медицины. Так, в российские федеральные клинические рекомендации по лечению атопического дерматита он входит с уровнем убедительности и достоверности рекомендаций 1А [12].

При этом в силу ряда причин, преимущественно коммерческого характера, компании — производители мази такролимуса и крема пимекролимуса («Астеллас» и «Новартис» соответственно) не стали инвестировать в программу клинических испытаний этих препаратов для лечения других кожных заболеваний, что необходимо для регистрации новых показаний. В то же время механизм действия (селективная супрессия Т-клеточного иммунного ответа) патогенетически обосновывает применение ТИК при широком спектре других дерматозов, а накопленный клинический опыт, включая большое количество качественных рандомизированных исследований, проведенных независимыми группами ученых, говорит об эффективности и перспективности применения ТИК по многим другим показаниям, помимо атопического дерматита.

В 2013 и 2014 гг. профессорами О.Ю. Олисовой и соавт. [13] и Л.С. Кругловой и соавт. [14] были опубликованы два прекрасных обзора литературы, посвященных применению мази такролимуса по незарегистрированным показаниям (off-label). Аналогичные работы встречаются и в зарубежной литературе, например U.R. Hengge (2013) [15]. В то же время за минувшее десятилетие был накоплен большой массив новых клинических данных по этой теме, что актуализирует их систематизацию в новом обзоре.

## Такролимус: общие сведения

Говоря о классе ингибиторов кальциневрина, необходимо охарактеризовать иммунофизиологическую роль ключевой мишени их действия — серин-треониновой фосфатазы кальциневрина, широко распростра-

ненной в клетках эукариот и играющей важную и многогранную биологическую роль. Кальциневрин имеет множество субстратов — это и факторы транскрипции (в частности, NFAT, FOXO, MEF2, TFEB), ряд рецепторов и их каналов, некоторые белки митохондрий, в том числе участвующие в регуляции процессов клеточной смерти, и микротрубулы, что обуславливает его важность для целого ряда систем и их функций, в числе которых можно отметить высшую нервную деятельность (обучение, память), физиологию сердечно-сосудистой системы, почек, развитие мышечных волокон и, конечно, иммунную систему [16–19].

Важнейшей с точки зрения человеческой физиологии и фармакодинамики лекарственных средств класса ингибиторов кальциневрина является роль данной фосфатазы в иммунном ответе. Активация Т-клеточного рецептора после презентирования антигена наивному Т-лимфоциту антиген-представляющей клеткой вызывает сигнальный каскад, активирующий фосфолипазу С-гамма, которая гидролизует фосфатидилинозитол-4,5-бисфосфат с образованием вторичных мессенджеров, диацилглицерола и инозитол-1,4,5-трисфосфата. Последний связывается с расположенными на эндоплазматическом ретикулеуме рецепторами и вызывает выход в цитоплазму ионов кальция. Повышение цитоплазматической концентрации кальция приводит к активации кальциневрина — образуется комплекс «кальциневрин + кальций + кальмодулин», который вызывает дефосфорилирование цитоплазматического фрагмента факторов транскрипции, относящихся к семейству NFAT (Nuclear Factor of Activated T-cells — ядерный фактор активированных Т-клеток). Следует отметить, что семейство факторов NFAT в своей гиперфосфорилированной форме является основным субстратом для кальциневрина в иммунных клетках, а также кардиомиоцитах и скелетных миоцитах. Дефосфорилирование NFAT вызывает конформационные изменения, делающие возможной транслокацию этих факторов в ядро клетки, а также повышает их аффинность к определенным последовательностям ДНК. После этого происходит транслокация NFAT в ядро, где фактор взаимодействует с регуляторными элементами, стимулируя экспрессию генов ключевых для Т-клеточного иммунного ответа цитокинов и хемокинов, в том числе IL-2, IL-3, IL-4, IL-5, IL-13, IL-17, ИФН- $\gamma$ , ФНО- $\alpha$  и т.д. Для того чтобы NFAT продолжал находиться в активированном состоянии, требуется постоянная активность кальциневрина; снижение уровня кальция в цитоплазме (например, при прекращении антигенной стимуляции) или фармакологическое ингибирование кальциневрина приводит к рефосфорилированию NFAT и его выведению из ядра клетки обратно в цитоплазму [19–23].

Исходя из описанного механизма очевидно, что ингибирование кальциневрина приведет к невозможности активации факторов NFAT и, таким образом, активации Т-лимфоцита, не давая развиться Т-клеточному иммунному ответу. Эта предпосылка легла в основу появления нового класса иммуносупрессивных средств — ингибиторов кальциневрина.

Первым представителем данного класса стал имеющий несколько отличающийся от такролимуса механизм действия, но приводящий к тому же результату — ингибированию кальциневрина — циклоспорин, открытый в 1976 г. Его применение в трансплантологии совершило настоящий переворот, поскольку он вызы-

вал мощную Т-клеточную супрессию, но при этом, в отличие от ранее применявшихся метотрексата, азатиоприна и пр., не обладал цитостатическими свойствами и практически не оказывал миелотоксического действия [20, 24, 25].

В 1983 г. японская компания «Фуджисава» открыла научно-исследовательскую лабораторию в научном парке Цукуба, ориентированную на поиск биологически активных метаболитов с иммуномодулирующими свойствами. Используя смешанную лимфоцитарную реакцию для оценки, данная лаборатория провела скрининг более 10 тыс. образцов метаболитов, продуцируемых полученными из почвы микроорганизмами, и в 1984 г. из образца почвы, взятого с горы Цукуба, был выделен представитель рода стрептомицетов *Streptomyces tsukubaensis* (вид получил название в честь горы, где он был обнаружен), который продуцировал макролидное соединение, продемонстрировавшее мощный иммуносупрессивный эффект. Данное соединение получило шифр FK506, а впоследствии — МНН такролимус (данное МНН де-факто является аббревиатурой, в которой Т взято от английского написания названия горы Tsukuba, -акрол- — макролид и -имус — иммуносупрессант) [1, 26, 27]. Кроме того, были выделены два макролидных соединения, продуцировавшихся штаммами *Streptomyces hygroscopicus* и также обладавших способностью ингибировать кальциневрин; однако они обладали гораздо меньшей иммуносупрессивной активностью, чем такролимус, в связи с чем их разработка была прекращена [28, 29]. Тем не менее в дальнейшем вид *St. hygroscopicus* был использован для получения соединения, которому было присвоено МНН пимекролимус. Несмотря на вдвое меньшую активность в сравнении с такролимусом (в одной публикации он был назван «минорным вариантом такролимуса» [4]), данный агент также нашел свое место в клинической практике [4, 30].

Хотелось бы внести некоторую терминологическую ясность в отношении термина «макролид», поскольку у врачей он чаще всего ассоциируется с антибиотиками. Макролидами называются химические соединения, имеющие в своей структуре макроциклическое кольцо атомов углерода, закрытое лактонизацией. Изначально термин «макролиды» был предложен R.B. Woodward для обозначения антибиотиков, имеющих макроциклическую лактонную структуру [31], однако в дальнейшем он приобрел более широкую трактовку [32–34]. При этом многие представители макролидов обладают иммуномодулирующим и противовоспалительным действием в дополнение к основному антибактериальному или противогрибковому. Так, широкий спектр подобных эффектов описан для таких антибиотиков, как эритромицин, кларитромицин, рокситромицин [35].

Возникает также вопрос: какой эволюционный смысл заложен в продукцию прокариотами соединений, ингибирующих кальциневрин? Дело в том, что данные продуценты конкурируют за среду обитания и пищевые ресурсы с эукариотами — грибами, использующими кальциневрин в своем клеточном цикле; ингибирование кальциневрина грибов препятствует их росту и дает конкурентное преимущество [4, 36, 37]. Собственно по этой причине препараты класса ингибиторов кальциневрина демонстрируют некоторый противогрибковый эффект в качестве «положительного побочного». Так, на ранних этапах изучения такролимуса было продемонстрировано, что он обладал высокой активностью

в отношении *Fusarium oxysporum* и *Aspergillus fumigatus*, но не имел активности против дерматофитов и дрожжей [38]. Позднее была обнаружена его активность в отношении грибов рода *Malassezia* [4, 39, 40], что повышает ценность такролимуса при лечении себорейного дерматита и разноцветного лишая off-label, а также атопического дерматита с поражением лица и шеи, где сенсibilизация к данным грибам играет особенно значимую роль [41].

Полученное учеными Фуджисавы соединение — такролимус — продемонстрировало очень высокую иммуносупрессивную активность *in vitro*: при сравнении способности подавлять смешанную лимфоцитарную реакцию с циклоспорином А и преднизолоном значения IC<sub>50</sub> (ингибирующей концентрации, подавляющей реакцию на 50%) в модели на мышах получены значения 0,32 нмоль для такролимуса, 27 нмоль для циклоспорина и 17 нмоль для преднизолона, а в человеческой модели — соответственно 0,22 нмоль, 14 нмоль и 80 нмоль, т.е. иммуносупрессивная активность такролимуса превосходила таковую компараторов на порядки. В дальнейшем исследования по изучению способности ингибировать цитотоксическую реакцию Т-лимфоцитов за счет подавления экспрессии IL-2 и его рецептора дали значения IC<sub>50</sub> 0,1 нмоль для такролимуса и 10 нмоль для циклоспорина, т.е. активность такролимуса была в 100 раз выше [26, 38, 42].

Эти сведения заложили фундаментальные основы для системного применения такролимуса в трансплантологии — основную патогенетическую роль в отторжении трансплантата играют Т-клеточные реакции, опосредуемые CD8<sup>+</sup> цитотоксическими лимфоцитами и «дирижерами» — Th1-клетками. В 1989 г. начались клинические испытания такролимуса в трансплантологии, и в 1993 г. он был впервые зарегистрирован под торговым наименованием Prograf®, став новой революцией в этой области медицины: его эффективность значительно превосходила предшественника — циклоспорин А [1, 43, 44]. В дальнейшем была продемонстрирована эффективность системной терапии такролимусом при широком спектре аутоиммунных заболеваний, включая дерматологические. Это, в принципе, было ожидаемо исходя из их Т-клеточного патогенеза [1, 45, 46]. Примечательно, что на ранних этапах изучения в отношении пимекролимуса также предпринимались попытки его системного применения, однако в дальнейшем от них отказались — пимекролимус применяется только наружно [47, 48].

Своего рода «счастливой случайностью» для дерматологии стал неожиданный положительный побочный эффект, наблюдавшийся у трансплантологических пациентов, которые получали системную терапию такролимусом, — при наличии фонового атопического дерматита или псориаза отмечалось выраженное их улучшение [1, 49]. На основании данного наблюдения зародилась концепция о наружном применении такролимуса для лечения различных кожных заболеваний, избегая при этом системных побочных эффектов. В 1996 г. начались клинические испытания такролимуса в форме мази, и в начале XXI в. он вышел на мировые рынки под торговым названием Protopic®. В торговые названия Програф® и Протопик® заложена определенная семантика: graf в названии системного препарата Prograf® взято от англ. graft (трансплантат), т.е. «Pro-graf» = «для трансплантата», а topic в назва-

нии Protopic® — от англ. topical (местный, наружный), т.е. «Pro-topic» = «для местного применения».

Каким же образом реализуется механизм действия такролимуса? Для проявления кальциневрин-ингибирующей активности он предварительно должен связаться с белком семейства иммуофилинов FKBP (FK Binding Protein = FK-связывающий белок, от исходного шифра такролимуса — FK506), также известным как иммуофилин-12 [4, 20, 49]. Для справки: иммуофилины — это эндогенные цитозольные пептидил-пролил цис/транс-изомеразы (PPI), участвующие в процессах фолдинга протеинов и многих других клеточных функциях [20, 50]. Комплекс такролимус + иммуофилин-12 ингибирует кальциневрин, делая невозможным дефосфорилирование фактора активации транскрипции NFAT и, таким образом, его транслокацию в ядро, что предотвращает активацию лимфоцита и экспрессию широкого спектра провоспалительных цитокинов (рис. 1) [4, 20, 49]. Это принципиально отличает механизм действия такролимуса от механизма действия глюкокортикостероидов — последние являются неселективными иммуносупрессантами, а также вызывают множественные эндокринные и метаболические эффекты (рис. 2) [51, 52].

Различиями механизма действия объясняется важное отличие такролимуса от ТГКС — отсутствие характерных для ГКС побочных эффектов, в том числе атрофогенности и негативного влияния на морфофункциональные характеристики эпидермального барьера. В отличие от последних терапия мазью такролимуса приводит к улучшению структуры и толщины эпидермиса, не оказывает негативного влияния на синтез коллагена, повышает гидратацию, целостность и когезию

рогового слоя, снижает в нем протеазную активность и его pH, приводит к уменьшению трансэпидермальной потери воды, положительно влияет на протяженность липидных мембран в межклеточных пространствах рогового слоя (табл. 1) [53, 54]. Это ценное свойство дает возможность применять мазь такролимуса значительно более длительное время, чем ТГКС, в том числе для поддерживающей терапии, что важно для многих дерматозов с хроническим рецидивирующим течением.

В то же время мазь такролимуса обладает и некоторыми характерными для класса ТИК специфическими побочными эффектами. Наиболее типичными являются жжение и гиперемия кожи в первые дни лечения, наблюдаемые у многих пациентов. Их связывают с высвобождением нейромедиаторов, в частности субстанции Р, из нейросекреторных гранул сенсорных нервных окончаний в коже — одним из предполагаемых механизмов становится фосфорилирование TRPV1, в дальнейшем, по мере истощения запасов нейромедиаторов, происходит нивелирование жжения и достигается противозудный эффект [55, 56]. Данный побочный эффект ограничивает возможность применения мази такролимуса в качестве стартовой терапии при островоспалительных процессах, где он может быть усугублен. В подобных случаях предпочтительно начинать лечение ТГКС с возможностью перехода на мазь такролимуса в дальнейшем.

#### Применение мази такролимуса

##### по незарегистрированным показаниям (off-label)

Медицинской науке известны сотни болезней кожи, в основе патогенеза которых лежат нарушения

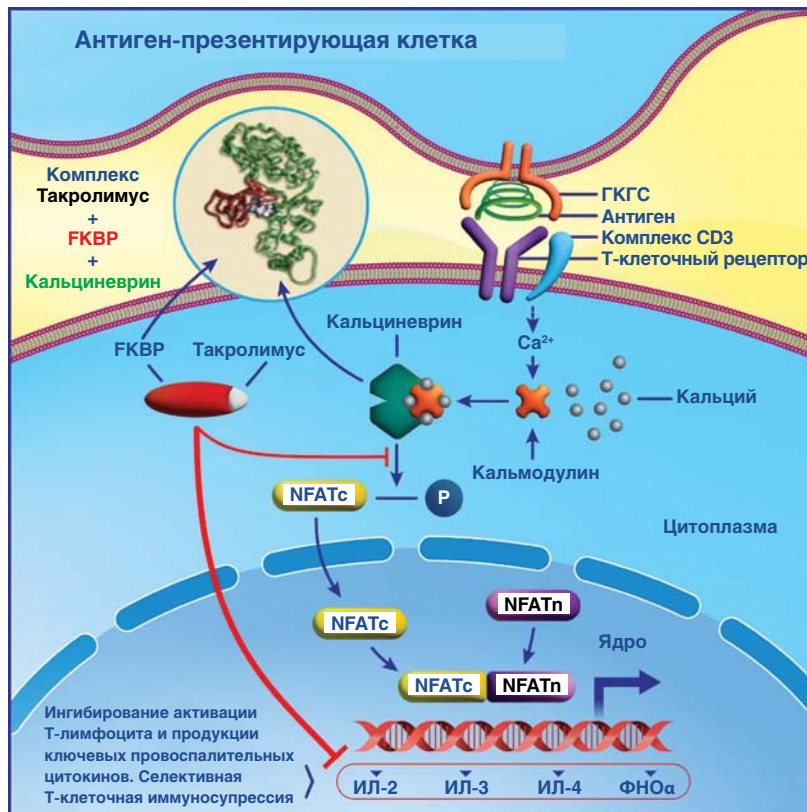


Рис. 1. Механизм действия такролимуса. Селективная Т-клеточная иммуносупрессия  
Fig. 1. Tacrolimus mode of action. Selective T-cell immune suppression

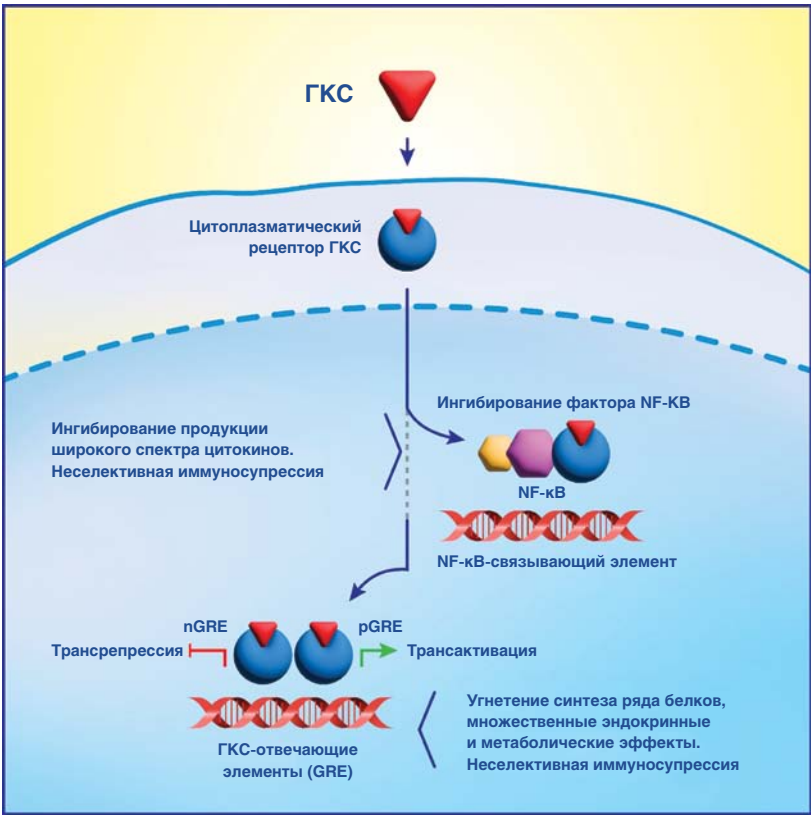


Рис. 2. Механизм действия глюкокортикостероидов. Неселективная иммуносупрессия, множественные эндокринные и метаболические эффекты  
Fig. 2. Glucocorticosteroids mode of action. Non-selective immune suppression, multiple endocrine and metabolic effects

Т-клеточного иммунного ответа, при которых применение селективного Т-клеточного иммуносупрессанта является научно обоснованным и клинически оправданным. Неудивительно, что появление класса ТИК вызвало большой интерес медицинского сообщества,

приведший к накоплению опыта применения препаратов данного класса, выходящего далеко за рамки зарегистрированных в инструкции показаний. Накопленная на сегодняшний день доказательная база позволила включить мазь такролимуса в многочисленные клини-

Таблица 1. Влияние терапии ТГКС и мастью такролимуса (Протопик®) на различные параметры эпидермального барьера (на основе [53])  
Table 1. Effect of TGCs and tacrolimus ointment (Protopic®) on various parameters of the epidermal barrier (based on [53])

Свойство	Метод/параметр	ТГКС	Такролимус
Структура и толщина эпидермиса	ОКТ	Отрицательно	Тенденция к положительно
	УЗИ	Отрицательно	Положительно
	Синтез коллагена	Отрицательно	Положительно
Целостность и когезия рогового слоя	Удаление липкой лентой/ТЭПВ	Отрицательно	Положительно
	Белки плотных контактов	Отрицательно	Нейтрально/отрицательно < ТГКС
Протеолитическая активность в роговом слое	Активность протеаз	Отрицательно	Положительно
Эффект на pH	pH-метрия	Отрицательно	Положительно
Гидратация	Проводимость/корнеометрия	Положительно	Положительно
Липидные пластины	Биопсия/ТЭМ	Положительно	Положительно > ТГКС
Нарушение дифференцировки	Филаггрин и Na-ПКК	Отрицательно	Нейтрально/положительно
Экспрессия антимикробных пептидов	ИФА	Отрицательно	Нейтрально/положительно

Примечание. ОКТ — оптическая когерентная томография; ТЭМ — трансмиссионная электронная микроскопия; Na-ПКК — пирролидонкарбонат натрия; ИФА — иммуноферментный анализ.  
Note. ОКТ — optical coherence tomography; ТЭМ — transmission electron microscopy; Na-ПКК — sodium pyrrolidone carbonate; ИФА — enzyme-linked immunosorbent assay.

Таблица 2. Представленность мази такролимуса в клинических рекомендациях  
Table 2. Representation of tacrolimus ointment in clinical guidelines

Клинические рекомендации	РОДВК [57]	Европейские [58–60]
Аутоиммунные фотодерматозы	—	Да
Баланопостит	—	Да
Буллезный пемфигоид	Нет	Да
Витилиго	Да	Да
Гнездная алопеция	Да	—
Гранулема кольцевидная	Да	—
Зуд	—	Да
Контактный дерматит	Да	Да
Красная волчанка	Да	Да
Красный плоский лишай	Нет	Да
Линейный IgA дерматоз	—	Да
Липоидный некробиоз	Да	—
Локализованная склеродермия	Да	Да
Пузырчатка	Нет	Да
Розацеа	Да	Да
Себорейный дерматит	Да	—
Склероатрофический лишай	Да	Да
Экзема	Да	Да*
Псориаз	Нет	Да

\* Экзема кистей рук.  
\* Eczema of the hands.

*Примечание.* Проанализированы клинические рекомендации Российского общества дерматовенерологов и косметологов, Европейской академии дерматологии и венерологии (EADV), Европейского дерматологического форума (EDF) и Немецкого общества дерматологов (DDG). «—» — клинических рекомендаций нет.  
*Note.* The clinical guidelines of the Russian Society of Dermatovenereologists and Cosmetologists, the European Academy of Dermatology and Venereology (EADV), the European Dermatological Forum (EDF) and the German Society of Dermatologists (DDG) have been analyzed. «—» — no clinical guidelines available.

ческие рекомендации, охватывающие множество нозологических единиц (табл. 2) [57–60].

Ниже будет представлена информация по накопленному опыту применения мази такролимуса при конкретных кожных заболеваниях.

Применение мази такролимуса при витилиго

Витилиго — хроническое заболевание неизвестной этиологии, характеризующееся появлением на различных участках тела депигментированных пятен и обесцвеченных волос вследствие разрушения и уменьшения количества меланоцитов в коже.

Хотя существует целый ряд теорий относительно патогенеза витилиго, включая оксидативную, нейрогуморальную и некоторые другие, в настоящее время ведущую роль отводят аутоиммунным механизмам — около 85% генов, ассоциированных с предрасположенностью к витилиго, кодируют гены, так или иначе связанные с иммунным ответом [61]. Основной с точки зрения патогенеза клеточной популяцией считаются аутореактивные CD8+ цитотоксические Т-лимфоциты и продуцируемый ими ключевой цитокин ИНФ-γ, ин-

дуцирующий продукцию кератиноцитами хемокинов CXCL9 и CXCL10; последние необходимы для рекрутинга CD8+ лимфоцитов в очаги поражения [62, 63]. Более того, показатель рецидивирования витилиго в течение года после достижения репигментации составляет 40%. Это связывают с персистенцией в коже резидентных тканевых CD8+ Т-клеток памяти, реактивация которых приводит к возобновлению патологического процесса [63]. Таким образом, применение при витилиго ингибиторов кальциневрина как селективных Т-клеточных иммуносупрессантов является патогенетически обоснованным. Кроме того, витилиго обычно требует длительного лечения, в связи с чем отсутствие у мази такролимуса атрофогенного потенциала и эндокринных эффектов является безусловным преимуществом.

Из устных коммуникаций с сотрудниками коммерческих отделов компаний «Астеллас» и «ЛЕО Фарма» автору данного обзора известно, что в некоторых среднеазиатских странах СНГ выписка врачами мази такролимуса для лечения витилиго нередко превышала выписку по зарегистрированному показанию,

что говорит о высокой востребованности данной терапевтической опции.

Клинических исследований, посвященных применению мази такролимуса при витилиго, настолько много, что даже простое их перечисление не позволит уложиться в формат обзорной статьи, в силу этого акцент будет сделан на результаты метаанализов, систематизирующих накопленные клинические данные.

C.J. Aroa и соавт. провели систематический обзор рандомизированных клинических исследований для оценки эффективности и безопасности мази такролимуса при витилиго в моно- и комбинированной терапии [64]. Всего было проанализировано 19 исследований, включавших 814 пациентов. Метаанализ двух исследований с использованием модели случайных эффектов показал, что комбинированная терапия такролимусом и узкополосным ультрафиолетом (NB-UVB) более эффективна, чем только NB-UVB, по критерию достижения  $> 75\%$  репигментации (ОР — 1,34; 95%-й ДИ: 0,05–1,71;  $p = 0,02$ ). Такролимус и стероиды обладают сходной эффективностью по данному критерию (ОР — 1,02; 95%-й ДИ: 0,19–5,51;  $p = 0,98$ ). Метаанализ двух исследований показал, что комбинированная терапия фракционным лазером и такролимусом не превосходит монотерапию такролимусом по достижению репигментации  $> 75\%$  (ОР — 2,11; 95%-й ДИ: 0,87–5,09;  $p = 0,10$ ). Авторы констатируют, что сочетание такролимуса с другими методами лечения, такими как стероиды, фототерапия и лазерная терапия, может оказаться более эффективным, чем использование только такролимуса.

Метаанализ H.C. Chang и соавт. был посвящен сравнению эффективности ТИК и ТГКС (как классов) при витилиго. Были обработаны данные 11 исследований, включавших в общей сложности 509 пациентов [65]. В объединенном анализе эффективность ТИК по критерию достижения репигментации  $> 50\%$  была ниже, чем у ТГКС (ОР — 0,72; 95%-й ДИ: 0,58–0,89), однако ТИК были сравнимы с ТГКС по критерию репигментации  $> 75\%$  (ОР — 0,78; 95%-й ДИ: 0,56–1,10). В подгрупповом анализе, когда ТГКС были разделены на средней силы и сверхсильные, ТИК показали сходный эффект в отношении  $> 50\%$  репигментации по сравнению с ТГКС средней силы. Кроме того, при лечении педиатрической группы не было выявлено разницы в репигментации  $> 50\%$  и  $> 75\%$  между ТГКС и ТИК. Анализ подгрупп по различным ТИК также дал схожие результаты. Сверхсильные ТГКС показали большую, чем ТИК, эффективность по критерию репигментации  $> 50\%$ , однако ТИК могут быть им более безопасной альтернативой, особенно при длительном применении.

В систематическом обзоре и метаанализе D.F. Suo и соавт. анализировалась эффективность мази такролимуса и эксимерного лазера 308 нм при лечении витилиго лица в монотерапии и в комбинации. Были обработаны данные 19 исследований ( $n = 2085$ ) [66]. Установлено, что комбинированная терапия мазью такролимуса и эксимерным лазером статистически значимо превосходит каждую из терапевтических опций в монотерапии ( $p < 0,001$  по критерию показателя общего ответа для обоих сравнений).

Y. Dong и соавт. [67] посвятили свой метаанализ эффективности мази такролимуса при витилиго в сочетании с фототерапией, включив в него 11 исследований, охватывающих 588 пациентов. По сравнению

с одной только фототерапией, комбинированное лечение такролимусом и фототерапией значительно повысило частоту отличного ответа (репигментация  $\geq 75\%$ ) (ОР — 1,40; 95%-й ДИ: 1,16–1,69;  $p < 0,001$ ) и снизило частоту плохого ответа (репигментация  $< 25\%$ ) (ОР — 0,37; 95%-й ДИ: 0,22–0,61;  $p = 0,001$ ). Однако частота хорошего ответа (репигментация 50–75%) (ОР — 1,00; 95%-й ДИ: 0,59–1,69;  $p = 1,000$ ) и умеренного ответа (репигментация 25–50%) (ОР — 0,91; 95%-й ДИ: 0,60–1,38;  $p = 0,653$ ) существенно не различалась. Анализ подгрупп показал, что при локализации поражений на лице и проксимальных отделах конечностей комбинированное лечение имело более высокую частоту отличных ответов, чем только фототерапия. И NB-UVB, и эксимерный лазер, когда они применялись в комбинации с мазью такролимуса, приводили к значительно более высокой частоте отличных ответов, чем при использовании их в монотерапии. Метарегрессионный анализ показал, что дети имели более высокую частоту отличного ответа на лечение. Другие демографические и клинические переменные, включая пол, продолжительность заболевания, семейный анамнез и тип витилиго, не оказывали влияния на эффективность терапии. Комбинация мази такролимуса и фототерапии была более эффективна, чем одна только фототерапия, особенно при поражениях, расположенных на лице и проксимальных отделах конечностей.

В дополнение к описанным данным интересная экспериментальная работа, демонстрирующая гистологические различия у пациентов, получавших монотерапию узкополосным ультрафиолетом и комбинированную терапию NB-UVB и мазью такролимуса, была выполнена Y. Gauthier и соавт. [68]. Клинически в группе комбинированной терапии, помимо перифолликулярной репигментации. Гистологически в группе комбинированной терапии помимо миграции меланоцитов из луковицы волосного фолликула, наблюдавшейся в группе монотерапии, впервые были обнаружены дермальные предшественники меланоцитов, расположенные в средней и поверхностной дерме. Авторы отмечают, что такролимус может не только потенцировать активацию волосных фолликулов и дермальных предшественников меланоцитов NB-UVB, но и защищать их от аутоиммунного разрушения в ходе миграции из дермы в эпидермис.

Еще один систематический обзор и метаанализ исходов лечения витилиго ТИК был проведен J.H. Lee и соавт. [69]. Критериями оценки было достижение слабого (репигментация  $\geq 25\%$ ), умеренного ( $\geq 50\%$ ) или выраженного ( $\geq 75\%$ ) ответа на лечение. В анализ включено 46 исследований с общей выборкой 1499 пациентов. При монотерапии ТИК по меньшей мере слабый ответ был достигнут у 55,0% (95%-й ДИ: 42,2–67,8%) из 560 пациентов в 21 исследовании; по меньшей мере умеренный ответ — у 38,5% (95%-й ДИ: 28,2–48,8%) из 619 пациентов в 23 исследованиях; выраженный ответ — у 18,1% (95%-й ДИ: 13,2–23,1%) из 520 пациентов в 19 исследованиях при медианной продолжительности лечения 3 месяца (диапазон — 2–7 месяцев). В подгрупповом анализе при поражении лица и шеи по меньшей мере слабый ответ наблюдался у 73,1% пациентов (95%-й ДИ: 32,6–83,5%), а выраженный ответ — у 35,4% пациентов (95%-й ДИ: 24,9–46,0%). При использовании ТИК в комбинации

с фототерапией по меньшей мере слабый ответ был достигнут у 89,5% пациентов (95%-й ДИ: 81,1–97,9%), а выраженный ответ — у 47,5% пациентов (95%-й ДИ: 30,6–64,4%). Авторы заключают, что ТИК следует активно применять для лечения витилиго как в монотерапии, так и в комбинации с фототерапией.

Есть данные и о поддерживающей терапии витилиго мазью такролимуса по схеме 2 раза/нед. M. Cavalié и соавт. провели двойное слепое рандомизированное плацебо-контролируемое исследование, в которое были включены пациенты с витилиго, у которых ранее была достигнута  $\geq 75\%$  репигментация [70]. Они получали терапию 0,1% мазью такролимуса ( $n = 19$ ) или плацебо ( $n = 16$ ) дважды в неделю в течение 24 недель. При анализе выборки пациентов, завершивших лечение согласно протоколу, было установлено, что повторная депигментация наблюдалась в 40% очагов у пациентов, получавших плацебо, и только в 9,7% — получавших мазь такролимуса ( $p = 0,0075$ ), что говорит об эффективности данного подхода.

### **Применение мази такролимуса при фиброзирующих заболеваниях соединительной ткани**

Среди дерматозов данной категории наибольший объем клинических данных по применению мази такролимуса получен для склероатрофического лишена и локализованной склеродермии.

Патогенез локализованной склеродермии многофакторный: основную роль отводят аутоиммунным нарушениям, избыточному отложению коллагена в коже и подкожной клетчатке, микроциркуляторным расстройствам. В результате воздействия триггерных факторов происходит активация Т-клеток и продукция ими ключевых профиброзных медиаторов, включая трансформирующий фактор роста- $\beta$ , тромбоцитарный фактор роста, фактор роста соединительной ткани, интерлейкинов (IL-4, IL-6, IL-8, IL-17, ИФН- $\gamma$ ), некоторых хемокинов. Это приводит к повышенному синтезу и отложению в коже и подкожной клетчатке коллагена и других компонентов соединительной ткани, нарушению регуляции матриксных металлопротеиназ, ответственных за деградацию коллагена, нарушению микроциркуляции. Характерная гистопатологическая картина — преобладание лимфоцитарного инфильтрата из CD4+ Т-клеток и предрасположенность страдающих склеродермией пациентов к другим аутоиммунным заболеваниям [71, 72]. Склероатрофический лишень рассматривается многими авторами как разновидность локализованной склеродермии с преимущественным поражением кожи гениталий и имеет схожий патогенез [71, 72]. Таким образом, медикаментозное подавление Т-клеточного звена отвечает патогенетическим особенностям данной патологии.

Первое описание клинического исследования применения мази такролимуса при локализованной склеродермии принадлежит G. Mancuso и R.M. Berdondini [73]. Под наблюдением находилось 7 пациентов, которые в течение 3 месяцев наносили на одни очаги склеродермии мазь такролимуса 0,1% 2 раза/день, а на другие — вазелиновую мазь (контроль). Через 3 месяца у всех 7 пациентов было отмечено полное разрешение ранних и значительное улучшение поздних очагов (последние размягчились, но сохранились атрофические и рубцовые измене-

ния), подвергнутых лечению такролимусом. В очагах, на которые наносился вазелин, динамики не наблюдалось.

В дальнейшем полученные результаты были подтверждены в ходе двойного слепого рандомизированного контролируемого исследования E.B. Kroft и соавт. со схожим дизайном, где 10 пациентов с бляшечной формой локализованной склеродермии получали лечение мазью такролимуса и вазелином (контроль) в течение 4 месяцев [74]. В очагах, на которые наносился такролимус, была отмечена положительная динамика, при этом различия с вазелином были статистически значимыми на основании оценки клинических признаков ( $p = 0,019$ ) и на основании данных дюрометрии ( $p < 0,005$ ).

Наконец C. Stefanaki и соавт. было проведено открытое исследование ( $n = 13$ ) наружной терапии локализованной склеродермии 0,1% такролимусом дважды в день, дополнительно проводилось иммуногистохимическое исследование [75]. У 4 пациентов улучшение составило менее 25%, у 2 — 50–70%, а у остальных 7 — более 70%. Пациенты с плотными застарелыми очагами поражения отвечали на лечение хуже, чем пациенты с менее плотными и более эритематозными очагами. У пациентов с легкой и умеренной степенью фиброза гистологически чаще наступало улучшение после лечения, а лимфоцитарный инфильтрат уменьшался независимо от исходной степени до лечения. Был сделан вывод, что наружная терапия такролимусом может использоваться у пациентов с локализованной склеродермией, особенно с ранними воспалительными поражениями, даже в качестве терапии первой линии.

Значительно больший объем клинических данных накоплен по применению мази такролимуса для лечения склероатрофического лишена.

U.R. Hengge и соавт. было проведено многоцентровое (10 центров) исследование II фазы по изучению эффективности и безопасности мази такролимуса при лечении длительно текущего активного склероатрофического лишена [76]. В исследование было включено 84 пациента в возрасте от 5 до 85 лет с гистологически подтвержденным заболеванием, все они получили лечение мазью такролимуса 0,1% дважды в день в течение 16 недель. Первичная конечная точка (полное разрешение симптомов) была достигнута у 43% пациентов через 24 недели лечения, частичное разрешение — у 34% пациентов. Максимальный эффект наступил между 10-й и 24-й неделями терапии. Лечение привело к значительному уменьшению общей площади поражения ( $p < 0,01$ ) и значительному снижению общего балла симптомов ( $p < 0,005$ ). Серьезных побочных явлений не наблюдалось. За период дальнейшего наблюдения было отмечено три (9%) рецидива. Авторы сделали вывод, что мазь такролимуса является эффективной и безопасной терапевтической опцией для лечения склероатрофического лишена.

Другое проспективное исследование II фазы, проведенное A.K. Ebert и соавт., было посвящено изучению применения мази такролимуса в качестве адъювантной терапии у 20 мальчиков (средний возраст — 9,7 года) с гистологически подтвержденным склероатрофическим лихеном, подвергшихся хирургическим вмешательствам на пенисе (полное иссечение крайней

плоти) [77]. Мазь такролимуса 0,1% наносилась в послеоперационный период на головку пениса и меатус дважды в день в течение 3 недель. В ходе дальнейшего наблюдения медианной продолжительностью 13 месяцев были зафиксированы два рецидива, которые были полностью купированы после повторного 3-недельного курса мази такролимуса.

Две работы S. Mazzilli и соавт. [78] и Y. Li и соавт. [79] были посвящены применению 0,03% мази такролимуса для лечения склероатрофического лишена вульвы у детей (девочки в возрасте 4–9 лет ( $n = 10$ ) и 4–11 лет ( $n = 14$ ) соответственно). В обеих публикациях отмечена эффективность и безопасность лечения.

D. Funaro и соавт. [80] опубликовали результаты рандомизированного двойного слепого проспективного исследования с участием 55 женщин со склероатрофическим лихеном вульвы, которых в течение 3 месяцев лечили 0,1% мазью такролимуса или 0,05% клобетазола пропионата. Значимое улучшение было отмечено в обеих группах, однако эффективность была выше в группе клобетазола ( $p < 0,002$ ). До этого схожие результаты были получены A.T. Goldstein и соавт. при сравнении клобетазола с кремом пимекролимуса: эффективность клобетазола также оказалась выше, чем ТИК [81]. В то же время остается открытым вопрос безопасности ТГКС IV класса активности, особенно при долгосрочном лечении.

В этом контексте представляют интерес работы, посвященные применению мази такролимуса для длительной поддерживающей терапии склероатрофического лишена. Так, в упомянутом выше исследовании Y. Li и соавт. [79] после основного 16-недельного курса лечения 9 из 14 пациенток продолжили получать мазь такролимуса 0,03% дважды в неделю в течение 6 месяцев. За время наблюдения рецидивы были отмечены у 4 из 5 пациенток, получивших только основной курс лечения, и лишь у 2 (22%) из 9, получавших поддерживающую терапию. В другом исследовании A. Kyriakou и соавт. мужчины, страдающие склероатрофическим лихеном гениталий и ответившие на стартовую терапию клобетазола пропионатом в течение 8 недель, до 20-й недели получали поддерживающую терапию 0,1% кремом метилпреднизолона ацепоната дважды в неделю ( $n = 17$ ) или 0,1% мазью такролимуса 1 раз/день ( $n = 20$ ) [82]. К концу лечения в обеих группах было отмечено значимое снижение индекса DLQI и среднего балла по визуальной аналоговой шкале, средний балл IGA остался равным нулю, значимых различий между группами сравнения не было.

Заслуживающее внимания исследование, посвященное эффективности 0,1% мази такролимуса при склероатрофическом лихене аногенитальной и экстрагенитальной локализации, проведено G.W. Kim и соавт. [83]. В исследование были включены соответственно 10 и 6 пациентов. Объективный ответ на лечение был достигнут у 9 из 10 пациентов с генитальной локализацией и только у 1 из 6 (частичный) — с экстрагенитальной. Авторы пришли к заключению, что мазь такролимуса является эффективным средством лечения склероатрофического лишена гениталий, однако не может быть рекомендована при экстрагенитальной локализации.

Таким образом, имеющиеся на сегодняшний день данные позволяют утверждать, что мазь такролимуса является ценной терапевтической опцией для лечения склероатрофического лишена с аногенитальной локализацией у детей и взрослых, в том числе для длительной поддерживающей терапии. Эффект лечения при экстрагенитальной локализации представляется маловероятным.

### Заключение

За прошедшие 25 лет с момента внедрения мази такролимуса в клиническую практику препарат прочно занял свое место в арсенале дерматологов и смежных специалистов. В этой части обзора подробно рассмотрены история создания и этапы разработки мази такролимуса, что позволило проследить эволюцию взглядов на возможности и ограничения топических ингибиторов кальциневрина. Особое внимание уделено фармакологическим характеристикам препарата, включая его механизм действия, фармакокинетику и взаимодействие с клетками-мишенями.

Механизм действия ТИК — селективная иммуносупрессия Т-клеточного иммунного ответа — обуславливает эффективность при лечении широкого спектра дерматозов, в основе патогенеза которых лежит активация тех или иных субпопуляций Т-лимфоцитов.

Важной частью обзора стало обсуждение проблемы применения off-label лекарственных средств в дерматологии, что отражает современные тенденции персонализированной медицины и стремление к расширению терапевтических возможностей для пациентов с хроническими и рецидивирующими кожными заболеваниями. На примере витилиго и фиброзирующих заболеваний соединительной ткани была проведена глубокая оценка доказательной базы по использованию мази такролимуса вне зарегистрированных показаний. Анализ многочисленных клинических исследований, включая рандомизированные контролируемые испытания, подтверждает эффективность препарата при указанных дерматозах, а также его благоприятный профиль безопасности при длительном применении у взрослых и детей. Это позволяет рассматривать мазь такролимуса как одну из важных альтернативных терапевтических опций, особенно в случаях, когда стандартные методы лечения оказываются недостаточно эффективными или сопряжены с риском развития нежелательных явлений.

В перспективе можно ожидать существенное расширение арсенала средств наружной иммуносупрессивной терапии: проходят клинические исследования и внедряются в практику топические ингибиторы янус-киназ, фосфодиэстеразы-4, агонисты арил-гидрокарбоновых рецепторов и т.д., демонстрирующие схожую клиническую эффективность, однако важная роль мази такролимуса будет сохраняться еще в течение долгого времени, поскольку накопленная за 25 лет огромная доказательная база по данному препарату делает достижение сопоставимого объема клинических данных сложной задачей, требующей масштабных инвестиций и многих лет изучения. ■

## Литература/References

1. Ruzicka T, Reitamo S (eds). Tacrolimus Ointment: A Topical Immunomodulator for Atopic Dermatitis. Springer Berlin Heidelberg; 2004. 279 p.
2. Ruzicka T, Assmann T, Homey B. Tacrolimus: the drug for the turn of the millennium? Arch Dermatol. 1999;135(5):574–580. doi: 10.1001/archderm.135.5.574
3. Fleischer AB Jr. Treatment of atopic dermatitis: role of tacrolimus ointment as a topical noncorticosteroidal therapy. J Allergy Clin Immunol. 1999;104(3Pt2):S126–130. doi: 10.1016/s0091-6749(99)70055-2
4. Nghiem P, Pearson G, Langley RG. Tacrolimus and pimecrolimus: from clever prokaryotes to inhibiting calcineurin and treating atopic dermatitis. J Am Acad Dermatol. 2002;46(2):228–241. doi: 10.1067/mjd.2002.120942
5. Remitz A, De Pità O, Mota A, Serra-Baldrich E, Vakirlis E, Kapp A. Position statement: topical calcineurin inhibitors in atopic dermatitis. J Eur Acad Dermatol Venereol. 2018;32(12):2074–2082. doi: 10.1111/jdv.15272
6. Cury Martins J, Martins C, Aoki V, Gois AF, Ishii HA, da Silva EM. Topical tacrolimus for atopic dermatitis. Cochrane Database Syst Rev. 2015;2015(7):CD009864. doi: 10.1002/14651858.CD009864.pub2
7. Yan J, Chen SL, Wang XL, Zhou W, Wang FS. Meta-analysis of tacrolimus ointment for atopic dermatitis in pediatric patients. Pediatr Dermatol. 2008;25(1):117–120. doi: 10.1111/j.1525-1470.2007.00600.x
8. El-Batawy MM, Bosseila MA, Mashaly HM, Hafez VS. Topical calcineurin inhibitors in atopic dermatitis: a systematic review and meta-analysis. J Dermatol Sci. 2009;54(2):76–87. doi: 10.1016/j.jdermsci.2009.02.002
9. Chen SL, Yan J, Wang FS. Two topical calcineurin inhibitors for the treatment of atopic dermatitis in pediatric patients: a meta-analysis of randomized clinical trials. J Dermatolog Treat. 2010;21(3):144–156. doi: 10.3109/09546630903401470
10. Svensson A, Chambers C, Gånemo A, Mitchell SA. A systematic review of tacrolimus ointment compared with corticosteroids in the treatment of atopic dermatitis. Curr Med Res Opin. 2011;27(7):1395–1406. doi: 10.1185/03007995.2011.582483
11. Schmitt J, von Kobyletzki L, Svensson A, Apfelbacher C. Efficacy and tolerability of proactive treatment with topical corticosteroids and calcineurin inhibitors for atopic eczema: systematic review and meta-analysis of randomized controlled trials. Br J Dermatol. 2011;164(2):415–428. doi: 10.1111/j.1365-2133.2010.10030.x
12. Атопический дерматит: клинические рекомендации (ID:265). М.: Минздрав России; 2021. [Atopic dermatitis: clinical recommendations (ID:265). Moscow: Ministry of Health of Russia; 2021. (In Russ.)]
13. Олисова О.Ю., Кочергин Н.Г., Мураховская Е.К., Кескин Г.М., Олисов А.О., Давидович М.И., и др. Такролимус в терапии различных дерматозов. Российский журнал кожных и венерических болезней. 2013;16(5):57–61. [Olisova OY, Kochergin NG, Murakhovskaya EK, Keskin GM, Olisov AO, Davidovich MI, et al. Tacrolimus in the treatment of different skin diseases. Russian Journal of Skin and Venereal Diseases. 2013;16(5):57–61. (In Russ.)] doi: 10.17816/dv36878
14. Круглова Л.С., Жукова О.В., Стрелкович Т.И. Практика применения такролимуса в лечении распространенных хронических дерматозов. Клиническая дерматология и венерология. 2014;12(2):10–14. [Kruglova LS, Zhukova OV, Strelkovich TI. Practical application of tacrolimus in treatment of common chronic dermatoses. Russian Journal of Clinical Dermatology and Venereology. 2014;12(2):10–14. (In Russ.)]
15. Hengge UR. Off-label indications for topical tacrolimus. Hautarzt. 2013;64(10):752–756. doi: 10.1007/s00105-013-2594-1
16. Rusnak F, Mertz P. Calcineurin: form and function. Physiol Rev. 2000;80(4):1483–1521. doi: 10.1152/physrev.2000.80.4.1483
17. Hemenway CS, Heitman J. Calcineurin. Structure, function, and inhibition. Cell Biochem Biophys. 1999;30(1):115–151. doi: 10.1007/BF02737887
18. Creamer TP. Calcineurin. Cell Commun Signal. 2020;18(1):137. doi: 10.1186/s12964-020-00636-4
19. Chen L, Song M, Yao C. Calcineurin in development and disease. Genes Dis. 2021;9(4):915–927. doi: 10.1016/j.gendis.2021.03.002
20. Erdmann F, Weiward M. Calcineurin inhibitors: status quo and perspectives. Biomol Concepts. 2011;2(1–2):65–78. doi: 10.1515/bmc.2011.011
21. Lücke C, Weiward M. Insights into immunophilin structure and function. Curr Med Chem. 2011;18(35):5333–5354. doi: 10.2174/092986711798194324
22. Kiani A, Rao A, Aramburu J. Manipulating immune responses with immunosuppressive agents that target NFAT. Immunity. 2000;12(4):359–372. doi: 10.1016/s1074-7613(00)80188-0
23. Rao A, Luo C, Hogan PG. Transcription factors of the NFAT family: regulation and function. Annu Rev Immunol. 1997;15:707–747. doi: 10.1146/annurev.immunol.15.1.707
24. Kahan BD. Cyclosporine: a revolution in transplantation. Transplant Proc. 1999;31(1–2A):14S–15S. doi: 10.1016/s0041-1345(98)02074-0
25. Colombo D, Ammirati E. Cyclosporine in transplantation — a history of converging timelines. J Biol Regul Homeost Agents. 2011;25(4):493–504.
26. Goto T, Kino T, Hatanaka H, Nishiyama M, Okuhara M, Kohsaka M, et al. Discovery of FK-506, a novel immunosuppressant isolated from *Streptomyces tsukubaensis*. Transplant Proc. 1987;19(5Suppl 6):4–8.
27. Kino T, Goto T. Discovery of FK-506 and update. Ann N Y Acad Sci. 1993;23:685:13–21. doi: 10.1111/j.1749-6632.1993.tb35846.x
28. Hatanaka H, Iwami M, Kino T, Goto T, Okuhara M. FR-900520 and FR-900523, novel immunosuppressants isolated from a *Streptomyces*. I. Taxonomy of the producing strain. J Antibiot (Tokyo). 1988;41(11):1586–1591. doi: 10.7164/antibiotics.41.1586
29. Hatanaka H, Kino T, Miyata S, Inamura N, Kuroda A, Goto T, et al. FR-900520 and FR-900523, novel immunosuppressants isolated from a *Streptomyces*. II. Fermentation, isolation and physico-chemical and biological characteristics. J Antibiot (Tokyo). 1988;41(11):1592–1601. doi: 10.7164/antibiotics.41.1592
30. Bochelen D, Rudin M, Sauter A. Calcineurin inhibitors FK506 and SDZ ASM 981 alleviate the outcome of focal cerebral ischemic/reperfusion injury. J Pharmacol Exp Ther. 1999;288(2):653–659.
31. Woodward RB. Struktur und Biogenese der Makrolide. Eine neue Klasse von Naturstoffen. Angew Chem. 1957;69:50–58.
32. Masamune S, Bates GS, Corcoran JW. Macrolides. Recent progress in chemistry and biochemistry. Angew Chem Int Ed Engl. 1977;16(9):585–607. doi: 10.1002/anie.197705851
33. Omura S (ed.). Macrolide antibiotics. Chemistry, biology and practice. 2nd ed. San Diego: Elsevier Science; 2002.
34. Малова И.О., Петрунин Д.Д. Натамицин — противогрибковое средство класса полиеновых макролидов с необычными свойствами. Вестник дерматологии и венерологии. 2015;91(3):161–184. [Malova IO, Petrunin DD. Natamycin — antimycotic of polyene macrolides class with unusual properties. Vestnik Dermatologii i Venerologii. 2015;91(3):161–184. (In Russ.)] doi: 10.25208/0042-4609-2015-91-3-161-184
35. Zimmermann P, Ziesenitz VC, Curtis N, Ritz N. The Immunomodulatory Effects of Macrolides-A Systematic Review of the Underlying Mechanisms. Front Immunol. 2018;9:302. doi: 10.3389/fimmu.2018.00302
36. Foor F, Parent SA, Morin N, Dahl AM, Ramadan N, Chrebet G, et al. Calcineurin mediates inhibition by FK506 and cyclosporin of recovery from alpha-factor arrest in yeast. Nature. 1992;360(6405):682–684. doi: 10.1038/360682a0

37. Arndt C, Cruz MC, Cardenas ME, Heitman J. Secretion of FK506/ FK520 and rapamycin by *Streptomyces* inhibits the growth of competing *Saccharomyces cerevisiae* and *Cryptococcus neoformans*. *Microbiology* (Reading). 1999;145(Pt8):1989–2000. doi: 10.1099/13500872-145-8-1989
38. Kino T, Hatanaka H, Hashimoto M, Nishiyama M, Goto T, Okuhara M, et al. FK-506, a novel immunosuppressant isolated from a *Streptomyces*. I. Fermentation, isolation, and physico-chemical and biological characteristics. *J Antibiot* (Tokyo). 1987;40(9):1249–1255. doi: 10.7164/antibiotics.40.1249
39. Nakagawa H, Etoh T, Yokota Y, Ikeda F, Hatano K, Teratani N, et al. Tacrolimus Has Antifungal Activities against *Malassezia furfur* Isolated from Healthy Adults and Patients with Atopic Dermatitis. *Clin Drug Invest*. 1996;12:244–250. doi: 10.2165/00044011-199612050-00003
40. Sugita T, Tajima M, Ito T, Saito M, Tsuboi R, Nishikawa A. Antifungal activities of tacrolimus and azole agents against the eleven currently accepted *Malassezia* species. *J Clin Microbiol*. 2005;43(6):2824–2829. doi: 10.1128/JCM.43.6.2824-2829.2005
41. Darabi K, Hostettler SG, Bechtel MA, Zirwas M. The role of *Malassezia* in atopic dermatitis affecting the head and neck of adults. *J Am Acad Dermatol*. 2009;60(1):125–136. doi: 10.1016/j.jaad.2008.07.058
42. Kino T, Hatanaka H, Miyata S, Inamura N, Nishiyama M, Yajima T, et al. FK-506, a novel immunosuppressant isolated from a *Streptomyces*. II. Immunosuppressive effect of FK-506 in vitro. *J Antibiot* (Tokyo). 1987;40(9):1256–1265. doi: 10.7164/antibiotics.40.1256
43. Ong SC, Gaston RS. Thirty Years of Tacrolimus in Clinical Practice. *Transplantation*. 2021;105(3):484–495. doi: 10.1097/TP.0000000000003350
44. Letko E, Bhol K, Pinar V, Foster CS, Ahmed AR. Tacrolimus (FK 506). *Ann Allergy Asthma Immunol*. 1999;83(3):179–189. doi: 10.1016/S1081-1206(10)62636-1
45. Sádaba B, Azanza JR, García Quetglas E, Fernández V. Treatment with tacrolimus in autoimmune diseases. *Rev Med Univ Navarra*. 2004;48(3):24–38.
46. Dai A, Kim SJ. Systemic calcineurin inhibitors tacrolimus and voclosporin: A review of off-label dermatologic uses. *J Am Acad Dermatol*. 2024;90(2):358–367. doi: 10.1016/j.jaad.2023.05.074
47. Wolff K, Fleming C, Hanifin J, Papp K, Reitamo S, Rustin M, et al. Efficacy and tolerability of three different doses of oral pimecrolimus in the treatment of moderate to severe atopic dermatitis: a randomized controlled trial. *Br J Dermatol*. 2005;152(6):1296–1303. doi: 10.1111/j.1365-2133.2005.06674.x
48. Gottlieb AB, Griffiths CE, Ho VC, Lahfa M, Mrowietz U, Murrell DF, et al. Oral pimecrolimus in the treatment of moderate to severe chronic plaque-type psoriasis: a double-blind, multicentre, randomized, dose-finding trial. *Br J Dermatol*. 2005;152(6):1219–1227. doi: 10.1111/j.1365-2133.2005.06661.x
49. Gupta AK, Adamiak A, Chow M. Tacrolimus: a review of its use for the management of dermatoses. *J Eur Acad Dermatol Venerol*. 2002;16(2):100–114. doi: 10.1046/j.1468-3083.2002.00380.x
50. Fischer G, Aumüller T. Regulation of peptide bond cis/trans isomerization by enzyme catalysis and its implication in physiological processes. *Rev Physiol Biochem Pharmacol*. 2003;148:105–150. doi: 10.1007/s10254-003-0011-3
51. Barnes PJ. Glucocorticosteroids. *Handb Exp Pharmacol*. 2017;237:93–115. doi: 10.1007/164\_2016\_62
52. Ramamoorthy S, Cidlowski JA. Corticosteroids: Mechanisms of Action in Health and Disease. *Rheum Dis Clin North Am*. 2016;42(1):15–31. doi: 10.1016/j.rdc.2015.08.002
53. Круглова Л.С., Петрунин Д.Д. Влияние наружной противовоспалительной терапии на морфофункциональные характеристики эпидермального барьера. Оптимизация схем лечения atopического дерматита. *Вестник дерматологии и венерологии*. 2018;94(4):73–82. [Kruglova LS, Petrunin DD. Impact of topical anti-inflammatory therapy on morpho-functional characteristics of epidermal barrier. Optimization of atopic dermatitis treatment schedules. *Vestnik Dermatologii i Venerologii*. 2018;94(4):73–82. (In Russ.)] doi: 10.25208/0042-4609-2018-94-4-73-82
54. Петрунин Д.Д. Медикаментозная терапия с точки зрения влияния на морфофункциональные характеристики эпидермального барьера. *Вестник дерматологии и венерологии*. 2019;95(1):59–76. [Petrunin DD. Pharmacotherapy: Its impact on morphofunctional characteristics of the epidermal barrier. *Vestnik Dermatologii i Venerologii*. 2019;95(1):59–76. (In Russ.)] doi: 10.25208/0042-4609-2019-95-1-59-76
55. Ständer S, Ständer H, Seeliger S, Luger TA, Steinhoff M. Topical pimecrolimus and tacrolimus transiently induce neuropeptide release and mast cell degranulation in murine skin. *Br J Dermatol*. 2007;156(5):1020–1026. doi: 10.1111/j.1365-2133.2007.07813.x
56. Pereira U, Boulais N, Lebonvallet N, Pennec JP, Dorange G, Misery L. Mechanisms of the sensory effects of tacrolimus on the skin. *Br J Dermatol*. 2010;163(1):70–77. doi: 10.1111/j.1365-2133.2010.09757.x
57. Клинические рекомендации Российского общества дерматовенерологов и косметологов. URL: <https://cnikvi.ru/klinicheskie-rekomendacii-rossijskogo-obshchestva/>
58. EADV clinical guidelines. URL: <https://eadv.org/publications/clinical-guidelines/>
59. EDF Guidelines and consensus statements. URL: <https://www.guidelines.edf.one/edf-guidelines-and-consensus-statements>
60. Deutschen Dermatologischen Gesellschaft (DDG) Medizinische Leitlinien zur dermatologischen Themen. URL: <https://derma.de/leitlinien/>
61. Spritz RA, Santorico SA. The Genetic Basis of Vitiligo. *J Invest Dermatol*. 2021;141(2):265–273. doi: 10.1016/j.jid.2020.06.004
62. Frisoli ML, Essien K, Harris JE. Vitiligo: Mechanisms of Pathogenesis and Treatment. *Annu Rev Immunol*. 2020;38:621–648. doi: 10.1146/annurev-immunol-100919-023531
63. Diotallevi F, Gioacchini H, De Simoni E, Marani A, Candelora M, Paolinelli M, et al. Vitiligo, from Pathogenesis to Therapeutic Advances: State of the Art. *Int J Mol Sci*. 2023;24(5):4910. doi: 10.3390/ijms24054910
64. Arora CJ, Rafiq M, Shumack S, Gupta M. The efficacy and safety of tacrolimus as mono- and adjunctive therapy for vitiligo: A systematic review of randomised clinical trials. *Australas J Dermatol*. 2020;61(1):e1–e9. doi: 10.1111/ajd.13096
65. Chang HC, Hsu YP, Huang YC. The effectiveness of topical calcineurin inhibitors compared with topical corticosteroids in the treatment of vitiligo: A systematic review and meta-analysis. *J Am Acad Dermatol*. 2020;82(1):243–245. doi: 10.1016/j.jaad.2019.07.108
66. Suo DF, Zeng SW, Meng LH. 308 nm excimer laser and tacrolimus ointment in the treatment of facial vitiligo: a systematic review and meta-analysis. *Lasers Med Sci*. 2024;39(1):90. doi: 10.1007/s10103-024-04033-y
67. Dong Y, Yang Q, Guo B, Zhu J, Sun X. The effects of tacrolimus plus phototherapy in the treatment of vitiligo: a meta-analysis. *Arch Dermatol Res*. 2021;313(6):461–471. doi: 10.1007/s00403-020-02121-x
68. Gauthier Y, Almasi-Nasrabadi M, Cario-André M, Pain C, Rakhshan A, Ghalamkarpour F. Tacrolimus (FK506) ointment combined with Nb-UVB could activate both hair follicle (HF) and dermal melanocyte precursors in vitiligo: the first histopathological and clinical study. *Arch Dermatol Res*. 2021;313(5):383–388. doi: 10.1007/s00403-020-02068-z
69. Lee JH, Kwon HS, Jung HM, Lee H, Kim GM, Yim HW, et al. Treatment Outcomes of Topical Calcineurin Inhibitor Therapy for Patients with Vitiligo: A Systematic Review and Meta-analysis. *JAMA Dermatol*. 2019;155(8):929–938. doi: 10.1001/jamadermatol.2019.0696
70. Cavalié M, Ezzedine K, Fontas E, Montaudé H, Castela E, Bahadoran P, et al. Maintenance therapy of adult vitiligo with 0.1% tacrolimus ointment: a randomized, double blind, placebo-controlled study. *J Invest Dermatol*. 2015;135(4):970–974. doi: 10.1038/jid.2014.527
71. Canady J, Karrer S, Fleck M, Bosserhoff AK. Fibrosing connective tissue disorders of the skin: molecular similarities and distinctions. *J Dermatol Sci*. 2013;70(3):151–158. doi: 10.1016/j.jdermsci.2013.03.005
72. Romanowska-Próchnicka K, Dziwiew M, Lesiak A, Reich A, Olesińska M. Scleroderma and scleroderma-like syndromes. *Front Immunol*. 2024;15:1351675. doi: 10.3389/fimmu.2024.1351675

73. Mancuso G, Berdondini RM. Localized scleroderma: response to occlusive treatment with tacrolimus ointment. *Br J Dermatol*. 2005;152(1):180–182. doi: 10.1111/j.1365-2133.2004.06318.x
74. Kroft EB, Groeneveld TJ, Seyger MM, de Jong EM. Efficacy of topical tacrolimus 0.1% in active plaque morphea: randomized, double-blind, emollient-controlled pilot study. *Am J Clin Dermatol*. 2009;10(3):181–187. doi: 10.2165/00128071-200910030-00004
75. Stefanaki C, Stefanaki K, Kontochristopoulos G, Antoniou C, Stratigos A, Nicolaidou E, et al. Topical tacrolimus 0.1% ointment in the treatment of localized scleroderma. An open label clinical and histological study. *J Dermatol*. 2008;35(11):712–718. doi: 10.1111/j.1346-8138.2008.00552.x
76. Hengge UR, Krause W, Hofmann H, Stadler R, Gross G, Meurer M, et al. Multicentre, phase II trial on the safety and efficacy of topical tacrolimus ointment for the treatment of lichen sclerosis. *Br J Dermatol*. 2006;155(5):1021–1028. doi: 10.1111/j.1365-2133.2006.07446.x
77. Ebert AK, Rösch WH, Vogt T. Safety and tolerability of adjuvant topical tacrolimus treatment in boys with lichen sclerosis: a prospective phase 2 study. *Eur Urol*. 2008;54(4):932–937. doi: 10.1016/j.eururo.2008.03.013
78. Mazzilli S, Diluvio L, Di Prete M, Rossi P, Orlandi A, et al. Tacrolimus 0.03% ointment for treatment of paediatric lichen sclerosis: a case series and literature review. *J Int Med Res*. 2018;46(9):3724–3728. doi: 10.1177/0300060518778219
79. Li Y, Xiao Y, Wang H, Li H, Luo X. Low-concentration topical tacrolimus for the treatment of anogenital lichen sclerosis in childhood: maintenance treatment to reduce recurrence. *J Pediatr Adolesc Gynecol*. 2013;26(4):239–242. doi: 10.1016/j.jpap.2012.11.010
80. Funaro D, Lovett A, Leroux N, Powell J. A double-blind, randomized prospective study evaluating topical clobetasol propionate 0.05% versus topical tacrolimus 0.1% in patients with vulvar lichen sclerosis. *J Am Acad Dermatol*. 2014;71(1):84–91. doi: 10.1016/j.jaad.2014.02.019
81. Goldstein AT, Creasey A, Pfau R, Phillips D, Burrows LJ. A double-blind, randomized controlled trial of clobetasol versus pimecrolimus in patients with vulvar lichen sclerosis. *J Am Acad Dermatol*. 2011;64(6):e99–104. doi: 10.1016/j.jaad.2010.06.011
82. Kyriakou A, Patsialas C, Patsatsi A, Sotiriadis D. Treatment of male genital lichen sclerosis with clobetasol propionate and maintenance with either methylprednisolone aceponate or tacrolimus: a retrospective study. *J Dermatolog Treat*. 2013;24(6):431–434. doi: 10.3109/09546634.2013.782385
83. Kim GW, Park HJ, Kim HS, Kim SH, Ko HC, Kim BS, et al. Topical tacrolimus ointment for the treatment of lichen sclerosis, comparing genital and extragenital involvement. *J Dermatol*. 2012;39(2):145–150. doi: 10.1111/j.1346-8138.2011.01384.x

---

**Участие автора:** Д.Д. Петрунин несет ответственность за проведение поисково-аналитической работы и подготовку обзора, равно как и за содержание и целостность всей статьи.

---

**Author's participation:** Dmitry D. Petrunin is responsible for the content and integrity of the entire article, all authors read and accepted the final version of the article before publication.

---

## Информация об авторе

**Петрунин Дмитрий Дмитриевич** — к.м.н.; адрес: 125315, Москва, Ленинградский проспект, 72, корп. 2; ORCID: <https://orcid.org/0000-0002-6309-7044>; eLibrary SPIN: 1315-4785; e-mail: [prof.preobrazhenskii@gmail.com](mailto:prof.preobrazhenskii@gmail.com)

---

## Information about the author

**Dmitry D. Petrunin** — MD, Cand. Sci. (Med.); address: 72 bldg 2 Leningradsky avenue, 125315 Moscow, Russia; ORCID: <https://orcid.org/0000-0002-6309-7044>; eLibrary SPIN: 1315-4785; e-mail: [prof.preobrazhenskii@gmail.com](mailto:prof.preobrazhenskii@gmail.com)

---

Статья поступила в редакцию: 21.07.2025  
Принята к публикации: 28.10.2025  
Опубликована онлайн: 25.11.2025

Submitted: 21.07.2025  
Accepted: 28.10.2025  
Published online: 25.11.2025

DOI: <https://doi.org/10.25208/vdv16921>

EDN: wxaybf

# Опыт терапии акне изотретиноином-Lidose

© Харчилава М.Г.\*, Самцов А.В.

Военно-медицинская академия имени С.М. Кирова, Санкт-Петербург, Россия

**Обоснование.** По данным Всемирной организации здравоохранения, около 85% населения планеты страдают акне. Для терапии среднетяжелых форм этого заболевания широко используется изотретиноин, который демонстрирует высокую клиническую эффективность. В данной статье представлен анализ клинического опыта применения препарата изотретиноин<sup>1</sup> у пациентов со среднетяжелыми формами акне. Применение инновационной запатентованной технологии Lidose позволяет снизить суточную дозу активного вещества на 20% без уменьшения клинической эффективности препарата, что может способствовать улучшению его переносимости и повышению приверженности пациентов к лечению.

**Цель исследования.** Оценить клиническую эффективность препарата изотретиноина, разработанного с использованием технологии Lidose, капсулы 8 мг и 16 мг.

**Методы.** В рамках настоящего исследования проанализированы данные 915 пациентов, получавших терапию с применением изотретиноина, разработанную с использованием технологии Lidose, в течение последних пяти лет. Все пациенты были пролечены по поводу акне среднетяжелой и тяжелой степени. Дозировка препарата составляла 0,4–0,8 мг/кг массы тела в сутки.

**Результаты.** Терапия изотретиноином показала высокую эффективность терапии средней и тяжелой форм акне. Клиническая ремиссия, определенная как полное или почти полное исчезновение кожных высыпаний (оценка IGA — 0 или 1), была достигнута у 872 пациентов (95,3%). Значимое улучшение состояния кожи, характеризующееся снижением тяжести акне на  $\geq 2$  балла по шкале Investigator's Global Assessment (IGA), было зарегистрировано у 700 пациентов (76,4%) уже через 3 месяца терапии. В среднем количество воспалительных элементов (папул, пустул, узлов) снизилось на 89,2% к завершению курса лечения ( $p < 0,001$ ).

**Заключение.** Инновационная лекарственная форма изотретиноина, разработанная с применением технологии Lidose, характеризуется высокой эффективностью и хорошей переносимостью. Это позволяет рассматривать ее как полноценную альтернативу оригинальному изотретиноину с оптимизированной биодоступностью, обеспечивающей достижение терапевтического эффекта при сниженных дозировках.

**Ключевые слова:** акне; изотретиноин; Lidose

**Конфликт интересов:** авторы декларируют отсутствие явных и потенциальных конфликтов интересов, связанных с публикацией настоящей статьи.

**Источник финансирования:** рукопись подготовлена и опубликована за счет финансирования компаний ЯДРАН.

**Согласие пациентов:** пациенты добровольно подписали информированные согласия на публикацию персональной медицинской информации в обезличенной форме в журнале «Вестник дерматологии и венерологии».

**Для цитирования.** Харчилава М.Г., Самцов А.В. Опыт терапии акне изотретиноином-Lidose. Вестник дерматологии и венерологии. 2025;101(5):58–64. DOI: <https://doi.org/10.25208/vdv16921> EDN: wxaybf

<sup>1</sup> В Бельгии препарат зарегистрирован под торговым названием Isosupra Lidose и производится компанией Laboratories SMB S.A.



DOI: <https://doi.org/10.25208/vdv16921>

EDN: wxaybf

# Experience with isotretinoin-lidose acne therapy

© Maya G. Kharchilava\*, Alexey V. Samtsov

Military Medical Academy named after S.M. Kirov, Saint Petersburg, Russia

**Background.** According to the World Health Organization, about 85 % of the global population suffers from acne. Isotretinoin, showing high clinical efficacy, is widely used for the treatment of moderate forms of this disease. This article presents an analysis of the clinical experience with isotretinoin<sup>2</sup> in patients with moderate acne. The use of Lidose innovative patented technology allows for a 20% reduction in the daily dose of the active ingredient without compromising the clinical efficacy of the product which can improve its tolerability and enhance patient compliance.

**Aim.** To evaluate the clinical efficacy of isotretinoin, developed using Lidose technology, at doses of 8 mg and 16 mg.

**Methods.** This study analyzed data from 915 patients who received an innovative form of isotretinoin developed using Lidose technology over the past 5 years. All patients were treated for moderate to severe acne. The product dose was 0.4–0.8 mg/kg body weight per day.

**Results.** Isotretinoin therapy showed high efficacy in the treatment of moderate to severe acne. Clinical remission defined as complete or almost complete resolution of skin rashes (IGA score of 0 or 1) was achieved in 872 patients (95.3%). A significant improvement in skin condition, characterized by reduction in acne severity by  $\geq 2$  points on the Investigator's Global Assessment (IGA) scale, was observed in 700 patients (76.4%) after 3 months of therapy. Generally, the number of inflammatory sites (papules, pustules, and nodules) decreased by 89.2% by the end of the treatment course ( $p < 0.001$ ).

**Conclusion.** The innovative dosage form of isotretinoin developed using Lidose technology is characterized by high efficacy and good tolerability. This allows to consider it as a full-fledged alternative to the original isotretinoin with optimized bioavailability which ensures therapeutic effect at reduced dosages.

**Keywords:** acne; isotretinoin; Lidose

**Conflict of interest:** the authors declare the absence of obvious and potential conflicts of interest related to the publication of this article.

**Funding source:** this article was prepared and published due to JADRAN financial support.

**Patient consent:** the patients voluntarily signed an informed consent to the publication of personal medical information in an anonymized form in the journal "Vestnik Dermatologii i Venerologii".

**For citation:** Kharchilava MG, Samtsov AV. Experience with isotretinoin-lidose acne therapy. Vestnik Dermatologii i Venerologii. 2025;101(5):58–64. DOI: <https://doi.org/10.25208/vdv16921> EDN: wxaybf

<sup>2</sup> In Belgium, the drug is registered under the trade name Isosupra Lidose and is manufactured by Laboratories SMB S.A.



## Обоснование

Акне представляют собой хроническое воспалительное заболевание кожи с вовлечением сально-волосяного аппарата. Клиническая картина характеризуется формированием открытых и закрытых комедонов, папул, пустул или узлов, чаще локализуемых на лице и туловище. Поражение кожи может сопровождаться болевыми ощущениями, эритемой, поствоспалительной гиперпигментацией, а также развитием рубцов [1]. Являясь одним из самых распространенных дерматологических заболеваний, акне встречаются у 80–85% подростков и до 12% взрослых [1, 2]. Несмотря на то что заболевание не угрожает жизни, оно оказывает выраженное влияние на качество жизни пациентов, вызывая эмоциональный дискомфорт, снижение самооценки и социальную изоляцию [3].

Патогенез акне включает несколько ключевых факторов, таких как гиперкератинизация фолликулов, усиленная секреция себума, колонизация бактерией *Cutibacterium acnes* и развитие воспалительной реакции. Эти четыре компонента тесно взаимосвязаны и формируют замкнутый патологический круг, поддерживающий хроническое течение заболевания [3]. Избыточное ороговение клеток фолликулярного эпителия приводит к закупорке выводного протока сальной железы и образованию комедонов. Этот процесс регулируется такими факторами, как активность сигнального пути IGF-1/PI3K/AKT и снижение активности транскрипционных факторов FoxO1 и p53 [4, 5]. Под действием андрогенов и IGF-1 усиливается липогенез в себоцитах. Ключевыми регуляторами этого процесса являются транскрипционные факторы SREBF1, AR, PPAR и STAT3 [6]. Закупорка фолликула создает анаэробные условия, способствующие размножению *C. acnes*. Компоненты клеточной стенки *C. acnes* активируют TLR2 и TLR4, что запускает каскад провоспалительных цитокинов, включая IL-1 $\beta$ , IL-6, IL-8 и TNF- $\alpha$  [7, 8].

Изотретиноин — препарат, радикально изменивший подход к лечению тяжелых и резистентных к терапии форм акне благодаря своей способности воздействовать на все звенья патогенеза этого заболевания [8].

Являясь синтетическим аналогом ретиноевой кислоты — активной формы витамина А, изотретиноин оказывает мощное модулирующее действие на сальные железы через связывание с ядерными ретиноидными рецепторами, включая ретиноидные кислотные рецепторы (RAR) и ретиноид-Х-рецепторы (RXR). После проникновения в себоциты изотретиноин снижает экспрессию ключевых транскрипционных факторов, регулирующих липогенез, таких как SREBF1 (sterol regulatory element-binding protein 1), AR (андрогеновый рецептор) и PPAR $\gamma$  (peroxisome proliferator-activated receptor gamma). Это приводит к подавлению активности генов, отвечающих за синтез липидов, и, как следствие, к значительному уменьшению продукции себума (на 80–90%) [9].

Кроме того, системный изотретиноин вызывает структурную атрофию сальных желез, что подтверждено гистологическими исследованиями. Установлено, что препарат нормализует процесс фолликулярной кератинизации, предотвращая образование микрокомедонов. Также он обладает выраженным противовоспалительным эффектом, снижая продукцию провос-

палительных цитокинов, таких как IL-1 $\beta$ , IL-6 и TNF- $\alpha$ , и ограничивает колонизацию *C. acnes* благодаря снижению содержания кожного сала, которое служит питательной средой для этих бактерий [6, 10].

Таким образом, действие изотретиноина на все ключевые звенья патогенеза акне делает его наиболее эффективным средством при средней и тяжелой формах заболевания [11].

Из-за своей высокой липофильности оригинальный изотретиноин изначально обладает плохой растворимостью в воде, и его биодоступность в значительной степени зависит от приема препарата вместе с пищей, богатой жирами. Согласно фармакокинетическим исследованиям оригинального изотретиноина, биодоступность препарата увеличивалась примерно в 1,5–2,0 раза, если он принимался одновременно с приемом пищи, по сравнению с приемом натощак. На основе этих данных, а также последующих исследований, в которых оценивалась биодоступность изотретиноина в сочетании с высококалорийной и жирной пищей (содержащей 50 г жира и 800–1000 ккал), был сделан вывод, что для оптимального и стабильного всасывания изотретиноина в желудочно-кишечном тракте рекомендуется принимать его вместе с пищей, богатой жирами. Если препарат принимается натощак, уровень изотретиноина в плазме крови снижается примерно на 60%, что может негативно повлиять на эффективность лечения, особенно в отношении достижения долгосрочной ремиссии акне [12–16].

Достижение набора кумулятивной дозы  $\geq 120$  мг/кг массы тела может быть затруднено у пациентов, которые имеют нерегулярные пищевые привычки и не соблюдают рекомендации по приему изотретиноина вместе с достаточным количеством жирной пищи. Это может негативно сказаться на эффективности терапии и привести к увеличению количества рецидивов у пациентов, получающих стандартную форму изотретиноина для лечения акне [14, 16].

В 2009 г. в Российской Федерации был зарегистрирован препарат изотретиноина (торговое наименование — Акнекутан®) в дозировках 8 и 16 мг, выпускаемый компанией Jadran Galenski Laboratorij (Хорватия). Особенностью лекарственной формы указанного препарата является использование технологии Lidose (S.M.B. Technology, S.A., Бельгия), предназначенной для модифицированного высвобождения активного вещества — изотретиноина [17–19]. Следует отметить, что указанные дозировки отличаются от традиционных форм изотретиноина, предлагаемых другими производителями, которые обычно представлены в дозах 10 и 20 мг.

В 2024 г. О.И. Олисова и И.В. Кулес провели анализ сравнительных исследований биодоступности и соответствующих фармакокинетических параметров, позволивших доказать, что исходные дозировки 8 и 16 мг препарата изотретиноина по технологии Lidose биоэквивалентны дозировкам 10 и 20 мг обычной формы изотретиноина. Результаты проведенного анализа исследований подтвердили биоэквивалентность инновационного по технологии Lidose препарата Акнекутан оригинальному лекарственному средству [19].

## Методы

### Дизайн исследования

Ретроспективное неконтролируемое одноцентровое.

### Критерии соответствия

#### Критерии включения:

- возраст от 18 до 35 лет включительно, независимо от пола;
- диагноз акне средней и тяжелой степени;
- отсутствие системной терапии акне (включая антибиотики, гормональную терапию, ретиноиды и др.) в течение последних 3 месяцев перед включением в исследование;
- согласие пациента на использование эффективных методов контрацепции (для женщин детородного возраста);
- подписанное информированное согласие.

#### Критерии исключения:

- беременность или лактация;
- отказ от использования надежных методов контрацепции у женщин детородного возраста в период лечения и в течение 1 месяца после окончания приема изотретиноина;
- планирование беременности у пациентки;
- выраженные нарушения функции печени, повышенные уровни печеночных ферментов (АЛТ, АСТ), гиперлипидемия, не контролируемая диетой и/или медикаментами;
- наличие депрессивных расстройств в анамнезе или текущий психический статус, требующий внимания.

### Продолжительность исследования

Анализ архивных данных за последние пять лет.

### Условия проведения

Исследование проводилось на кафедре кожных и венерических болезней Военно-медицинской академии имени С.М. Кирова.

### Описание медицинского вмешательства

С момента регистрации в Российской Федерации инновационной лекарственной формы изотретиноина с технологией модифицированного высвобождения Lidose и ее внедрения в клиническую практику в Клинике кожных и венерических болезней Военно-медицинской академии имени С.М. Кирова накоплен значительный опыт применения этого препарата у пациентов с тяжелыми формами акне. Анализ архивных данных за последние пять лет показал, что препарат получали 915 пациентов, включая 756 мужчин (82,6%) и 159 женщин (17,4%), у которых были диагностированы акне средней и тяжелой степени тяжести.

Перед началом терапии изотретиноином всем пациентам проводилось комплексное лабораторное обследование. В программу обследования входили клинический и биохимический анализы крови с акцентом на уровни печеночных ферментов (АЛТ, АСТ, щелочная фосфатаза), а также оценка показателей углеводного (глюкоза, инсулин) и липидного (общий холестерин, ЛПНП, ЛПВП, триглицериды) обмена. Терапевтическая доза изотретиноина составляла 0,4–0,8 мг на 1 кг массы тела в сутки, суммарная накопительная доза за курс лечения — 100–120 мг/кг. Пациенты женского пола были информированы о необходимости применения надежных методов контрацепции в период прохождения курса терапии изотретиноином, а также за 1 месяц до начала лечения и в течение 1 месяца после его завершения.

**Основной исход исследования** — оценка эффективности проводимой терапии на основании клинической картины.

**Дополнительные исходы** — оценка нежелательных явлений на фоне проводимой терапии.

### Этическая экспертиза

Все пациенты добровольно подписали информированное согласие на публикацию персональной медицинской информации в обезличенной форме в журнале «Вестник дерматологии и венерологии».

### Статистический анализ

Для оценки эффективности терапии изотретиноином использовались описательные статистики, представленные в виде абсолютных чисел, частот (%) и средних значений. Для сравнения количества воспалительных элементов до и после лечения применялся парный *t*-критерий Стьюдента при нормальном распределении данных. Для анализа разницы во времени достижения клинической ремиссии между группами по суточной дозе препарата был использован *U*-критерий Манна–Уитни. Уровень статистической значимости принимался при  $p < 0,05$ .

### Результаты

Терапия изотретиноином показала высокую эффективность при лечении среднетяжелых акне. Клиническая ремиссия, определенная как полное или почти полное разрешение кожных высыпаний (оценка IGA — 0 или 1), была достигнута у 872 (95,3%) пациентов из общего числа 915 наблюдений.

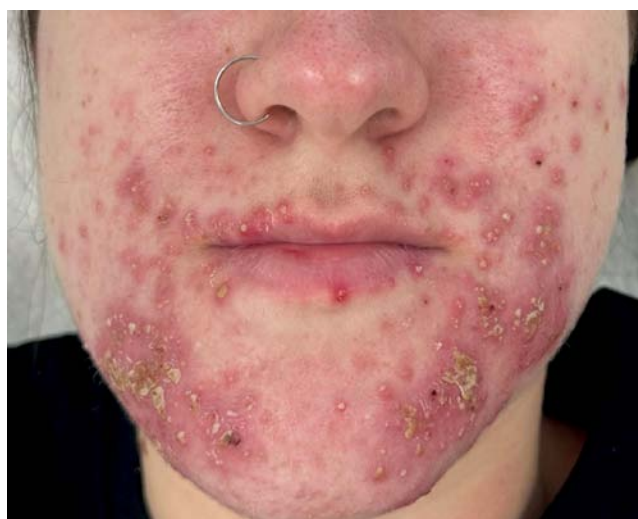Значимое улучшение состояния кожи, характеризующееся снижением тяжести акне на  $\geq 2$  балла по шкале IGA (Investigator's Global Assessment), было зарегистрировано у 700 (76,4%) пациентов уже через 3 месяца терапии. В среднем количество воспалительных элементов (папул, пустул, узлов) снизилось на 89,2% к завершению курса лечения ( $p < 0,001$ , парный *t*-тест).

Первые признаки клинического эффекта были зафиксированы у 83% пациентов ( $n = 760$ ) в течение 2–4 месяцев терапии. Максимальный регресс воспалительных изменений наблюдался к 6–8-му месяцу лечения.

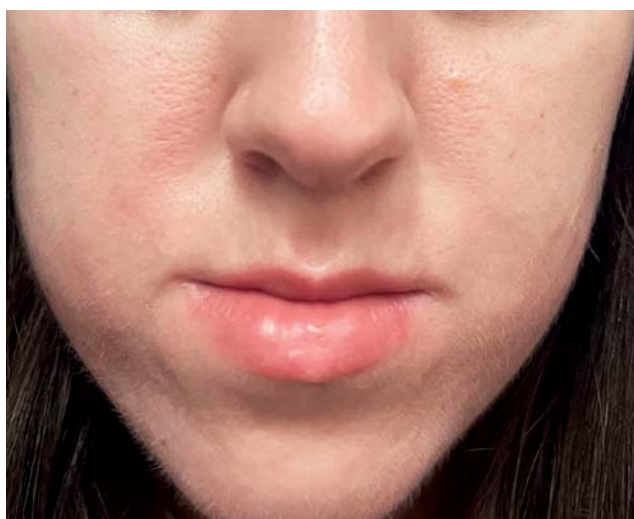Побочные эффекты различной степени выраженности наблюдались у всех пациентов, проходивших терапию изотретиноином. Сухость кожи была зарегистрирована у 100% пациентов и являлась универсальной реакцией на препарат. У 183 (20%) пациентов отмечалась сухость слизистых оболочек; у 101 (11%) — повышение уровня печеночных трансаминаз выше верхней границы нормы; у 18 (2%) — выпадение волос, а также у тех же 18 (2%) пациентов — увеличение показателей тревожности без признаков выраженной депрессии. Все выявленные нежелательные явления были легкими или умеренными по степени выраженности, обратимыми и не потребовали отмены препарата.

### Обсуждение

Результаты проведенного ретроспективного анализа подтверждают высокую терапевтическую эффективность препарата изотретиноин при лечении умеренных и тяжелых акне. Клиническая ремиссия, определенная как полное или почти полное исчезновение кожных высыпаний (IGA — 0 или 1), была до-



а



б

Рис. 1. Пациентка с акне тяжелой степени: а — до лечения; б — после курса лечения изотретиноином  
Fig. 1. Patient with severe acne: а — before treatment; б — after treatment with isotretinoin

стигнута у 95,3% пациентов (872 из 915) (рис. 1, 2). Данный показатель демонстрирует не только высокую активность препарата, но и его значимость в качестве лечения первой линии у пациентов со среднетяжелым течением акне.

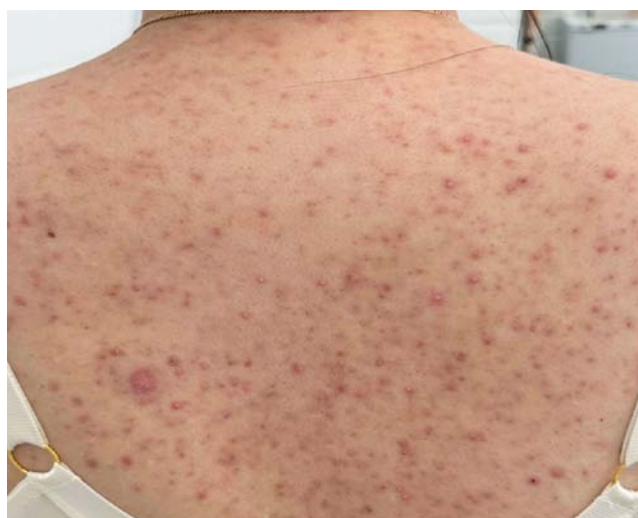Значимое клиническое улучшение, характеризующееся снижением тяжести акне на  $\geq 2$  балла по шкале IGA, наблюдалось уже через 3 месяца терапии у 76,4% пациентов ( $n = 700$ ). Среднее снижение количества воспалительных элементов к завершению курса составило 89,2% ( $p < 0,001$ ) (рис. 3).

Что касается переносимости, все пациенты отметили развитие сухости кожи. У 183 (20%) пациентов были зарегистрированы проявления ксероза слизистых оболочек, у 101 (11%) пациента — повышение уровней пе-

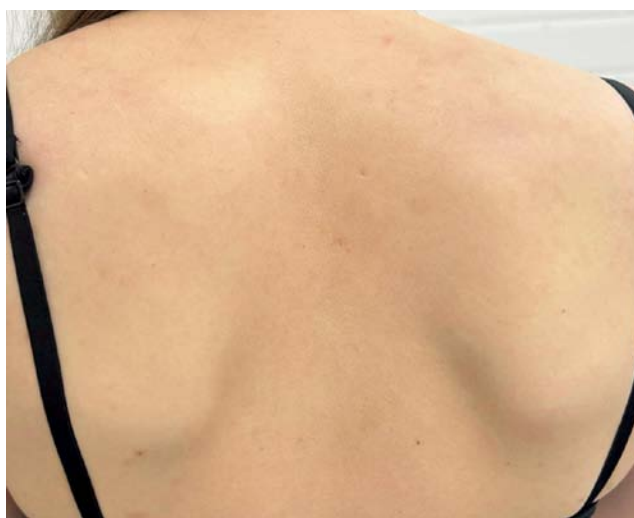ченочных трансаминаз выше верхней границы нормы, а выпадение волос и тревожность наблюдались у 18 (2%) пациентов. Все нежелательные явления были обратимыми, контролируемые при поддерживающей терапии или коррекции режима дозирования. Отсутствие серьезных нежелательных явлений и высокая приверженность к терапии подтверждают возможность безопасного применения препарата при условии тщательного врачебного контроля и информирования пациентов о возможных побочных эффектах.

### Заключение

Акнекутан демонстрирует высокую эффективность и благоприятный профиль безопасности среди системных ретиноидов, применяемых для лечения

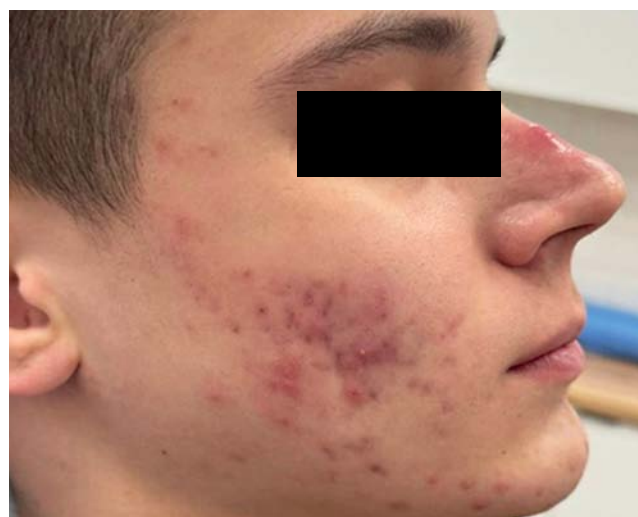

а

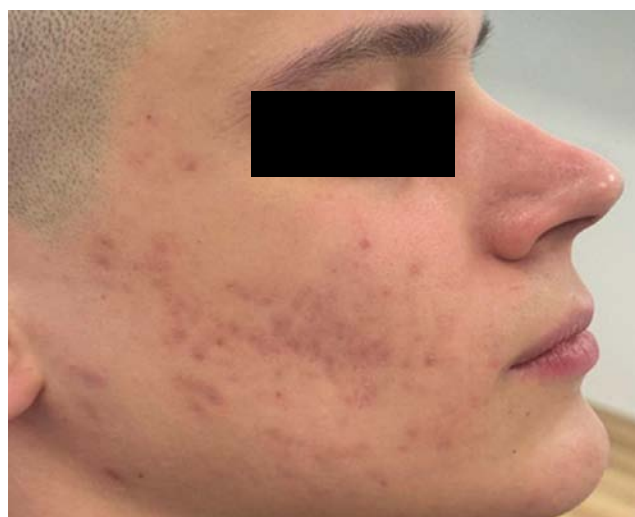

б

Рис. 2. Пациентка с акне тяжелой степени: а — до лечения; б — после курса лечения изотретиноином  
Fig. 2. Patient with severe acne: а — before treatment; б — after treatment with isotretinoin



а



б

Рис. 3. Пациент с акне средней степени: а — до лечения; б — после курса лечения изотретиноином  
Fig. 3. Patient with moderate acne: а — before treatment; б — after treatment with isotretinoin

акне средней и тяжелой степени. Использование инновационной технологии доставки активного вещества (Lidose) позволяет снизить дозу изотретиноина на 20% без уменьшения клинической эффективности

терапии. Это, в свою очередь, способствует уменьшению частоты и выраженности побочных эффектов, повышая приверженность пациентов к лечению и его общую переносимость. ■

## Литература/References

1. Reynolds RV, Yeung H, Cheng CE, Cook-Bolden F, Desai SR, Druby KM, et al. Guidelines of care for the management of acne vulgaris. *J Am Acad Dermatol*. 2024;90(5):1006.e1–1006.e30. doi: 10.1016/j.jaad.2023.12.017
2. Wafae BGO, Barbieri JS. Innovations in Acne. *Dermatol Clin*. 2025;43(1):11–25. doi: 10.1016/j.det.2024.08.002
3. Thiboutot D, Gollnick H, Bettoli V, Dréno B, Kang S, Leyden JJ, et al. New insights into the management of acne: an update from the Global Alliance to Improve Outcomes in Acne. *J Am Acad Dermatol*. 2009;60(5Suppl 1): S1–S50. doi: 10.1016/j.jaad.2009.01.019
4. Agak GW, Qin M, Nobe J, Kim MH, Krutzyk SR, Tristan GR, et al. *Propionibacterium acnes* induces an IL-17 response in acne vulgaris that is regulated by vitamin A and vitamin D. *J Invest Dermatol*. 2014;134(2):366–373. doi: 10.1038/jid.2013.334
5. Bansal P, Sardana K, Vats G, Sharma L, Garga UC, Khurana A. A prospective study examining trigger factors and hormonal abnormalities in adult female acne. *Indian Dermatol Online J*. 2020;11(4):544–550. doi: 10.4103/idoj.IDOJ\_500\_19
6. Cruz S, Vecerek N, Elbuluk N. Targeting inflammation in acne: current treatments and future prospects. *Am J Clin Dermatol*. 2023;24(5):681–694. doi: 10.1007/s40257-023-00789-1
7. Byrd AL, Belkaid Y, Segre JA. The human skin microbiome. *Nat Rev Microbiol*. 2018;16(3):143–155. doi: 10.1038/nrmicro.2017.157
8. Li ZJ, Choi DK, Sohn KC, Seo MS, Lee HE, Lee Y, et al. *Propionibacterium acnes* activates the NLRP3 inflammasome in human sebocytes. *J Invest Dermatol*. 2014;134(11):2747–2756. doi: 10.1038/jid.2014.221
9. Sarkar T, Sarkar S, Patra A. Low-dose isotretinoin therapy and blood lipid abnormality: a case series with sixty patients. *J Family Med Prim Care*. 2018;7(1):171–174. doi: 10.4103/jfmpc.jfmpc\_164\_17
10. Karaosmanoğlu N, Mülkoğlu C. Analysis of musculoskeletal side effects of oral isotretinoin treatment: a cross-sectional study. *BMC Musculoskelet Disord*. 2020;21(1):631. doi: 10.1186/s12891-020-03645-z
11. Oge' LK, Broussard A, Marshall MD. Acne vulgaris: diagnosis and treatment. *Am Fam Physician*. 2019;100(8):475–484.
12. Pile HD, Patel P, Sadiq NM. Isotretinoin. In: StatPearls [Internet]. Treasure Island (FL): StatPearls Publishing, 2025. URL: <https://www.ncbi.nlm.nih.gov/books/NBK534275/>
13. Gonzalez M, Higham C, Janahi SA, McGee JS, Chung HJ. Laboratory Monitoring in Isotretinoin Therapy for Acne: How Long and How Often Must We Test Our Patients? *Skinmed*. 2024;22(2):100–107.
14. Lai J, Barbieri JS. Acne Relapse and Isotretinoin Retrial in Patients with Acne. *JAMA Dermatol*. 2025;161(4):367–374. doi: 10.1001/jamadermatol.2024.5416
15. Østergaard CES, Bertelsen T, Lomholt H, Kofoed K, Gyldenløve M. Acne. *Ugeskr Laeger*. 2025;187(14):V09240660. doi: 10.61409/V09240660
16. Choe J, Mathis JG, Heinze A, Barbieri JS. Isotretinoin-associated vivid dreams during acne therapy. *Int J Dermatol*. 2024;63(7):e133–e134. doi: 10.1111/ijd.17232
17. Podwojniak A, Tan IJ, Sauer J, Neubauer Z, Rothenberg H, Ghani H, et al. Acne and the cutaneous microbiome: A systematic review of mechanisms and implications for treatments. *J Eur Acad Dermatol Venereol*. 2025;39(4):793–805. doi: 10.1111/jdv.20332

18. Del Rosso JQ, Kircik L. The primary role of sebum in the pathophysiology of acne vulgaris and its therapeutic relevance in acne management. *J Dermatolog Treat.* 2024;35(1):2296855. doi: 10.1080/09546634.2023.2296855

19. Олисова О.Ю., Кукес И.В. Обоснование дозового режима применения изотретиноина Lidose и опыт использования препарата в кли-

нической практике при терапии акне. *Российский журнал кожных и венерических болезней.* 2024;27(2):179–187. [Olisova OY, Kukes IV. On the issue of the effectiveness and bioequivalence of isotretinoin Lidose. *Russian Journal of Skin and Venereal Diseases.* 2024;27(2):179–187. (In Russ.)] doi: 10.17816/dv629705

---

**Участие авторов:** все авторы несут ответственность за содержание и целостность статьи. Анализ литературы, сбор и обработка материала, написание текста статьи — М.Г. Харчилава; концепция и дизайн статьи, редактирование — А.В. Самцов. Все авторы внесли существенный вклад в разработку концепции, проведение исследования и подготовку статьи, прочли и одобрили финальную версию перед публикацией.

---

**Authors' participation:** all authors are responsible for the content and integrity of the entire article. Literature analysis, collection and processing of material, writing the text of the article — Maya G. Kharchilava; concept and design of the article, editing — Alexey V. Samtsov. All authors made a substantial contribution to the conception of the work, acquisition, analysis, interpretation of data for the work, drafting and revising the work, final approval of the version to be published and agree to be accountable for all aspects of the work.

---

### Информация об авторах

**\*Харчилава Майя Георгиевна** — к.м.н.; адрес: Россия, 194044, Санкт-Петербург, ул. Академика Лебедева, д. 6; ORCID: <https://orcid.org/0000-0002-6588-1115>; eLibrary SPIN: 3964-7308; e-mail: [Kharchilava1991@mail.ru](mailto:Kharchilava1991@mail.ru)

**Самцов Алексей Викторович** — д.м.н., профессор; ORCID: <https://orcid.org/0000-0002-9458-0872>; eLibrary SPIN: 2287-5062; e-mail: [avsamtsov@mail.ru](mailto:avsamtsov@mail.ru)

---

### Information about the authors

**\*Maya G. Kharchilava** — MD, Cand. Sci. (Med.); address: 6 Academician Lebedev street, 194044 Saint Petersburg, Russia; ORCID: <https://orcid.org/0000-0002-6588-1115>; eLibrary SPIN: 3964-7308; e-mail: [Kharchilava1991@mail.ru](mailto:Kharchilava1991@mail.ru)

**Alexey V. Samtsov** — MD, Dr. Sci. (Med.), Professor; ORCID: <https://orcid.org/0000-0002-9458-0872>; eLibrary SPIN: 2287-5062; e-mail: [avsamtsov@mail.ru](mailto:avsamtsov@mail.ru)

---

Статья поступила в редакцию: 18.07.2025

Принята к публикации: 28.10.2025

Опубликована онлайн: 25.11.2025

Submitted: 18.07.2025

Accepted: 28.10.2025

Published online: 25.11.2025

DOI: <https://doi.org/10.25208/vdv16924>

EDN: wgkptd

# Ретроспективное исследование клинико-эпидемиологических особенностей сифилиса у пациентов с ВИЧ-инфекцией в Санкт-Петербурге

© Красносельских Т.В.<sup>1\*</sup>, Швед О.В.<sup>1</sup>, Манашева Е.Б.<sup>1</sup>, Данилюк М.И.<sup>1</sup>, Чирская М.А.<sup>2</sup>, Виноградова Т.Н.<sup>2</sup>, Соколовский Е.В.<sup>1</sup>

<sup>1</sup>Первый Санкт-Петербургский государственный медицинский университет имени академика И.П. Павлова, Санкт-Петербург, Россия

<sup>2</sup>Центр по профилактике и борьбе со СПИД и инфекционными заболеваниями, Санкт-Петербург, Россия

**Обоснование.** В последние годы случаи сочетания сифилиса и ВИЧ-инфекции стали чаще встречаться в практике дерматовенерологов, что обусловлено ростом распространенности ВИЧ-инфекции в популяции.

**Цель исследования.** Оценка клинических и эпидемиологических особенностей сифилиса, протекающего на фоне ВИЧ-инфекции, в современных условиях.

**Методы.** Проведен ретроспективный анализ историй болезни 280 ВИЧ-позитивных пациентов с сифилисом, состоявших под диспансерным наблюдением в Санкт-Петербургском Центре СПИД и инфекционных заболеваний в 2018–2023 гг.

**Результаты.** Группа пациентов с сочетанием сифилиса и ВИЧ-инфекции характеризовалась преобладанием лиц мужского пола (91,8%), молодого возраста ( $Q_2 = 34$  года), с 4-й стадией ВИЧ-инфекции (66,5%), с промискуитетным поведением (60,8%), имевших половые контакты с мужчинами (67,7%). Наиболее частой клинической формой сифилиса являлся нейросифилис (37,2% случаев), у 61,5% пациентов он протекал в форме бессимптомного менингита. Отличия клинической картины сифилиса у ВИЧ-инфицированных от «классической» были обусловлены как иммунодефицитом, так и поведенческими особенностями пациентов, что объясняет частое появление экстрагенитальных (21,1%), множественных (63,2%) шанкров, высокую частоту реинфекций (29,0%). У 54,6% пациентов сифилис протекал без высыпаний на коже и слизистых оболочках, что затрудняло диагностику.

**Заключение.** Несмотря на неуклонное совершенствование наших знаний о сифилисе и ВИЧ, ведение пациентов с сочетанием этих инфекций по-прежнему остается непростой задачей для венеролога. Частое латентное течение сифилиса и большая распространенность повторных заражений повышают значимость регулярного серологического скрининга на сифилис ВИЧ-инфицированных пациентов. Высокая частота случаев нейросифилиса в исследуемой группе в совокупности с его бессимптомным течением диктуют необходимость исследования цереброспинальной жидкости всем больным с коинфекцией.

**Ключевые слова:** сифилис; проявления на коже; ВИЧ-инфекция; нейросифилис; офтальмосифилис

**Конфликт интересов:** авторы данной статьи подтвердили отсутствие конфликта интересов, о котором необходимо сообщить.

**Источник финансирования:** рукопись подготовлена и опубликована за счет финансирования по месту работы авторов.

**Для цитирования:** Красносельских Т.В., Швед О.В., Манашева Е.Б., Данилюк М.И., Чирская М.А., Виноградова Т.Н., Соколовский Е.В. Ретроспективное исследование клинико-эпидемиологических особенностей сифилиса у пациентов с ВИЧ-инфекцией в Санкт-Петербурге. Вестник дерматологии и венерологии. 2025;101(5):65–77. DOI: <https://doi.org/10.25208/vdv16924> EDN: wgkptd



DOI: <https://doi.org/10.25208/vdv16924>

EDN: wgkptd

# Retrospective study of the clinical and epidemiological features of syphilis in patients with HIV infection in Saint Petersburg

© Tatiana V. Krasnoselskikh<sup>1\*</sup>, Oleg V. Shved<sup>1</sup>, Elizaveta B. Manasheva<sup>1</sup>, Malvina I. Danilyuk<sup>1</sup>, Maria A. Chirskaya<sup>2</sup>,  
Tatiana N. Vinogradova<sup>2</sup>, Evgeny V. Sokolovskiy<sup>1</sup>

<sup>1</sup>First Pavlov State Medical University of Saint Petersburg, Saint Petersburg, Russia

<sup>2</sup>Saint Petersburg Center for Control of AIDS and Infectious Diseases, Saint Petersburg, Russia

**Background.** In the recent years, cases of syphilis and HIV infection have become more common in dermatovenerological practice due to increasing prevalence of HIV infection in the population.

**Aim.** Assessment of the clinical and epidemiological features of syphilis against HIV infection in modern settings.

**Methods.** A post-hoc analysis was conducted on the medical histories of 280 HIV-positive patients with syphilis who were under dispensary supervision at the St. Petersburg Center for AIDS and Infectious Diseases in 2018–2023.

**Results.** The group of patients with a combined syphilis and HIV infection was characterized by predominance of males (91.8%), young age ( $Q_2 = 34$  years), stage 4 HIV infection (66.5%), promiscuous behavior (60.8%), and homosexual contacts (67.7%). The most common clinical form of syphilis was neurosyphilis (37.2% of cases), and 61.5 % of patients had asymptomatic meningitis. The differences in the clinical presentation of syphilis in HIV-infected patients compared to the “classical” presentation were due to both immunodeficiency and behavioral characteristics of the patients which explains common occurrence of extragenital (21.1%) and multiple (63.2%) chancres as well as high frequency of recurring infection (29.0%). In 54.6% of patients, syphilis occurred without skin or mucosal lesions, making diagnosis difficult.

**Conclusion.** Despite the steady improvement in our knowledge of syphilis and HIV, managing patients with a combination of these infections remains a challenging task for a venereologist. Common latent course of syphilis and high prevalence of recurring infections underline the importance of regular serological screening for syphilis in HIV-infected patients. High incidence of neurosyphilis in the study group combined with its asymptomatic course requires examination of cerebrospinal fluid in all patients with coinfection.

**Keywords:** syphilis; skin manifestations; HIV infection; neurosyphilis; ophthalmosyphilis

**Conflict of interest:** the authors declare the absence of obvious and potential conflicts of interest related to the publication of this article.

**Funding source:** this article was prepared and published through funding at the place of the authors' employment.

For citation: Krasnoselskikh TV, Shved OV, Manasheva EB, Danilyuk MI, Chirskaya MA, Vinogradova TN, Sokolovskiy EV. Retrospective study of the clinical and epidemiological features of syphilis in patients with HIV-infected in Saint Petersburg. *Vestnik Dermatologii i Venerologii*. 2025;101(5):65–77.

DOI: <https://doi.org/10.25208/vdv16924> EDN: wgkptd



## Обоснование

Случаи сочетания сифилиса и ВИЧ-инфекции в последнее время стали чаще встречаться в практике дерматовенерологов, что обусловлено увеличением в популяции числа лиц, живущих с ВИЧ. По данным Референс-центра по мониторингу за ВИЧ и ВИЧ-ассоциированными инфекциями ФБУН ЦНИИ эпидемиологии Роспотребнадзора, в 2023 г. распространенность ВИЧ-инфекции в России составила 816,1 случая на 100 тыс. населения при охвате обследованием 33,4% его общей численности [1]. Лица, живущие с ВИЧ, составляют 0,8% всего населения России и 1,4% населения в возрасте от 15 до 49 лет. Новые случаи ВИЧ чаще регистрируют у мужчин: в 2023 г. заболеваемость среди взрослых граждан РФ мужского пола составила 168 случаев на 100 тыс. обследованных, в то время как среди женщин — лишь 117,8 случая на 100 тыс. Самая высокая частота выявления ВИЧ-инфекции в 2023 г. была отмечена среди мужчин, имеющих секс с мужчинами (МСМ), — положительный результат в тестах на ВИЧ продемонстрировали 20,8% образцов крови, полученных при обследовании представителей этой группы населения [1].

Заболеваемость сифилисом в России, стабильно снижавшаяся с 1997 г. и достигшая минимума в 2020 г. (10,5 на 100 тыс. населения), в постковидный период возросла до 18,9 на 100 тыс. в 2022 г. (в 1,8 раза), а в 2023 г. снизилась до 17,6 на 100 тыс. [2]. Колебания заболеваемости сифилисом в период после эпидемии новой коронавирусной инфекции эксперты объясняют увеличением регистрации случаев сифилиса среди вновь прибывших в Россию иностранных граждан-мигрантов. В общей структуре заболеваемости сифилисом доля мигрантов в 2023 г. составила 39,3% [2]. Доля ВИЧ-инфицированных среди иностранных граждан в 2023 г. составила 0,1%, или 103,4 случая на 100 тыс. обследованных [1]. Колеблющиеся и трудно прогнозируемые показатели заболеваемости сифилисом в РФ, общность условий и путей передачи ВИЧ-инфекции и сифилиса, а также пересечение контингентов лиц, подверженных риску заражения обеими инфекциями, не оставляют сомнений, что в ближайшие годы мы все чаще будем наблюдать случаи коинфекции.

В настоящее время практически считается аксиомой, что у ВИЧ-инфицированных пациентов, получающих антиретровирусную терапию (АРВТ), сифилис протекает клинически типично, ВИЧ-инфекция не влияет на результаты диагностических тестов, а стандартные схемы антибиотикотерапии не менее эффективны, чем у ВИЧ-негативных пациентов [3]. Однако в группе лиц, живущих с ВИЧ, не все получают АРВТ. Так, по данным Санкт-Петербургского Центра по профилактике и борьбе со СПИД и инфекционными заболеваниями на 31 декабря 2024 г. среди состоявших на диспансерном учете ВИЧ-инфицированных пациентов охват АРВТ составил 87,0% [4]. Следует отметить, что это очень высокий показатель, достигнутый в короткие сроки (в конце 2019 г. он составлял 66,9% [5]). Тем не менее нельзя не учитывать, что не все ВИЧ-инфицированные имеют высокую приверженность к АРВТ, некоторые прерывают терапию по разным причинам, примерно у половины не удается подавить вирусную нагрузку. Отсутствие адекватной АРВТ может отражаться на течении сифилиса: существенно изменять клиническую картину, затруднять диагности-

ку и снижать эффективность терапии, подобно тому, как это было описано в классических работах начального периода изучения ВИЧ-инфекции [6–8].

В связи с этим **цель исследования** — оценка клинических и эпидемиологических особенностей сифилиса, протекающего на фоне ВИЧ-инфекции, в современных условиях.

## Методы

### Дизайн исследования

Проведено ретроспективное когортное неинтервенционное исследование, объектом которого были ВИЧ-инфицированные пациенты с сифилисом, состоявшие под диспансерным наблюдением у дерматовенерологов Санкт-Петербургского Центра СПИД и инфекционных заболеваний.

### Критерии соответствия

Из общего списка пациентов, находившихся под наблюдением дерматовенеролога в Санкт-Петербургском государственном бюджетном учреждении здравоохранения «Центр по профилактике и борьбе со СПИД и инфекционными заболеваниями», было отобрано 280 лиц, живущих с ВИЧ, которые соответствовали следующим критериям включения в исследование:

- 1) наличие ВИЧ-инфекции, подтвержденное методом иммунного блота;
- 2) наличие сифилиса, подтвержденное результатами нетрепонемных и трепонемных серологических тестов;
- 3) отсутствие серологической резистентности или замедленной негативации серологических реакций после проведенного ранее лечения сифилиса.

### Условия проведения

Исследование было выполнено на базе Санкт-Петербургского государственного бюджетного учреждения здравоохранения «Центр по профилактике и борьбе со СПИД и инфекционными заболеваниями» и кафедры дерматовенерологии с клиникой федерального государственного бюджетного образовательного учреждения высшего образования «Первый Санкт-Петербургский государственный медицинский университет имени академика И.П. Павлова» Министерства здравоохранения Российской Федерации.

### Продолжительность исследования

Сбор данных осуществляли в период с мая 2018 по ноябрь 2023 г.

### Описание медицинского вмешательства

Выполнены выкопировка и анализ данных из медицинской документации пациентов с коинфекцией, для чего была разработана индивидуальная карта, включавшая несколько информационных блоков: раздел социально-демографических, медико-анамнестических данных; сведения об особенностях течения ВИЧ-инфекции; клинко-эпидемиологические данные о сифилисе; сведения о субъективных и объективных признаках поражения нервной системы.

### Исходы исследования

**Основной исход исследования.** Оценка структуры клинических форм сифилиса у ВИЧ-инфицированных пациентов.

**Дополнительные исходы исследования:** оценка частоты встречаемости различных вариантов сифилидов при ранних манифестных формах сифилиса; оценка частоты осложнений течения сифилиса в различные его периоды; оценка частоты и особенностей клинических проявлений нейросифилиса, офтальмосифилиса; оценка частоты повторных заражений сифилисом в исследуемой группе.

#### *Анализ в подгруппах*

Критерии формирования подгрупп, в которых проводили анализ результатов исследования: пол, возраст, клиническая форма сифилиса, наличие специфического поражения нервной системы, стадия ВИЧ-инфекции, получение АРВТ.

#### *Методы регистрации исходов*

Данные пациентов вносили в специально разработанные карты в закодированной форме для последующей статистической обработки. Карты не содержали идентифицирующей участников исследования информации, сопровождалась лишь индивидуальными номерами.

#### *Этическая экспертиза*

Протокол исследования был рассмотрен на заседании № 219 локального этического комитета ФГБОУ ВО ПСПбГМУ им. И.П. Павлова 29 января 2018 г.

Заключение: участники исследования не будут подвергаться риску, так как исследовательская деятельность ограничена изучением существующих обезличенных данных, документов, записей.

Решение: одобрить проведение исследования, признать его соответствующим этическим нормам, принципам защиты прав и благополучия участников исследования.

#### *Статистический анализ*

**Принципы расчета размера выборки.** Размер выборки предварительно не рассчитывался.

**Методы статистического анализа данных.** Обработку полученных данных проводили с использованием стандартного пакета программ прикладного статистического анализа Statistical Package for the Social Sciences (SPSS) v. 21 (IBM, США). Применяли общепотребительные методы параметрической и непараметрической статистики. Значимость различий между группами оценивали с помощью  $\chi^2$ -критерия Пирсона,  $t$ -критерия Стьюдента для независимых выборок,  $U$ -критерия Вилкоксона–Манна–Уитни, коэффициентов корреляции  $r$  Пирсона,  $\rho$  Спирмена и  $\tau$  Кендалла. При описании взаимоотношений качественных переменных оценивали отношение шансов и доверительный интервал с надежностью 0,95. Критический уровень значимости нулевой статистической гипотезы (об отсутствии значимых различий или факторных влияний) принимали равным 0,05. При корреляционном анализе взаимосвязь между показателями считали слабой при значениях коэффициента корреляции 0,3 и менее, средней — при значениях более 0,3, но менее 0,6; сильной — при значениях 0,6 и более.

#### **Результаты**

##### *Объекты (участники) исследования*

Проведен ретроспективный анализ историй болезни 280 ВИЧ-положительных пациентов с сифилисом, состоявших на диспансерном учете в Санкт-Петербургском

Центре СПИД и инфекционных заболеваний. В исследование было включено 257 мужчин (91,8%) и 23 женщины (8,2%). Возраст участников на момент включения в исследование варьировал от 19 лет до 71 года. Медиана возраста ( $Q_2$ ) составляла 34 года, 25% ( $Q_1$ ) пациентов были в возрасте до 28 лет, 75% ( $Q_3$ ) — до 41 года. Возрастные различия между пациентами женского и мужского пола оказались статистически незначимыми. Чаще всего сифилис диагностировали в возрасте от 21 до 40 лет (71,8% случаев), после 40 лет — у 26,1% участников исследования, до 21 года — у 2,1%.

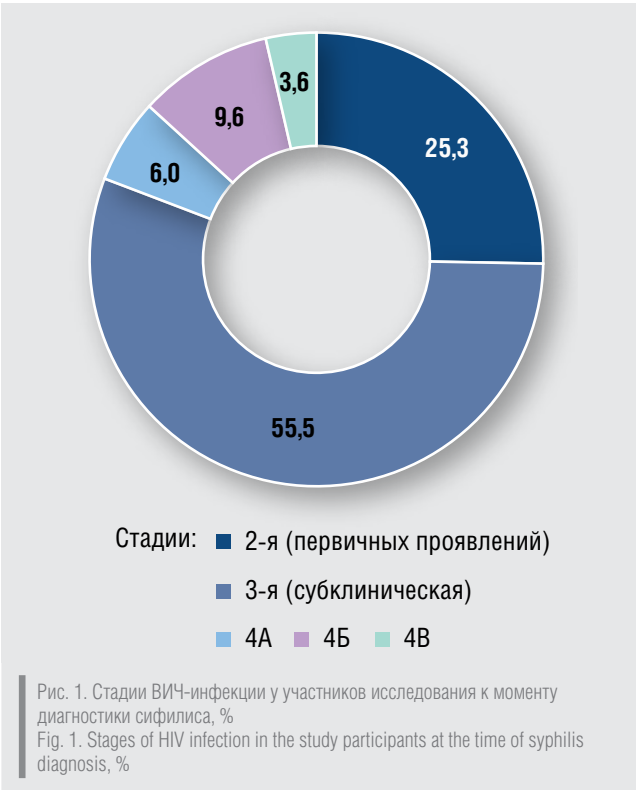
Среди пациентов с коинфекцией 58,4% составляли лица, имевшие среднее общее и среднее профессиональное образование. Высшее образование получили 40,0% участников исследования. Уровень образования, полученного женщинами, оказался значимо ниже, чем у мужчин ( $z = 1747,5$ ;  $p < 0,001$ ).

75,2% участников работали на условиях полной или частичной занятости, 24,8% были безработными, учащимися, пенсионерами, инвалидами. Среди женщин доля неработающих составляла 62,1%, среди мужчин — 20,4% ( $\chi^2 = 24,121$ ;  $p < 0,001$ ).

82,2% участников исследования были одиночками (холостыми/незамужними, разведенными, овдовевшими), а 17,8% состояли в официальном или гражданском браке. Женщины значимо чаще позиционировали себя как «состоящие в браке» ( $\chi^2 = 10,429$ ;  $p = 0,003$ ). Среди участвовавших в исследовании мужчин 48,2% имели сексуальные контакты только с мужчинами, 19,5% — как с мужчинами, так и с женщинами и 32,3% вступали только в гетеросексуальные половые отношения. Таким образом, 67,7% мужчин, участвовавших в исследовании, имели половые контакты с представителями своего пола. МСМ были значимо моложе мужчин с гетеросексуальной ориентацией — медианный возраст составлял 32 и 37 лет соответственно ( $z = 4814,0$ ;  $p < 0,001$ ). 58,4% участников исследования (60,8% мужчин и 37,5% женщин) имели многочисленных половых партнеров, при этом практиковали только защищенные половые контакты лишь 4,9%, никогда не пользовались презервативами — 27,0%.

28,7% участников исследования регулярно употребляли спиртные напитки и 17,8% признавали факт злоупотребления алкоголем. Частота употребления алкоголя была обратно взаимосвязана с уровнем образования ( $p = 0,020$ ). Доля лиц, имевших опыт наркопотребления, в исследуемой группе была сравнительно небольшой — 23,0%, причем активными потребителями наркотиков являлись лишь 3,1% пациентов. Женщины, участвовавшие в исследовании, значимо чаще имели опыт наркопотребления по сравнению с мужчинами — 65,6 против 17,7% соответственно ( $\chi^2 = 36,746$ ;  $p < 0,001$ ). Чаще наркотики употребляли пациенты с более низким образовательным уровнем ( $z = 3845,5$ ;  $p < 0,001$ ), не работавшие ( $\chi^2 = 21,106$ ;  $p < 0,001$ ). МСМ реже по сравнению с гетеросексуальными мужчинами имели опыт наркопотребления — 9,8 и 30% соответственно ( $\chi^2 = 15,719$ ;  $p < 0,001$ ).

У пациентов с сочетанием ВИЧ и сифилиса в 85,9% случаев имелись указания на наличие других сопутствующих заболеваний, которые могли способствовать более тяжелому течению сифилиса и влиять на результаты его лечения: 5,2% участников исследования страдали туберкулезом легких; 13,4% — гепатитом В; 28,2% — гепатитом С; у 6,7% имело место сочетание



гепатитов В и С; у 3,4% пациентов были диагностированы злокачественные новообразования; у 19,3% — гематологические заболевания; у 9,8% — эндокринные и метаболические нарушения. В анамнезе у 34,1% участников исследования имелись указания на наличие неврологических и психических расстройств неспецифической этиологии, у 15,5% — неспецифическая патология органа зрения. Соматическая отягощенность была более выражена у женщин ( $z = 5523,5$ ;  $p = 0,012$ ), неработающих пациентов ( $z = 5196,0$ ;  $p = 0,001$ ), у имевших опыт наркопотребления ( $z = 9478,5$ ;  $p < 0,001$ ). Соматически оказались в большей степени отягощены пациенты с латентными формами сифилиса по срав-

нению с манифестными ( $z = 9546,0$ ;  $p = 0,012$ ); пациенты с реинфекциями по сравнению с теми, кто болел сифилисом в первый раз ( $z = 11149,0$ ;  $p = 0,006$ ); пациенты с нейросифилисом по сравнению с пациентами без поражения нервной системы ( $z = 9467,0$ ;  $p < 0,001$ ). Непереносимость антибиотиков пенициллинового ряда имела место у 7,0% участников исследования; цефтриаксона — у 1,1%; доксициклина — у 0,4%.

На момент выявления сифилиса у 71,2% участников исследования наблюдалась 4-я стадия ВИЧ-инфекции — стадия вторичных заболеваний (рис. 1). Среди МСМ доля находившихся на этой стадии составляла 66,5%.

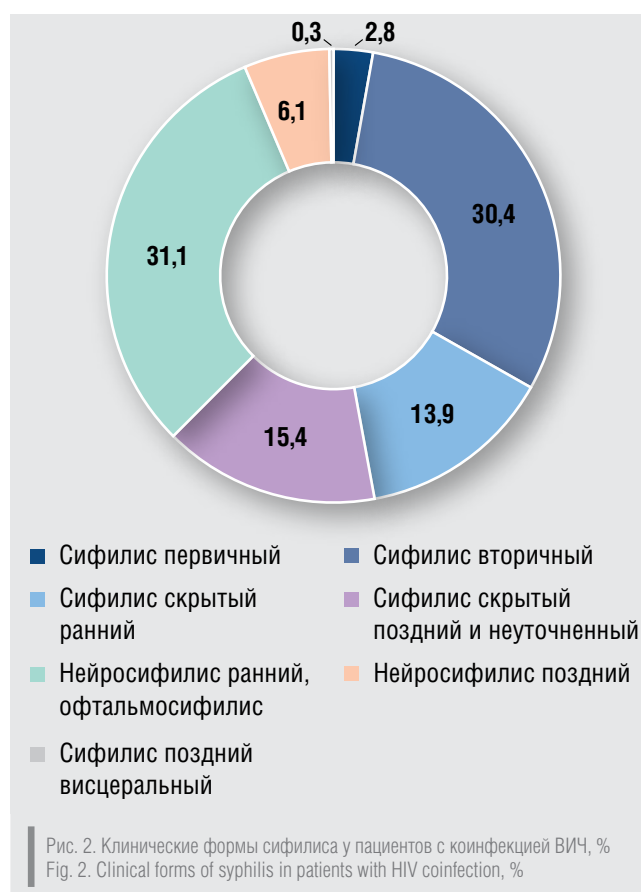Среди пациентов, у которых был установлен путь заражения ВИЧ, 85,3% инфицировались половым путем и только 14,7% — парентеральным. Среди заразившихся половым путем источник инфицирования ВИЧ был известен только у 11,4%. У 88,2% участников исследования обнаружение ВИЧ-инфекции предшествовало диагностике сифилиса, в 9,9% случаев оба инфекционных заболевания были диагностированы одновременно, у 1,9% больных первоначально был выявлен сифилис и позднее — ВИЧ-инфекция. В тех случаях, когда заражение ВИЧ предшествовало заболеванию сифилисом, интервал между заражениями в среднем составлял три года.

АРВТ на момент выявления сифилиса получали 48,0% участников исследования, а среди тех, у кого была диагностирована 4-я стадия ВИЧ-инфекции, — 58,9%. Необходимо отметить, что пациентам с коинфекцией, нуждавшимся в АРВТ, но ранее не получавшим ее, в период лечения сифилиса противовирусную терапию не инициировали во избежание непредсказуемых проявлений синдрома иммунной реконституции. АРВТ ВИЧ-инфицированным назначали всегда после завершения противосифилитического лечения.

ВИЧ-ассоциированные заболевания кожи и слизистых оболочек были обнаружены у 75,3% пациентов с коинфекцией (табл. 1). Столь высокая распространенность вторичных заболеваний кожи отчетливо демонстрирует тот факт, что три четверти пациентов в ис-

Таблица 1. Распространенность некоторых ВИЧ-ассоциированных дерматозов у пациентов исследуемой группы  
Table 1. Prevalence of certain HIV-associated dermatoses in patients of the study group

Заболевание	Доля пациентов, %
Рецидивирующая инфекция, вызванная вирусами герпеса 1 и 2 типов	25,0
Инфекция, вызванная вирусом герпеса 3 типа (herpes zoster)	11,0
Папилломавирусная инфекция (манифестная)	21,3
Контагиозный моллюск	2,0
Микозы, вызванные нитчатыми грибами	16,7
Кандидоз кожи и слизистых оболочек	49,7
Разноцветный лишай	3,0
Себорейный дерматит	27,0
Пиодермии	7,7
Волосатая лейкоплакия	4,0



следуемой группе составляли больные с продвинутыми стадиями ВИЧ-инфекции, для которых закономерно более тяжелое течение сифилиса.

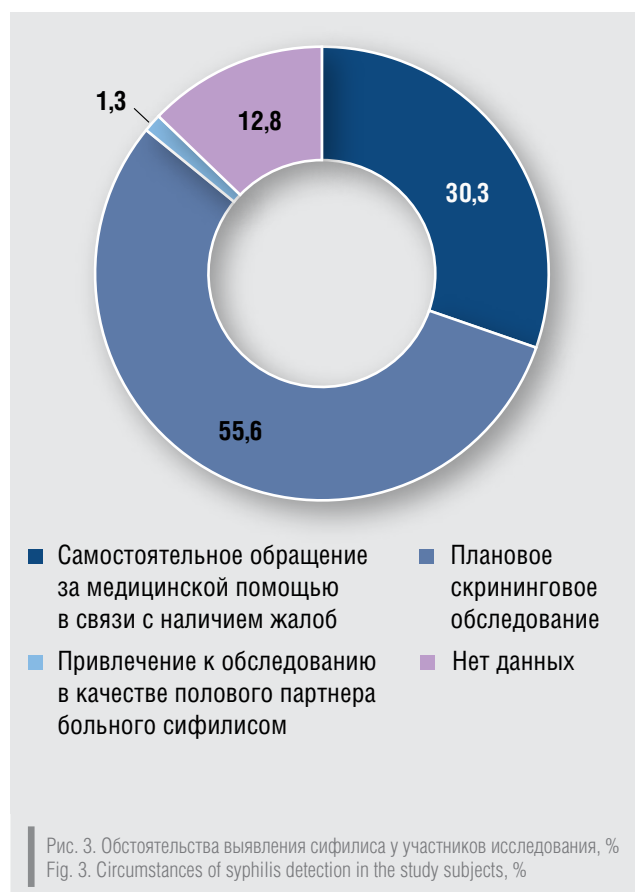
#### Основные результаты исследования

В структуре клинических форм сифилиса, которые были выявлены у пациентов исследуемой группы, преобладали ранние и поздние специфические поражения нервной системы (37,2% случаев), вторичный сифилис (30,4%) и скрытые формы заболевания (29,3%) (рис. 2). Чаще всего — в 55,6% случаев — сифилис у участников исследования обнаруживали при плановом скрининге в Центре СПИД или в ходе обследования перед госпитализацией в лечебно-профилактическое учреждение (рис. 3).

Источник заражения сифилисом был выявлен лишь у 4,0% пациентов с коинфекцией. У 60,9% участников исследуемой группы продолжительность заболевания превышала 12 месяцев или не была точно установлена. У 29,0% больных сифилисом заболевание представляло собой доказанную реинфекцию.

Среди больных первичным и вторичным свежим сифилисом, у которых были обнаружены первичные сифиломы, в 57,9% случаев они были эрозивными, а в 42,1% — язвенными. Одиночные первичные сифиломы наблюдались у 36,8%, более одного первичного аффекта выявили у 63,2% пациентов.

У 78,9% участников исследования первичные сифиломы располагались на половых органах, у 15,8% — экстрагенитально и у 5,3% были биполярными. Экстрагенитальные первичные сифиломы локализовались на губах, твердом нёбе и в перианальной области.



В 47,4% случаев первичные сифиломы были осложнены фимозом. У всех пациентов первичной сифиломе сопутствовал регионарный лимфаденит, у 5,3% был выявлен специфический лимфангит.

Среди участников исследования, которым был поставлен диагноз «вторичный сифилис кожи и слизистых оболочек», клиническая картина в 12,9% случаев соответствовала вторичному свежему сифилису и в 87,1% — вторичному рецидивному. Кроме того, вторичные высыпания наблюдались у 44,8% больных ранним нейросифилисом. Частота встречаемости различных вторичных сифилидов у пациентов исследуемой группы отражена в табл. 2.

Среди пациентов с диагнозом «ранний нейросифилис» специфические высыпания на коже и слизистых оболочках были обнаружены в 47,1% случаев. Проявления соответствовали первичному сифилису в 4,9% случаев, вторичному свежему — в 14,6% и вторичному рецидивному — в 80,5% случаев. Ни у одного из 17 больных поздним нейросифилисом специфических высыпаний выявлено не было.

37,5% пациентов с диагнозом «нейросифилис» предъявляли различные субъективные жалобы, которые могли быть обусловлены специфическим поражением нервной системы и органа зрения (табл. 3). Необходимо, однако, отметить, что у 30,8% пациентов, предъявлявших жалобы, имелись сопутствующие неврологические и/или психические заболевания, наличие которых могло послужить причиной появления данных субъективных симптомов. Нами не было обнаружено статистически значимой взаимосвязи между наличием субъективных неврологических жалоб и из-

Таблица 2. Распространенность различных вариантов вторичных сифилидов у участников исследования  
Table 2. Prevalence of various types of secondary syphilis in the study subjects

Разновидность вторичных сифилидов	Доля пациентов, %
Розеолезный сифилид	59,5
Папулезный сифилид гладкой кожи	6,3
Папулезный сифилид ладоней и подошв	42,9
Папулезный сифилид аногенитальной области	27,8
Папулезный сифилид слизистой оболочки рта и губ	20,6
Ангина сифилитическая	17,5
Папуло-пустулезный сифилид распространенный	2,4
Алоpecia сифилитическая	5,6
Распространенные папуло-пустулезные высыпания	2,4

Таблица 3. Субъективные неврологические жалобы у пациентов с нейросифилисом и без специфического поражения нервной системы  
Table 3. Subjective neurological complaints in patients with neurosyphilis and without specific damage to the nervous system

Жалобы	Среди пациентов с нейросифилисом, %	Среди пациентов без нейросифилиса, %	Статистическая значимость различий
Головная боль	13,5	17,7	$p = 0,413$
Снижение зрения	13,5	5,1	$p = 0,014$
Нарушение концентрации внимания	12,5	13,6	$p = 0,859$
Головокружение	11,5	9,6	$p = 0,690$
Снижение памяти	10,6	10,1	$p = 0,521$
Раздражительность, тревожность	9,6	15,2	$p = 0,213$
Нарушения сна	6,7	15,7	$p = 0,028$
Снижение слуха, шум в ушах	3,8	2,5	$p = 0,453$
Жалоб не предъявляли	62,5	63,6	$p = 0,900$

менениями цереброспинальной жидкости, подтверждающими наличие нейросифилиса.

У 10,6% пациентов с нейросифилисом было отмечено наличие объективных симптомов поражения нервной системы и органа зрения (табл. 4). Однако у 63,6% из них в анамнезе имелись указания на перенесенные неспецифические заболевания нервной системы (миелознцефалит, острое нарушение мозгового кровообращения и др.), наличие которых оказалось значимо взаимосвязано с выявленными неврологическими симптомами ( $\chi^2 = 29,648$ ;  $p = 0,013$ ).

Поздний нейросифилис у 70,6% больных протекал бессимптомно, спинная сухотка и прогрессирующий паралич составляли по 5,9% случаев, а у 17,6% больных наблюдались неврологические симптомы, но форма нейросифилиса не была уточнена.

В целом у 61,5% ВИЧ-инфицированных нейросифилис протекал без субъективных и объективных клинических симптомов, что подтверждает значимость выполнения исследования цереброспинальной жидкости всем пациентам с коинфекцией.

#### Нежелательные явления

Ввиду неинтервенционного дизайна исследование не сопровождалось какими-либо нежелательными явлениями.

#### Обсуждение

##### Резюме основного результата исследования

В группе пациентов с коинфекцией большинство составляли мужчины с 4-й стадией ВИЧ-инфекции (66,5%), с промискуитетным поведением (60,8%), имевшие половые контакты с мужчинами (67,7%). Особенности клинической картины сифилиса у пациентов с ВИЧ-инфекцией обусловлены в первую очередь имеющимся иммунодефицитом — большая распространенность специфических поражений нервной системы (34,2%), высокая частота развития осложнений (фимоз — у 47,4% мужчин). С другой стороны, отличия в клинической картине сифилиса связаны с поведенческими особенностями пациентов, в частности со склонностью к промискуитету и рискованным сексуальным практикам: это объясняет частое появление экстре-

Таблица 4. Объективная клиническая симптоматика поражения нервной системы и органа зрения у пациентов с нейро- и офтальмосифилисом  
Table 4. Objective clinical symptoms of nervous system and eye damage in patients with neuro- and ophthalmic syphilis

Симптомы	Среди пациентов с нейросифилисом, %	Среди пациентов без нейросифилиса, %	Статистическая значимость различий
Анизорефлексия, гипо- и арефлексия, наличие патологических рефлексов	5,8	8,1	$p = 0,642$
Неустойчивость при ходьбе	6,7	3,0	$p = 0,145$
Специфический увеит	5,8	—	—
Парезы и параличи	2,9	1,0	$p = 0,310$
Анизокория	2,9	0,5	$p = 0,120$
Нарушение функции мимических мышц	1,9	1,0	$p = 0,610$
Неврит зрительных нервов	2,9	—	—
Эпилептиформные припадки	1,0	0,5	$p = 0,610$
Объективные симптомы отсутствовали	89,4	90,9	$p = 0,683$

нитальных (21,1%), множественных первичных (63,2%) сифилом и высокую частоту реинфекций (29,0%).

**Обсуждение основного результата исследования**  
Группа пациентов с коинфекцией характеризовалась значительным преобладанием лиц мужского пола (91,8%), молодого возраста ( $Q_2 = 34$  года), а также мужчин, имевших половые контакты с мужчинами (67,7%). Доля мужчин среди больных с коинфекцией оказалась существенно выше таковой в группе ВИЧ-инфицированных пациентов, не болеющих сифилисом. Согласно данным Федерального научно-методического центра по профилактике и борьбе со СПИДом, среди всех живущих с ВИЧ россиян мужчины составляют 62,3%, среди впервые выявленных в 2023 г. их было 60,5% [1]. Гендерное соотношение с незначительным преобладанием мужчин сохраняется в субпопуляции ВИЧ-инфицированных в РФ уже длительное время: например, в 2013 г. доля мужчин среди лиц, живущих с ВИЧ, составляла 62,8% [9]. Значительное превалирование мужчин в наблюдавшейся нами группе пациентов с коинфекцией (91,8%) согласуется с данными зарубежных исследований, авторы которых также обратили внимание на указанную диспропорцию. Так, F. Sarigül и соавт. и D. De Francesco и соавт. обнаружили, что доля мужчин среди пациентов с коинфекцией составляет 89,3–90,0% [10, 11].  
Вероятно, такое различие между группами пациентов с коинфекцией и моноинфекцией ВИЧ может быть объяснено особенностями путей заражения. Заражение сифилисом происходит почти исключительно половым путем, поэтому в группе пациентов с коинфекцией преобладают мужчины с рискованным сексуальным поведением. В группе лиц, инфицированных только ВИЧ, в РФ по-прежнему существенна доля заразившихся парентеральным путем. Среди всех инфицированных ВИЧ россиян с известной причиной заражения, выявленных в 1987–2023 гг., 53,7% были заражены при употреблении наркотиков [1] и при этом не обязательно отличались рискованным сексуальным поведением.

По нашим данным, пациенты с коинфекцией в среднем были существенно моложе тех, у кого выявлена только ВИЧ-инфекция. У участников нашего исследования сифилис чаще диагностировали в возрасте до 40 лет (73,9% случаев), в то время как по данным Федерального научно-методического центра по профилактике и борьбе со СПИДом в 2023 г. в России лишь 46,9% вновь выявленных случаев ВИЧ-инфекции пришлось на этот возраст [1]. Очевидно, что пациенты с коинфекцией отличаются рискованным сексуальным поведением и заражаются сифилисом и ВИЧ половым путем в период максимальной сексуальной активности в возрасте до 40 лет.  
67,7% мужчин, участвовавших в нашем исследовании, вступали в гомосексуальные половые контакты. МСМ, таким образом, составили основную часть группы пациентов с коинфекцией. Это согласуется с данными зарубежных источников, согласно которым МСМ являются основной группой риска заражения сифилисом, составляя 86–90% всех вновь выявленных случаев заболевания [12–14]. Также МСМ выступают классической ядерной группой инфицирования ВИЧ. За период с 2013 по 2023 г. в России доля заразившихся ВИЧ при гомосексуальном контакте возросла с 1,0 до 5,6% [1, 9]. При исследовании образцов крови в 2023 г. самую высокую частоту выявления ВИЧ-инфекции регистрировали именно среди МСМ — 20 806,7 положительных на 100 тыс. протестированных образцов. Таким образом, инфицированным ВИЧ оказался каждый пятый среди обследованных МСМ — в этой группе ВИЧ-инфекция встречалась в 123,8 раза чаще, чем среднем в стране (168,0 : 100 000). В других группах риска доля ВИЧ-положительных образцов была значительно ниже: 4622,2 случая ВИЧ-инфекции на 100 тыс. протестированных образцов — среди лиц, контактных по ВИЧ-инфекции; 1252,1 : 100 000 — среди находящихся в местах лишения свободы; 928,6 : 100 000 — среди потребителей инъекционных наркотиков; 898,5 : 100 000 — среди лиц, занимающихся оказанием коммерческих сексуальных услуг; 428,1 : 100 000 — среди лиц с подозрением или нали-

чением подтвержденной инфекции, передаваемой половым путем [1].

58,4% наших пациентов с сифилисом и ВИЧ-инфекцией имели многочисленных половых партнеров, при этом всегда практиковали защищенные сексуальные контакты лишь 4,9%. Опыт употребления наркотиков в течение жизни имели 23,0% участников исследования и лишь 3,1% являлись действующими наркопотребителями. Этот факт наряду с большой долей лиц, характеризующихся рискованным сексуальным поведением, еще раз подчеркивает роль полового, гомосексуального пути заражения ВИЧ и сифилисом в исследуемой группе. 88,2% участников исследования уже были заражены ВИЧ, когда у них был обнаружен сифилис, т.е., будучи ВИЧ-инфицированными, они не снизили уровень своего поведенческого риска. Об этом же свидетельствуют выявленная склонность к промискуитету и низкая приверженность к использованию презервативов.

В исследуемой группе преобладали пациенты с тяжелыми формами ВИЧ-инфекции, осложненными коморбидными заболеваниями и оппортунистическими инфекциями: у 71,2% участников исследования была диагностирована 4-я стадия ВИЧ-инфекции, у 75,3% выявлены ВИЧ-ассоциированные дерматозы. Среди последних были наиболее распространены кандидоз кожи и слизистых оболочек (49,7% пациентов), себорейный дерматит (27,0%) и рецидивирующая герпесвирусная инфекция (25,0%). Зарубежные исследователи сообщают о существенно меньшей доле больных на стадии СПИДа среди пациентов с коинфекцией — от 15,0 до 52,9% [11, 15–17]. Безусловно, тот факт, что большая часть наших пациентов уже находилась на стадии вторичных заболеваний, не мог не отразиться на течении, диагностике сифилиса и результатах его лечения. Распространенность ВИЧ-ассоциированных дерматозов в исследуемой группе создает определенные трудности при дифференциальной диагностике неспецифических высыпаний с симптомами сифилиса и может способствовать запоздалой диагностике последнего. Так, N.K. Pradipta и соавт. описали случай кольцевидного сифилида у ВИЧ-инфицированного больного вторичным свежим сифилисом. Картина кольцевидного сифилида имитировала проявления ряда хронических дерматозов, и заболевание длительно оставалось нераспознанным [18].

Сифилитические высыпания на коже и слизистых оболочках отсутствовали у 54,6% участников нашего исследования. Аналогичные сведения приводят R. Lang и соавт., сообщившие о том, что у ВИЧ-позитивных пациентов из когорты, находившейся под наблюдением в г. Альберта (Канада), сифилис протекал латентно в 50,8% случаев и был диагностирован только при рутинном скрининговом обследовании [19].

Наши данные о частоте реинфекций в исследуемой группе согласуются с сообщением R. Lang и соавт., которые также выявили случаи повторных инфицированных сифилисом у 28,0% ВИЧ-позитивных участников когортного исследования в Канаде [19]. E. Petrosky и соавт. представили сведения о повторных заражениях сифилисом 39,8% ВИЧ-инфицированных MSM в северо-западных штатах США в 2008–2013 гг. [20].

К особенностям проявлений первичного периода сифилиса у пациентов с коинфекцией можно отнести большую распространенность множественных пер-

вичных сифилом (63,2%), экстрагенитальных и биполярных первичных сифилом (21,1%) и первичных сифилом, осложненных фимозом (у 47,4% мужчин). Аналогичные данные — 67% множественных первичных сифилом у пациентов с ВИЧ-инфекцией (против 32% у ВИЧ-негативных) — приводят A.M. Rompalo и соавт. [7]. С.Р. Утц и соавт., проанализировавшие клинические особенности ранних форм сифилиса на примере крупной выборки ВИЧ-негативных больных, сообщили о выявлении 46,6% множественных шанкров, лишь 2,4% — экстрагенитальных и 14,3% — осложненных фимозом [21].

Наиболее частыми проявлениями вторичного сифилиса у наших пациентов были розеолезный сифилид (59,5%), папулезный сифилид ладоней и подошв (42,9%), а также папулезные высыпания на гениталиях и в перианальной области (27,8%). A.M. Rompalo и соавт. обнаруживали сифилитическую розеолу значительно реже — у 36% ВИЧ-инфицированных больных сифилисом, а папулы ладоней и подошв и гениталий — напротив, чаще (у 73 и 33% пациентов соответственно) [7]. По данным M. Arando и соавт. наиболее часто у ВИЧ-инфицированных пациентов встречались папулезные высыпания на половых органах (69,2%), ладонях и подошвах (41,5%), сифилитическая ангина (23,1%) [22]. Среди участников нашего исследования редко встречалась сифилитическая алопеция — лишь в 5,6% случаев (при этом у 85,7% пациентов наблюдалась мелкоочаговая и у 14,3% — диффузная алопеция волосистой части головы). Этот результат противоречит сообщению И.А. Орловой, наблюдавшей диффузную и мелкоочаговую алопецию у 37,5% ВИЧ-инфицированных больных сифилисом, причем диффузную алопецию она обнаруживала чаще, чем мелкоочаговую, — у 30,1 и 7,4% пациентов с коинфекцией соответственно [23].

Проявления злокачественно протекающего вторичного сифилиса с распространенными папуло-пустулезными высыпаниями были отмечены нами в 2,4% случаев. У этих пациентов на момент выявления сифилиса были диагностированы стадии 4Б и 4В ВИЧ-инфекции, но при этом АРВТ они не получали. В исследованиях, проведенных в 1990-е годы, авторы часто отмечали высокую частоту злокачественного сифилиса у пациентов с ВИЧ-инфекцией [6, 24]. Так, H. Schofer и соавт. в 1996 г. сообщили о 7,3% случаев злокачественного сифилиса среди 11 368 ВИЧ-инфицированных [6]. Е.Б. Манашева в 2023 г. обнаружила диссеминированные папуло-пустулезные сифилиды у 7,7% больных с коинфекцией, во всех случаях у них наблюдались стадии 4Б и 4В ВИЧ-инфекции, прогрессирующие без АРВТ [25]. Однако по информации других исследователей доля пациентов со злокачественно протекающим сифилисом среди ВИЧ-инфицированных не превышает таковую в общей популяции: 0,6% по данным И.А. Орловой [23]. При этом С.Р. Утц и соавт. обнаружили папуло-пустулезные сифилиды у 1,5% ВИЧ-негативных больных сифилисом [21], О.Г. Калугина — у 1,4% [26]. Очевидно, что доля пациентов со злокачественно протекающим сифилисом в исследуемой группе напрямую зависит от количества в ней пациентов со стадиями 4Б и 4В ВИЧ-инфекции и от процента их охвата АРВТ.

На высокий риск развития манифестных специфических поражений нервной системы у ВИЧ-инфицированных пациентов указывают многие иссле-

дователи [6, 27, 28]. Считается, что риск возникновения нейросифилиса на фоне ВИЧ-инфекции в 3–6 раз выше, чем у ВИЧ-негативных пациентов. Например, по данным М.М. Taylor и соавт. частота нейросифилиса среди лиц, инфицированных ВИЧ, составляла 2,1% по сравнению с 0,6% среди лиц без ВИЧ-инфекции [29]. Среди участников нашего исследования специфические поражения нервной системы были подтверждены результатами исследования цереброспинальной жидкости в 37,2% случаев. У 61,5% пациентов нейросифилис протекал в форме бессимптомного менингита. Аналогичную частоту скрытого сифилитического менингита у ВИЧ-инфицированных пациентов (в 57,8% случаев) обнаружили И.А. Орлова и соавт. [23].

Клинические симптомы поражения нервной системы, наблюдающиеся у пациентов с коинфекцией, не патогномоничны и могут быть обусловлены влиянием как бледной трепонемы, так и ВИЧ. Известно, что на 4-й стадии ВИЧ-инфекции поражение нервной системы наблюдают в 30–40% случаев при отсутствии сифилиса. В нашем исследовании объективные признаки поражения нервной системы у пациентов с нейросифилисом были обнаружены в 10,6% случаев. При этом у 63,6% больных с манифестным поражением нервной системы имелись сопутствующие неврологические и/или психические заболевания, наличие которых оказалось значимо взаимосвязано с выявленными неврологическими симптомами ( $\chi^2 = 29,648$ ;  $p = 0,013$ ). С другой стороны, нами не было выявлено статистически значимой взаимосвязи между наличием объективной неврологической симптоматики и изменениями цереброспинальной жидкости, подтверждающими наличие нейросифилиса. Ввиду отсутствия при нейросифилисе патогномоничных симптомов не представлялось возможным дифференцировать имевшиеся клинические признаки как обусловленные сифилисом или неспецифическими заболеваниями. Исключение составляли, по-видимому, только случаи увеита и неврита зрительного нерва, неспецифическая этиология которых представляется маловероятной.

У 54,6% участников нашего исследования отсутствовали сифилитические высыпания на коже и слизистых оболочках. Существенная доля среди пациентов с коинфекцией больных латентным сифилисом, который может быть выявлен только при лабораторном обследовании, подчеркивает особую значимость регулярного скрининга на сифилис ВИЧ-инфицированных пациентов. Принимая во внимание рискованное сексуальное поведение представителей исследуемой группы и высокую частоту повторных заражений сифилисом (29,0%), вероятно, было бы целесообразно увеличить частоту скрининговых обследований с нынешнего одного до двух раз в год. Подчеркнем, что в ходе рутинного скрининга сифилис был диагностирован у 55,6% участников исследования.

У ВИЧ-инфицированных пациентов в 60,9% случаев заболевание выявляли спустя 12 месяцев и более после заражения либо продолжительность сифилиса не удавалось уточнить. Отсроченное начало лечения у пациентов с коинфекцией, несомненно, ухудшает прогноз и создает предпосылки для развития серологической резистентности.

Источник заражения сифилисом пациентов с коинфекцией был установлен лишь в 4% случаев, что можно объяснить промискуитетным поведением многих

участников исследования, когда не удается привлечь к обследованию многочисленных случайных половых партнеров, а также трудностью установления достоверительного контакта дерматовенеролога с представителями высокостигматизированной субпопуляции ВИЧ-инфицированных МСМ. Трудность проведения должного эпидемиологического расследования в данной группе повышенного поведенческого риска заражения сифилисом способствует тому, что ВИЧ-инфицированные МСМ в настоящее время являются ядерной группой по заболеваемости ВИЧ и сифилисом и распространению этих инфекций половым путем в общую популяцию.

Показателем рискованного сексуального поведения представителей исследуемой группы выступает выявленная нами высокая частота реинфекций сифилиса. Особенностью сифилиса у МСМ по сравнению с гетеросексуальными мужчинами оказалось также то, что у них чаще регистрировали манифестные формы сифилиса (55,9 против 39,5% соответственно;  $\chi^2 = 5,886$ ;  $p = 0,021$ ), а также ранние формы сифилиса (87,1 против 69,7%;  $\chi^2 = 10,423$ ;  $p = 0,002$ ).

#### Ограничения исследования

Проведенное исследование имело ограничения, которые могли повлиять на сделанные нами выводы. Во-первых, оно проведено на базе единственного Центра СПИДа, хотя и одного из самых крупных в России. Нами проанализированы все доступные истории болезни пациентов с коинфекцией за довольно длительный период времени, однако размер выборки все же был ограничен 280 участниками, что, безусловно, не претендует на формат широкомасштабного клинико-эпидемиологического исследования. Во-вторых, оценку особенностей сифилиса у пациентов с коинфекцией, распространенности различных вариантов сифилидов мы проводили на основании данных амбулаторных карт, что вносит в исследование элемент субъективности, так как отсутствует гарантия точности и полноты описания клинической картины лечащими врачами. В связи с этим полученные нами результаты, безусловно, не дают возможности экстраполировать их в масштабах страны и делать глобальные обобщения. Они имеют значение в качестве ориентира для последующих более массовых и географически расширенных исследований.

#### Заключение

Особенностям современной клинической картины сифилиса при коинфекции ВИЧ в отечественной литературе посвящено ограниченное количество публикаций. Во многом представления венерологов об отличительных признаках сифилиса, протекающего на фоне ВИЧ-инфекции, остаются на уровне исследований раннего периода изучения ВИЧ, до внедрения в практику АРВТ.

Наши результаты показывают, что у пациентов с ВИЧ-инфекцией клиническая картина сифилиса отличается от «классической» распространенностью различных вариантов сифилидов и частотой развития осложнений. Эти отличия обусловлены как иммунодефицитом, так и поведенческими особенностями пациентов, в частности склонностью к промискуитету и рискованным сексуальным практикам, что объясняет частое появление экстрагенитальных, множественных первичных сифилом, высокую частоту реинфекций (29,0%).

У 54,6% ВИЧ-инфицированных пациентов сифилис протекал без высыпаний на коже и слизистых оболочках, что затрудняло диагностику и повышало значимость регулярного серологического скрининга. При рутинном скрининге сифилис был выявлен у 55,6% пациентов с коинфекцией.

Наиболее частой клинической формой заболевания у ВИЧ-инфицированных являлся нейросифилис (37,2% случаев), у 61,5% пациентов протекавший в форме латентного менингита. Высокая распространенность и бессимптомное течение специфических поражений нервной системы у ВИЧ-инфицированных диктуют необходимость выполнения исследования цереброспинальной жидкости всем пациентам с коинфекцией.

У 60,9% участников исследования продолжительность сифилиса на момент постановки диагноза превышала 12 месяцев или не была точно установлена. Большая продолжительность заболевания и отсроченное начало лечения у пациентов с коинфекцией ухудшают прогноз и создают предпосылки для развития серологической резистентности.

МСМ в группе пациентов с коинфекцией составляли 55,9%, отличались высоким уровнем поведенческого риска полового заражения сифилисом (проми-скуитетное поведение, низкая частота использования презервативов). Высокая степень стигматизации этих мужчин, обусловленная как сексуальными предпочтениями, так и наличием ВИЧ-инфекции, создает трудности при установлении доверительного контакта с ними, необходимого для проведения должного эпидемиологического расследования при выявлении сифилиса. На это указывает редкость установления источников заражения сифилисом (4,0% случаев). ВИЧ-инфицированные МСМ являются, с одной стороны, социально уязвимой субпопуляцией, а с другой — «ядерной» группой в отношении распространения сифилиса и ВИЧ-инфекции. В связи с этим необходимы разработка, апробация и внедрение в практику адресных превентивных программ, направленных на снижение рискованного сексуального поведения и стигматизации представителей данной группы, а также расширение возможностей их обследования на инфекции, передаваемые половым путем. ■

## Литература/References

1. Покровский В.В., Ладная Н.Н., Соколова Е.В. ВИЧ-инфекция. Информационный бюллетень № 49. Референс-центр по мониторингу за ВИЧ и ВИЧ-ассоциированными инфекциями. М., 2024. 79 с. URL: <http://www.hivrusia.info/wp-content/uploads/2024/11/hiv-infection-info-bulletin-49.pdf>
2. Рахматулина М.Р., Мелехина Л.Е., Новоселова Е.Ю. Ретроспективный анализ заболеваемости сифилисом в Российской Федерации в 2009–2023 гг. и тенденции динамического развития эпидемиологического процесса. Вестник дерматологии и венерологии. 2025;101(1):7–27. [Rakhmatulina MR, Melekhina LE, Novoselova EY. A retrospective analysis of the increase in syphilis incidence in the Russian Federation in 2009–2023 and trends in dynamic development of epidemiological processes. Vestnik Dermatologii i Venerologii. 2025;101(1):7–27. (In Russ.)] doi: 10.25208/vdv16851
3. Ghanem KG, Moore RD, Rompalo AM, Erbelding EJ, Zenilman JM, Gebo KA. Neurosyphilis in a clinical cohort of HIV-1-infected patients. AIDS, 2008;22(10):1145–1151. doi: 10.1097/QAD.0b013e32830184df
4. Виноградова Т.Н., Бембеева Н.А., Пирогова А.В., Пискарев И.Г. ВИЧ-инфекция в Санкт-Петербурге по состоянию на 01.01.2025: Информационный бюллетень. URL: <https://www.hiv-spb.ru/manager/Информационный%20бюллетень%202024-A.pdf>
5. Пантелева О.В., Бембеева Н.А., Волкова Т.М., Говоруха Е.М., Кусниязова И.Е., Васильева В.А., и др. ВИЧ-инфекция в Санкт-Петербурге по состоянию на 01.01.2020: Информационный бюллетень. URL: [www.hiv-spb.ru/информационный%20бюллетень%20%202019%20года.pdf](http://www.hiv-spb.ru/информационный%20бюллетень%20%202019%20года.pdf)
6. Schöfer H, Imhof M, Thoma-Greber E, Brockmeyer NH, Hartmann M, Gerken G, et al. Active syphilis in HIV infection: a multicentre retrospective survey. The German AIDS Study Group (GASG). Genitourin Med. 1996;72(3):176–181. doi: 10.1136/sti.72.3.176
7. Rompalo AM, Joesoef MR, O'Donnell JA, Augenbraun M, Brady W, Radolf JD, et al. Clinical manifestations of early syphilis by HIV status and gender: results of the syphilis and HIV study. Sex Transm Dis. 2001;28(3):158–165. doi: 10.1097/00007435-200103000-00007
8. Tucker JD, Shah S, Jarell AD, Tsai KY, Zembowicz A, Kroshinsky D. Lues maligna in early HIV infection case report and review of the literature. Sex Transm Dis. 2009;36(8):512–514. doi: 10.1097/OLQ.0b013e3181a2a946
9. Покровский В.В., Ладная Н.Н., Соколова Е.В., Тушина О.И., Буравцова Е.В. ВИЧ-инфекция: Информационный бюллетень № 39. Референс-центр по мониторингу за ВИЧ и ВИЧ-ассоциированными инфекциями. М., 2014. 52 с. URL: <http://www.hivrusia.info/wp-content/uploads/2019/02/Byulleten-39-VICH-infektsiya-2013-g..pdf>
10. De Francesco D, Winston A, Underwood J, Cresswell FV, Anderson J, Post FA, et al. Cognitive function, depressive symptoms and syphilis in HIV-positive and HIV-negative individuals. Int J STD AIDS. 2019;30(5):440–446. doi: 10.1177/0956462418817612
11. Sarigül F, Sayan M, İnan D, Deveci A, Ceran N, Çelen MK, et al. Current status of HIV/AIDS-syphilis co-infections: a retrospective multicentre study. Cent Eur J Public Health. 2019;27(3):223–228. doi: 10.21101/cejph.a5467
12. David JF, Lima VD, Zhu J, Brauer F. A co-interaction model of HIV and syphilis infection among gay, bisexual and other men who have sex with men. Infect Dis Model. 2020;5:855–870. doi: 10.1016/j.idm.2020.10.008
13. Shilali M, Marzel A, Braun DL, Scherrer AU, Kovari H, Young J, et al. Factors associated with syphilis incidence in the HIV-infected in the era of highly active antiretrovirals. Medicine (Baltimore). 2017;96(2):e5849. doi: 10.1097/MD.0000000000005849
14. Salado-Rasmussen K, Cowan S, Gerstoft J, Larsen HK, Hoffmann S, Knudsen TB, et al. Molecular typing of Treponema pallidum in Denmark: a nationwide study of syphilis. Acta Derm Venereol. 2016;96(2):202–206. doi: 10.2340/00015555-2190
15. Sogkas G, Ernst D, Atschekzei F, Jablonka A, Schmidt RE, Behrens GMN, et al. Consider syphilis in case of lymphopenia in HIV-infected men who have sex with men (MSM): a single-center, retrospective study. Infect Dis Ther. 2018;7(4):485–494. doi: 10.1007/s40121-018-0219-9
16. Ho EL, Maxwell CL, Dunaway SB, Sahi SK, Tantaló LC, Lukehart SA, et al. Neurosyphilis increases human immunodeficiency virus (HIV)-associated central nervous system inflammation but does not explain cognitive impairment in HIV-infected individuals with syphilis. Clin Infect Dis. 2017;65(6):943–948. doi: 10.1093/cid/cix473
17. Wang YJ, Chi CY, Chou CH, Ho CM, Lin PC, Liao CH, et al. Syphilis and neurosyphilis in human immunodeficiency virus-infected

patients: a retrospective study at a teaching hospital in Taiwan. *J Microbiol Immunol Infect.* 2012;45(5):337–342. doi: 10.1016/j.jmii.2011.12.011

18. Pradipta NK, Susetiaty DA, Nurmastuti H, Danarti R, Pudjiati SR. Annular secondary syphilis with HIV coinfection that resembles other dermatoses. *Dermatol Online J.* 2024;30(4). doi: 10.5070/D330464109

19. Lang R, Read R, Krentz HB, Peng M, Ramazani S, Vu Q, et al. A retrospective study of the clinical features of new syphilis infections in an HIV-positive cohort in Alberta, Canada. *BMJ Open.* 2018;8(7):e021544. doi: 10.1136/bmjopen-2018-021544

20. Petrosky E, Neblett Fanfair R, Toevs K, DeSilva M, Hedberg K, Braxton J, et al. Early syphilis among men who have sex with men in the US Pacific Northwest, 2008–2013: clinical management and implications for prevention. *AIDS Patient Care and STDs.* 2016;30(3):134–140. doi: 10.1089/apc.2015.0306

21. Утц С.Р., Завьялов А.И., Слесаренко Н.А., Бакулев А.Л. О патоморфозе ранних форм сифилиса в настоящее время (обзор). Саратовский научно-медицинский журнал. 2012;8(2):660–663. [Utz SR, Zavyalov AI, Slesarenko NA, Bakulev AL. Pathomorphism in early forms of syphilis today (review). *Saratov Journal of Medical Scientific Research.* 2012;8(2):660–663. (In Russ.)]

22. Arando M, Fernandez-Naval C, Mota-Foix M, Martinez D, Armengol P, Barberá MJ, et al. Early syphilis: risk factors and clinical manifestations focusing on HIV-positive patients. *BMC Infect Dis.* 2019;19(1):727. doi: 10.1186/s12879-019-4269-8

23. Орлова И.А. Клинические и иммунологические особенности сифилиса при сочетании с ВИЧ-инфекцией: дис. ... канд. мед. наук. СПб.: ВМедА; 2018. 125 с. [Orlova IA. Klinicheskie i immunologicheskie

osobennosti sifilisa pri sochetanii s VICH-infekciej: dis. ... kand. med. nauk. Saint Petersburg: VMedA; 2018. 125 s. (In Russ.)]

24. Körber A, Dissemmond J, Lehnen M, Franckson T, Grabbe S, Esser S. Syphilis with HIV coinfection. *J Deutsch Dermatol Ges.* 2004;2(10):833–840. doi: 10.1046/j.1439-0353.2004.04071.x

25. Манашева Е.Б. Нейросифилис у ВИЧ-инфицированных пациентов: клинико-эпидемиологические характеристики и особенности диагностики: дис. ... канд. мед. наук. СПб.: ВМедА, 2023. 153 с. [Manasheva EB. Nejrosifilis u VICH-inficirovannyh pacientov: kliniko-epidemiologicheskie harakteristiki i osobennosti diagnostiki: dis. ... kand. med. nauk. Saint Petersburg: VMedA; 2023. 153 s. (In Russ.)]

26. Калугина О.Г. Особенности клинической картины сифилиса на современном этапе: анализ симптомов: дис. ... канд. мед. наук. СПб.: ВМедА, 2004. 104 с. [Kalugina OG. Osobennosti klinicheskoy kartiny sifilisa na sovremennom etape: analiz simptomov: dis. ... kand. med. nauk. Saint Petersburg: VMedA; 2004. 104 s. (In Russ.)]

27. Lu Y, Ke W, Yang L, Wang Z, Lv P, Gu J, et al. Clinical prediction and diagnosis of neurosyphilis in HIV-negative patients: a case-control study. *BMC Infect Dis.* 2019;19(1):1017. doi: 10.1186/s12879-019-4582-2

28. Ceccarelli G, Borrazzo C, Lazzaro A, Innocenti GP, Celani L, Cavallari EN, et al. Diagnostic issues of asymptomatic neurosyphilis in HIV-positive patients: a retrospective study. *Brain Sci.* 2019;9(10):278. doi: 10.3390/brainsci9100278

29. Taylor MM, Aynalem G, Olea LM, He P, Smith LV, Kerndt PR. A consequence of the syphilis epidemic among men who have sex with men (MSM): neurosyphilis in Los Angeles, 2001–2004. *Sex Transm Dis.* 2008;35(5):430–434. doi: 10.1097/OLQ.0b013e3181644b5e

**Участие авторов:** все авторы несут ответственность за содержание и целостность статьи. Общее руководство, финальное редактирование и окончательное утверждение на представление рукописи — Т.В. Красносельских, Т.Н. Виноградова, Е.В. Соколовский; обработка и анализ данных — О.В. Швед, Е.Б. Манашева, М.А. Чирская, М.И. Данилюк; написание текста статьи — Т.В. Красносельских, О.В. Швед. Все авторы внесли существенный вклад в разработку концепции, проведение исследования и подготовку статьи, прочли и одобрили финальную версию перед публикацией.

**Authors' participation:** all authors are responsible for the content and integrity of the entire article. General supervision, final editing, and final approval for submission of the manuscript — Tatiana V. Krasnoselskikh, Tatiana N. Vinogradova, and Evgeny V. Sokolovsky; data processing and analysis — Oleg V. Shved, Elizaveta B. Manasheva, Maria A. Chirskaya, and Malvina I. Danilyuk; writing the text of the article — Tatiana V. Krasnoselskikh and Oleg V. Shved. All authors made a substantial contribution to the conception of the work, acquisition, analysis, interpretation of data for the work, drafting and revising the work, final approval of the version to be published and agree to be accountable for all aspects of the work.

**Выражение признательности:** авторы выражают благодарность заместителю главного врача по амбулаторно-поликлинической помощи СПб ГБУЗ «Центр по профилактике и борьбе со СПИД и инфекционными заболеваниями» доктору медицинских наук Наталии Владимировне Сизовой за консультативную и организационную поддержку при подготовке данной публикации.

**Acknowledgment:** the authors express their gratitude to Natalia Vladimirovna Sizova, MD, Dr. Sci. (Med.), Deputy Chief Physician for Outpatient Care at the St. Petersburg AIDS Center for her advisory and organizational support during the preparation of this publication.

## Информация об авторах

**\*Красносельских Татьяна Валерьевна** — д.м.н., доцент; адрес: 197022, Россия, Санкт-Петербург, ул. Льва Толстого, д. 6–8; ORCID: <https://orcid.org/0000-0002-2278-5393>; eLibrary SPIN: 1214-8876; e-mail: [tatiana.krasnoselskikh@gmail.com](mailto:tatiana.krasnoselskikh@gmail.com)

**Швед Олег Владимирович** — врач; ORCID: <https://orcid.org/0009-0003-9925-2055>; eLibrary SPIN: 3809-6498; e-mail: [oleg.210498@gmail.com](mailto:oleg.210498@gmail.com)

**Манашева Елизавета Борисовна** — к.м.н.; ORCID: <https://orcid.org/0000-0002-3777-8591>; eLibrary SPIN: 2071-9441; e-mail: volf8989@mail.ru  
**Данилюк Мальвина Игоревна** — врач; ORCID: <https://orcid.org/0000-0003-1517-2158>; eLibrary SPIN: 2464-2734; e-mail: malvinadaniliuk@gmail.com  
**Чирская Мария Александровна** — к.м.н.; ORCID: <https://orcid.org/0000-0001-9659-8649>; eLibrary SPIN: 3471-7935; e-mail: mariya-gezej@yandex.ru  
**Виноградова Татьяна Николаевна** — к.м.н.; ORCID: <https://orcid.org/0000-0003-1995-4755>; eLibrary SPIN: 5330-6400; e-mail: vino75@mail.ru  
**Соколовский Евгений Владиславович** — д.м.н., профессор; ORCID: <https://orcid.org/0000-0001-7610-6061>; eLibrary SPIN: 6807-7137; e-mail: s40@mail.ru

### Information about the authors

**\*Tatiana V. Krasnoselskikh** — MD, Dr. Sci. (Med.), Associate Professor; address: 6–8 Lev Tolstoy street, 197022 Saint Petersburg, Russia; ORCID: <https://orcid.org/0000-0002-2278-5393>; eLibrary SPIN: 1214-8876; e-mail: tatiana.krasnoselskikh@gmail.com  
**Oleg V. Shved** — MD; ORCID: <https://orcid.org/0009-0003-9925-2055>; eLibrary SPIN: 3809-6498; e-mail: oleg.210498@gmail.com  
**Elizaveta B. Manasheva** — MD, Cand. Sci. (Med.); ORCID: <https://orcid.org/0000-0002-3777-8591>; eLibrary SPIN: 2071-9441; e-mail: volf8989@mail.ru  
**Malvina I. Daniliuk** — MD; ORCID: <https://orcid.org/0000-0003-1517-2158>; eLibrary SPIN: 2464-2734; e-mail: malvinadaniliuk@gmail.com  
**Maria A. Chirskaya** — MD, Cand. Sci. (Med.); ORCID: <https://orcid.org/0000-0001-9659-8649>; eLibrary SPIN: 3471-7935; e-mail: mariya-gezej@yandex.ru  
**Tatiana N. Vinogradova** — MD, Cand. Sci. (Med.); ORCID: <https://orcid.org/0000-0003-1995-4755>; eLibrary SPIN: 5330-6400; e-mail: vino75@mail.ru  
**Evgeny V. Sokolovskiy** — MD, Dr. Sci. (Med.), Professor; ORCID: <https://orcid.org/0000-0001-7610-6061>; eLibrary SPIN: 6807-7137; e-mail: s40@mail.ru

Статья поступила в редакцию: 17.07.2025  
 Принята к публикации: 28.10.2025  
 Опубликовано онлайн: 25.11.2025

Submitted: 17.07.2025  
 Accepted: 28.10.2025  
 Published online: 25.11.2025

DOI: <https://doi.org/10.25208/vdv16931>

EDN: hbsxqt

## Возможности дерматоскопии в диагностике В-клеточных лимфом кожи

© Карамова А.Э.<sup>1</sup>, Аулова К.М.<sup>1\*</sup>, Нефедова М.А.<sup>1</sup>, Шеклакова М.Н.<sup>1</sup>, Горенкова Л.Г.<sup>2</sup>, Ковригина А.М.<sup>2,3</sup><sup>1</sup>Государственный научный центр дерматовенерологии и косметологии, Москва, Россия<sup>2</sup>Национальный медицинский исследовательский центр гематологии, Москва, Россия<sup>3</sup>Первый Московский государственный медицинский университет имени И.М. Сеченова (Сеченовский Университет), Москва, Россия

Диагностика В-клеточных лимфом кожи является сложной клинической задачей в связи с неспецифичностью кожных проявлений при данной нозологии. С 2015 г. дерматоскопия используется в качестве дополнительного метода исследования для диагностики В-клеточных лимфом кожи. Дерматоскопия — недорогой, неинвазивный и безболезненный метод диагностики, позволяющий быстро получить дополнительную информацию о заболевании. Известные в настоящее время дерматоскопические признаки с учетом клинико-анамнестических данных могут указывать на диагноз В-клеточной лимфомы кожи. В статье наглядно продемонстрированы возможности дерматоскопии в диагностике В-клеточных лимфом кожи. Тем не менее дерматоскопия не способна заменить патоморфологическое и иммуногистохимическое исследования биоптата кожи, которые являются «золотым стандартом», необходимым для установления диагноза В-клеточной лимфомы кожи. В ряде случаев при первичных кожных лимфомах из клеток маргинальной зоны, сопровождающихся выраженным Т-клеточным компонентом, дополнительно проводится молекулярно-генетическое исследование для определения В-клеточной клональности.

**Ключевые слова:** дерматоскопия; В-клеточная лимфома; клинический случай; иммуногистохимия; патоморфология

**Конфликт интересов:** авторы декларируют отсутствие явных и потенциальных конфликтов интересов, связанных с публикацией настоящей статьи.

**Источник финансирования:** рукопись подготовлена и опубликована в рамках выполнения государственного задания ФГБУ «ГНЦДК» Минздрава России № 056-00005-25-00 на 2025 г. и на плановый период 2026 и 2027 гг.

**Согласие пациентов:** пациенты добровольно подписали информированное согласие на публикацию персональной медицинской информации в обезличенной форме в журнале «Вестник дерматологии и венерологии».

**Для цитирования:** Карамова А.Э., Аулова К.М., Нефедова М.А., Шеклакова М.Н., Горенкова Л.Г., Ковригина А.М. Возможности дерматоскопии в диагностике В-клеточных лимфом кожи. Вестник дерматологии и венерологии. 2025;101(5):78–92. DOI: <https://doi.org/10.25208/vdv16931> EDN: hbsxqt



DOI: <https://doi.org/10.25208/vdv16931>

EDN: hbsxqt

# Dermoscopy in the diagnosis of cutaneous B-cell lymphomas

© Arfenya E. Karamova<sup>1</sup>, Kseniya M. Aulova<sup>1\*</sup>, Maria A. Nefyodova<sup>1</sup>, Marina N. Sheklakova<sup>1</sup>, Liliya G. Gorenkova<sup>2</sup>, Alla M. Kovrigina<sup>2,3</sup><sup>1</sup>State Research Center of Dermatovenereology and Cosmetology, Moscow, Russia<sup>2</sup>National Medical Research Center for Hematology, Moscow, Russia<sup>3</sup>I.M. Sechenov First Moscow State Medical University (Sechenov University), Moscow, Russia

The diagnosis of cutaneous B-cell lymphomas is a challenging clinical task due to nonspecific nature of the skin manifestations in this disease. Since 2015, dermoscopy has been used as an additional research method for the diagnosis of cutaneous B-cell lymphomas. Dermoscopy is an inexpensive, non-invasive, and painless diagnostic method that allows to quickly obtain additional information about the disease. Currently known dermoscopic signs, taking into account clinical and history data, may suggest a diagnosis of cutaneous B-cell lymphoma. The article clearly demonstrates the possibilities of dermoscopy in the diagnosis of cutaneous B-cell lymphomas. However, dermoscopy cannot replace the pathomorphological and immunohistochemical study of a skin biopsy which is the “golden standard” required for the diagnosis of cutaneous B-cell lymphoma. In some cases, a molecular genetic screening is performed to determine B-cell clonality in primary marginal zone cutaneous lymphomas with a pronounced T-cell component.

**Keywords:** dermoscopy; B-cell lymphoma; case report; pathomorphology; immunohistochemistry**Conflict of interest:** authors declare that there are no obvious and potential conflicts of interest associated with the publication of this article.**Funding source:** the manuscript was prepared and published in fulfilment of State Order of the State Research Center of Dermatovenereology and Cosmetology of the Ministry of Health of the Russian Federation No. 056-00005-25-00 for 2025 and the scheduled period of 2026 and 2027.**Patient consent:** patients voluntarily signed informed consent to the publication of personal medical information in an anonymous form in the journal “Vestnik Dermatologii i Venerologii”.**For citation:** Karamova AE, Aulova KM, Nefyodova MA, Sheklakova MN, Gorenkova LG, Kovrigina AM. Dermoscopy in the diagnosis of cutaneous B-cell lymphomas. Vestnik Dermatologii i Venerologii. 2025;101(5):78–92.DOI: <https://doi.org/10.25208/vdv16931> EDN: hbsxqt

## ■ Актуальность

Первичные лимфомы кожи представляют собой гетерогенную группу неходжкинских лимфом, развитие которых обусловлено неопластической клональной пролиферацией лимфоидных клеток в коже без признаков внекожного поражения на момент установления диагноза [1–3]. Кожа находится на третьем месте в списке органов, наиболее часто вовлекаемых в лимфопролиферативный процесс при экстранодальных неходжкинских лимфомах [3].

Первичные лимфомы кожи подразделяют на две основные группы — Т-клеточные лимфомы кожи (Т-КЛК) и В-клеточные лимфомы кожи (В-КЛК) [1, 2, 4]. Отдельно выделяют третью группу первичных лимфом кожи, которая включает в себя небольшое количество злокачественных новообразований, развивающихся из НК/Т-клеток или плазмцитоподобных дендритных клеток [2]. Т-КЛК являются более распространенными и составляют ~75–80% общего количества первичных лимфом кожи, В-КЛК встречаются реже — в 20–25% случаев [1]. Согласно классификации ВОЗ гематолимфоидных опухолей 2024 г. (5-е издание), среди В-КЛК выделяют первичную В-КЛК из клеток фолликулярного центра (11% общего числа лимфом кожи), первичную В-КЛК из клеток маргинальной зоны (7% общего числа лимфом кожи), первичную диффузную В-крупноклеточную лимфому кожи, тип нижних конечностей (4% общего числа лимфом кожи), внутрисосудистую В-крупноклеточную лимфому кожи (< 1% общего числа лимфом кожи) и EBV+ мукокутанную язву [1, 5, 6].

Первичная В-КЛК из клеток фолликулярного центра и первичная В-КЛК из клеток маргинальной зоны считаются индолентными лимфомами, в то время как первичная диффузная крупноклеточная В-КЛК, тип нижних конечностей и внутрисосудистая крупноклеточная В-КЛК имеют агрессивное течение либо промежуточные характеристики, последняя часто сопровождается внекожным распространением процесса [4, 7]. До конца 1970-х годов обсуждалась обоснованность деления В-КЛК на первичные и вторичные, и только в 1980-х годах было признано существование группы первичных кожных лимфом [8]. Первичные В-КЛК отличаются по своему течению, прогнозу и подходам к терапии от вторично поражающих кожу лимфом, несмотря на сходство их клинических проявлений, а также гистологических и иммуногистохимических изменений, наблюдающихся в коже [1, 4, 9]. В связи с этим всем пациентам с впервые установленным диагнозом лимфомы кожи рекомендуется скрининговое обследование для исключения системного лимфопролиферативного процесса — нодальной или экстранодальной лимфомы с вовлечением кожи [9].

Склонность В-КЛК к имитации других заболеваний кожи определяет сложность своевременного установления диагноза [10]. В-КЛК часто ошибочно расцениваются врачами как воспалительные дерматозы, инфекционные заболевания и кожные новообразования другого происхождения [7].

В 2015 г. М. Mascolo и соавт. при проведении дерматоскопии кожных высыпаний у 10 больных В-КЛК обнаружили сходные между собой специфические дерматоскопические признаки, позволившие предположить, что данный метод исследования может быть эффективным для раннего распознавания В-КЛК [2]. Таким образом, начиная с 2015 г. дерматоскопию стали рас-

сматривать в качестве одного из способов повышения точности диагностики В-КЛК. В настоящее время описаны как характерные, так и более редкие дерматоскопические паттерны для В-КЛК из клеток фолликулярного центра, В-КЛК из клеток маргинальной зоны, диффузной крупноклеточной В-КЛК, тип нижних конечностей, внутрисосудистой крупноклеточной В-КЛК, а также для кожных высыпаний при В-клеточном остром лимфобластном лейкозе и В-клеточной лимфобластной лимфоме. Дерматоскопия является ценным неинвазивным диагностическим методом и может повысить качество клинического распознавания различных подтипов В-КЛК.

В качестве иллюстрации возможностей дерматоскопии представим собственные наблюдения двух больных В-КЛК.

## Первый клинический случай

Пациентка А. 41 года обратилась к врачу-дерматовенерологу в КДЦ ФГБУ «ГНЦДК» Минздрава России с жалобами на высыпания на коже лица.

Появление первых элементов отметила два года назад, в связи с чем обратилась к врачу-дерматовенерологу в КВД по месту жительства. Был установлен диагноз «розацеа», в течение двух лет проводилась наружная терапия (крем метронидазол 1%, крем ивермектин 1%, ихтиоловая мазь) без эффекта, также однократно был проведен курс гипосенсибилизирующей терапии без эффекта.

Наличие субъективных ощущений, в том числе зуда и боли, эпизоды субфебрилитета/лихорадки, потерю массы тела пациентка отрицала. Однако сообщила, что отмечает утреннюю слабость и ночную потливость. Из сопутствующих заболеваний обращало на себя внимание наличие хронического гепатита В (терапию в связи с этим заболеванием ранее не получала).

Status localis: патологический кожный процесс носил локализованный симметричный характер. На коже лба, щек, носа и подбородка наблюдалась разлитая эритема с нечеткими контурами, интенсивность окраски которой варьировала от розового до бледно-розового цвета. На коже щек на фоне разлитой эритемы визуализировались множественные телеангиэктазии и отечные, плотные при пальпации узелки ярко-розового цвета полушаровидной и уплощенной формы (рис. 1). Остальной кожный покров был свободен от высыпаний. Патологических изменений при пальпации лимфатических узлов не было выявлено.

При проведении дерматоскопии узелков на коже щек наблюдались оранжево-розовые (лососевого цвета) округлые области/глобулы, структуры (круги, линии и области) белого цвета, также отмечались древовидные сосуды, местами с размытыми контурами, и единичные желтые фолликулярные пробки, окруженные белыми кругами (рис. 2).

С целью проведения дифференциальной диагностики между В-КЛК, саркоидозом, розацеа и кожными метастазами карциномы пациентке была выполнена диагностическая биопсия кожи из наиболее инфильтрированного элемента на коже левой щеки с последующим патоморфологическим исследованием, по результатам которого был выявлен плотный узловатый лимфоидный инфильтрат из небольших и крупных клеток, сопровождающийся атрофией эпидермиса, фрагментацией коллагеновых волокон дермы и полнокровием сосудов

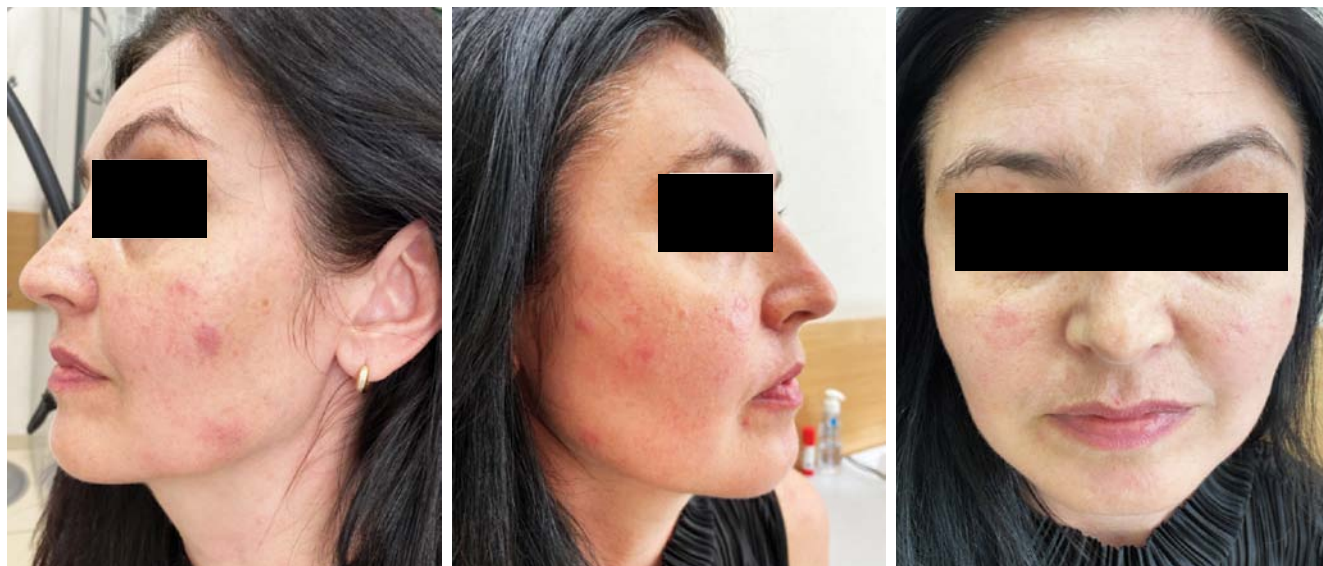

Рис. 1. Клинические проявления у пациентки А.: узелки ярко-розового цвета полушаровидной и уплощенной формы, разлитая бледно-розовая эритема  
Fig. 1. Clinical manifestations in patient A.: bright pink nodules of a hemispherical and flattened shape, and diffuse pale pink erythema

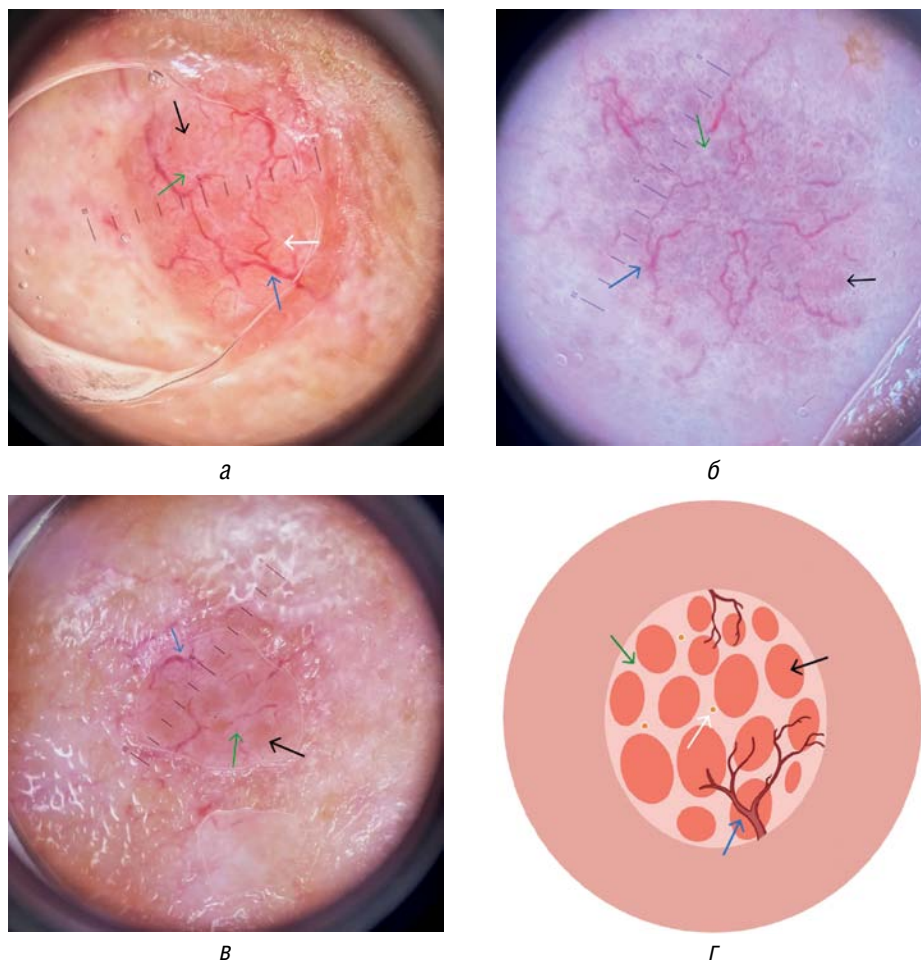
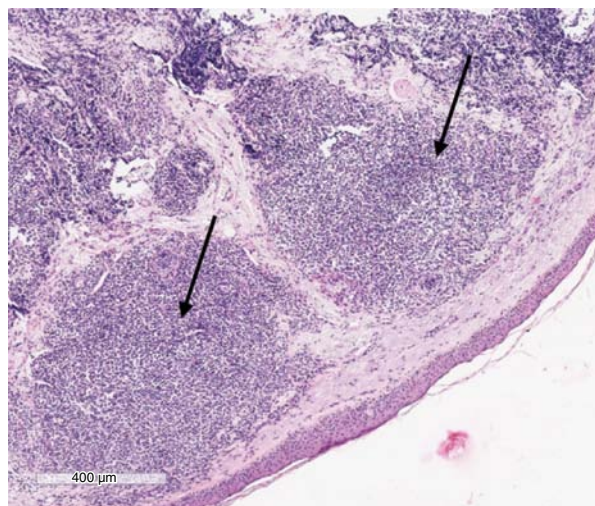


Рис. 2. Дерматоскопическая картина очагов у пациентки А. (а–в) и схематичное изображение дерматоскопической картины (г): оранжево-розовые (лососевого цвета) округлые области/глобулы (черные стрелки), структуры (круги, линии и области) белого цвета (зеленые стрелки), древовидные сосуды (синие стрелки), единичные желтые фолликулярные пробки, окруженные белыми кругами (белые стрелки)  
Fig. 2. Dermatoscopic presentation of the lesions in patient A. (a–b) and schematic representation of the dermatoscopic picture (c): orange-pink (salmon-colored) rounded areas/globules (black arrows), white structures (circles, lines, and areas) (green arrows), tree-like vessels (blue arrows), and single yellow follicular plugs surrounded by white circles (white arrows)

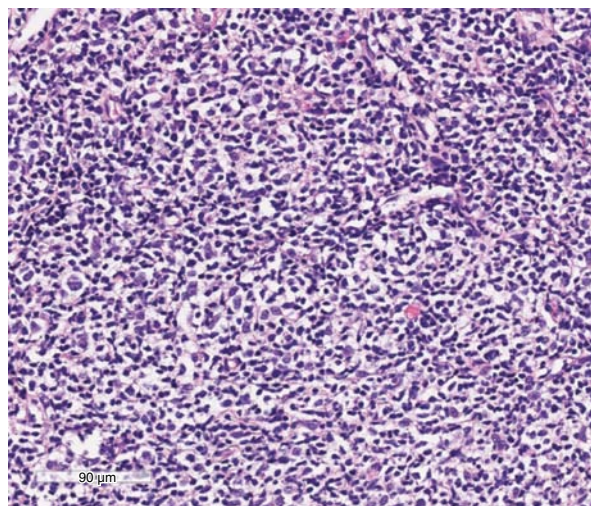
поверхностного сплетения, что в наибольшей степени соответствовало картине лимфопролиферативного процесса, вероятно, В-клеточного характера (рис. 3).

Пациентка была направлена на консультацию в ФГБУ «НМИЦ гематологии» Минздрава России, где было проведено патоморфологическое и иммуногистохимическое исследование биоптата

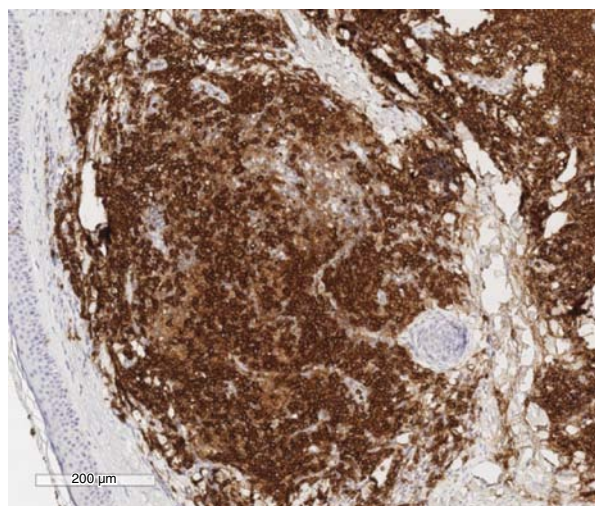
кожи, по заключению которого инфильтрат дермы, отделенный от эпидермиса прослойкой фиброзной ткани, содержал фолликулоподобные структуры из клеток среднего размера с центроцитоподобной морфологией и из небольшого количества крупных клеток с морфологией центробластов (см. рис. 3, а, б). При иммуногистохимическом исследовании была обнаружена экс-



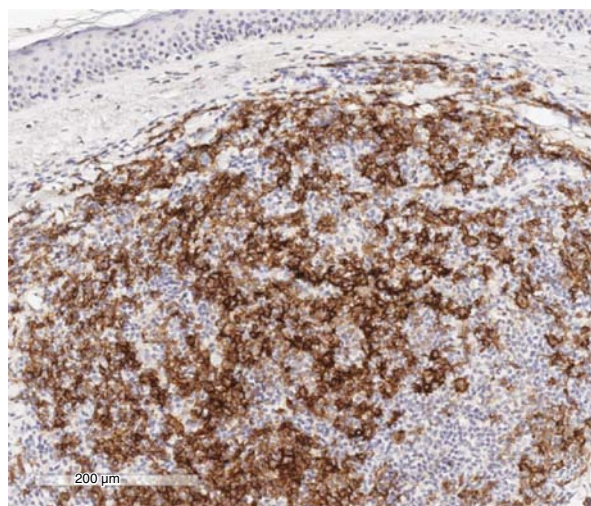
а



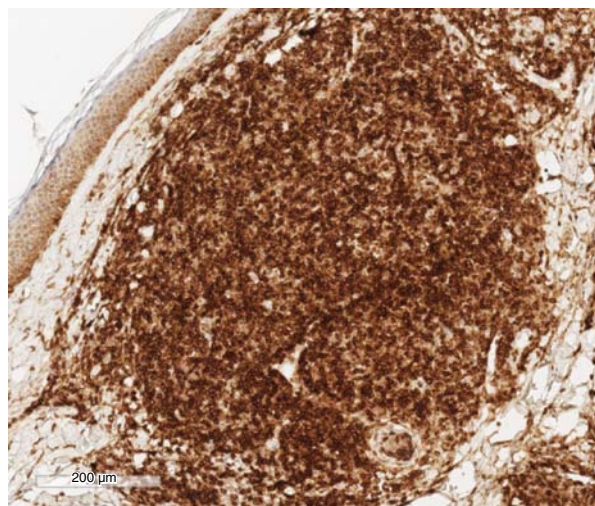
б



в



г



д

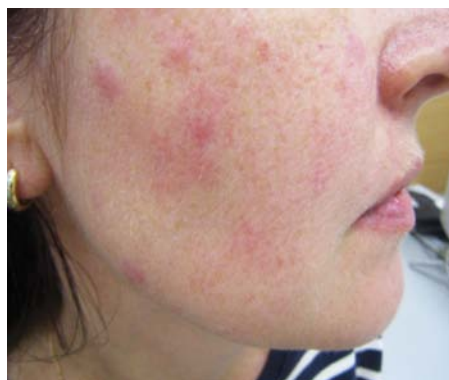Рис. 3 Патоморфологическое и иммуногистохимическое исследование биоптата кожи пациентки А.: а — гистологический препарат,  $\times 200$ , окраска гематоксилином и эозином, в дерме — крупные фолликулоподобные структуры (черные стрелки); б — гистологический препарат,  $\times 400$ , окраска гематоксилином и эозином, клеточный состав фолликулоподобной структуры — смесь центроцитоподобных клеток и крупных клеток с морфологией центробластов; в — иммуноферментный метод,  $\times 400$ , клетки фолликулоподобных структур экспрессируют CD20; г — иммуноферментный метод,  $\times 400$ , клетки фолликулоподобных структур экспрессируют CD23; д — иммуноферментный метод,  $\times 400$ , клетки фолликулоподобных структур экспрессируют BCL-2

Fig. 3. Pathomorphological and immunohistochemical study of the skin biopsy of patient A.: а — histological specimen,  $\times 200$ , hematoxylin and eosin-stained, large follicle-like structures in the dermis (black arrows); б — histological specimen,  $\times 400$ , hematoxylin and eosin-stained, the cellular composition of the follicle-like structure is a mixture of centrocyte-like cells and large cells with the morphology of centroblasts; в — enzyme-linked immunoassay,  $\times 400$ , follicle-like cells express CD20; г — enzyme-linked immunoassay,  $\times 400$ , follicle-like cells express CD23; д — enzyme-linked immunoassay,  $\times 400$ , follicle-like cells express BCL-2

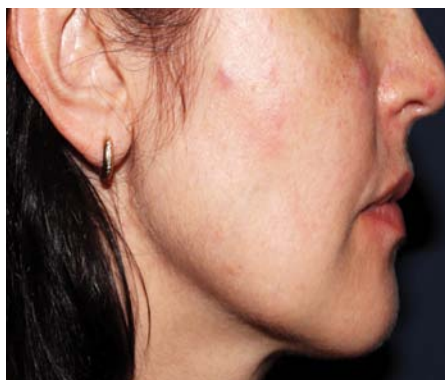прессия клетками фолликулоподобных структур CD20 (интенсивная мембранная реакция), BCL-2 (цитоплазматическая реакция), CD10 (мембранная реакция), HGAL (цитоплазматическая реакция), часть клеток экспрессировала CD23 (мембранная реакция). Мелкие CD3+ Т-клетки обрамляли фолликулоподобные структуры. Индекс пролиферативной активности Ki-67 в клетках фолликулоподобного лимфоидного инфильтрата составлял до 15–20% (см. рис. 3, в–д). Морфологическая картина и данные иммуногистохимического исследования соответствовали субстрату первичной кожной фолликулярной лимфомы. Для исключения нодальной фолликулярной лимфомы с вовлечением кожи, в том числе с учетом выявления экспрессии BCL-2 при ИГХ-исследовании, пациентка была дообследована: выполнено иммунохимическое исследование белков сыворотки крови и мочи, цитологическое исследование мазка костного мозга, гистологическое исследование трепанобиоптата костного мозга и ПЭТ-КТ, при проведении которого выявлено уплотнение кожи лица с низкой метаболической активностью. По результатам обследования системность заболевания была исключена.

Пациентке установлен диагноз «первичная кожная фолликулярная лимфома» и назначен ритуксимаб в дозе 375 мг/м<sup>2</sup> в режиме 1 раз/нед. Учитывая наличие хронического вирусного гепатита В, перед началом лечения пациентка была направлена к врачу-инфекционисту, по согласованию с которым на фоне противовирусной терапии был проведен курс ритуксимаба с положительным эффектом в виде достижения частичной ремиссии (рис. 4). По заключению повторного ПЭТ-КТ, проведенного через месяц после окончания курса терапии, метаболически активной ткани, характерной для ФДГ-позитивного онкоспецифического процесса, не выявлено, и пациентке рекомендовано динамическое наблюдение.

Спустя несколько месяцев пациентка отметила рост одного из узелковых элементов на коже правой щеки, в связи с чем была направлена в ФГБУ «Российский научный центр рентгенорадиологии» Минздрава России, проведена локальная 3D-конформная лучевая терапия на опухолевые очаги на правой щеке (20 Гр) и левой щеке (4 Гр) с положительным эффектом в виде значительного регресса инфильтрации (рис. 5).

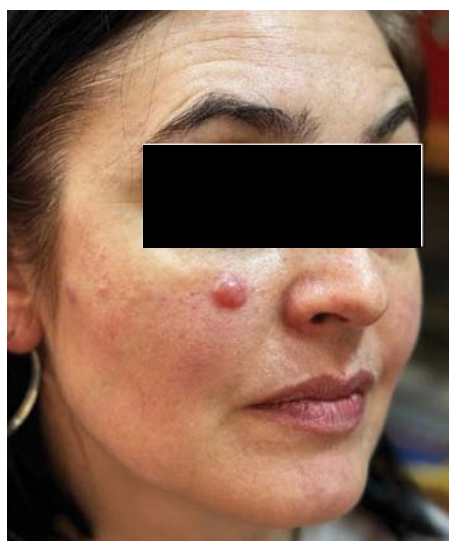

а

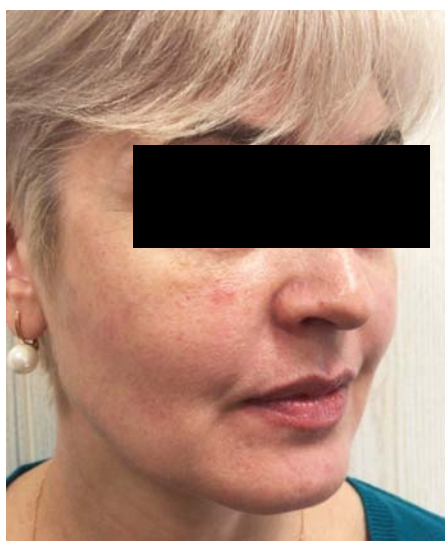

б

Рис. 4. Клинические проявления у пациентки А. до (а) и после (б) проведения терапии ритуксимабом  
Fig. 4. Clinical manifestations in patient A. before (a) and after (b) rituximab therapy



а



б

Рис. 5. Клинические проявления у пациентки А. до (а) и после (б) проведения лучевой терапии  
Fig. 5. Clinical manifestations in patient A. before (a) and after (b) radiation therapy

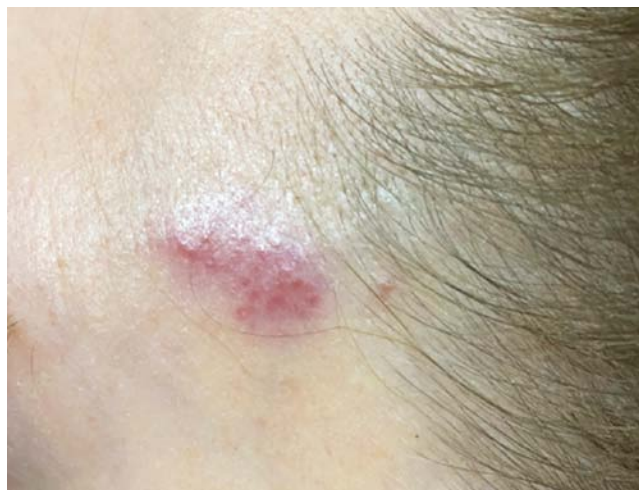

Рис. 6. Клинические проявления у пациентки П.  
Fig. 6. Clinical manifestations in patient P.

### Второй клинический случай

Пациентка П. 43 лет обратилась в КДЦ ФГБУ «ГНЦДК» Минздрава России с жалобами на высыпания на коже лица.

Появление первых элементов отметила четыре года назад. Ранее в медицинские учреждения с данными жалобами не обращалась, самостоятельно не лечилась.

Наличие субъективных ощущений, в том числе зуда и боли, слабости, ночной потливости, эпизодов субфебрилитета/лихорадки, а также потерю массы тела пациентка отрицала.

*Status localis:* патологический кожный процесс носил локализованный характер. На коже височной области с левой стороны, а также на коже в области правой брови наблюдались два очага застойно-розового цвета  $0,5 \times 1,0$  и  $1,5 \times 3,0$  см в диаметре с выраженной инфильтрацией и бугристой поверхностью (рис. 6). Остальной кожный покров был свободен от высыпаний. Патологи-

ческих изменений при пальпации лимфатических узлов не было выявлено.

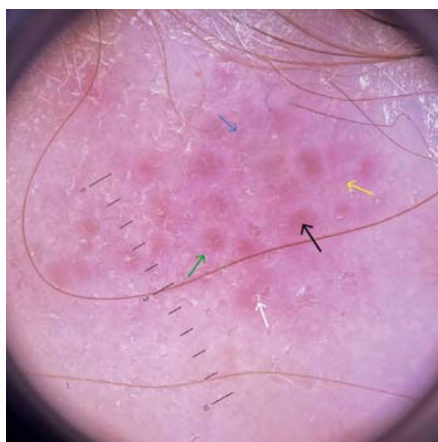
При проведении дерматоскопии очагов наблюдались оранжево-розовые (лососевого цвета) округлые области/глобулы, структуры (круги, линии и области) белого цвета, а также линейно-изогнутый и змеевидный сосуды с размытыми контурами, единичные желтые фолликулярные пробки, окруженные белыми кругами (рис. 7).

С целью проведения дифференциальной диагностики между В-КЛК, гемангиомой и саркоидозом пациентке было выполнено иссечение очага на коже в области правой брови с последующим патоморфологическим исследованием, по результатам которого в дерме были выявлены крупные узловые лимфоцитарные инфильтраты с формированием лимфоидных фолликулов, сопровождающиеся перифокальным фиброзом, солнечным эластозом и уплотнением эпидермиса.

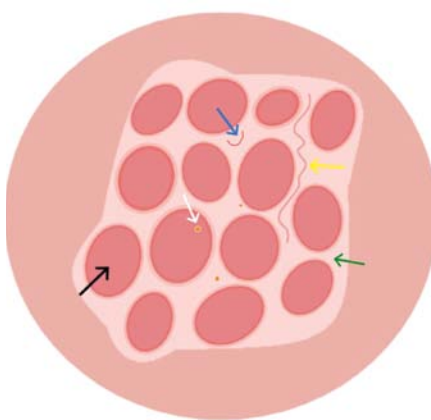
Пациентка была направлена в ФГБУ «НМИЦ гематологии» Минздрава России, где проведено патоморфологическое и иммуногистохимическое исследование. При гистологическом исследовании во всех отделах дермы с инфильтрацией гиподермы определялся лимфоидный инфильтрат в виде четко очерченных фолликулоподобных структур из среднего размера клеток с centrocyteподобной морфологией и разрозненно расположенных крупных лимфоидных клеток с морфологией centroblasts (рис. 8, а, б).

При иммуногистохимическом исследовании клетки фолликулоподобного инфильтрата экспрессировали CD20, CD10, BCL-6, отмечалась коэкспрессия CD23 при отсутствии экспрессии BCL-2 (позитивны были мелкие Т-клетки, при сопоставлении иммуногистоархитектоники с антителами к CD3) (рис. 8, в–е). Индекс пролиферативной активности Ki-67 составлял 15–20%.

Пациентке был установлен диагноз «первичная кожная фолликулярная лимфома» и рекомендована консультация врача-гематолога в ФГБУ «НМИЦ гематологии» Минздрава России с целью проведения обследования для исключения системного лимфопролиферативного заболевания и определения дальнейшей тактики терапии.

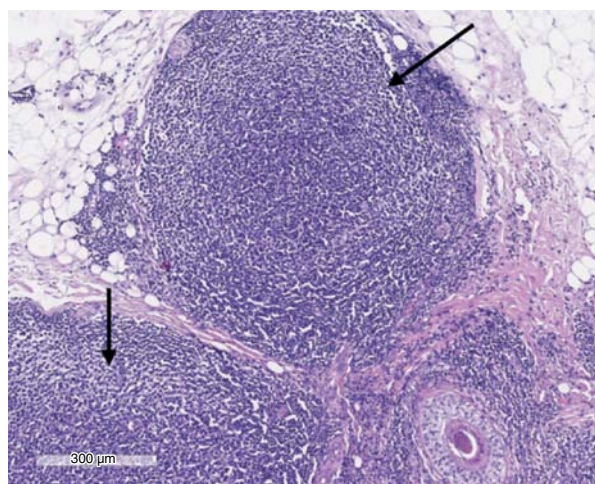


а

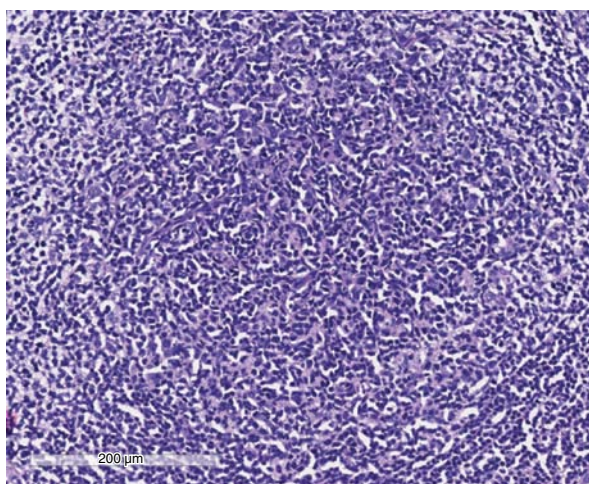


б

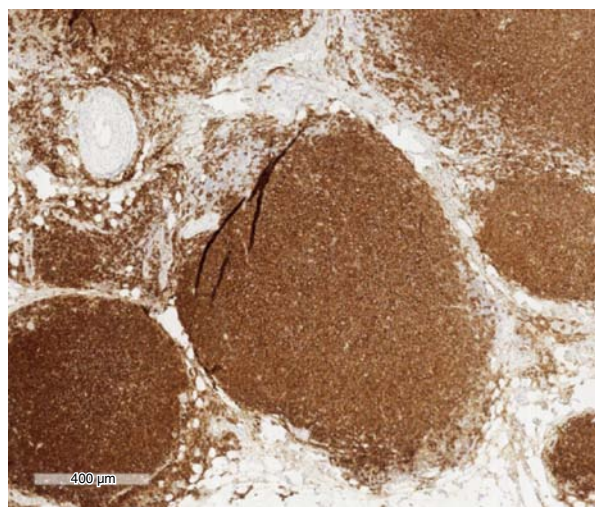
Рис. 7. Дерматоскопическая картина очагов у пациентки П. (а) и схематичное изображение дерматоскопической картины (б): оранжево-розовые (лососевого цвета) округлые области/глобулы (черные стрелки), структуры (круги, линии и области) белого цвета (зеленые стрелки), линейно-изогнутый сосуд с размытыми контурами (синие стрелки), змеевидный сосуд с размытыми контурами (желтые стрелки), единичные желтые фолликулярные пробки, окруженные белыми кругами (белые стрелки)  
Fig. 7. Dermatoscopic presentation of the lesions in patient P. (a) and schematic representation of the dermatoscopic presentation (b): orange-pink (salmon-colored) rounded areas/globules (black arrows), white structures (circles, lines, and areas) (green arrows), a linear-curved vessel with blurred contours (blue arrows), a serpentine vessel with blurred contours (yellow arrows), and single yellow follicular plugs surrounded by white circles (white arrows)



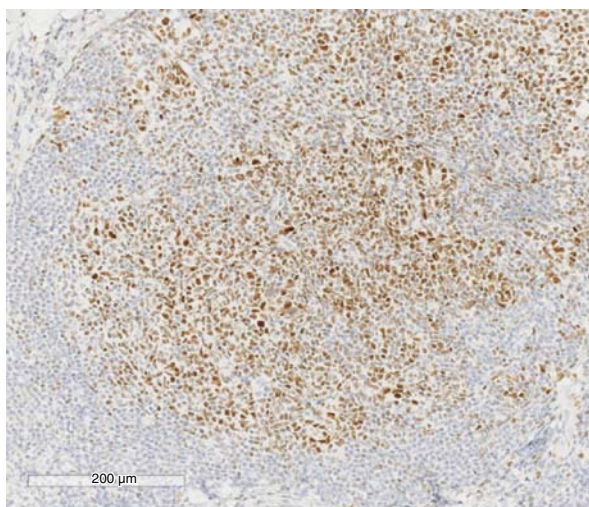
а



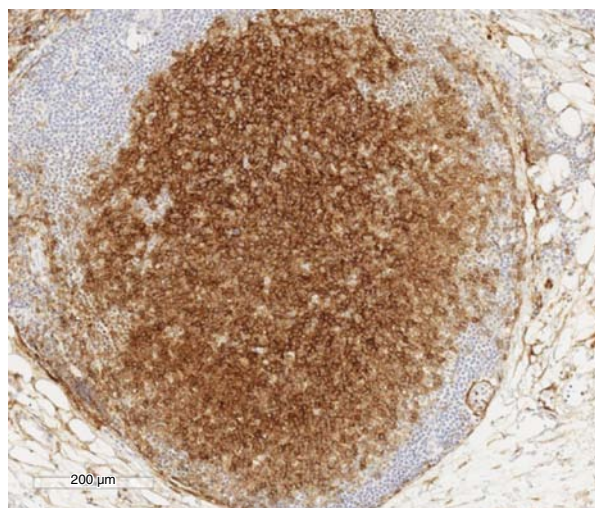
б



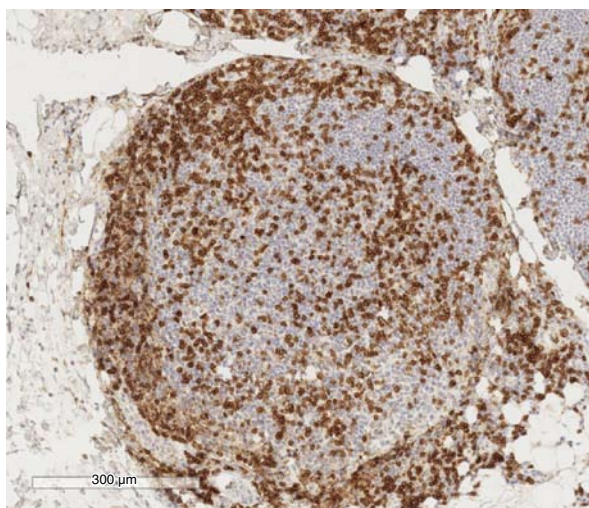
в



г



д



е

Рис. 8. Патоморфологическое и иммуногистохимическое исследование биоптата кожи пациентки П.: а — гистологический препарат,  $\times 100$ , окраска гематоксилином и эозином, в дерме с вовлечением гиподермы — крупные, четко очерченные фолликулоподобные структуры (черные стрелки); б — гистологический препарат,  $\times 400$ , окраска гематоксилином и эозином, крупная фолликулоподобная структура; в — иммуноферментный метод,  $\times 200$ , клетки фолликулоподобных структур экспрессируют CD20; г — иммуноферментный метод,  $\times 200$ , клетки фолликулоподобных структур экспрессируют BCL-6; д — иммуноферментный метод,  $\times 400$ , клетки фолликулоподобных структур экспрессируют CD10; е — иммуноферментный метод,  $\times 400$ , мелкие Т-клетки (CD3+) окружают фолликулоподобные структуры, располагаются по периферии Fig. 8. Pathomorphological and immunohistochemical study of the skin biopsy of patient P.: а — histological specimen,  $\times 100$ , hematoxylin and eosin-stained, in the dermis with hypodermic involvement — large, clearly defined follicle-like structures (black arrows); б — histological specimen,  $\times 400$ , hematoxylin and eosin-stained, large follicle-like structure; в — enzyme immunoassay,  $\times 200$ , follicle-like cells express CD20; г — enzyme-linked immunoassay,  $\times 200$ , follicle-like cells express BCL-6; д — enzyme-linked immunoassay,  $\times 400$ , follicle-like cells express CD10; е — enzyme-linked immunoassay,  $\times 400$ , small T cells (CD3+) surround follicle-like structures, located on the periphery

Обсуждение

В большинстве случаев наличие кожных проявлений у больных первичными и вторичными В-КЛК приводит к тому, что их диагностика становится зоной ответственности врача-дерматовенеролога. Своевременная верификация диагноза и маршрутизация пациентов способствуют раннему началу корректной терапии и улучшению прогноза, что особенно важно в случае вторичного поражения кожи при системном лимфопролиферативном процессе. За последние 15 лет отмечается увеличение числа случаев почти всех групп лимфом кожи [11]. Также обращает на себя внимание тенденция к снижению доли Т-КЛК (с 75,2 до 71,4%) с увеличением доли В-КЛК [11].

Первичная В-КЛК из клеток фолликулярного центра — наиболее распространенная первичная В-КЛК, составляющая более 50% от общего количества [4, 12]. Средний возраст пациентов варьирует от 50 до 60 лет, среди больных преобладают лица мужского пола [6, 12, 13]. Первичная В-КЛК из клеток фолликулярного центра проявляется эритематозными папулами, бляшками и узлами без субъективных ощущений, обычно располагающимися на коже головы, шеи и туловища; элементы чаще солитарные или сгруппированные, однако возможно и распространенное поражение кожного покрова [4, 12]. Выделяют следующие клинические варианты первичной В-КЛК из клеток фолликулярного центра: лимфома Крости, акне- и розацеаподобные формы [4, 12]. Типичные высыпания при лимфоме Крости представлены изъязвляющимся узлом (бляшкой) на коже спины, окруженным более мелкими папулами, бляшками и пятнами, иногда формирующими кольцевидные структуры [12]. При акне- и розацеаподобных формах наблюдаются милиарные, иногда сгруппированные папулы на коже головы и шеи [12, 14]. Также описаны случаи В-КЛК, имитирующей гранулематозный и фиматозный подтипы розацеа [4, 15]. В местах спонтанного регресса элементов может наблюдаться вторичная анетодермия [4].

Ранняя диагностика В-клеточной лимфомы кожи может быть затруднительной [10]. Согласно результатам анализа 172 историй болезни пациентов с установленным диагнозом первичной В-КЛК, проведенного S. Geller и соавт., врач клинически заподозрил наличие у пациента лимфопролиферативного заболевания до проведения патоморфологического исследования биоптата кожи лишь в 28 случаях (16,3%) [7]. Злокачественный характер процесса до выполнения биопсии кожи подозревался в 54,7% случаев (наиболее часто предполагалась базально-клеточная карцинома) [7]. Также среди предположительных диагнозов часто указывали кисту (21,5%), гранулематозные процессы — саркоидоз и кольцевидную гранулему (15,7%), а также инфекционное заболевание кожи (4,7%) [7]. Низкая вероятность распознавания лимфомы кожи на этапе клинического осмотра не зависела от подтипа первичной В-КЛК и области поражения [7].

Начиная с 2015 г. для диагностики В-КЛК предложено применение дерматоскопии. Так, M. Mascolo и соавт. проанализировали дерматоскопическую картину у 10 пациентов с первичными В-КЛК [2]. Обнаруженные авторами специфические паттерны позволили им предположить, что дерматоскопия может стать вспомогательным методом в первичной диагностике В-КЛК [2]. Несмотря на редкость данной патологии, различными коллективами авторов описаны дерматоскопические признаки кожных очагов В-КЛК (табл. 1). Отдельными авторами также предлагается объяснение характерных для В-КЛК дерматоскопических особенностей патоморфологическими процессами (табл. 2). Большинство имеющихся в настоящее время публикаций по данной теме представляют описания клинических случаев или небольших серий клинических случаев [2, 16–20, 21–28, 30–32, 34]. Имеется также несколько крупных исследований, посвященных анализу дерматоскопических изображений [7, 29, 33, 36].

Таблица 1. Дерматоскопические признаки у больных В-КЛК  
Table 1. Dermatoscopic signs in patients with cutaneous B-cell lymphomas

Авторы, год публикации	Количество пациентов (возраст)	Нозология (количество пациентов)	Дерматоскопические признаки
M. Mascolo et al., 2015 [2]	10 (от 20 до 73 лет)	Первичная В-КЛК из клеток маргинальной зоны (6)	Белые круги, белые области, чешуйки, фон лососевого цвета, области лососевого цвета, древовидные сосуды, полиморфный сосудистый рисунок, изъязвление
		Первичная В-КЛК из клеток фолликулярного центра (2)	Белые круги, белые области, чешуйки, фон лососевого цвета, области лососевого цвета, древовидные сосуды
		Первичная диффузная крупноклеточная В-КЛК (2)	Белые круги, белые области, чешуйки, фон лососевого цвета, области лососевого цвета, древовидные сосуды, полиморфный сосудистый рисунок, изъязвление
K. Moustaida et al., 2016 [21]	1 (70 лет)	Первичная В-КЛК из клеток фолликулярного центра (1)	Тонкие, короткие линейные сосуды, изогнутые сосуды со строением по типу «сперматозоидов», пурпурные пятна на эритематозном фоне
V. Piccolo et al., 2016 [22]	2 (74 года, 77 лет)	Первичная В-КЛК из клеток маргинальной зоны (2)	Белые области, белые круги, фон лососевого цвета, тонкие, едва различимые древовидные сосуды
M. Mascolo et al., 2017 [23]	1 (67 лет)	Первичная В-КЛК из клеток фолликулярного центра (1)	Красно-розовая гомогенная область, полиморфный сосудистый рисунок, древовидный сосуд в периферической части

Таблица 1. Продолжение  
Table 1. Continuation

Авторы, год публикации	Количество пациентов (возраст)	Нозология (количество пациентов)	Дерматоскопические признаки	
S. Geller et al., 2018 [7]	51 (—)	Первичная В-КЛК из клеток маргинальной зоны (—)	Фон/области лососевого цвета, змеевидные сосуды, древовидные сосуды, точечные сосуды, полиморфные сосуды, чешуйки, изъязвление	
		Первичная В-КЛК из клеток фолликулярного центра (—)	Фон/области лососевого цвета, змеевидные сосуды, древовидные сосуды, чешуйки	
		Индолентная первичная В-КЛК (—)	Фон/области лососевого цвета, змеевидные сосуды	
		Первичная диффузная крупноклеточная В-КЛК (—)	Фон/области лососевого цвета, змеевидные сосуды, древовидные сосуды, чешуйки	
G.K. Ghahramani et al., 2018 [24]	2 (—)	Первичная В-КЛК из клеток маргинальной зоны (1)	—	
		Первичная В-КЛК из клеток фолликулярного центра (1)	Структуры по типу «сперматозоидов», сосуды по типу «псевдолопий», желтовато-оранжевые пятнистые области и кристаллические структуры	Бледно-красный фон, бесструктурные области
E. Rodríguez-Lomba et al., 2019 [25]	1 (76 лет)	Первичная В-КЛК из клеток маргинальной зоны (1)	Беловатые структуры в центральной части, змеевидные (линейно-нерегулярные) сосуды с нечеткими контурами преимущественно в периферической части, лососево-розовый гомогенный фон	
T. Kiyohara et al., 2019 [26]	2 (2 месяца, 9 месяцев)	В-клеточный острый лимфобластный лейкоз (1)	Древовидные сосуды, линейно-нерегулярные сосуды	
		В-клеточная лимфобластная лимфома (1)	Древовидные сосуды, линейно-нерегулярные сосуды	
G. Biondo et al., 2019 [27]	1 (61 год)	Первичная В-КЛК из клеток маргинальной зоны (1)	Белые круги, белые области, лососево-розовый фон	
P.M. Hoesly et al., 2019 [28]	1 (71 год)	Первичная В-КЛК из клеток фолликулярного центра (1)	Древовидные сосуды, белые линии, белые круги, шелушение с перифолликулярным компонентом, фон лососевого цвета, волосы в виде «свиного хвостика»	
C. Navarrete-Dechent et al., 2019 [29]	8 (—)	Первичная В-КЛК из клеток маргинальной зоны (5)	Фолликулярные пробки, оранжевый фон	
		Первичная В-КЛК из клеток фолликулярного центра (2)	Фолликулярные пробки, окруженные блестящими белыми линиями, тонкие линейные сосуды с нечеткими контурами в периферической части, оранжевый фон, розовая периферическая часть	
		Первичная В-КЛК, неуточненная (1)	—	
M. Llamas-Velasco et al., 2020, [18]	1 (73 года)	Внутрисосудистая крупноклеточная В-клеточная лимфома (1)	Желтоватые/лососевого цвета области, точечные и змеевидные сосуды с нечеткими контурами, располагающиеся нерегулярно	
C. Miyabe et al., 2020 [19]	1 (67 лет)	Внутрисосудистая крупноклеточная В-клеточная лимфома (1)	Телеангиэктазии	
S. Yanagihara et al., 2020 [20]	1 (78 лет)	Внутрисосудистая крупноклеточная В-клеточная лимфома (1)	Телеангиэктазии, розовые структуры, темно-синие структуры	
A. Janowska et al., 2021 [31]	1 (36 лет)	Первичная В-КЛК из клеток фолликулярного центра (1)	Круги коричневого цвета, отдельные древовидные сосуды, бесструктурная область телесного цвета	
C. Conforti et al., 2022 [32]	1 (63 года)	В-КЛК из клеток фолликулярного центра (1)	Эритематозный фон, области лососевого цвета, древовидные сосуды, желтые пробки, окруженные четко очерченными белыми кругами	

Таблица 1. Окончание  
Table 1. Ending

Авторы, год публикации	Количество пациентов (возраст)	Нозология (количество пациентов)	Дерматоскопические признаки
B. Behera et al., 2022 [16]	1 (62 года)	Первичная диффузная крупноклеточная В-КЛК, тип нижних конечностей (1)	Однородные области лососевого цвета, белые блестящие бесструктурные области, древовидные сосуды, змеевидные сосуды, пигментная сеть, структуры по типу «перца» коричневого цвета, структуры по типу «розетки»
E. Errichetti et al., 2022 [33]	95 (—)	Первичная В-КЛК из клеток маргинальной зоны (44)	Точечные сосуды, древовидные сосуды, изогнутые сосуды, белые бесструктурные области, оранжевые бесструктурные области, оранжевые глобулы, белые линии
		Первичная В-КЛК из клеток фолликулярного центра (37)	Точечные сосуды, линейные сосуды, древовидные сосуды, изогнутые сосуды, белые бесструктурные области, оранжевые бесструктурные области, оранжевые глобулы, белые линии
		Первичная диффузная крупноклеточная В-КЛК (14)	Точечные сосуды, древовидные сосуды, изогнутые сосуды, белые бесструктурные области, оранжевые бесструктурные области, пурпурные бесструктурные области, белые линии
A. Laghi et al., 2022 [34]	1 (72 года)	Вторичная В-КЛК из клеток фолликулярного центра (1)	Блестящая белая псевдосеть, чешуйки, желтые круги и полиморфные сосуды, окруженные телеангиэктатическими сосудами, располагающимися на эритематозном фоне
S. Koizumi et al., 2023 [17]	1 (73 года)	Внутрисосудистая крупноклеточная В-клеточная лимфома (1)	Телеангиэктазии, бледный эритематозный фон

Таблица 2. Корреляция дерматоскопических признаков и патоморфологических изменений  
Table 2. Correlation of dermatoscopic features and pathomorphological changes

Дерматоскопический признак	Патоморфологические изменения
Активная васкуляризация	Неопластический ангиогенез [7]
Сосуды по типу «псевдоподий»	Расширенные кровеносные сосуды, окружающие фолликулоподобные структуры из лимфоцитов [24]
Размытость/нечеткость контуров сосудов	Расположение сосудов в глубоких слоях дермы и рассеивание света коллагеновыми волокнами [35]
Фон/области лососево-розового или желтовато-оранжевого цвета	Усиленный кровоток, плотный лимфоцитарный инфильтрат, располагающийся вокруг или внутри сосудов [7, 27, 29, 36]
Телеангиэктазии	Реканализация сосудов после их окклюзии неопластическими лимфоцитами и тромбами [19]
Темно-синие структуры	Скопления злокачественных клеток в кровеносных и/или лимфатических сосудах [20]
Розовые структуры	Сосуды, содержащие крупные атипичные клетки, и некроз дермы [20]
Волосы колечком / в виде «свиного хвостика»	Деформация волосяного стержня периаднексальным инфильтратом [28]
Белые круги и линии, кристаллические структуры	Реактивный фиброз дермы или участки редуцированной зоны гренца, обусловленные наличием очагового или узлового поверхностно расположенного инфильтрата в сосочковом слое дермы [24, 27, 28]
Желтые точки, окруженные кругами белого цвета	Кератиновые фолликулярные пробки, перифолликулярный лимфоцитарный инфильтрат, смещающий вверх эпидермис [29, 32]

В 2018 г. S. Geller и соавт. провели ретроспективный анализ дерматоскопических изображений 58 очагов поражения кожи у 51 пациента с первичными В-КЛК с оценкой таких характеристик, как цвет, морфология сосудов, наличие чешуек и изъязвлений [7]. На всех изученных снимках отмечалось отсутствие пигмента в очагах пораженной кожи, большинство элементов имело фон либо области лососево-розового, или желтовато-оранжевого цвета (79,3%) [7]. Также в большинстве очагов имелись

выраженные кровеносные сосуды (77,6%) [7]. Стоит отметить, что наиболее часто визуализировались змеевидные сосуды (67,2%), гораздо реже — древовидные (6,9%), точечные (1,7%) и полиморфные (1,7%) [7]. Сочетание лососевого цвета и змеевидных сосудов наблюдалось в 55% всех высыпаний, однако в 5 очагах (8,6%) не было ни одного из этих двух признаков [3]. Наличие чешуек и изъязвлений на поверхности очагов встречалось относительно редко — 10,3 и 6,9% соответственно [7].

В 2019 г. С. Navarrete-Dechent и соавт. были опубликованы результаты многоцентрового ретроспективного исследования, посвященного дифференциальной диагностике первичных лимфом кожи и псевдолимфом с другими заболеваниями, имеющими сходную клиническую картину [29]. Основными ограничениями данного исследования были малая выборка пациентов и объединение больных Т-КЛК, В-КЛК и псевдолимфомами в одну группу ( $n = 14$ ) при сравнении с группой контроля ( $n = 35$ ). В сравнении с контрольной группой в группе лимфом кожи / псевдолимфом чаще наблюдались оранжевый цвет (71,4 против 14,2%;  $p < 0,001$ ) и фолликулярные пробки (85 против 2,8%;  $p < 0,001$ ), а также сочетание этих двух признаков (64,3 против 0%;  $p < 0,001$ ) [29]. Также в группе лимфом кожи / псевдолимфом часто визуализировались сосуды (85,7%), наиболее часто — линейные (78,5%) и древовидные (42,8%), однако значимых различий с сосудистым паттерном в контрольной группе выявлено не было [29].

Согласно данным анализа литературы, проведенного М. Sławińska и соавт. в 2021 г., при первичной В-КЛК из клеток фолликулярного центра наиболее часто встречаются фон лососевого цвета (65,0%), тонкие короткие/линейно-нерегулярные/змеевидные сосуды (45,0%), шелушение (25,0%) и древовидные сосуды (15,0%); для первичной В-КЛК из клеток маргинальной зоны наиболее характерны фон лососевого цвета (76,2%), тонкие короткие/линейно-нерегулярные/змеевидные сосуды (52,4%), белые круги/области (19,0%) и шелушение (16,7%); для первичной диффузной крупноклеточной В-КЛК свойственны фон лососевого цвета (80,0%), белые области/круги (40,0%), чешуйки (40,0%) и древовидные сосуды (40,0%) [36].

В 2022 г. Е. Errichetti и соавт. опубликовали результаты ретроспективного исследования, в котором были проанализированы дерматоскопические изображения 95 первичных В-КЛК (44 первичных В-КЛК из клеток маргинальной зоны, 37 первичных В-КЛК из клеток фолликулярного центра и 14 первичных диффузных крупноклеточных В-КЛК) [33]. Среди обнаруженных в очагах В-КЛК дерматоскопических признаков были древовидные сосуды, изогнутые сосуды, точечные сосуды с нечеткими контурами, линейные сосуды, белые бесструктурные области, оранжевые бесструктурные области, пурпурные бесструктурные области, оранжевые глобулы, белые линии [33]. Также авторами был проведен многомерный анализ дерматоскопических признаков в смешанной группе первичных Т- и В-клеточных ЛК ( $n = 121$ ) в сравнении с группой контроля, включавшей в себя злокачественные и доброкачественные новообразования кожи, псевдолимфомы и воспалительные дерматозы ( $n = 140$ ), в результате которого в качестве надежных диагностических предикторов первичных лимфом кожи были определены белые и оранжевые бесструктурные области, оранжевые глобулы и белые линии [33]. При этом единственным дифференциально-диагностическим предиктором, выявленным при анализе дерматоскопических признаков в группах В-КЛК и Т-КЛК, были точечные сосуды с нечеткими контурами, которые чаще встречались в группе больных Т-КЛК [33].

Отдельный интерес представляет использование дерматоскопии в качестве вспомогательного метода при выборе места биопсии кожи при подозрении на В-КЛК. В 2020 г. S. Yanagihara и соавт. опублико-

вали случай успешной диагностики внутрисосудистой крупноклеточной В-КЛК с выбором области биопсии кожи под контролем дерматоскопии [20]. В том же году С. Miyabe и соавт. описали больного с системными проявлениями (повышением температуры тела, анемией и гемофагocитарным синдромом), у которого не было кожных проявлений, видимых невооруженным глазом [30]. Тем не менее дерматоскопическое исследование визуально неизмененного кожного покрова позволило выявить несколько очагов телеангиэктатически расширенных сосудов [30]. Патоморфологическое и иммуногистохимическое исследование биоптата кожи, который был получен в одном из этих участков, позволили подтвердить диагноз внутрисосудистой крупноклеточной В-КЛК [30].

У одной из наших пациенток мы наблюдали такие дерматоскопические признаки, как оранжево-розовые (лососевого цвета) округлые области/глобулы, структуры (круги, линии и области) белого цвета, древовидные сосуды, местами с размытыми контурами, и единичные желтые фолликулярные пробки, окруженные белыми кругами. У другой пациентки были обнаружены оранжево-розовые (лососевого цвета) округлые области/глобулы, структуры (круги, линии и области) белого цвета, а также линейно-изогнутый и змеевидный сосуды с размытыми контурами, единичные желтые фолликулярные пробки, окруженные белыми кругами. Все эти признаки ранее были описаны в литературе в качестве характерных для В-КЛК и с учетом остальных клинико-анамнестических данных позволили заподозрить данный диагноз, послужив основанием для выполнения биопсии кожи.

Расположение очагов В-КЛК на коже головы и шеи — эстетически значимых областях — могут затруднить выполнение биопсии. В таких ситуациях проведение дерматоскопии может стать дополнительным критерием для определения необходимости данной операции. Тем не менее дерматоскопия не является альтернативой биопсии кожи. Для установления диагноза В-КЛК необходимо выполнение патоморфологического, иммуногистохимического и нередко молекулярно-генетического исследования биоптата кожи. У наших пациенток диагноз был подтвержден патоморфологическим и иммуногистохимическим исследованиями, молекулярно-генетическое исследование для определения В-клеточной клональности не выполнялось в связи с четкими морфологическими (характер роста и клеточный состав фолликулоподобных структур) и иммуногистохимическими критериями, характеризующими В-клеточную лимфому кожи — первичную кожную фолликулярную лимфому.

В настоящее время неизвестны гистологические, иммуногистохимические и генетические признаки, позволяющие при изучении кожного биоптата достоверно отличить первичную В-КЛК от вторично поражающей кожу системной лимфомы. Тем не менее существуют маркеры, которые могут указывать на наличие или отсутствие системности процесса с высокой долей вероятности. Так, при вторичном поражении кожи у больных системной фолликулярной лимфомой экспрессия BCL-2 наблюдается в 90% случаев [12, 38]. В то же время при первичной В-КЛК из фолликулярного центра экспрессия BCL-2 обнаруживается в 10–27% случаев и может быть ассоциирована с повышенным риском рецидивов [12, 37, 38]. По данным X. Zhou и со-

авт., при первичной кожной фолликулярной лимфоме в сравнении со вторичным поражением кожи при системной фолликулярной лимфоме чаще определяется индекс пролиферативной активности Ki-67 более 30% (в 75% случаев), отсутствие реаранжировки гена *BCL2* (в 83% случаев) и отсутствие мутаций в генах, участвующих в модификации хроматина [38].

Только у одной из представленных пациенток при проведении иммуногистохимического исследования биоптата кожи определялась экспрессия *BCL-2*. У обеих пациенток индекс пролиферативной активности Ki-67 составлял менее 30%. У пациентки с выявленной экспрессией *BCL-2* был подтвержден первичный характер поражения кожи и проведено лечение ритуксимабом, однако, несмотря на достигнутый положительный эффект, отмечен рост опухолевого узла через несколько месяцев после завершения курса.

Таким образом, экспрессия *BCL-2* встречается у больных первичными В-КЛК, но может указывать на более высокую вероятность системности процесса и склонности к рецидивам. Вне зависимости от наличия и уровня экспрессии *BCL-2* и Ki-67 всем пациентам с впервые установленным диагнозом лимфомы кожи

необходимо проведение скринингового обследования для исключения нодальной или экстранодальной лимфомы с вовлечением кожи.

### Заключение

Дерматоскопия является недорогим, неинвазивным и безболезненным методом диагностики и позволяет с помощью визуализации структур, как правило невидимых невооруженным глазом, быстро получить дополнительную информацию о заболевании, в связи с чем широко используется в диагностике дерматозов и кожных новообразований. Представленные нами клинические случаи демонстрируют возможности дерматоскопического исследования в раннем распознавании В-КЛК и необходимость междисциплинарного взаимодействия. Описанные дерматоскопические признаки могут указывать на диагноз В-КЛК, но не являются специфическими. Таким образом, дерматоскопия может стать вспомогательным диагностическим методом, который будет эффективным в сочетании с патоморфологическим и иммуногистохимическим исследованиями при диагностике лимфом кожи. ■

## Литература/References

- Willemze R, Cerroni L, Kempf W, Berti E, Facchetti F, Swerdlow SH, et al. The 2018 update of the WHO-EORTC classification for primary cutaneous lymphomas. *Blood*. 2019;133(16):1703–1714. doi: 10.1182/blood-2018-11-881268
- Mascolo M, Piccolo V, Argenziano G, Costa C, Lo Presti M, De Rosa G, et al. Dermoscopy Pattern, Histopathology and Immunophenotype of Primary Cutaneous B-Cell Lymphoma Presenting as a Solitary Skin Nodule. *Dermatology*. 2015;232(2):203–207. doi: 10.1159/000442251
- Куклин И.А., Кохан М.М., Демидов С.М. Первичные лимфомы кожи. Лечащий врач. 2018;4:27–29. [Kuklin IA, Kohan MM, Demidov SM. Primary skin lymphomas. *Attending Physician*. 2018;4:27–29. (In Russ.)]
- Ciolfi C, Tartaglia J, Sernicola A, Alaibac M. Clinician's perspective on the diagnosis of primary cutaneous B-cell lymphoma. *Dermatol Reports*. 2023;16(Suppl 2):9723. doi: 10.4081/dr.2023.9723
- Willemze R, Jaffe ES, Burg G, Cerroni L, Berti E, Swerdlow SH, et al. WHO–EORTC classification for cutaneous lymphomas. *Blood*. 2005;105(10):3768–85. doi: 10.1182/blood-2004-09-3502
- WHO Classification of Tumours Editorial Board. *Haematolymphoid Tumours*. 5th Ed. Vol. 11. Lyon: IARC Press; 2024. 958 p.
- Geller S, Marghoob AA, Scope A, Braun RP, Myskowski PL. Dermoscopy and the diagnosis of primary cutaneous B-cell lymphoma. *J Eur Acad Dermatol Venereol*. 2018;32(1):53–56. doi: 10.1111/jdv.14549
- Елькин В.Д., Митрюковский Л.С., Лысов А.Ю. Практическая дерматоонкология: иллюстрированное справочное руководство по опухолям кожи, опухолеподобным заболеваниям и связанным с ними синдромам. М.: Практическая медицина, 2014. С. 212–219. [El'kin VD, Mitryukovskij LS, Lysov AJ. *Practical dermatology: illustrated reference guide to skin tumors, tumor-like diseases and changes with them syndromes*. Moscow: Prakticheskaja medicina; 2014. P. 212–219. (In Russ.)]
- Goyal A, LeBlanc RE, Carter JB. Cutaneous B-Cell Lymphoma. *Hematol Oncol Clin North Am*. 2019;33(1):149–161. doi: 10.1016/j.hoc.2018.08.006
- Bombonato C, Pampena R, Lallas A, Giovanni P, Longo C. Dermoscopy of Lymphomas and Pseudolymphomas. *Dermatol Clin*. 2018;36(4):377–388. doi: 10.1016/j.det.2018.05.005
- Dobos G, Miladi M, Michel L, Ram-Wolff C, Battistella M, Bagot M, et al. Recent advances on cutaneous lymphoma epidemiology. *Presse Med*. 2022;51(1):104108. doi: 10.1016/j.lpm.2022.104108
- Белоусова И.Э., Казаков Д.В., Самцов А.В. Лимфопролиферативные заболевания кожи. Клиника и диагностика. М.: ГЭОТАР-Медиа; 2022. С. 157–235. [Belousova IE, Kazakov DV, Samcov AV. *Lymphoproliferativnye zabojevananija kozhi. Klinika i diagnostika*. Moscow: GEOTAR-Media; 2022. S. 157–235. (In Russ.)] doi: 10.33029/9704-6541-7-LYM-2022-1-272
- Suárez AL, Pulitzer M, Horwitz S, Moskowitz A, Querfeld C, Myskowski PL. Primary cutaneous B-cell lymphomas: part I. Clinical features, diagnosis, and classification. *J Am Acad Dermatol*. 2013;69(3):329.e1–13. doi: 10.1016/j.jaad.2013.06.012
- Massone C, Fink-Puches R, Laimer M, Rütten A, Vale E, Cerroni L. Miliary and agminated-type primary cutaneous follicle center lymphoma: report of 18 cases. *J Am Acad Dermatol*. 2011;65(4):749–755. doi: 10.1016/j.jaad.2010.07.035
- Barzilai A, Feuerman H, Quaglini P, David M, Feinmesser M, Halpern M, et al. Cutaneous B-cell neoplasms mimicking granulomatous rosacea or rhinophyma. *Arch Dermatol*. 2012;148(7):824–831. doi: 10.1001/archdermatol.2011.3575
- Behera B, Palit A, Nayak AK, Panigrahi A, Mishra P, Sethy M. Clinico-Dermoscopic-Pathological Features of a Rare Case of Locally Invasive Multifocal Primary Cutaneous Diffuse Large B Cell Lymphoma-Leg Type Over the Face and Scalp. *Indian J Dermatol*. 2022;67(3):283–286. doi: 10.4103/ijd.IJD\_783\_20
- Koizumi S, Togawa Y, Saeki Y, Shimizu R, Nakano M. A case of cutaneous variant of intravascular large B-cell lymphoma in which dermoscopy revealed telangiectasias associated with erythematous induration. *Dermatol Reports*. 2023;16(1):9731. doi: 10.4081/dr.2023.9731
- Llamas-Velasco M, Held L, Gold R, Paredes B. Dermoscopy of primary cutaneous intravascular large B-cell lymphoma. *Clin Exp Dermatol*. 2020;45(2):269–272. doi: 10.1111/ced.14073
- Röglin J, Böer A. Skin manifestations of intravascular lymphoma mimic inflammatory diseases of the skin. *Br J Dermatol*. 2007;157(1):16–25. doi: 10.1111/j.1365-2133.2007.07954.x

20. Yanagihara S, Oiso N, Ohya Y, Masaie H, Matsumura I, Kawada A. Usefulness of dermoscopy-aided skin biopsy for clinically recognizable intravascular large B-cell lymphoma: prediction of histopathological localization of occlusive vessels based on dermoscopic findings. *Eur J Dermatol*. 2020. doi: 10.1684/ejd.2020.3721
21. Moustaid K, Gallouj S, Niema A, Mernissi FZ. Are there any dermoscopic signs of primary cutaneous follicular center B-cell lymphoma. *Int J Cancer Stud Res*. 2016;5(1):93–95. doi: 10.19070/2167-9118-1600016
22. Piccolo V, Mascolo M, Russo T, Staibano S, Argenziano G. Dermoscopy of primary cutaneous B-cell lymphoma (PCBCL). *J Am Acad Dermatol*. 2016;75(4):e137–e139. doi: 10.1016/j.jaad.2016.02.1217
23. Mascolo M, Pagliuca F, Costa C, Scalvenzi M. Deceitful clustered papules on the scalp of a middle-aged woman. *Dermatol Pract Concept*. 2017;7(1):67–69. doi: 10.5826/dpc.0701a14
24. Ghahramani GK, Goetz KE, Liu V. Dermoscopic characterization of cutaneous lymphomas: a pilot survey. *Int J Dermatol*. 2018;57(3):339–343. doi: 10.1111/ijd.13860
25. Rodríguez-Lomba E, Lozano-Masdemont B, Avilés-Izquierdo JA. Slow-Growing Salmon-Pink Nodule on the Buttock. *Actas Dermosifiliogr (Engl Ed)*. 2019;110(9):763–764. doi: 10.1016/j.ad.2018.03.024
26. Kiyohara T, Makimura K, Nakamaru S, Miyamoto M, Shijimaya T, Nagano N, et al. B-cell lymphoblastic leukemia/lymphoma in infants: Report of two cases on the face. *J Dermatol*. 2019;46(7):e255–e256. doi: 10.1111/1346-8138.14799
27. Biondo G, Sola S, Pastorino C, Massone C. Salmon-Colored and White Areas on Dermoscopy as Supportive Findings in the Diagnosis of Primary Cutaneous Marginal Zone Lymphoma. *Dermatol Pract Concept*. 2019;9(1):63–66. doi: 10.5826/dpc.0901a14
28. Hoesly PM, Sluzevich JC, Cappel MA. Dermoscopy of Primary Cutaneous B-cell Lymphoma. *Indian Dermatol Online J*. 2019;10(2):208–209. doi: 10.4103/idoj.IDOJ\_39\_18
29. Navarrete-Dechent C, Del Puerto C, Abarzúa-Araya, Molgó M, Geller S, Andreani S, et al. Dermoscopy of primary cutaneous B- and T-cell lymphomas and pseudolymphomas presenting as solitary nodules and tumors: a case-control study with histopathologic correlation. *Int J Dermatol*. 2019;58(11):1270–1276. doi: 10.1111/ijd.14590
30. Miyabe C, Nomura J, Ikeda T, Takahashi K, Kawakami T. Skin biopsies using dermoscopy for earlier diagnosis of intravascular large B-cell lymphoma. *J Dermatol*. 2020;47(7):e276–e278. doi: 10.1111/1346-8138.15350
31. Janowska A, Fidanzi C, Granieri G, Iannone M, Bonadio AG. An unusual presentation of primary cutaneous follicle center lymphoma. *Exp Oncol*. 2021;43(4):376–378. doi: 10.32471/exp-oncology.2312-8852.vol-43-no-4.17026
32. Conforti C, Giuffrida R, Dri A, Zalaudek I, Di Meo N. Yellow Plugs: An Additional Dermoscopic Criterion in the Diagnosis of Primary Cutaneous B-Cell Lymphoma. *Dermatol Pract Concept*. 2022;12(1):e2022006. doi: 10.5826/dpc.1201a06
33. Errichetti E, Geller S, Zalaudek I, Longo C, Kyrgidis A, Akay BN, et al. Dermoscopy of nodular/plaque-type primary cutaneous T- and B-cell lymphomas: A retrospective comparative study with pseudolymphomas and tumoral/inflammatory mimickers by the International Dermoscopy Society. *J Am Acad Dermatol*. 2022;86(4):774–781. doi: 10.1016/j.jaad.2021.10.020
34. Laghi A, Lee C, Witkowski A, Hsu M, Pellacani G, Ludzik J. The role of dermoscopy and reflectance confocal microscopy in the assessment of relapsing secondary cutaneous follicular B-cell lymphoma. *JAAD Case Rep*. 2022;24:91–93. doi: 10.1016/j.jdc.2022.03.035
35. Zalaudek I, Kreusch J, Giacomel J, Ferrara G, Catricalà C, Argenziano G. How to diagnose nonpigmented skin tumors: a review of vascular structures seen with dermoscopy: part I. Melanocytic skin tumors. *J Am Acad Dermatol*. 2010;63(3):361–374. doi: 10.1016/j.jaad.2009.11.698
36. Sławińska M, Sokołowska-Wojdyło M, Olszewska B, Nowicki RJ, Sobjanek M, Zalaudek I. Dermoscopic and trichoscopic features of primary cutaneous lymphomas — systematic review. *J Eur Acad Dermatol Venereol*. 2021;35(7):1470–1484. doi: 10.1111/jdv.17219
37. Pileri A, Grandi V, Agostinelli C, Santucci M, Lastrucci I, Guglielmo A, et al. BCL-2 expression in primary cutaneous follicle center lymphoma is associated with a higher risk of cutaneous relapses: A study of 126 cases. *J Eur Acad Dermatol Venereol*. 2022;36(10):e811–e813. doi: 10.1111/jdv.18287
38. Zhou XA, Yang J, Ringbloom KG, Martinez-Escala ME, Stevenson KE, Wenzel AT, et al. Genomic landscape of cutaneous follicular lymphomas reveals 2 subgroups with clinically predictive molecular features. *Blood Adv*. 2021;5(3):649–661. doi: 10.1182/bloodadvances.2020002469

**Участие авторов:** все авторы несут ответственность за содержание и целостность всей статьи. Концепция и дизайн статьи, подготовка текста — А.Э. Карамова; обработка и анализ данных, подготовка текста — К.М. Аулова, М.Н. Шеклакова, М.А. Нефедова, Л.Г. Горенкова, А.М. Ковригина. Все авторы внесли существенный вклад в разработку концепции, проведение исследования и подготовку статьи, прочли и одобрили финальную версию перед публикацией.

**Authors' participation:** all authors: approval of the final version of the article, responsibility for the integrity of all parts of the article. Concept and design of the study, text writing — Arfenya E. Karamova; data processing and analysis, text writing — Kseniya M. Aulova, Marina N. Sheklakova, Maria A. Nefyodova, Liliya G. Gorenkova, Alla M. Kovrigina. All authors made a substantial contribution to the conception of the work, acquisition, analysis, interpretation of data for the work, drafting and revising the work, final approval of the version to be published and agree to be accountable for all aspects of the work.

## Информация об авторах

\*Аулова Ксения Максимовна — адрес: Россия, 107076, Москва, ул. Короленко, д. 3, стр. 6; ORCID: <http://orcid.org/0000-0002-2924-3036>; eLibrary SPIN: 8310-7019; e-mail: [aulovaksenia@mail.ru](mailto:aulovaksenia@mail.ru)

Карамова Арфеня Эдуардовна — к.м.н., доцент; ORCID: <https://orcid.org/0000-0003-3805-8489>; eLibrary SPIN: 3604-6491; e-mail: [karamova@cnikvi.ru](mailto:karamova@cnikvi.ru)

Нефедова Мария Андреевна — ORCID: <https://orcid.org/0000-0003-1141-9352>; eLibrary SPIN: 1307-1189; e-mail: [nefedova.maria.arb@gmail.com](mailto:nefedova.maria.arb@gmail.com)

**Шеклакова Марина Николаевна** — к.м.н.; ORCID: <https://orcid.org/0009-0005-1010-5855>; eLibrary SPIN: 6177-4543; e-mail: [shushanic-m@yandex.ru](mailto:shushanic-m@yandex.ru)  
**Горенкова Лилия Гамилевна** — к.м.н.; ORCID: <https://orcid.org/0000-0002-3967-9183>; eLibrary SPIN: 1775-9550; e-mail: [l.aitova@mail.ru](mailto:l.aitova@mail.ru)  
**Ковригина Алла Михайловна** — д.б.н., профессор; ORCID: <https://orcid.org/0000-0002-1082-8659>; eLibrary SPIN: 3702-8208; e-mail: [kovrigina.alla@gmail.com](mailto:kovrigina.alla@gmail.com)

---

### Information about the authors

**\*Kseniya M. Aulova** — address: 3 bldg 6 Korolenko street, 107076 Moscow, Russia; ORCID: <http://orcid.org/0000-0002-2924-3036>; eLibrary SPIN: 8310-7019; e-mail: [aulovaksenia@mail.ru](mailto:aulovaksenia@mail.ru)  
**Arfena E. Karamova** — MD, Cand. Sci. (Med.), Assistant Professor; ORCID: <https://orcid.org/0000-0003-3805-8489>; eLibrary SPIN: 3604-6491; e-mail: [karamova@cnikvi.ru](mailto:karamova@cnikvi.ru)  
**Maria A. Nefedova** — ORCID: <https://orcid.org/0000-0003-1141-9352>; eLibrary SPIN: 1307-1189; e-mail: [nefedova.maria.arb@gmail.com](mailto:nefedova.maria.arb@gmail.com)  
**Marina N. Sheklakova** — MD, Cand. Sci. (Med.); ORCID: <https://orcid.org/0009-0005-1010-5855>; eLibrary SPIN: 6177-4543; e-mail: [shushanic-m@yandex.ru](mailto:shushanic-m@yandex.ru)  
**Liliya G. Gorenkova** — MD, Cand. Sci. (Med.); ORCID: <https://orcid.org/0000-0002-3967-9183>; eLibrary SPIN: 1775-9550; e-mail: [l.aitova@mail.ru](mailto:l.aitova@mail.ru)  
**Alla M. Kovrigina** — Dr. Sci. (Biol.), Professor; ORCID: <https://orcid.org/0000-0002-1082-8659>; eLibrary SPIN: 3702-8208; e-mail: [kovrigina.alla@gmail.com](mailto:kovrigina.alla@gmail.com)

---

Статья поступила в редакцию: 04.08.2025  
Принята к публикации: 29.10.2025  
Опубликована онлайн: 25.11.2025

Submitted: 04.08.2025  
Accepted: 29.10.2025  
Published online: 25.11.2025

DOI: <https://doi.org/10.25208/vdv16904>

EDN: eynoae

# Гранулематозный хейлит Мишера как моносимптомный вариант синдрома Мелькерссона–Розенталя

© Харчилава М.Г. \*, Горбунов Ю.Г., Белоусова И.Э.

Военно-медицинская академия имени С.М. Кирова, Санкт-Петербург, Россия

Гранулематозный хейлит — хронический отек одной или обеих губ, в основе которого лежит гранулематозное воспаление. Это редкое воспалительное заболевание, которое относится к моносимптомной форме синдрома Мелькерссона–Розенталя. На сегодняшний день этиология данного заболевания остается неизвестной, и его лечение представляет сложности. В статье рассмотрен клинический случай моносимптомного варианта рецидивирующего орофациального отека, описаны особенности наблюдаемого случая и эффективность внутрикожного применения глюкокортикостероидов и фракционного фототермолиза, а также приведены данные о дифференциальной диагностике заболевания. Данный случай подчеркивает важность тщательного обследования при диагностике, поскольку клиническая картина может быть схожа со многими другими гранулематозными состояниями.

**Ключевые слова:** клинический случай; гранулематозный хейлит; синдром Мелькерссона–Розенталя; орофациальный гранулематоз; фракционный фототермолиз

**Конфликт интересов:** авторы данной статьи подтвердили отсутствие конфликта интересов, о котором необходимо сообщить.

**Источник финансирования:** рукопись подготовлена и опубликована за счет финансирования по месту работы авторов.

**Согласие пациента:** пациент добровольно подписал информированное согласие на публикацию персональной медицинской информации в обезличенной форме в журнале «Вестник дерматологии и венерологии».

**Для цитирования:** Харчилава М.Г., Горбунов Ю.Г., Белоусова И.Э. Гранулематозный хейлит Мишера как моносимптомный вариант синдрома Мелькерссона–Розенталя. Вестник дерматологии и венерологии. 2025;101(5):93–99. DOI: <https://doi.org/10.25208/vdv16904> EDN: eynoae



DOI: <https://doi.org/10.25208/vdv16904>

EDN: eynoaе

# Miescher granulomatous cheilitis as a monosymptomatic variant of Melkersson–Rosenthal syndrome

© Maya G. Kharchilava\*, Yuri G. Gorbunov, Irena E. Belousova

Military Medical Academy named after S.M. Kirov, Saint Petersburg, Russia

Granulomatous cheilitis is a chronic swelling of one or both lips that is caused by granulomatous inflammation. This is a rare inflammatory disease that belongs to the monosymptomatic form of Melkersson–Rosenthal syndrome. To date, the etiology of this disease remains unknown, and its treatment is challenging. The article discusses a case report of a monosymptomatic variant of recurrent orofacial edema, describes the features of the observed case and efficacy of intradermal application of glucocorticosteroids and fractional photothermolysis, and provides data on the differential diagnosis of the disease. This case highlights the importance of thorough examination in the diagnosis process as the clinical presentation can be similar to many other granulomatous conditions.

**Keywords:** case report; granulomatous cheilitis; Melkersson–Rosenthal syndrome; orofacial granulomatosis; fractional photothermolysis

**Conflict of interest:** the authors of this article have confirmed that there is no conflict of interest to report.

**Funding source:** the manuscript was prepared and published through funding at the place of the authors' employment.

**Patient's consent:** the patient voluntarily signed an informed consent to the publication of personal medical information in an impersonal form in the journal "Vestnik Dermatologii i Venerologii".

**For citation:** Kharchilava MG, Gorbunov YuG, Belousova IE. Miescher granulomatous cheilitis as a monosymptomatic variant of Melkersson–Rosenthal syndrome. Vestnik Dermatologii i Venerologii. 2025;101(5):93–99. DOI: <https://doi.org/10.25208/vdv16904> EDN: eynoaе



### ■ Актуальность

Гранулематозный хейлит — редкое заболевание, которое было впервые описано Мишером в 1945 г. Оно характеризуется хроническим отеком одной или обеих губ, в основе которого лежит гранулематозное воспаление, и рассматривается как моносимптомная форма или неполный вариант синдрома Мелькерссона–Розенталя (СМР) [1].

В 1985 г. Визенфельд и соавт. ввели термин «орофациальный гранулематоз» с целью объединить ранее описанный гранулематозный хейлит и СМР. В качестве основного клинического признака орофациального гранулематоза описывался безболезненный отек одной или обеих губ, гистологически характеризующийся наличием в дерме эпителиоидно-клеточных гранул без казеозного некроза. Отек также может распространяться на десны, придавая им зернистый вид. В наиболее тяжелых случаях наблюдается болезненная лимфаденопатия [2].

Ввиду редкости данной патологии, неясной нозологической принадлежности и отсутствия протоколов лечения приводим наше собственное наблюдение и анализ литературы.

### Описание случая

Под наблюдением находилась пациентка Н. 26 лет, которая обратилась в клинику кожных и венерических болезней Военно-медицинской академии им. С.М. Кирова с жалобами на высыпания в области кожи нижней губы и подбородка, без субъективных ощущений. Впервые элементы кожной сыпи появились около двух лет назад. Появление высыпаний ни с чем не связывает. В течение двух лет пациентка периодически получала терапию в виде топических глюкокортикостероидов высокой потенции и ингибиторов кальциневрина без четкой положительной динамики. Из сопутствующих заболеваний обращают на себя внимание дисбактериоз кишечника, дискинезия желчевыводящих путей, хронический эрозивный антральный гастрит, фаза обострения, Нр—.

### Результаты физикального, лабораторного и инструментального исследований

На момент обращения пациентки состояние удовлетворительное, сознание ясное, положение активное, ориентирована в месте и времени. Температура тела — 36,7 °С; АД — 118/73 мм рт. ст. Видимые слизистые оболочки обычной окраски, не изменены. Для исключения сопутствующей патологии пациентке выполнены фиброзофагогастродуоденоскопия и колоноскопия. Заключение ФГДС: «Недостаточность кардии. Поверхностный гастрит». Заключение по диагностической колоноскопии: «Во всех отделах толстой кишки и терминальном отделе подвздошной кишки патологических изменений не выявлено». Дерматологический статус: процесс поражения кожи носил ограниченный характер. В области нижней губы и подбородка визуализировалась инфильтрированная бляшка плотной консистенции, ярко-розового цвета, размером 8 × 4 см. Нижняя губа отечная, плотноэластической консистенции (рис. 1).

С целью уточнения диагноза проведена диагностическая биопсия кожи. При гистологическом исследовании в дерме на фоне отека были обнаружены многочисленные мелкие эпителиоидно-клеточные

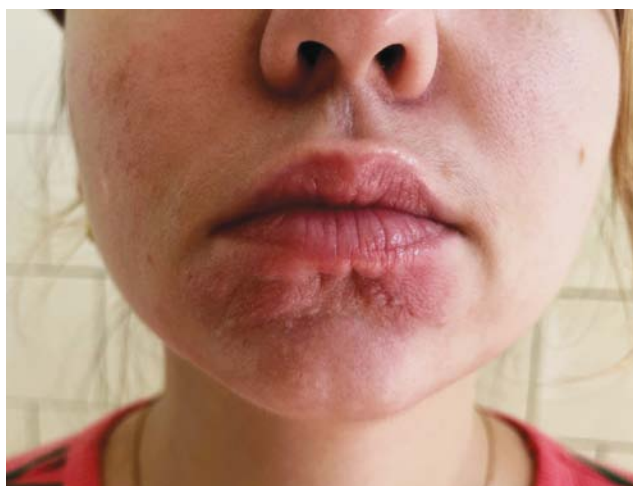

Рис. 1. Клиническая картина до начала терапии была представлена инфильтрированной бляшкой плотной консистенции, ярко-розового цвета, размером 8 × 4 см, нижняя губа отечная, плотноэластической консистенции  
Fig. 1. At baseline, the patient had an infiltrated plaque with a dense consistency, bright pink color and a size of 8 × 4 cm. The lower lip was swollen and had a dense-elastic consistency

гранулемы саркоидного типа, без признаков казеозного некроза. К некоторым гранулемам прилежали очаговые лимфоцитарные инфильтраты (рис. 2, 3). При окраске PAS и по Циль–Нильсену микроорганизмов не выявлено.

На основании анамнеза, клинической картины и морфологического исследования был установлен окончательный диагноз: «гранулематозный хейлит Мишера».

### Дифференциальный диагноз

Дифференциальный диагноз СМР включает широкий спектр гетерогенных состояний, в основном представленных другими гранулематозными заболеваниями, такими как реакция на инородное тело, саркоидоз, амилоидоз, гранулематозная розацеа, лепра, кожные проявления болезни Крона [3, 4].

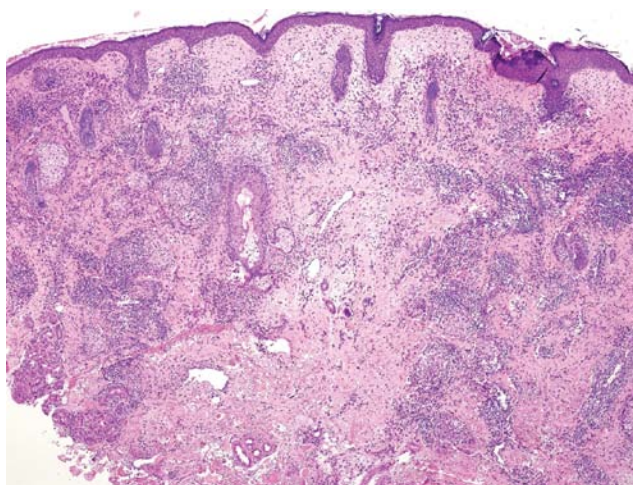


Рис. 2. Гранулематозный инфильтрат в дерме на фоне отека  
Fig. 2. Granulomatous infiltrate in the dermis with edema

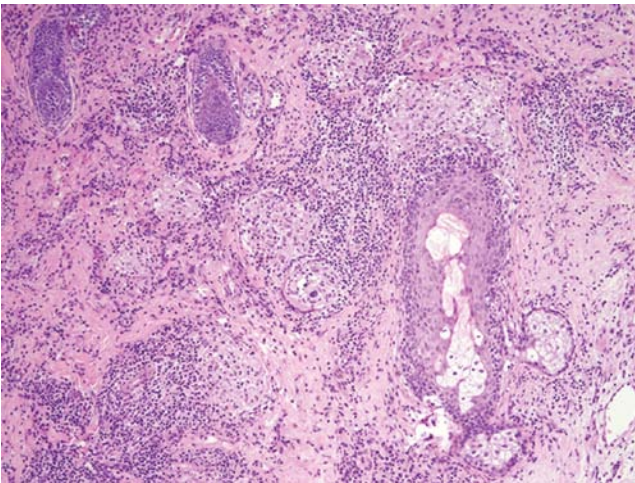


Рис. 3. Дермальные инфильтраты из многочисленных мелких гранулем саркоидного типа без признаков казеозного некроза. К некоторым гранулемам прилегают очаговые лимфоцитарные инфильтраты  
Fig. 3. Dermal infiltrates consisting of numerous small sarcoid-type granulomas without signs of caseous necrosis. Some granulomas are adjacent to focal lymphocytic infiltrates

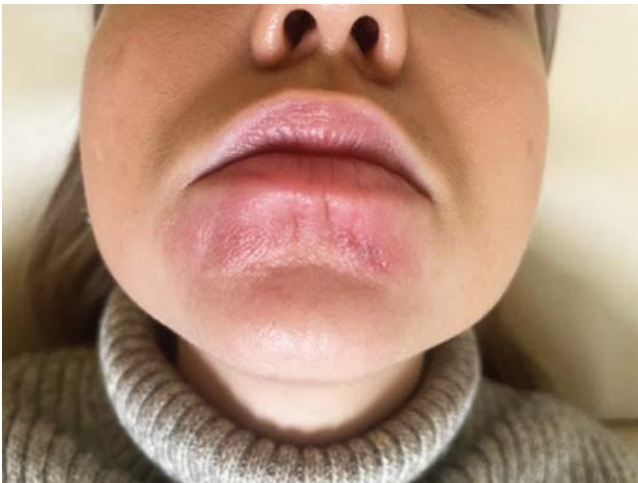

Рис. 4. После проведения первой процедуры обкалывания суспензии бетаметазона дипропионата отмечалось уменьшение плотности отека  
Fig. 4. After the first injection of betamethasone dipropionate suspension there was a decrease in edema volume

Дифференциально-диагностические признаки представлены в табл. 1.

**Лечение**  
Пациентке была назначена терапия в виде внутривенного введения суспензии бетаметазона дипропионата 1 мл в разведении с 0,9% раствором NaCl в соотношении 1:1. Препарат вводился непосредственно в очаг поражения, внутривенно в дозе 0,2 мл/см<sup>2</sup> (рис. 4). Процедура проводилась 4 раза с кратностью 1 раз / 2 нед (рис. 5). После этого были проведены две процедуры фракционного лазерного фототермолиза с интервалом в 2 недели.  
Для проведения фракционного фототермолиза использовали эрбиевый лазер Fotona Fidelis XS с длиной волны 2940 нм, мощностью 2,59 Дж/см, режим SP. За 30 мин до процедуры наносился анестезирующий

крем (Лидокаин + Прилокаин), после манипуляции кожу обрабатывали 0,9% раствором хлоргексидина биглюконата и применяли крем, улучшающий регенерацию тканей (Бепантен).

**Исход и результаты последующего наблюдения**  
Через месяц после выполнения двух процедур фракционного фототермолиза отмечалось практически полное разрешение очага (рис. 6).

**Обсуждение**  
СМР — редкое заболевание, клинически характеризующееся триадой симптомов: рецидивирующим орофациальным отеком, невропатией лицевого нерва и складчатым языком. Синдром был впервые описан в 1928 г. шведским неврологом Эрнстом Густавом Мелькерссоном у 35-летней женщины с орофациаль-

Таблица 1. Дифференциальная диагностика гранулематозного хейлита  
Table 1. Differential diagnosis of granulomatous cheilitis

Заболевание	Гистологическая картина	Клинические проявления на коже
Саркоидоз кожи	Эпителиоидно-клеточная гранулема из мононуклеарных фагоцитов, окруженная небольшим количеством лимфоцитов, многоядерные гигантские клетки	Папулы или бляшки красно-коричневого или желтовато-коричневого оттенка, чаще всего на лице и шее, положительный симптом «яблочного желе»
Лепра	Эпителиоидные гранулемы, окруженные лимфоцитарными инфильтратами, иногда обнаруживаются гигантские клетки Лангханса	Узелки или эритематозные бляшки, обычно наблюдается нарушение кожной чувствительности
Локализованный AL амилоидоз кожи	Диффузное отложение амилоида в дерме, в стенках сосудов, в эпидермисе — дегенерация базальных кератиноцитов с цитоплазматической вакуолизацией	Узелки и бугристые бляшки желтоватого или розового цвета различной величины на разных участках кожи
Гранулематозная розацеа	Гранулемы в верхней и средней части дермы, отсутствие казеозного некроза	Невоспалительные желтовато-коричневые или красноватые папулы одинакового размера преимущественно в области щек и периорифициальной области

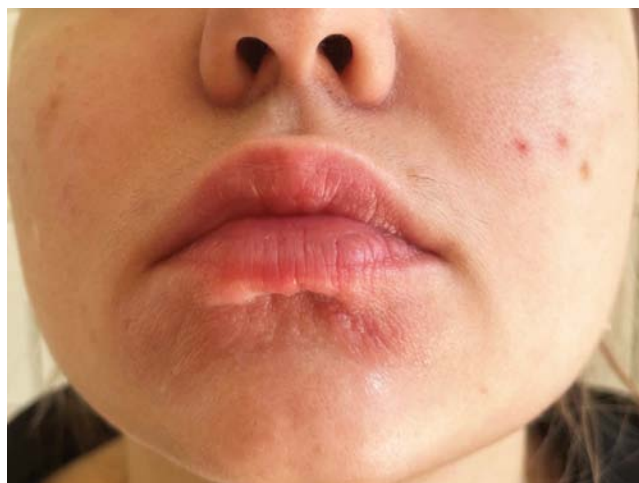

Рис. 5. После четырех процедур обкалывания суспензии бетаметазона дипропионата отмечалось снижение интенсивности окраски элементов, уменьшение плотности отека  
Fig. 5. After four injections of betamethasone dipropionate suspension, there was the coloration of the elements decreased and the edema volume reduced

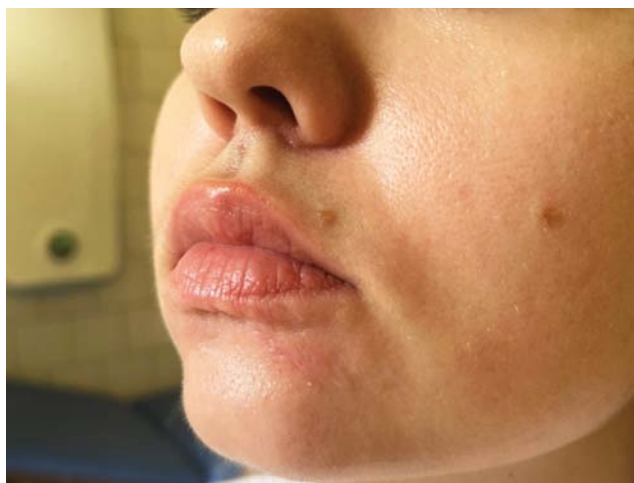

Рис. 6. Через месяц после выполнения двух процедур фракционного фототермолиза отмечалось практически полное разрешение очага  
Fig. 6. One month after 2 fractional photothermolysis procedures, the lesion was almost completely resolved

ным отеком и невротией лицевого нерва, в 1931 г. немецкий невролог Генрих Розенталь описал еще один характерный симптом — складчатый язык. Заболевание встречается с частотой 0,08% в общей популяции. Симптомы чаще всего проявляются в возрасте от 25 до 40 лет, женщины болеют чаще мужчин (соотношение 2:1) [5].

К предполагаемым этиологическим факторам относятся: генетическая предрасположенность, иммунологические факторы (изменение врожденного иммунитета слизистой оболочки губ в ответ на различные антигены), аллергическая реакция на стоматологические материалы, микробные факторы (микобактерии туберкулеза и паратуберкулеза, *Borrelia burgdorferi*, *Saccharomyces cerevisiae* и *Candida albicans*), повышенная чувствительность к ультрафиолетовому излучению, болезнь Крона. Такое воспалительное заболевание кишечника, как болезнь Крона, может проявляться следующими признаками: отек губ с трещинами на губах, мукозит, гингивит, глоссит и поражение слизистой оболочки полости рта по типу «булыжной мостовой». Иногда эти симптомы могут наблюдаться при СМР и затруднять постановку диагноза [5–7].

Введенный в 1985 г. термин «орофациальный гранулематоз» объединил гранулематозный хейлит и СМР. В опубликованной литературе гранулематозный хейлит и орофациальный гранулематоз часто описываются как одно и то же заболевание. Этиология гранулематозного хейлита неизвестна. В настоящее время рассматривают несколько теорий развития заболевания, которые включают в себя генетическую, иммунологическую, аллергическую и инфекционную [1, 5, 7]. Гранулематозный хейлит — это хроническое воспалительное заболевание, характеризующееся иммунным ответом, опосредованным Т-хелперами 1 типа. Основной причиной является локальное изменение врожденного иммунитета слизистой оболочки и кожи губ в ответ на воздействие различных антигенов.

Гистологической особенностью гранулематозного хейлита выступает наличие эпителиоидно-клеточных гранул без казеозного некроза [8].

СМР — заболевание, характеризующееся триадой клинических симптомов: рецидивирующим орофациальным отеком, невротией лицевого нерва и складчатым языком. В случае когда присутствуют два клинических признака и более, используется термин «олигосимптомный СМР», если у пациента проявляется только один из перечисленных признаков — «моносимптомный СМР». Для подтверждения диагноза СМР при моносимптомном течении в виде орофациального отека необходимо проведение гистологического исследования кожи пораженной области. Триада симптомов наблюдается у 8–25% пациентов. Паралич лица, который может быть как одно-, так и двусторонним, встречается в 30–90% случаев. Наиболее распространенный признак — стойкий орофациальный отек, поражающий главным образом губы (гранулематозный хейлит, хейлит Мишера). В редких случаях отек может вызывать затруднение речи или приводить к повышенному слюноотделению [3, 9].

Помимо этих трех основных симптомов, пациенты с СМР также сообщали о головной боли, головокружениях, ксеростомии и некоторых неврологических проявлениях, таких как шум в ушах, внезапная глухота, дисфагия, гипогевзия (ослабление вкусовых ощущений), пониженное или чрезмерное потоотделение лица, слезотечение и нарушения зрения, дивертикулит и увеит. Также при СМР могут поражаться черепно-мозговые нервы, включая тройничный, обонятельный, слуховой, языкоглоточный и подъязычный [4].

Терапия СМР на сегодняшний день остается сложной задачей из-за недостаточно изученного этиопатогенеза. В современной литературе описаны различные терапевтические методы, как консервативные, так и хирургические, однако рандомизированных исследований не проводилось.

В качестве консервативной терапии используют топические и системные глюкокортикостероидные

гормоны, топические ингибиторы кальциневрина, антибиотики широкого спектра действия, антималярийные препараты и витаминотерапия. В случаях торпидного течения заболевания и плохого ответа на терапию проводится хейлопластика [10].

В то же время в качестве одного из методов коррекции при данной патологии может быть использован фракционный фототермолиз.

Фракционный фототермолиз — физический метод воздействия на ткани эрбиевым лазером путем их локального нагрева световой энергией на отдельных участках. Благодаря специальным насадкам лазерный луч делится на пучок микролучей (около 80 на 1 см<sup>2</sup>) диаметром 0,1–0,2 мм, каждый из которых вызывает ограниченное разрушение клеток и волокон (так называемые микротермические лечебные зоны). Соотношение объема поврежденной и интактной кожи составляет примерно 20 на 80%. Локальное воздействие энергии лазера при фракционном фототермолизе в значительной степени снижает риск развития нежелательных явлений, повышает безопасность процедуры и обладает высоким терапевтическим эффектом.

После проведения фракционного фототермолиза формируется столбчатая денатурация эпидермиса и дермы, дермо-эпидермальные сочленения разрушаются и формируется субэпидермальная щель внутри микротермической лечебной зоны, роговой слой при этом не повреждается. Термически разрушенная ткань замещается кератиноцитами, которые мигрируют из здоровых тканей в первые 24 ч. Нагревание тканей вызывает активацию белков теплового шока.

Белки теплового шока активируются во всех типах клеток при действии высокой температуры. Они предотвращают накопление в клетках поврежденных белков, принимают участие в межклеточных взаимодействиях при иммунных реакциях, обладают противовоспалительным эффектом. Лазерное облучение кожи уси-

ливает вокруг микротермической лечебной зоны экспрессию белка Hsp 70 в клетках эпидермиса и дермы (в периваскулярных и периаднексальных областях). Таким образом, белки теплового шока могут играть значимую роль не только в процессе репарации тканей, но и в регуляции иммунного воспаления [11, 12].

Таким образом, применение фракционного фототермолиза при СМР может оказывать двойное терапевтическое действие: механическое — за счет разрушения патологических гранул и стимуляции ремоделирования дермы через активацию фибробластов и неоколлагенеза; противовоспалительное — через индукцию HSP70 и других регуляторных молекул, что способствует подавлению хронического гранулематозного воспаления и уменьшению отека, особенно в периоральной области.

### Заключение

Несмотря на многочисленные исследования, нозологическая принадлежность орофациального гранулематоза, гранулематозного хейлита Мишера и СМР остается неясной. Существуют предположения о возможной взаимосвязи гранулематозного хейлита с саркоидозом и болезнью Крона на основе общих гистологических признаков. Подходы к ведению таких пациентов связаны с исключением влияния триггерных факторов и применением различных лекарственных средств, как системных, так и топических. В литературе описано несколько вариантов терапии, однако нужно отметить, что их эффективность носит индивидуальный характер и ни один из вариантов не демонстрирует полный клинический ответ. Из литературных источников, а также по опыту нашего клинического случая высокую эффективность показывает комбинированная терапия с внутриочаговым введением глюкокортикостероидов в виде 3–5 процедур с интервалом в 2 недели в сочетании с использованием фракционного фототермолиза эрбиевым лазером. ■

## Литература/References

1. Banks T, Gada S. A comprehensive review of current treatments for granulomatous cheilitis. *Br J Dermatol.* 2012;166(5):934–937. doi: 10.1111/j.1365-2133.2011.10794.x
2. Jakubowicz O, Żaba R, Czarnecka-Operacz M, Silny W. Difficulties connected with diagnosis of Melkersson–Rosenthal syndrome — case report. *Advances in Dermatology and Allergology.* 2009;26(3):165–170.
3. Dhawan SR, Saini AG, Singhi PD. Management strategies of Melkersson–Rosenthal syndrome: a review. *Int J Gen Med.* 2020;13:61–65. doi: 10.2147/IJGM.S186315
4. Shapiro M, Peters S, Spinelli HM. Melkersson–Rosenthal syndrome in the periorcular area: a review of the literature and case report. *Ann Plast Surg.* 2003;50(6):644–648. doi: 10.1097/01.SAP.0000069068.03742.48
5. Wehl G, Rauchenzauner M. A systematic review of the literature of the three related disease entities cheilitis granulomatosa, orofacial granulomatosis and Melkersson–Rosenthal syndrome. *Curr Pediatr Rev.* 2018;14(3):196–203. doi: 10.2174/1573396314666180515113941
6. Antoszyk G, Obtulowicz A, Czarnobilska E, Wojas-Pelc A. Melkersson–Rosenthal syndrome — diagnostic and therapeutic problems. *Przegl Lek.* 2008;65(9):390–392.
7. Cancian M, Giovannini S, Angelini A, Fedrigo M, Bendo R, Senter R, et al. Melkersson–Rosenthal syndrome: a case report of a rare disease with overlapping features. *Allergy Asthma Clin Immunol.* 2019;15:1. doi: 10.1186/s13223-018-0316-z
8. Fantacci C, Mariotti P, MiceliSopo S, Ferrara P, Rendeli C, Chiaretti A. Intravenous immunoglobulins in Melkersson–Rosenthal syndrome: a clinical and neuroimaging study. *Pediatr Allergy Immunol.* 2018;29(8):881–883. doi: 10.1111/pai.12970
9. Dhawan SR, Saini AG, Singhi PD. Management Strategies of Melkersson–Rosenthal Syndrome: A Review. *Int J Gen Med.* 2020;13:61–65. doi: 10.2147/IJGM.S186315
10. Bacci C, Valente M. Successful treatment of cheilitis granulomatosa with intralesional injection of triamcinolone. *J Eur Acad Dermatol Venereol.* 2010;24(3):363–364. doi: 10.1111/jdv.2010.24.issue-3
11. Bogdan Allemann I, Kaufman J. Fractional photothermolysis — an update. *Lasers Med Sci.* 2010;25(1):137–144. doi: 10.1007/s10103-009-0734-8
12. Manstein D, Herron GS, Sink RK, Tanner H, Anderson RR. Fractional photothermolysis: a new concept for cutaneous remodeling using microscopic patterns of thermal injury. *Lasers Surg Med.* 2004;34(5):426–438. doi: 10.1002/lsm.20048

**Участие авторов:** все авторы несут ответственность за содержание и целостность статьи. Сбор и обработка материала, написание текста — М.Г. Харчилава, Ю.Г. Горбунов; обоснование рукописи и проверка критически важного интеллектуального содержания — И.Э. Белоусова. Все авторы внесли существенный вклад в разработку концепции, проведение исследования и подготовку статьи, прочли и одобрили финальную версию перед публикацией.

**Authors' participation:** all authors are responsible for the content and integrity of the entire article. Collection and processing of material, manuscript writing — Maya G. Kharchilava, Yuri G. Gorbunov; substantiation of the manuscript and verification of critical intellectual content — Irena E. Belousova. All authors made a substantial contribution to the conception of the work, acquisition, analysis, interpretation of data for the work, drafting and revising the work, final approval of the version to be published and agree to be accountable for all aspects of the work.

---

### Информация об авторах

**\*Харчилава Майя Георгиевна** — к.м.н.; адрес: Россия, 191124, Санкт-Петербург, Суворовский проспект, д. 63; ORCID: <https://orcid.org/0000-0002-6588-1115>; eLibrary SPIN: 3964-7308; e-mail: [Kharchilava1991@mail.ru](mailto:Kharchilava1991@mail.ru)

**Горбунов Юрий Геннадьевич** — к.м.н., доцент; ORCID: <https://orcid.org/0000-0002-1375-056X>; eLibrary SPIN: 3393-3256; e-mail: [urikgor@rambler.ru](mailto:urikgor@rambler.ru)

**Белоусова Ирена Эдуардовна** — д.м.н., профессор; ORCID: <https://orcid.org/0000-0002-4374-4435>; eLibrary SPIN: 6386-1117; e-mail: [irena.belousova@mail.ru](mailto:irena.belousova@mail.ru)

---

### Information about the authors

**\*Maya G. Kharchilava** — MD, Can. Sci. (Med.); address: 63 Suvorovsky Prospekt, 191124 Saint Petersburg, Russia; ORCID: <https://orcid.org/0000-0002-6588-1115>; eLibrary SPIN: 3964-7308; e-mail: [Kharchilava1991@mail.ru](mailto:Kharchilava1991@mail.ru)

**Yuri G. Gorbunov** — MD, Can. Sci. (Med.), Assistant Professor; ORCID: <https://orcid.org/0000-0002-1375-056X>; eLibrary SPIN: 3393-3256; e-mail: [urikgor@rambler.ru](mailto:urikgor@rambler.ru)

**Irena E. Belousova** — MD, Dr. Sci. (Med.), Professor; ORCID: <https://orcid.org/0000-0002-4374-4435>; eLibrary SPIN: 6386-1117; e-mail: [irena.belousova@mail.ru](mailto:irena.belousova@mail.ru)

---

Статья поступила в редакцию: 12.05.2025

Принята к публикации: 28.10.2025

Опубликована онлайн: 25.11.2025

Submitted: 12.05.2025

Accepted: 28.10.2025

Published online: 25.11.2025

DOI: <https://doi.org/10.25208/vdv16918>

EDN: xfolrh

# Норвежская чесотка у больного с синдромом Дауна

© Кошкин С.В.<sup>1,2\*</sup>, Жантлю Р.Н.<sup>1</sup>, Касаткина М.А.<sup>1</sup>, Сыкчина Ю.Ю.<sup>1</sup>, Рябова В.В.<sup>1</sup>, Евсеева А.Л.<sup>1</sup>, Рябов Н.Ю.<sup>3</sup><sup>1</sup>Кировский государственный медицинский университет, Киров, Россия<sup>2</sup>Кировский областной клинический кожно-венерологический диспансер, Киров, Россия<sup>3</sup>Белохолуницкая центральная районная больница, Белая Холуница, Кировская область, Россия

В статье представлено описание клинического случая норвежской чесотки у пациента 36 лет с синдромом Дауна, проживающего в психоневрологическом интернате. Диагноз был установлен врачом-дерматовенерологом на ежегодном периодическом медицинском осмотре в 2009 г. Наблюдалось тотальное (генерализованное) поражение кожного покрова в виде эритродермии и массивных наслоений чешуек-корок в области лба и волосистой части головы, дистальных отделов верхних и нижних конечностей. На коже туловища и конечностей — распространенные папулезные элементы, эрозии, гнойно-геморрагические корки, явления лихенификации. Внимания заслуживает факт установленной годом ранее типичной чесотки, которая часто может наблюдаться в виде внутрибольничных вспышек в лечебно-профилактических учреждениях данного профиля. Рецидив заболевания мог наступить в результате неполноценного контроля терапии самого больного и его окружения — других пациентов интерната, а также быть обусловлен недостаточными гигиеническими навыками и особенностями иммунной защиты кожи у пациентов с синдромом Дауна (такими как Т- и В-клеточная лимфопения, снижение специфического ответа антител на иммунизацию, дефекты хемотаксиса нейтрофилов, избыточное свободнорадикальное окисление липидов клеточных мембран, генетически обусловленные трисомией 21).

**Ключевые слова:** клинический случай; норвежская чесотка; гиперкератотические наслоения; массивные чешуйки-корки; синдром Дауна; иммунологические особенности кожи

**Конфликт интересов:** авторы декларируют отсутствие явных и потенциальных конфликтов интересов, связанных с публикацией настоящей статьи.

**Источник финансирования:** рукопись подготовлена и опубликована на личные средства авторского коллектива.

**Согласие пациента:** опекун пациента добровольно подписал информированное согласие на публикацию персональной медицинской информации в обезличенной форме в журнале «Вестник дерматологии и венерологии».

Для цитирования: Кошкин С.В., Жантлю Р.Н., Касаткина М.А., Сыкчина Ю.Ю., Рябова В.В., Евсеева А.Л., Рябов Н.Ю. Норвежская чесотка у больного с синдромом Дауна. Вестник дерматологии и венерологии. 2025;101(5):100–106. DOI: <https://doi.org/10.25208/vdv16918> EDN: xfolrh



DOI: <https://doi.org/10.25208/vdv16918>

EDN: xfolrh

# Norwegian scabies in a patient with Down syndrome

© Sergei V. Koshkin<sup>1,2\*</sup>, Regina N. Zhantlyu<sup>1</sup>, Mariya A. Kasatkina<sup>1</sup>, Yuliya Yu. Sykchina<sup>1</sup>, Vera V. Ryabova<sup>1</sup>, Anna L. Evseeva<sup>1</sup>, Nikolay Yu. Ryabov<sup>3</sup>

<sup>1</sup>Kirov State Medical University, Kirov, Russia

<sup>2</sup>Kirov Regional Dermatology Hospital, Kirov, Russia

<sup>3</sup>Belokholunitskaya Central District Hospital, Belaya Kholunitsa, Kirov Region, Russia

The article describes a case report of Norwegian scabies in a 36-year-old patient with Down syndrome who lived in a psychiatric nursing home. The diagnosis was made by a dermatovenerologist during an annual periodic medical examination in 2009. There was a total (generalized) skin lesion in the form of erythroderma and massive scales on the forehead and scalp as well as on the distal parts of the upper and lower extremities. On the skin of the trunk and extremities, there were widespread papular elements, erosions, purulent and hemorrhagic crusts, and lichenification. Attention should be paid to the fact that typical scabies was detected a year earlier, which can often occur as in-hospital outbreaks in medical and preventive institutions of this type. The recurrence of the disease could have been caused by inadequate control of the therapy by the patient himself and those around him — other patients in the nursing institution — as well as by poor hygiene habits and specific characteristics of the immune defense of the skin in patients with Down syndrome (such as T- and B-cell lymphopenia, decrease in the specific antibody response to immunization, defects in neutrophil chemotaxis, excessive free radical oxidation of cell membrane lipids, genetically determined by trisomy 21).

**Keywords:** clinical case report; Norwegian scabies; hyperkeratotic layers; massive scale crusts; Down syndrome; immunological features of the skin

**Conflict of interest:** the authors declare the absence of obvious and potential conflicts of interest related to the publication of this article.

**Funding source:** the manuscript was prepared and published using the personal funds of the team of authors.

**Patient consent:** the patient's guardian voluntarily signed an informed consent to the publication of personal medical information in an anonymized form in the journal "Vestnik Dermatologii i Venerologii".

**For citation:** Koshkin SV, Zhantlyu RN, Kasatkina MA, Sykchina YuYu, Ryabova VV, Evseeva AL, Ryabov NYu. Norwegian scabies in a patient with Down syndrome. Vestnik Dermatologii i Venerologii. 2025;101(5):100–106. DOI: <https://doi.org/10.25208/vdv16918> EDN: xfolrh



## ■ Актуальность

Чесотка — дерматологическое контагиозное заболевание, возникающее в результате инвазии чесоточного клеща в эпидермис. В отличие от классической распространенной чесотки, при которой на коже человека живет приблизительно 10–15 клещей, откладывающих 60–90 яиц в течение 30 дней, при норвежской чесотке их количество исчисляется тысячами. Норвежская (корковая, крустозная) чесотка вызывается гиперинвазией *Sarcoptes scabiei* и неспособностью иммунного ответа хозяина контролировать размножение клещей [1–3]. Туберкулез, сахарный диабет, ВИЧ-инфекция, прием иммуносупрессоров и химиотерапевтических препаратов, а также снижение когнитивных функций на фоне психоневрологических патологий приводят к развитию данного вида чесотки [1, 2, 4].

Впервые норвежская чесотка была документально зафиксирована в Норвегии у больного лепрой (C.W. Voeck и D.C. Danielssen, 1847 г.) [1, 2]. Представленные в научной литературе клинические случаи норвежской чесотки в подавляющем большинстве описывают данную форму акриазы у пациентов с синдромом Дауна [3, 5–7]. Эти пациенты составляют особую группу риска, поскольку на фоне снижения сенсорных и когнитивных функций у них наблюдаются проблемы с личной гигиеной. Кроме того, существуют данные об особенностях структуры и иммунитета кожных покровов у людей с трисомией 21, которые снижают способность к самоочищению кожи [8].

Диагностика норвежской чесотки нередко запаздывает, так как клиническая картина отличается от классической формы заболевания: вместо типичного зуда на первый план выходят высыпания с гиперкератотическими наслоениями [2–4, 9]. Это приводит к длительному персистированию инфекции и увеличению риска внутрибольничных вспышек, особенно в стационарах психиатрического и психоневрологического профиля [6, 10, 11]. Понимание особенностей течения норвежской чесотки у пациентов с синдромом Дауна имеет важное значение для врачей-дерматовенерологов, инфекционистов и врачей общей практики. Своевременная диагностика и лечение не только улучшают прогноз для конкретного пациента, но и предотвращают эпидемиологические последствия [2]. В настоящей статье представлен клинический случай норвежской чесотки у пациента с синдромом Дауна.

## ■ Описание случая

**Анамнез.** Пациенту Д. 1973 г.р., проживающему в КОГБУСО «Климковский дом-интернат» в п. Климковка Кировской области, в 2009 г. при периодическом медицинском осмотре предварительно поставлен диагноз «норвежская чесотка», был обнаружен чесоточный клещ в соскобе от 10.06.2009, что подтвердило диагноз.

Впервые диагноз «чесотка» был поставлен на ежегодном профилактическом медицинском осмотре в 2008 г. выездным врачом-дерматовенерологом. Согласно действовавшим клиническим рекомендациям назначено этиотропное лечение — эмульсией бензилбензоат 20% в 1-е и 4-е сутки лечения. Рекомендован контрольный осмотр врачом-дерматовенерологом в ЦРБ. При опросе опекунов больного выяснено, что после проведенного лечения к врачу-дерматовенерологу не обращались, соскоб на чесоточного клеща не брали.

Похожие симптомы наблюдались у других подопечных интерната.

Рецидив заболевания в этой ситуации может быть связан с реинфекцией от соседей по комнате или быть результатом недостаточного лечения и отсутствия контроля терапии в 2008 г.

Из анамнеза жизни: не женат, половой жизнью не живет, в связи с диагнозом «синдром Дауна» проживает в специализированном доме-интернате в п. Климковка. Со слов опекунов: вредные привычки, переливание крови, оперативные вмешательства, хронические заболевания, аллергические реакции, непереносимость лекарственных средств, вирус иммунодефицита человека (ВИЧ), туберкулез, гепатиты А, В, С, острые кишечные инфекции, малярия, корь, ранее перенесенные инфекции, передаваемые половым путем, отсутствуют.

Перенесенные заболевания: острые респираторные вирусные инфекции, ветряная оспа.

**Местный статус.** Патологический кожный процесс распространенный, симметричный, воспалительного характера. На коже лба и волосистой части головы располагаются массивные наслоения чешуек-корок серовато-бурого цвета толщиной до 1 см, испещренные большим количеством глубоких трещин, заполненных серозно-геморрагическим отделяемым (рис. 1, 2). Патологический процесс визуально напоминает панцирь. Подобные толстые чешуйки-корки наблюдаются также в области левого запястья, кистей обеих рук и стоп.

Помимо этого, в теменной и подзатылочной областях имеются обширные кровотокающие эрозии, образовавшиеся в результате самостоятельного механического удаления корок (рис. 3). Кожа лица гиперемирована, инфильтрирована с наслоением чешуек (см. рис. 1, 2).

В области верхней части спины и задней поверхности шеи на фоне застойной гиперемии и лихенификации наблюдаются множественные сливные папулезные элементы, местами покрытые желтовато-серыми корками. Отмечаются положительные симптомы Михаэлиса (папулы, эксфолиации и геморрагические корки на коже крестцовой области), Сезари (пальпаторно определяемые возвышающиеся чесоточные ходы), Арди-Горчакова (гнойно-геморрагические корки на разгибательной поверхности локтевых суставов) (рис. 4). Ногтевые пластины кистей и стоп — с явлениями подногтевого гиперкератоза, грязно-желтого цвета, свободный край изъеден (рис. 5, 6).

**Лечение.** Пациент получал терапию по месту пребывания в доме-интернате. В качестве кератолитического средства назначена 10%-2% серно-салициловая мазь утром в течение 7 дней. Этиотропное лечение эмульсией бензилбензоат 20% на 1-е и 4-е сутки. Для профилактики вторичного инфицирования проводилась обработка очагов и эксфолиаций раствором Фукоцина, цефтриаксон 1,0 в/м 1 раз/день в течение 5 суток.

На 7-е сутки (после отхождения корок) начал получать лечение только скабицидами: эмульсия бензилбензоата 20% 1-й и 4-й день по схеме [12–15].

В результате лечения узелковые элементы разрешились, оставив незначительную гиперпигментацию, эрозии эпителизовались, чешуйки-корки отошли. Ногтевые пластинки кистей и стоп обработаны.

После излечения рекомендовано использовать эмоленды, средства с мочевиной, церамидами, не-

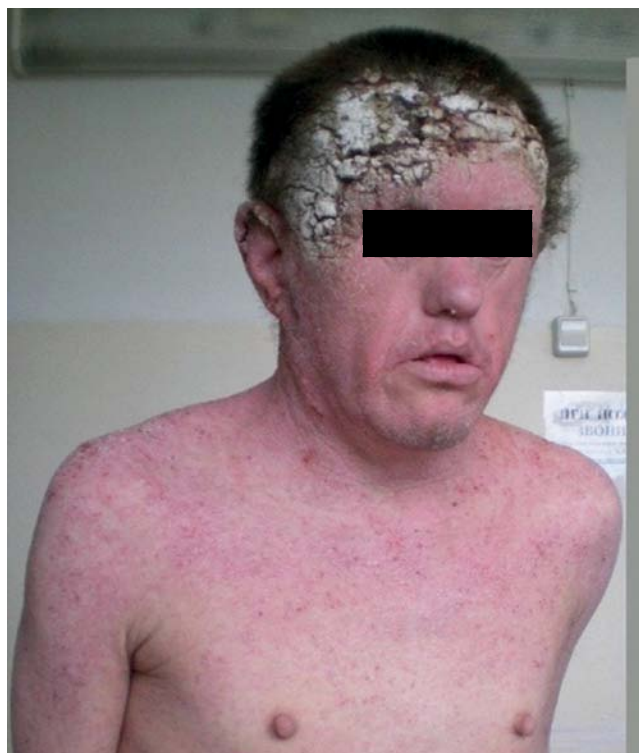

Рис. 1. Распространенный кожный процесс, массивные наслоения чешуек-корок серовато-бурого цвета на коже лба и волосистой части головы  
Fig. 1. A common skin condition characterized by massive grayish-brown scales on the forehead and scalp

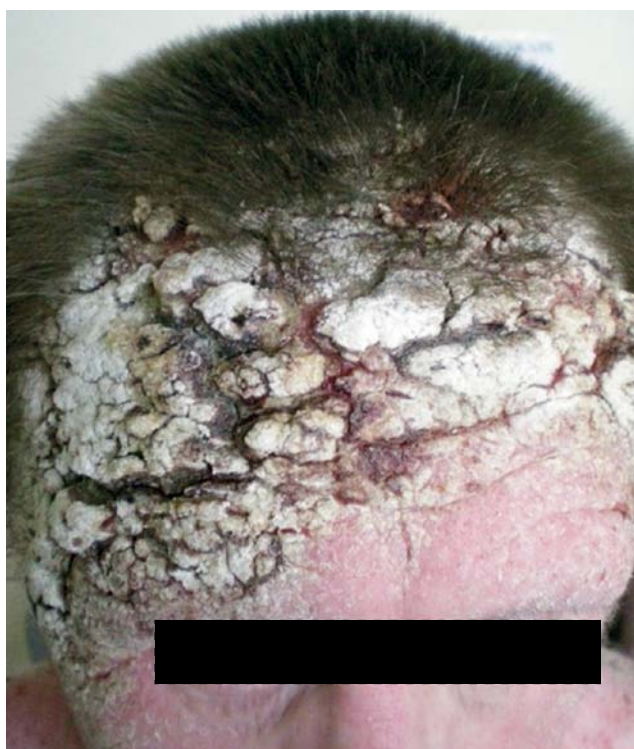

Рис. 2. Массивные чешуйки-корки серовато-бурого цвета с глубокими трещинами и эрозиями на коже лица и волосистой части головы  
Fig. 2. Massive grayish-brown scales with deep cracks and erosions on the skin of the face and scalp

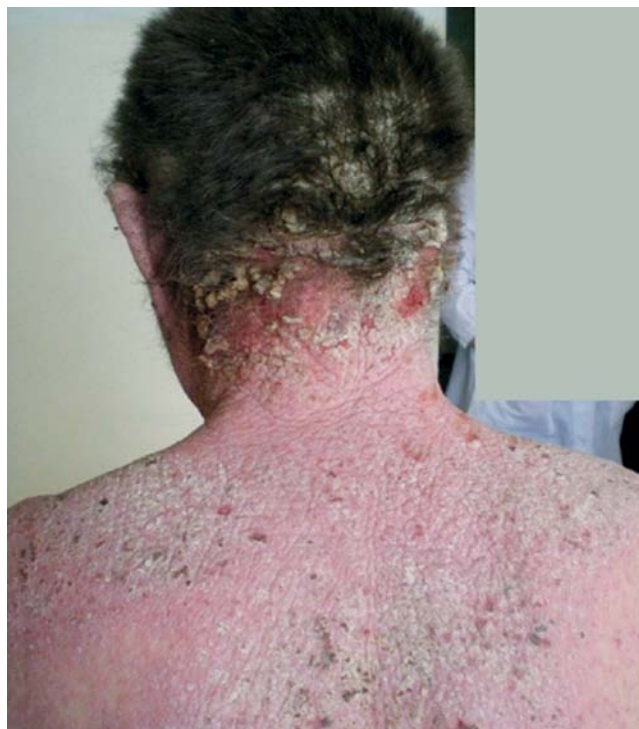

Рис. 3. Обширные кровотокающие эрозии в подзатылочной области, множественные сливные папулезные элементы на коже верхней части спины и задней поверхности шеи, покрытые желтовато-серыми корками  
Fig. 3. Extensive bleeding erosions in the suboccipital area, multiple confluent papular elements on the skin of the upper back and the back of the neck, covered with yellowish-gray crusts

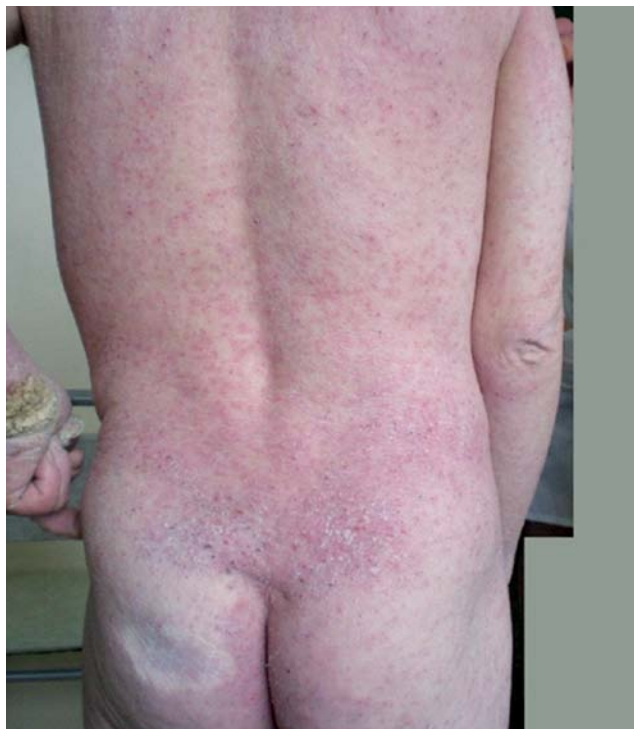

Рис. 4. Множественные папулы и эксориации в области крестца (положительный симптом Михаэлиса)  
Fig. 4. Multiple papules and excoriations in the sacral area (positive Michaelis sign)

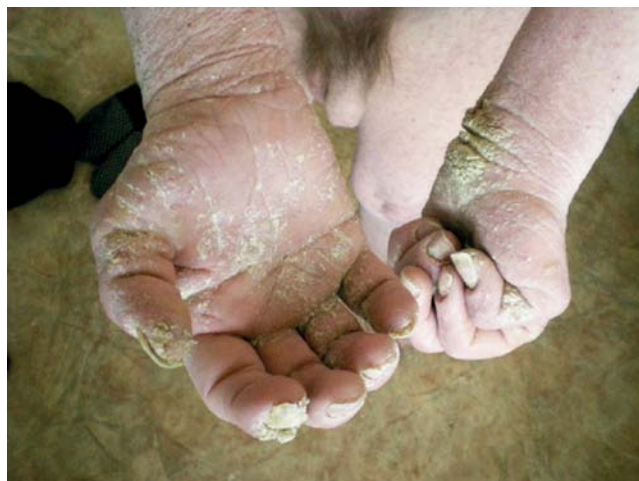

Рис. 5. Ногтевые пластины кистей с явлениями подногтевого гиперкератоза, грязно-желтого цвета, свободный край изъеден  
Fig. 5. Nail plates of the hands with subungual hyperkeratosis and of dirty yellow in color. The free edge is eroded

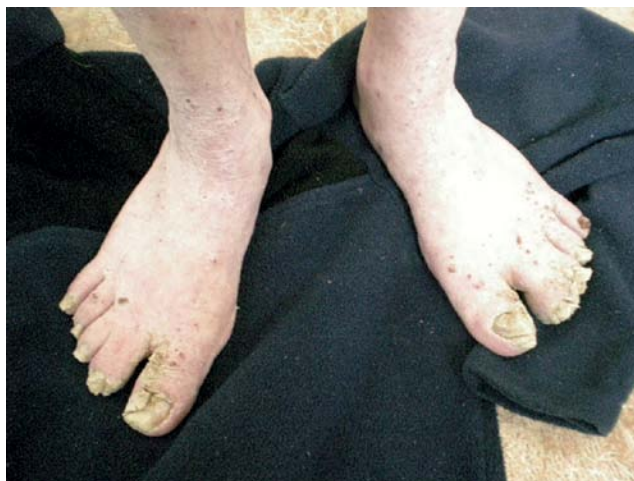

Рис. 6. Ногтевые пластины стоп с явлениями подногтевого гиперкератоза, грязно-желтого цвета, свободный край изъеден  
Fig. 6. Nail plates of the feet with subungual hyperkeratosis and of dirty yellow in color. The free edge is eroded

заменяемыми жирными кислотами, фосфолипидами для устранения гиперкератоза, сухости, усиления защитного барьера кожи [2, 10, 13–15].

### Обсуждение

Норвежская чесотка чаще всего встречается у пациентов с иммунодефицитами, расстройствами когнитивной и психической сферы, с сопутствующими хроническими дерматозами, а также неврологическими заболеваниями, сопровождающимися нарушениями болевой, тактильной и других видов чувствительности [16, 17]. В данной статье мы попытались установить причины предрасположенности к развитию норвежской чесотки у пациентов с синдромом Дауна.

Имеются ограниченные данные о генетических аномалиях, вторичных по отношению к трисомии 21-й хромосомы и влияющих на иммунную систему, например о возможных последствиях сверхэкспрессии генов, в первую очередь *SOD1* и *RCAN1* [18]. Аномалии иммунной системы, связанные с синдромом Дауна, включают легкую или умеренную Т- и В-клеточную лимфопению с выраженным снижением количества «наивных» лимфоцитов, нарушение митогениндуцированной пролиферации Т-клеток, снижение специфического ответа антител на иммунизацию и дефекты хемотаксиса нейтрофилов. Есть предположения, что вторичный иммунодефицит может быть обусловлен метаболическими или алиментарными факторами, в частности дефицитом цинка [19].

Сверхэкспрессия гена *SOD*, регулирующего метаболизм свободных радикалов, расположенного на хро-

мосоме 21, является следствием трисомии 21, что приводит к избыточному образованию перекиси водорода, вызывающей высвобождение цитотоксических гидроксильных радикалов. Это, в свою очередь, вызывает окисление липидов клеточных мембран, изменяя структуру и функции кожи [18, 19].

Кожа при синдроме Дауна подвержена преждевременной атрофии, в результате чего она становится сухой, слабозластичной, склонной к травматизации [18–22]. Сочетание иммунной и генетической дезрегуляции приводит к повышенной восприимчивости к бактериальным, грибковым и паразитарным инфекциям, в том числе к чесотке [21, 22].

### Заключение

Следует отметить, что норвежская чесотка как редкая и тяжелая форма саркоптозной инфекции часто развивается у пациентов с выраженными иммунологическими нарушениями. У людей с синдромом Дауна склонность к ослаблению иммунной защиты кожи, обусловленная генетическими и системными изменениями, может играть ключевую роль в предрасположенности к этой патологии. Нарушения барьерной функции кожи, а также дисбаланс иммунного ответа создают благоприятные условия для неконтролируемого размножения клеща *S. scabiei*, что и приводит к развитию тяжелой клинической картины. Понимание этой связи подчеркивает важность ранней диагностики и комплексного подхода к лечению норвежской чесотки у пациентов с синдромом Дауна, включая укрепление кожного барьера и иммунной функции. ■

## Литература/References

1. Соколова Т.В., Малярчук А.П., Ельцова Н.В., Хамицаева И.Р., Юрьева Е.О., Травкина И.А. Норвежская чесотка: реалии нашего вре-

мени. Клиническая дерматология и венерология. 2020;19(1):64–74.  
[Sokolova TV, Maliarchuk AP, Eltsova NV, Khamitsaeva IR, Yuryeva EO,

Travkina IA. Norwegian scabies: the realities of our time. *Russian Journal of Clinical Dermatology and Venereology*. 2020;19(1):64–74. (In Russ.)] doi: 10.17116/klinderma20201901164

2. Кошкин С.В., Евсеева А.Л., Черных Т.В., Минаева Н.В., Зайцева Г.А. Норвежская чесотка у больного острым лимфобластным лейкозом. *Вестник дерматологии и венерологии*. 2018;94(2):57–62. [Koshkin SV, Evseeva AL, Chernykh TV, Minaeva NV, Zaitseva GA. A clinical case of norwegian scabies in a patient with acute lymphoblastic leukaemia. *Vestnik Dermatologii i Venerologii*. 2018;94(2):57–62. (In Russ.)] doi: 10.25208/0042-4609-2018-94-2-57-62

3. Werner A, Zalewska J, Płatkowska A, Paluchowska E, Owczarek E. Norwegian scabies in a patient with Down syndrome: A case report. *Our Dermatol Online*. 2024;15(1):75–79. doi: 10.7241/ourd.20241.18

4. Дрожжина М.Б., Кошкин С.В., Бояринцева Г.Г., Иутинский Э.М. Случай норвежской (корковой) чесотки. *Перм мед журн*. 2014;33(5):102–105. [Drozhzhina MB, Koshkin SV, Boyarintseva GG, Iutinsky EM. A case of Norwegian (cortical) scabies. *Permskij meditsinskij zhurnal*. 2014;33(5):102–105. (In Russ.)] doi: 10.17816/pmji35102-105

5. Беликов А.Н., Голубева П.А., Петренко Е.В., Шереметева Н.В., Юдицкая М.В., Корсунская И.М. Норвежская чесотка в детской практике. Клинический случай. *Педиатрия. Consilium Medicum*. 2022;4:349–351. [Belikov AN, Golubeva PA, Petrenko EV, Sheremeteva NV, Iuditskaya MV, Korsunskaya IM. Norwegian scabies in children. Case report. *Pediatrics. Consilium Medicum*. 2022;(4):349–351. (In Russ.)] doi: 10.26442/26586630.2022.4.201885

6. Карачева Ю.В., Смыкова А.Н., Зейб А.В., Ковалева Я.А., Юневич А.С. К вопросу диагностики норвежской чесотки на примере клинического случая. *Российский журнал кожных и венерических болезней*. 2022;25(2):133–139. [Karacheva YV, Smykova AN, Zeib AV, Kovaleva YA, Yunevich AS. On the issue of diagnosis of Norwegian scabies on the example of a clinical case. *Russian Journal of Skin and Venereal Diseases*. 2022;25(2):133–139. (In Russ.)] doi: 10.17816/dv107138

7. Родин А.Ю. Современные клинико-эпидемиологические, диагностические и терапевтические аспекты чесотки. *Вестник Волгоградского государственного медицинского университета*. 2021;4(80):180–184. [Rodin AYU. Modern clinical and epidemiological, diagnostic and therapeutic aspects of scabies. *Journal of Volgograd State Medical University*. 2021;4(80):180–184. (In Russ.)] doi: 10.19163/1994-9480-2021-4(80)-180-183

8. Lam M, Lu JD, Elhadad L, Sibbald C, Alhusayen R. Common Dermatologic Disorders in Down Syndrome: Systematic Review. *JMIR Dermatol*. 2022;5(1):e33391. doi: 10.2196/33391

9. Разнатовский К.И., Смирнова О.Н., Карякина Л.А., Пирятинская В.А., Грибанова Т.В., Лалаева А.М. Норвежская чесотка: клиническое наблюдение. *Клиническая дерматология и венерология*. 2015;14(2):35–37. [Raznatovskiy KI, Smirnova ON, Kariakina LA, Piriatsinskaya VA, Griбанова TV, Lalaeva AM. Norwegian scabies: a case study. *Russian Journal of Clinical Dermatology and Venereology*. 2015;14(2):35–37. (In Russ.)] doi: 10.17116/klinderma201514235-37

10. Сырнева Т.А., Корюкина Е.Б. Норвежская чесотка: современные клинические особенности, методы терапии и профилактики. *Клиническая дерматология и венерология*. 2012;10(2):124–127. [Syryneva TA, Koriukina EB. Norway itch: current clinical features, methods of therapy and prophylaxis. *Russian Journal of Clinical Dermatology and Venereology*. 2012;10(2):124–127. (In Russ.)]

11. Matsuura H, Senoo A, Saito M, Fujimoto Y. Norwegian scabies. *Cleve Clin J Med*. 2019;86(3):163–164. doi: 10.3949/ccjm.86a.18081

12. Отраслевой стандарт «Протокол ведения больных. Чесотка» (ОСТ 91500.11.0003-2003). [Otraslevoy standart «Protokol vedeniya bol'nykh. Chesotka» (OST 91500.11.0003-2003). (In Russ.)]

13. Salavastru CM, Chosidow O, Boffa MJ, Janier M, Tiplica GS. European guideline for the management of scabies. *J Eur Acad Dermatol Venereol*. 2017;31(8):1248–1253. doi: 10.1111/jdv.14351

14. Чесотка: Клинические рекомендации. М.: Российское общество дерматовенерологов и косметологов, 2024. [Chesotka: Klinicheskie rekomendacii. Moscow: Rossijskoe obshhestvo dermatovenerologov i kosmetologov; 2024. (In Russ.)]

15. Приказ Правительства и Департамента здравоохранения Москвы № 383 от 26.09.2005 «О совершенствовании мероприятий по профилактике чесотки и дерматомикозов» [Prikaz Pravitel'stva i Departamenta zdravookhraneniya Moskvy No. 383 ot 26.09.05 "O sovershenstvovani meropriyatiy po profilaktike chesotki i dermatomikozov". (In Russ.)]

16. Uzun S, Durdu M, Yürekli A, Mülayim MK, Akyol M, Velipaşaoğlu S. Clinical practice guidelines for the diagnosis and treatment of scabies. *Int J Dermatol*. 2024;63(12):1642–1656. doi: 10.1111/ijd.17327

17. Дрожжина М.Б., Кошкин С.В. Современный взгляд на клинику, диагностику и лечение норвежской чесотки. Презентация случаев. *Иммунопатол аллергол инфектол*. 2015;2:55–61. [Drozhzhina MB, Koshkin SV. A modern view of the clinic, diagnosis and treatment of norwegian scabies. *Immunopatol allergol infektol*. 2015;2:55–61. (In Russ.)] doi: 10.14427/jipai.2015.2.55

18. Ram G, Chinen J. Infections and immunodeficiency in Down syndrome. *Clin Exp Immunol*. 2011;164(1):9–16. doi: 10.1111/j.1365-2249.2011.04335.x

19. Kimura M, Cao X, Skurnick J, Cody M, Soteropoulos P, Aviv A. Proliferation dynamics in cultured skin fibroblasts from Down syndrome subjects. *Free Radic Biol Med*. 2005;39(3):374–380. doi: 10.1016/j.freeradbiomed.2005.03.023

20. Daneshpazhooh M, Nazemi TM, Bigdeloo L, Yoosefi M. Mucocutaneous findings in 100 children with Down syndrome. *Pediatr Dermatol*. 2007;24(3):317–320. doi: 10.1111/j.1525-1470.2007.00412.x

21. Madan V, Williams J, Lear JT. Dermatological manifestations of Down's syndrome. *Clin Exp Dermatol*. 2006;31(5):623–629. doi: 10.1111/J.1365-2230.2006.02164.x

22. Pereira AC, Baeta IG, Costa Junior SR, Gontijo Junior OM, Vale EC. Elastosis perforans serpiginosa in a patient with Down's syndrome. *An Bras Dermatol*. 2010;85(5):691–694. doi: 10.1590/s0365-05962010000500015

**Участие авторов:** все авторы несут ответственность за содержание и целостность статьи. Поисково-аналитическая работа, описание клинических случаев — Ю.Ю. Сыкчина, В.В. Рябова, А.Л. Евсеева, Н.Ю. Рябов; концепция и дизайн исследования, редактирование текста статьи — С.В. Кошкин, Р.Н. Жантлю, М.А. Касаткина. Все авторы внесли существенный вклад в разработку концепции, проведение исследования и подготовку статьи, прочли и одобрили финальную версию перед публикацией.

**Authors' participation:** all authors are responsible for the content and integrity of the entire article. Search and analytical work, description of clinical cases — Yuliya Yu. Sykchina, Vera V. Ryabova, Anna L. Evseeva, Nikolay Yu. Ryabov; concept and study design, manuscript editing — Sergei V. Koshkin, Regina N. Zhantlyu, Mariya A. Kasatkina. All authors made substantial contributions to the concept development, study conduct, drafting of the manuscript; all reviewed and approved the final version of the article before publication.

---

**Информация об авторах**

---

**\*Кошкин Сергей Владимирович** — д.м.н., профессор; адрес: Россия, 610027, Киров, ул. К. Маркса, д. 112; ORCID: <https://orcid.org/0000-0002-6220-8304>; eLibrary SPIN: 6321-0197; e-mail: [koshkin\\_sergei@mail.ru](mailto:koshkin_sergei@mail.ru)

**Жантлю Регина Николаевна** — ORCID: <https://orcid.org/0009-0008-2755-4560>; eLibrary SPIN: 8530-6645; e-mail: [regishazha@mail.ru](mailto:regishazha@mail.ru)

**Касаткина Мария Александровна** — ORCID: <https://orcid.org/0009-0003-0231-5364>; eLibrary SPIN: 2067-6820; e-mail: [mariakasatkina97@mail.ru](mailto:mariakasatkina97@mail.ru)

**Сыкчина Юлия Юрьевна** — ORCID: <https://orcid.org/0009-0001-7114-5472>; eLibrary SPIN: 1283-1797; e-mail: [yulia\\_yurievna\\_chulkova@mail.ru](mailto:yulia_yurievna_chulkova@mail.ru)

**Рябова Вера Владимировна** — к.м.н.; ORCID: <https://orcid.org/0000-0002-6594-6652>; eLibrary SPIN: 5573-6747; e-mail: [ryabova.vv@gmail.com](mailto:ryabova.vv@gmail.com)

**Евсеева Анна Леонидовна** — ORCID: <https://orcid.org/0000-0001-6680-283X>; eLibrary SPIN: 2409-6034; e-mail: [jls0105@icloud.com](mailto:jls0105@icloud.com)

**Рябов Николай Юрьевич** — e-mail: [ryabov210770@gmail.com](mailto:ryabov210770@gmail.com)

---

**Information about the authors**

---

**\*Sergei V. Koshkin** — MD, Dr. Sci. (Med), Professor; address: 112 K. Marx street, 610027 Kirov, Russia; ORCID: <https://orcid.org/0000-0002-6220-8304>; eLibrary SPIN: 6321-0197; e-mail: [koshkin\\_sergei@mail.ru](mailto:koshkin_sergei@mail.ru)

**Regina N. Zhantlyu** — ORCID: <https://orcid.org/0009-0008-2755-4560>; eLibrary SPIN: 8530-6645; e-mail: [regishazha@mail.ru](mailto:regishazha@mail.ru)

**Mariya A. Kasatkina** — ORCID: <https://orcid.org/0009-0003-0231-5364>; eLibrary SPIN: 2067-6820; e-mail: [mariakasatkina97@mail.ru](mailto:mariakasatkina97@mail.ru)

**Yulia Yu. Sykchina** — ORCID: <https://orcid.org/0009-0001-7114-5472>; eLibrary SPIN: 1283-1797; e-mail: [yulia\\_yurievna\\_chulkova@mail.ru](mailto:yulia_yurievna_chulkova@mail.ru)

**Vera V. Ryabova** — MD, Cand Sci. (Med.); ORCID: <https://orcid.org/0000-0002-6594-6652>; eLibrary SPIN: 5573-6747; e-mail: [ryabova.vv@gmail.com](mailto:ryabova.vv@gmail.com)

**Anna L. Evseeva** — ORCID: <https://orcid.org/0000-0001-6680-283X>; eLibrary SPIN: 2409-6034; e-mail: [jls0105@icloud.com](mailto:jls0105@icloud.com)

**Nikolay Yu. Ryabov** — e-mail: [ryabov210770@gmail.com](mailto:ryabov210770@gmail.com)

---

Статья поступила в редакцию: 10.07.2025

Принята к публикации: 28.10.2025

Опубликована онлайн: 26.11.2025

Submitted: 10.07.2025

Accepted: 28.10.2025

Published online: 26.11.2025

DOI: <https://doi.org/10.25208/vdv16932>

EDN: qfysug

# Поздний кардиоваскулярный сифилис

© Рахматулина М.Р., Катунин Г.Л., Плахова К.И.\*, Васильев М.М.

Государственный научный центр дерматовенерологии и косметологии, Москва, Россия

Начиная с 1998 г. в Российской Федерации наблюдалось ежегодное снижение заболеваемости сифилисом, однако в 2021 и 2022 гг. был зарегистрирован рост заболеваемости по отношению к 2020 г. — соответственно на 38 и 30%. Кроме того, впервые за многолетний период заболеваемость поздним сифилисом (8,0 случая на 100 тыс. населения) превысила заболеваемость ранними формами (7,2 случая на 100 тыс. населения). В статье представлен клинический случай позднего кардиоваскулярного сифилиса, выявленного у пациента, ранее получившего лечение по поводу заболевания. Основанием для постановки диагноза позднего кардиоваскулярного сифилиса послужили данные анамнеза, клинического обследования, результаты серологического исследования крови и инструментальных методов диагностики: ультразвукового трансторакального исследования сердца, мультиспиральной компьютерной томографии — панаортографии грудного и брюшного отдела аорты. У пациента установлены недостаточность аортального, митрального и трикуспидального клапанов, расширение восходящего отдела и дуги аорты, аневризма нисходящего отдела грудной аорты, расширение брахиоцефального ствола, правой общей сонной артерии и правой подключичной артерии, ишемическая болезнь сердца, стенокардия напряжения, пароксизмальная форма фибрилляции предсердий, кардиомегалия. Пациенту проведено специфическое лечение по схеме позднего кардиоваскулярного сифилиса, а также хирургическое лечение порока аортального клапана и аневризмы нисходящего отдела грудной аорты.

**Ключевые слова:** клинический случай; поздний кардиоваскулярный сифилис; аневризма грудного отдела аорты

**Конфликт интересов:** авторы декларируют отсутствие явных и потенциальных конфликтов интересов, связанных с публикацией настоящей статьи.

**Источник финансирования:** рукопись подготовлена в рамках выполнения государственного задания ФГБУ «ГНЦДК» Минздрава России № 056-00005-25-00 на 2025 г. и на плановый период 2026 и 2027 гг.

**Согласие пациента:** пациент добровольно подписал информированное согласие на публикацию персональной медицинской информации в обезличенной форме в журнале «Вестник дерматологии и венерологии».

**Для цитирования:** Рахматулина М.Р., Катунин Г.Л., Плахова К.И., Васильев М.М. Поздний кардиоваскулярный сифилис. Вестник дерматологии и венерологии. 2025;101(5):107–114. DOI: <https://doi.org/10.25208/vdv16932> EDN: qfysug



DOI: <https://doi.org/10.25208/vdv16932>

EDN: qfysug

# Late cardiovascular syphilis

© Margarita R. Rakhamatulina, Georgiy L. Katunin, Xenia I. Plakhova\*, Mikhail M. Vasiliev

State Research Center of Dermatovenereology and Cosmetology, Moscow, Russia

Since 1998, there has been an annual decrease in the incidence of syphilis in the Russian Federation; however, in 2021 and 2022, the incidence increased, compared to 2020, by 38 and 30%, respectively. In addition, for the first time in many years, the incidence of late syphilis (8.0 cases per 100,000 population) exceeded the incidence of early forms (7.2 cases per 100,000 population). The article presents a case report of late cardiovascular syphilis in a patient who had previously received treatment for the disease. The diagnosis of late cardiovascular syphilis was based on the patient's medical history, clinical examination, serological blood tests and instrumental diagnostic methods, including transesophageal echocardiography and multispiral computed tomography, i.e., panarthrography of the thoracic and abdominal aorta. The patient has aortic, mitral, and tricuspid valve insufficiency, dilation of the ascending aorta and aortic arch, aneurysm of the descending thoracic aorta, dilation of the brachiocephalic trunk, right common carotid artery, and right subclavian artery, coronary heart disease, angina pectoris, paroxysmal atrial fibrillation, and cardiomegaly. The patient received specific treatment for late cardiovascular syphilis as well as surgical treatment for aortic valve disease and descending thoracic aortic aneurysm.

**Keywords:** case report; late cardiovascular syphilis; thoracic aorta aneurysm

**Conflict of interest:** the authors declare the absence of obvious and potential conflicts of interest related to the publication of this article.

**Funding source:** the manuscript was prepared in fulfillment of State Order of the State Research Center of Dermatovenereology and Cosmetology No. 056-00005-25-00 for 2025 and for scheduled period of 2026 and 2027.

**Patient consent:** the patient voluntarily signed an informed consent for the publication of personal medical information in an anonymized form in the journal "Vestnik Dermatologii i Venerologii".

**For citation:** Rakhamatulina MR, Katunin GL, Plakhova XI, Vasiliev MM. Late cardiovascular syphilis. Vestnik Dermatologii i Venerologii. 2025;101(5):107–114. DOI: <https://doi.org/10.25208/vdv16932> EDN: qfysug



### ■ Актуальность

За последние два десятилетия в Российской Федерации ежегодно наблюдалось снижение заболеваемости сифилисом, однако в 2021 и 2022 гг. был зарегистрирован ее рост по отношению к 2020 г. соответственно на 38 и 30% [1]. Кроме того, впервые за многолетний период заболеваемость поздним сифилисом (8,0 случая на 100 тыс. населения) превысила заболеваемость ранними формами (7,2 случая на 100 тыс. населения), а в общей структуре заболеваемости установилась тенденция к росту числа случаев нейросифилиса и кардиоваскулярного сифилиса. В 2012–2022 гг. число зарегистрированных случаев позднего нейросифилиса варьировало от 189 до 1263, позднего кардиоваскулярного сифилиса — от 41 до 207. Рост числа больных сифилисом с поздними поражениями нервной и сердечно-сосудистой систем можно объяснить высоким уровнем заболеваемости ранними формами сифилиса в последнее десятилетие прошлого века [2].

Поражения сердечно-сосудистой системы могут развиваться на любой стадии сифилиса. Одной из наиболее частых форм раннего кардиоваскулярного сифилиса является сифилитический миокардит. По мере прогрессирования заболевания возможен переход токсико-инфекционного процесса на эндо- и перикард, а также на начальный отдел восходящей части аорты с захватом проксимальных участков коронарных артерий, что может приводить к нарушению венозного кровообращения миокарда [3, 4]. По литературным данным, кардиоваскулярный сифилис составляет 90–94% случаев всех сифилитических поздних висцеральных патологий, из них более чем в 90% случаев развивается специфический аортит, который может осложняться стенозом устьев коронарных артерий, недостаточностью аортального клапана, аневризмой аорты. В 70% случаев сифилитическая аневризма локализуется в восходящем отделе аорты, в 20% — в области дуги аорты и нисходящего отдела аорты и лишь в 10% — в брюшной аорте. За последнее десятилетие число аневризм по отношению к общему числу сифилитических аортитов возросло (у мужчин аневризмы встречаются в 5 раз чаще, чем у женщин) [4, 5].

При своевременном выявлении и проведении специфического лечения на ранних стадиях кардиоваскулярного сифилиса прогноз заболевания, как правило, благоприятный. Однако ранняя диагностика часто затруднена в связи с постепенным и малосимптомным развитием сифилитического поражения сердца и сосудов, а также сходством клинической симптоматики с другими патологиями [4, 6]. Проблемы своевременного распознавания кардиоваскулярного сифилиса актуальны не только для врачей-дерматовенерологов, но и для врачей-кардиологов, терапевтов, а в отдельных случаях и неврологов, так как нередко отмечается сочетание двух поздних форм — кардиоваскулярного сифилиса и нейросифилиса.

### ■ Описание случая

Пациент Ф. 60 лет по скорой медицинской помощи госпитализирован в кардиологическое отделение ГБУЗ ГКБ № 67 им. Л.А. Ворохобова ДЗМ с жалобами на слабость, одышку, боли в области сердца давящего характера. Со слов пациента, данную симптоматику отмечает в течение 1,5 года, за врачебной помощью не обращался. Последние 3 недели усилилась одышка,

участились боли в области сердца, при этом пациент продолжал работать (водитель грузового автомобиля).

На электрокардиограмме — фибрилляция предсердий с частотой желудочковых сокращений 168 уд./мин. По данным компьютерной томографии органов грудной клетки картина без свежих очаговых и инфильтративных изменений в легких. Бронхит. Эмфизема легких. Очаги уплотнения в правом легком. Пневмосклеротические изменения легких. Двусторонний гидроторакс. Данных за тромбозомболию легочной артерии нет.

По данным мультиспиральной компьютерной томографии — панаортографии грудного и брюшного отдела аорты: плотное контрастирование аорты и ее ветвей, стенки аорты утолщены, с очагами кальциноза. Грудная аорта: размеры аорты на уровне фиброзного кольца — 28,9 мм, на уровне синусов Вальсальвы — до 39 мм, на уровне синотубулярного соединения — до 38 мм (сглажен), восходящий отдел аорты на уровне ствола легочной артерии — до 44 мм. Дуга аорты размером перед брахиоцефальным стволом — до 49 мм, между устьями брахиоцефального ствола и левой общей сонной артерии — до 48 мм, между устьями левой общей сонной артерии и левой подключичной артерии — до 48 мм, сразу после левой подключичной артерии отмечается расширение перешейка аорты до 68 мм с пристеночным тромбированием просвета (размер просвета — 50 мм). Протяженность расширения перешейка и нижнего отдела аорты — 148 мм с максимальным наружным диаметром 80 мм, просвет — 49 мм. Пристеночно отмечается практически циркулярный тромб толщиной максимум до 19 мм, достоверных признаков расслоения интимы не выявлено. Брахиоцефальные артерии из-за удлинения дуги аорты смещены кпереди: брахиоцефальный ствол расширен до 26 мм, на уровне деления на правую общую сонную артерию и правую подключичную артерию отмечается расширение до 32 мм (просвет устья правой общей сонной артерии — 15 мм, размер устья правой подключичной артерии — 19 мм) с циркулярным пристеночным тромбом (стенка в этом месте утолщена до 3,3 мм), циркулярный тромб распространяется на правую общую сонную артерию (протяженность — 32 мм), диаметр устья правой общей сонной артерии — 30 мм, просвет — 14 мм, далее размер устья правой общей сонной артерии — 13 мм. Расширение брахиоцефального ствола сдавливает правую брахиоцефальную вену и правую яремную, что, возможно, нарушает отток. Левая общая сонная артерия — 13 мм, левая подключичная артерия — 13 мм. Брюшная аорта: размером на уровне устья чревного артериального ствола — 26 мм, на уровне устья брыжеечной артерии — 24 мм, на уровне устья почечных артерий — 20 мм, в инфраренальном отделе — 24 мм (несколько расширена), в терминальном отделе — 18 мм. Общие подвздошные артерии не расширены — до 11 мм. Внутренняя подвздошная артерия слева: отмечается выраженное сужение просвета на протяжении 17 мм за счет бляшки, диаметр просвета — до 1–2 мм (выраженный стеноз), наружный диаметр — 14 мм. Средостение: определяются увеличенные лимфатические узлы в обоих корнях легких. Сердце: расположено типично, несколько увеличено в размере. Перикард уплотнен, в карманах перикарда определяется небольшое количество жидкости. В обоих плевральных полостях отмечается жидкость.

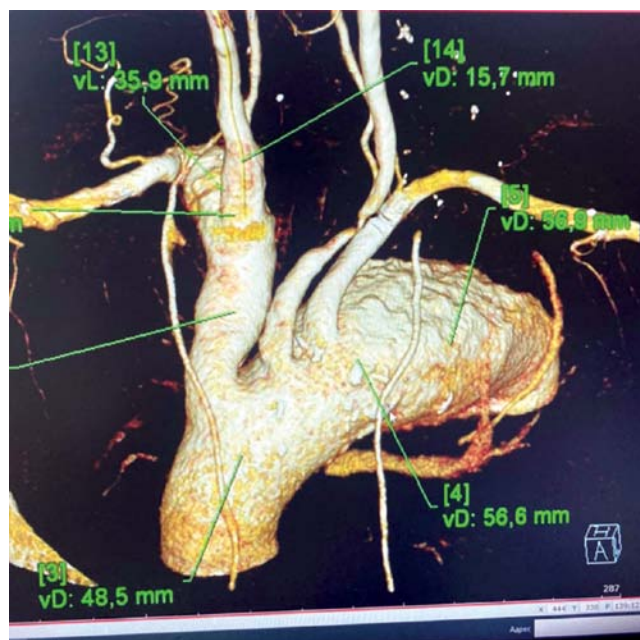


Рис. 1. Компьютерная томография пациента Ф. — аневризматическое расширение дуги и нисходящего отдела аорты с пристеночным тромбозом, расширение брахиоцефального ствола и правой общей сонной артерии  
Fig. 1. CT scan of patient F. — aneurysmal dilation of the arch and descending aorta with parietal thrombosis, dilation of the brachiocephalic trunk and right common carotid artery

**Заключение:** аневризматическое расширение дуги и нисходящего отдела аорты с пристеночным тромбозом, расширение брахиоцефального ствола и правой общей сонной артерии, атеросклероз аорты, стеноз левой внутренней подвздошной артерии (рис. 1).

При плановом исследовании крови выявлен положительный результат на сифилис (результат исследования не представлен).

Пациент был переведен в ФГБУ «НМИЦ ССХ им. А.Н. Бакулева» Минздрава России с основным диагнозом: «Аортальная недостаточность (неревматическая). Порок аортального клапана: недостаточность 3-й степени. Недостаточность митрального клапана. Недостаточность трикуспидального клапана. Расширение восходящего отдела аорты. Кардио-мегалия. Легочная гипертензия. Атеросклеротическая болезнь сердца. Ишемическая болезнь сердца. Атеросклероз коронарных артерий? Стенокардия напряжения, 3-й функциональный класс. Снижение сократительной способности миокарда левого желудочка (фракция выброса — 30%). Пароксизмальная форма фибрилляции предсердий. Персистирующая форма фибрилляции предсердий, тахиформа CHA2DS2-VASC 36 HAS-BLED 36. Частично тромбированная веретенообразная аневризма грудного отдела аорты. Частично тромбированная веретенообразная аневризма внутренней подвздошной артерии слева, расширение правой подключичной артерии, брахиоцефального ствола и правой общей сонной артерии. Двусторонний гидроторакс. Хроническая болезнь почек 2-я стадия скорость клубочковой фильтрации по СКД-EPI 68 мл/мин/1,73 м<sup>2</sup>, хроническая сердечная недостаточность 2Б функциональный класс 3 NYHA». Сопутствующий диагноз: «Сифилис неуточненный».

**Анамнез жизни.** Факторы риска: курение 40 лет, 60 сигарет в день, употребляет алкоголь. Со слов пациента: лечение по поводу сифилиса в 2000 г. (медицинская документация о диагнозе и проведенном лечении отсутствует).

#### Результаты лабораторного исследования

**Клинический анализ крови:** эритроциты —  $5,67 \times 10^{12}/л$  (3,8–5,6); гемоглобин — 182 г/л (131–172); гематокрит — 52,1% (39–50); средний объем эритроцитов — 91,8 фл (81–101); среднее содержание гемоглобина в эритроците — 32,1 пг (27–34); средняя концентрация гемоглобина в эритроците — 349 г/л (300–380); показатель анизоцитоза эритроцитов — 14,6% (11,3–14,6); лейкоциты —  $10,9 \times 10^9/л$  (4–10); гранулоциты —  $7,4 \times 10^9/л$  (1,2–6,8); лимфоциты —  $2,1 \times 10^9/л$  (1,0–4,8); моноциты —  $1,4 \times 10^9/л$  (0,05–0,82); тромбоциты —  $240 \times 10^9/л$  (150–400).

**Исследования гемостаза:** протромбиновое время — 16,6 с (9,0–15,0); активность протромбированного комплекса (по Квику) — 59% (78–142); протромбиновое время (МНО) — 1,42 (0,8–1,2); фибриноген — 6,51 г/л (2,00–4,00); активированное частичное тромбопластиновое время — 38,9 с (25,4–36,9); степень агрегации тромбоцитов — 75% (25–75).

**Биохимический анализ крови** от 21.04.2024: общий белок — 71 г/л (64–84); альбумин — 36 г/л (35–52); аланинаминотрансфераза — 46 Ед/л (< 41); аспартатаминотрансфераза — 26 Ед/л (< 37); общий билирубин — 36 мкмоль/л (3,4–20,5); прямой билирубин — 14,2 мкмоль/л (< 8,6); амилаза общая — 19 Ед/л (25–125); креатинин — 79 мкмоль/л (64–104); мочеви-на — 5,5 ммоль/л (2,1–7,13).

**Клинический анализ мочи:** показатели в пределах нормы.

**Кислотно-щелочное состояние, электролиты, метаболиты** от 21.04.2024: pH — 7,409 (7,35–7,45); pCO<sub>2</sub> — 52,7 мм рт. ст. (35–45); pO<sub>2</sub> — 48,7 мм рт. ст. (80–100); ctHb — 177 г/л (135–175); sO<sub>2</sub> — 79,6% (95–100); FO<sub>2</sub>Hb — 79% (94–99); FHHb — 20,2% (45–50); K — 3,9 ммоль/л (3,5–5,1); Na — 141 ммоль/л (136–145); Ca — 1,15 ммоль/л; Cl — 108 ммоль/л (101–110); Glu — 5,9 ммоль/л (4,1–6,0); Lac — 1,6 ммоль/л (0,5–2,2); p50 — 30,04 мм рт. ст. (24–28); HCO<sub>3</sub> — 32,7 ммоль/л (22–26); Hct — 54% (40–50); BE — 6,5 ммоль/л (от – 2 до + 2).

**Серологическое исследование крови на инфекции** (ИФА): антитела к ВИЧ 1, 2, HBsAg, antiHCV — не обнаружено; антитела суммарные к *Treponema pallidum* обнаружено.

#### Результаты инструментальных методов диагностики

По данным ультразвукового исследования сердца трансторакального: левое предсердие — 51 мм; апикально — 63 × 74 мм; особенности: V 108 мл, увеличено; левый желудочек: по Симпсону: конечный систолический объем — 166,0 мл; конечный диастолический объем — 240,0 мл; ударный объем — 74,0 мл; фракция выброса — 30,8%; по Тейхольцу: конечный систолический размер — 5,7 см; конечный диастолический размер — 6,6 см; конечный систолический объем — 160,0 мл; конечный диастолический объем — 223,6 мл; ударный объем — 63,6 мл; фракция выброса — 28,4%; особенности: диффузный гипокинез левого желудочка. Митральный клапан: створки подвижные, уплотнены, очаги кальциноза в основании створок. Движение раз-

нонаправленное. Фиброз головок папиллярных мышц. Фиброзное кольцо — 39–40 мм; регургитация 2-й степени. Аорта: корень — 42 мм; восходящая — 55 мм; особенности: стенки утолщены, уплотнены, единичные вкрапления кальция. Восходящая на визуализируемом участке — 55 мм. Аневризма дуги — 7,5 см с эффектом спонтанного контрастирования и тромбозом. Аортальный клапан: три комиссуры, створки неравномерно уплотнены. Дилатация фиброзного кольца. Нарушение коаптации. Фиброзное кольцо — 26–28 мм; градиент давления: пиковый — 8,0 мм рт. ст., среднедиастолический — 4,0 мм рт. ст.; время полуспада трансклапанного градиента давления — 283 мс; регургитация 3-й степени; V. contracta — 6,5–8,0 мм. Правое предсердие — 50 × 61 мм; особенности — расширено. Правый желудочек (приточный отдел): особенности конечный диастолический размер — 4,0 см; расчетное давление в правом желудочке — 50–55 мм; фракционное изменение площади — 28%. Легочная артерия — ствол 35 мм. Легочный клапан: градиент давления — 3 мм рт. ст., регургитация 1-й степени; особенности — створки подвижные. Трикуспидальный клапан: створки подвижные; движение разнонаправленное; фиброзное кольцо — 45 мм; регургитация 1-й степени. Межжелудочковая перегородка: толщина межжелудочковой перегородки — 10 мм; движение неопределенное. Межпредсердная перегородка: убедительных данных за сброс не получено. Перикардиальный выпот: жидкости в полости перикарда нет.

Заключение: дилатация левых камер сердца, правого предсердия, со снижением систолической функции миокарда левого желудочка, правого желудочка. Недостаточность аортального клапана 3-й степени. Недостаточность митрального клапана, недостаточность трикуспидального клапана 2-й степени. Расширение восходящей аорты, дуги и брахиоцефальной артерии с признаками пристеночного тромбоза. Аневризма нисходящей грудной аорты.

Учитывая обнаружение при серологическом исследовании крови антител к *T. pallidum*, для уточнения активности процесса и определения дальнейшей тактики проведено дополнительное серологическое исследование крови в ФГБУ «ГНЦДК» Минздрава России: РМП 4+ — положительный титр 1:256, РПГА 4+ — положительный титр больше 1:2560, РИФабс 4+ — положительный, РИФ200 4+ — положительный, ИФА суммарно IgA, IgM, IgG — положительный, IgG — положительный, IgM — положительный.

Пациент был осмотрен дерматовенерологами ФГБУ «ГНЦДК» Минздрава России. По результатам: сознание ясное, положение активное, ориентирован в месте и времени. Кожные покровы туловища и конечностей свободны от высыпаний, видимые слизистые оболочки обычной окраски, не изменены. Наружные половые органы развиты согласно полу и возрасту, без высыпаний.

Из анамнеза: пациент указывает на лечение сифилиса в 2000 г. (медицинскую документацию не предоставил). Семейно-половой анамнез: женат 35 лет, жена на обследование не явилась, пациент указывает на периодические случайные половые связи, последние — 3 года назад.

На основании представленных данных анамнеза пациента, результатов серологического исследования крови и инструментальных методов исследова-

ния установлен диагноз: «Поздний кардиоваскулярный сифилис».

#### Лечение

Пациенту проведено специфическое лечение сифилиса по схеме: доксициклин — по 0,1 г 2 раза/день в течение 2 недель; далее без перерыва — бензилпенициллин натриевая соль 1 млн ЕД каждые 4 ч (6 раз/сут) внутримышечно в течение 28 дней; через 2 недели — второй курс лечения бензилпенициллина в аналогичной дозе в течение 14 суток. Через неделю после окончания терапии было проведено оперативное вмешательство по поводу основного заболевания.

#### Исход и результаты последующего наблюдения

При выписке из ФГБУ «НМИЦ ССХ им. А.Н. Бакулева» Минздрава России пациенту были даны рекомендации по проведению клинко-серологического контроля. Информация о дальнейшем состоянии пациента отсутствует.

#### Обсуждение

По данным ряда отечественных и зарубежных научных исследований в последнее десятилетие отмечается увеличение числа регистрации кардиоваскулярного сифилиса. Наиболее часто встречаются случаи осложненных форм сифилитического аортита, особенно аневризмы аорты. Одной из составляющих патогенеза сифилитического аортита является развитие лимфоплазмоцитарного воспаления в vasa vasorum — сети микроциркуляторных сосудов, питающих оболочку стенок крупных артерий и в наибольшем количестве распределенных в грудном отделе аорты, что приводит к облитерирующему эндартерииту этих сосудов и воспалительным изменениям в стенке аорты [6–8]. Хроническое воспаление сопровождается утолщением стенки аорты с последующим расширением и увеличением диаметра пораженного участка аорты (веретенообразная сифилитическая аневризма) или приводит к локальному взбуханию стенки аорты с формированием мешотчатой аневризмы [7, 9]. По мнению некоторых исследователей, основной причиной появления аневризм в восходящей части аорты выступает сифилис [10, 11].

Недостаточность аортального клапана как осложнение сифилитического аортита может развиваться за счет расширения начального отдела восходящей аорты или на фоне вальвулита аортального клапана. Воспалительные изменения створок аортального клапана возникают вследствие распространения сифилитического процесса начиная с мест их прикрепления к стенке аорты, что приводит к их утолщению, сморщиванию и развитию аортальной регургитации [6, 7, 11, 12].

Стеноз коронарных артерий в большинстве случаев вызывается диффузным утолщением стенки корня аорты с переходом воспалительного сифилитического инфильтрата на устье артерий и, как следствие, возможным развитием стенокардии и инфаркта миокарда. Как правило, воспаление не распространяется далее по ходу коронарных артерий, еще реже возникает изолированный эндартериит [13–15]. По мнению ряда исследователей [7, 10], кардиоваскулярный сифилис — это в первую очередь поражение аорты и ее ветвей — «сифилитический аортит» или «сосудистый

сифилис», а фактическое поражение сердца является незначительным.

Постановка диагноза кардиоваскулярного сифилиса основывается на комплексе данных: анамнеза, наличия клинических симптомов, результатов лабораторных и инструментальных методов исследований [8–10, 16, 17].

Основными лабораторными методами для подтверждения диагноза сифилиса являются серологические методы определения антител *T. pallidum* в нетрепонемных и трепонемных тестах. По данным литературы [7, 10, 11, 18], результаты серологических тестов в большинстве случаев положительные, но могут быть получены отрицательные результаты в нетрепонемных тестах, например в реакции микропреципитации или в аналогах, также сообщалось о получении отрицательных результатов и в некоторых трепонемных тестах [19].

Диагностическая ценность исследования образцов биологического материала от больных сифилисом, полученных при выполнении хирургических операций, биопсий или патологоанатомических вскрытий (некропсии), с помощью методов окрашивания *T. pallidum* серебром, прямого иммунофлуоресцентного окрашивания, иммуногистохимии и амплификации нуклеиновых кислот оценивается как относительно невысокая [18–20].

Важное диагностическое значение имеет обнаружение характерных патогистологических изменений в пораженных органах и тканях. При сифилисе вовлечение в воспалительный процесс *vasa vasorum* приводит к сужению просвета мелких артерий и артериол лимфоплазматическим инфильтратом, что сопровождается фиброзным утолщением наружной оболочки (*adventitia*) стенки аорты с очаговыми скоплениями лимфоцитов и плазматических клеток. Облитерирующий эндартериит приводит к ишемическому повреждению и разрушению эластических и гладкомышечных клеток и связанного с ними матрикса средней оболочки (*media*) аорты. Фиброзное утолщение внутренней оболочки (*intima*) аорты и очаговые отложения кальция приводят к так называемому сморщиванию интимы по типу «древесной коры» [6, 8–11, 15, 19]. Механизм сифилитического поражения аортального клапана проявляется как «нисходящее распространение» сифилитического аортита на васкуляризированные клапанные структуры и проявляется в фиброзном утолщении створок [7, 11, 12].

Предположительный диагноз позднего кардиоваскулярного сифилиса может быть поставлен по данным наиболее часто используемого метода визуализации — эхокардиографии. Важными эхокардиографическими признаками являются: расширение аорты, особенно в ее восходящей части; утолщение и уплотнение стенки аорты; кальциноз в области ее основания и стенки; утолщение и уплотнение аортального клапана; деформация и кальциноз его створок; аортальная регургитация начиная с 1-й степени, в ряде случаев — снижение фракции выброса левого желудочка. В диагностике аневризм аорты необходимо использование рентгенографии, компьютерной томографии, магнитно-резонансной томографии. Могут наблюдаться аневризмы крупных сосудов — ветвей

аорты, в выявлении которых важное значение имеет ультразвуковая доплерография брахиоцефальных сосудов. В случае выявления признаков кардиоваскулярного сифилиса с помощью различных методов визуализации проводится необходимая оценка сердечно-сосудистой системы для определения тактики ведения пациентов [16, 17, 21].

В России в соответствии с клиническими рекомендациями [16] для этиотропной терапии позднего кардиоваскулярного сифилиса применяются препараты пенициллина: бензилпенициллина натриевая или бензилпенициллина новокаиновая соли. Для предотвращения реакции обострения (в виде появления или усугубления симптоматики) лечение пациентов начинают с 2-недельной подготовки антибактериальными препаратами широкого спектра действия — доксициклином или тетрациклином. По данным ряда исследователей [4], перед их применением в качестве подготовительной терапии возможно назначение йодида калия, направленное на медленное разрешение воспалительного инфильтрата, кроме того, рекомендовано применение пенициллина в возрастающих дозах на протяжении курса лечения. Сообщалось также об успешном применении для терапии позднего кардиоваскулярного сифилиса цефтриаксона [22].

Хирургическое вмешательство направлено на устранение серьезных осложнений заболевания и с обязательным сочетанием с антибактериальной терапией для устранения прогрессирования поражения и этиологического излечения пациента. Однако по данным мировой литературы в настоящее время существует ограниченное число долгосрочных наблюдений за больными с кардиоваскулярным сифилисом после оперативного лечения и отдаленным прогнозом выживаемости данных пациентов [12, 23, 24].

В описанном клиническом случае диагноз позднего кардиоваскулярного сифилиса был установлен на основании данных анамнеза пациента, клинических проявлений, результатов серологического исследования крови и инструментальных методов исследования. Важно отметить, что у пациента в патологический процесс были вовлечены не только аорта, но и ее ветви, что встречается нечасто и, по всей видимости, связано с прогрессированием и длительным течением инфекционного процесса.

### Заключение

Обобщая данные мировой литературы последних двух десятилетий, необходимо отметить не только увеличение числа регистрации случаев кардиоваскулярного сифилиса, но и уникальность каждого случая с учетом клинических проявлений. В активном обсуждении диагностики, лечения и прогноза кардиоваскулярного сифилиса участвуют специалисты различного профиля, что является показателем междисциплинарной проблемы заболевания.

Возможно, приоритетное направление — создание согласованного руководства ведения больных кардиоваскулярным сифилисом. Вместе с тем тактика ведения должна быть основана на опыте врача и индивидуальной клинической ситуации конкретного пациента. ■

## Литература/References

1. Рахматулина М.Р., Новоселова Е.Ю., Мелехина Л.Е. Анализ эпидемиологической ситуации и динамики заболеваемости инфекциями, передаваемыми половым путем, в Российской Федерации за десятилетний период (2012–2022 гг.). Вестник дерматологии и венерологии. 2024;100(1):8–23. [Rakhmatulina MR, Novoselova EY, Melekhina LE. Analysis of the epidemiological situation and dynamics of the incidence of sexually transmitted infections in the Russian Federation over a ten-year period (2012–2022). Vestnik Dermatologii i Venerologii. 2024;100(1):8–23. (In Russ.)] doi: 10.25208/vdv16741
2. Красносельских Т.В., Соколовский Е.В., Рахматулина М.Р., Новоселова Е.Ю., Мелехина Л.Е. Заболеваемость сифилисом и некоторыми другими ИППП в Российской Федерации: прошлое, настоящее и пути достижения контроля эпидемиологической ситуации в будущем. Вестник дерматологии и венерологии. 2023;99(4):41–59. [Krasnoselskikh TV, Sokolovskiy EV, Rakhmatulina MR, Novoselova EYu, Melekhina LE. Syphilis and some other STIs in the Russian Federation: past, present and ways to control of the epidemiological situation in the future. Vestnik Dermatologii i Venerologii. 2023;99(4):41–59. (In Russ.)] doi: 10.25208/vdv13726
3. Федоров Ю.П., Гребенников В.А., Матюшкина И.Т., Севидова Л.Д., Поволоцкая Е.А. Специфический миокардит при раннем сифилисе. Клиническая дерматология и венерология. 2014;12(4):52–55. [Fedorov YuP, Grebennikov VA, Matiushkina IT, Sevidova LD, Povolotskaia EA. Specific myocarditis in patients with early syphilis. Russian Journal of Clinical Dermatology and Venereology. 2014;12(4):52–55. (In Russ.)]
4. Красносельских Т.В., Соколовский Е.В., Лоншакова-Медведева А.Ю., Петухова Д.И. Поздний кардиоваскулярный сифилис. Вестник дерматологии и венерологии. 2017;6:67–78. [Krasnosel'skikh TV, Sokolovskii EV, Lonshakova-Medvedeva AY, Petukhova D.I. Late Cardiovascular Syphilis. Vestnik Dermatologii i Venerologii. 2017;6:67–78. (In Russ.)] doi: 10.25208/0042-4609-2017-93-6-67-78
5. Лосева О.К., Квижинадзе Г.Н., Залевская О.В., Юдакова В.М., Кисель О.В., Шкляр А.М. Клиника, течение и исходы кардиоваскулярного сифилиса (по материалам Московского региона). Кардиология и сердечно-сосудистая хирургия. 2015;8(6):22–25. [Loseva OK, Kvizhinadze GN, Zalevskaya OV, Yudakova VM, Kisel' OV, Shklyarov AM. Clinical picture, course and outcomes of cardiovascular syphilis (based on materials of the Moscow region). Russian Journal of Cardiology and Cardiovascular Surgery. 2015;8(6):22–25. (In Russ.)] doi: 10.17116/kardio20158622-25
6. Byard RW. Syphilis — cardiovascular manifestations of the great imitator. J Forensic Sci. 2018;63(4):1312–1315. doi: 10.1111/1556-4029.13709
7. Roberts WC, Barbin CM, Weissenborn MR, Ko JM, Henry AC. Syphilis as a cause of thoracic aortic aneurysm. Am J Cardiol. 2015;116(8):1298–1303. doi: 10.1016/j.amjcard.2015.07.030
8. Drago F, Merlo G, Rebora A, Parodi A. Syphilitic aortitis and its complications in the modern era. G Ital Dermatol Venereol. 2018;153(5):698–706. doi: 10.23736/S0392-0488.16.05522-X
9. Hiroaki O, Kenji M. Updates in aortic wall pathology. Surg Today. 2022;52(12):1671–1679. doi: 10.1007/s00595-021-02420-4
10. Крупин К.Н., Недугов Г.В. Сифилитический аортит с летальным исходом в молодом возрасте. Судебная медицина. 2019;5(4):34–38. [Krupin KN, Nedugov GV. Syphilitic aortitis with fatal outcome in young age. Russian Journal of Forensic Medicine. 2019;5(4):34–38. (In Russ.)] doi: 10.19048/2411-8729-2019-5-4-34-38
11. Roberts WC, Moore AJ, Roberts CS. Syphilitic aortitis: still a current common cause of aneurysm of the tubular portion of ascending aorta. Cardiovascular Pathol. 2019;46:107175. doi: 10.1016/j.carpath.2019.107175
12. Malyshev M, Safuanov A, Malyshev A, Rostovkykh A, Sinyukov D, Rostovkykh N, et al. Surgery for Ascending Aortic Aneurysm and Aortic Valve Insufficiency in Conditions of Active Proceeding Syphilitic Aortitis and Valvulitis. Ann Thorac Cardiovasc Surg. 2024;30(1):22–00236. doi: 10.5761/atcs.cr.22-00236
13. Tanaka M, Okamoto M, Murayama T. A case of acute myocardial infarction due to cardiovascular syphilis with aortic regurgitation and bilateral coronary ostial stenosis. Surg Case Rep. 2016;2(1):138. doi: 10.1186/s40792-016-0267-x
14. Li X, Wang X, Wang Z, Du B, Mao C, Meng H, et al. Cardiovascular syphilis-associated acute myocardial infarction: a case report. Medicine (Baltimore). 2021;100(7):e24788. doi: 10.1097/MD.00000000000024788
15. Hiroki U, Masaki O, Yutaro O, Yoshimura T, Gunji T. Tertiary Cardiovascular Syphilis Presenting as Aortic Regurgitation, Aortitis, Thrombus, and Coronary Artery Occlusion, Requiring Percutaneous Coronary Intervention. Am J Case Rep. 2023;24:e941070. doi: 10.12659/AJCR.941070
16. Сифилис: клинические рекомендации. 2024 [Syphilis: Clinical guidelines, 2024. (In Russ.)] URL: [https://cr.minzdrav.gov.ru/preview-cr/197\\_2](https://cr.minzdrav.gov.ru/preview-cr/197_2) (accessed: 17.07.2025).
17. Клинические рекомендации. Рекомендации по диагностике и лечению заболеваний аорты (2017). Кардиология и сердечно-сосудистая хирургия. 2018;11(1):7–67. [Clinical Guidelines. Guidelines for the Diagnosis and Treatment of Aortic Diseases (2017). Russian Journal of Cardiology and Cardiovascular Surgery. 2018;11(1):7–67. (In Russ.)]
18. Luo Y, Xie Y, Xiao Y. Laboratory diagnostic tools for syphilis: current status and future prospects. Front Cell Infect Microbiol. 2021;10:574806. doi: 10.3389/fcimb.2020.574806
19. Hulme K, Werno A, White K, Spark A. A ruptured thoracic aortic aneurysm and the difficulties. Forensic Sci Med Pathol. 2023;19(2):215–220. doi: 10.1007/s12024-023-00582-w
20. Theel E, Katz S, Pillay A. Molecular and Direct Detection Tests for Treponema pallidum Subspecies pallidum: A Review of the Literature, 1964–2017. Clin Infect Dis. 2020;71(Suppl 1):S4–S12. doi: 10.1093/cid/ciaa176
21. Czerny M, Grabenwöger M, Berger T, Aboyns V, Della Corte A, Chen EP, et al. EACTS/STS Guidelines for diagnosing and treating acute and chronic syndromes of the aortic organ. Eur J Cardiothorac Surg. 2024;65(2):ezad426. doi: 10.1093/ejcts/ezad426
22. Меркулова И.А., Сухина Т.С., Шахнович Р.М., Веселова Т.Н., Жукова Н.С., Меркулова И.Н., и др. Сифилитический аортокоронарит с развитием субтотального стеноза ствола левой коронарной артерии как причина тяжелой стенокардии у молодого мужчины. Кардиологический вестник. 2020;1:81–89. [Merkulova IA, Sukhinina TS, Shakhnovich RM, Veselova TN, Zhukova NS, Merkulova IN, et al. Syphilitic aortocoronaritis with the left main subtotal coronary ostial stenosis as a cause of severe angina in a young man. Russian Cardiology Bulletin. 2020;1:81–89. (In Russ.)] doi: 10.36396/MS.2020.16.1.011
23. Kim SM, Lee SY, Lee JH, Bae JW, Hwang KK. Coronary ostial stenosis related to the syphilitic aortitis. Korean J Intern Med. 2017;32(4):747–749. doi: 10.3904/kjim.2015.105
24. Grabau W, Emanuel R, Ross D, Parker J, Hegde M. Syphilitic aortic regurgitation. An appraisal of surgical treatment. Br J Vener Dis. 1976;52(6):366–373. doi: 10.1136/sti.52.6.366

**Участие авторов:** все авторы несут ответственность за содержание и целостность статьи. Концепция и дизайн исследования — М.Р. Рахматулина; сбор, обработка материала, написание текста — Г.Л. Катунин, К.И. Плахова; редактирование — М.Р. Рахматулина, М.М. Васильев. Все авторы внесли существенный вклад в разработку концепции, проведение исследования и подготовку статьи, прочли и одобрили финальную версию перед публикацией.

**Authors' participation:** all authors are responsible for the content and integrity of the entire article. Concept and design of the study — Margarita R. Rakhmatulina; collection, processing of material and text writing — Georgiy L. Katunin, Xenia I. Plahova; editing — Margarita R. Rakhmatulina, Michail M. Vasiliev. All authors made a substantial contribution to the conception of the work, acquisition, analysis, interpretation of data for the work, drafting and revising the work, final approval of the version to be published and agree to be accountable for all aspects of the work.

### Информация об авторах

**\*Плахова Ксения Ильинична** — д.м.н.; адрес: 107076, Москва, ул. Короленко, д. 3, стр. 6; ORCID: <https://orcid.org/0000-0003-4169-4128>; eLibrary SPIN: 7634-5521; e-mail: [plahova\\_xenia@mail.ru](mailto:plahova_xenia@mail.ru)

**Рахматулина Маргарита Рафиковна** — д.м.н., профессор; ORCID: <https://orcid.org/0000-0003-3039-7769>; eLibrary SPIN: 6222-8684; e-mail: [rahmatulina@cnikvi.ru](mailto:rahmatulina@cnikvi.ru)

**Катунин Георгий Леонидович** — к.м.н.; ORCID: <https://orcid.org/0000-0003-0599-6305>; eLibrary SPIN: 1598-8595; e-mail: [katunin@cnikvi.ru](mailto:katunin@cnikvi.ru)

**Васильев Михаил Михайлович** — д.м.н., профессор; eLibrary SPIN: 7503-2651; e-mail: [7230111@dk.ru](mailto:7230111@dk.ru)

### Information about the authors

**\*Xenia I. Plahova** — MD, Dr. Sci. (Med.); address: 3 bldg 6 Korolenko street, 107076 Moscow, Russia; ORCID: <https://orcid.org/0000-0003-4169-4128>; eLibrary SPIN: 7634-5521; e-mail: [plahova\\_xenia@mail.ru](mailto:plahova_xenia@mail.ru)

**Margarita R. Rakhmatulina** — MD, Dr. Sci. (Med.), Professor; ORCID: <https://orcid.org/0000-0003-3039-7769>; eLibrary SPIN: 6222-8684; e-mail: [rahmatulina@cnikvi.ru](mailto:rahmatulina@cnikvi.ru)

**Georgiy L. Katunin** — MD, Cand. Sci. (Med.); ORCID: <https://orcid.org/0000-0003-0599-6305>; eLibrary SPIN: 1598-8595; e-mail: [katunin@cnikvi.ru](mailto:katunin@cnikvi.ru)

**Michail M. Vasiliev** — MD, Dr. Sci. (Med.), Professor; eLibrary SPIN: 7503-2651; e-mail: [7230111@dk.ru](mailto:7230111@dk.ru)

Статья поступила в редакцию: 25.08.2025

Принята к публикации: 28.10.2025

Опубликована онлайн: 26.11.2025

Submitted: 25.08.2025

Accepted: 28.10.2025

Published online: 26.11.2025