

# ВЕСТНИК ДЕРМАТОЛОГИИ И ВЕНЕРОЛОГИИ

*научно-практический журнал*

# VESTNIK DERMATOLOGII I VENEROLOGII

*scientific and practical journal*

Том 94  
№ 4  
2018



# Акнекутан®

## ИЗОТРЕТИНОИН ДЛЯ СИСТЕМНОЙ ТЕРАПИИ АКНЕ С УВЕЛИЧЕННОЙ БИОДОСТУПНОСТЬЮ

### ИЗОТРЕТИНОИН:

- международный стандарт лечения тяжелых и резистентных форм акне\*
- обеспечивает наименьшую частоту развития рецидивов\*



### ТЕХНОЛОГИЯ «LIDOSE®»:

- Увеличение биодоступности изотретиноина\*\*
- Сокращение суточной и курсовой доз\*\*
- Снижение зависимости от приема с пищей\*\*\*

ООО «ЯДРАН», 119330, Москва, Ломоносовский пр-т, д. 38, оф. VII.  
Тел.: +7 (499) 143-3371, jadran@jgl.ru.

[www.jgl.ru](http://www.jgl.ru)



Реклама

\*Nast A., Dreno B., Bettoli V. et al. European Dermatology Forum. European evidence-based (S3) guidelines for the treatment of acne. J Eur Acad Dermatol Venereol 2012; 26: 1: 1–29.

\*\* Регистрационное досье на препарат «Акнекутан» от производителя СМБ Технолджи С.А.

\*\*\* Отчет от производителя СМБ Технолджи С.А. по исследованию ISOPK 03.04 Version 1. 2003.

# ВЕСТНИК ДЕРМАТОЛОГИИ И ВЕНЕРОЛОГИИ

научно-практический рецензируемый журнал

Т. 94, № 4, 2018



ФЕДЕРАЛЬНОЕ ГОСУДАРСТВЕННОЕ БЮДЖЕТНОЕ УЧРЕЖДЕНИЕ  
«ГОСУДАРСТВЕННЫЙ НАУЧНЫЙ ЦЕНТР ДЕРМАТОВЕНЕРОЛОГИИ  
И КОСМЕТОЛОГИИ» МИНЗДРАВА РОССИИ



ОБЩЕРОССИЙСКАЯ ОБЩЕСТВЕННАЯ ОРГАНИЗАЦИЯ  
«РОССИЙСКОЕ ОБЩЕСТВО ДЕРМАТОВЕНЕРОЛОГОВ  
И КОСМЕТОЛОГОВ»

## «ВЕСТНИК ДЕРМАТОЛОГИИ И ВЕНЕРОЛОГИИ»

Рецензируемый научно-практический журнал.

Основан в 1924 году.

Журнал зарегистрирован Федеральной службой по надзору за соблюдением законодательства в сфере массовых коммуникаций и охране культурного наследия.

Свидетельство о регистрации средства массовой информации  
ПИ № ФС77-60448 от 30.12.2014 г.

### Адрес редакции

107076, Москва, ул. Короленко, 3, стр. 6,  
ФГБУ «ГНЦДК» Минздрава России  
тел.: (499) 785-20-96  
e-mail: vestnik@cnikvi.ru  
www.vestnikdv.ru

### Менеджер по рекламе

тел.: (499) 785-20-21  
e-mail: ershova@cnikvi.ru

Редакция не несет ответственности за содержание рекламы.

Цена свободная.

Тираж 4600 экз.

Отпечатано в типографии «Буки-Веди»

Индекс для подписчиков — 72082

## Редакционная коллегия

### Главный редактор

Кубанова А. А.

### Заместитель главного редактора

Самцов А. В.

### Ответственный секретарь

Карамова А. Э.

### Научные редакторы

Заславский Д. В.

Соколовский Е. В.

### Редакционная коллегия

Аравийская Е. А. (С.-Петербург)

Бакулев А. Л. (Саратов)

Волнухин В. А. (Москва)

Дубенский В. В. (Тверь)

Иванов А. М. (С.-Петербург)

Кубанов А. А. (Москва)

Мартынов А. А. (Москва)

Новиков А. И. (Омск)

Олисова О. Ю. (Москва)

Охлопков В. А. (Омск)

Перламутров Ю. Н. (Москва)

Рахматулина М. Р. (Москва)

Сидоренко С. В. (С.-Петербург)

Тищенко А. Л. (Москва)

Утц С. Р. (Саратов)

## Международный редакционный совет

Jacek Szepietowski (Польша)

Jana Hercogova (Чехия)

Lasse R. Braathen

(Швейцария)

Torello Lotti (Италия)

Адаскевич В. П. (Беларусь)

Арифов С. С. (Узбекистан)

Балтабаев М. К. (Киргизия)

Батпенова Г. Р. (Казахстан)

Ешимов У. И. (Казахстан)

Знаменская Л. Ф. (Россия)

Иванов О. Л. (Россия)

Керимов С. Г. (Азербайджан)

Лукьянов А. М. (Беларусь)

Мавров Г. И. (Украина)

Молочков В. А. (Россия)

Рубинс А. Я. (Латвия)

Сабиров У. Ю. (Узбекистан)

Журнал входит в Перечень ведущих рецензируемых научных журналов и изданий, рекомендованных ВАК Минобрнауки России.

Электронная версия журнала «ВЕСТНИК ДЕРМАТОЛОГИИ И ВЕНЕРОЛОГИИ» размещена на сайте журнала [www.vestnikdv.ru](http://www.vestnikdv.ru) и сайте Научной электронной библиотеки [www.elibrary.ru](http://www.elibrary.ru).

Журнал «ВЕСТНИК ДЕРМАТОЛОГИИ И ВЕНЕРОЛОГИИ» включен в Российский индекс научного цитирования (РИНЦ), в базу данных Russian Science Citation Index на платформе Web of Science, Ulrich's Periodicals Directory, Biosis Previews Web of Science.

# VESTNIK

## DERMATOLOGII I VENEROLOGII

Scientific and Practical Peer-Reviewed Journal  
V. 94, No. 4, 2018



STATE RESEARCH CENTER OF DERMATOVENEROLOGY  
AND COSMETOLOGY, MINISTRY OF HEALTHCARE  
OF THE RUSSIAN FEDERATION



ALL-RUSSIAN PUBLIC ORGANIZATION  
«RUSSIAN SOCIETY OF DERMATOVENEROLOGISTS AND  
COSMETOLOGISTS»

### VESTNIK DERMATOLOGII I VENEROLOGII

Peer-Reviewed Scientific and Practical Journal.

Established in 1924.

The journal is registered with the Federal Service for Media Law  
Compliance and Cultural Heritage.

Certificate of Mass Media Registration PI No. ФС77-60448 dated  
December 30, 2014.

#### Editorial Address

Korolenko str. 3, bldg 6, 107076, Moscow  
tel.: (499) 785-20-96  
e-mail: [vestnik@cnikvi.ru](mailto:vestnik@cnikvi.ru)  
[www.vestnikdv.ru](http://www.vestnikdv.ru)

#### Advertising Manager

tel.: (499) 785-20-21  
e-mail: [ershova@cnikvi.ru](mailto:ershova@cnikvi.ru)

Materials or their fragments may be reprinted only as agreed upon  
with the Editorial Office in writing.

Free price.

Run: 4600 copies

Printed by "Buki-Vedi"

CODE FOR SUBSCRIBERS: 72082.

### Editorial Board

#### Editor-in-Chief

Kubanova A. A.

#### Deputy Editors-in-Chief

Samtsov A. V.

#### Executive Editor

Karamova A. E.

#### Science Editors

Zaslavsky D. V.  
Sokolovskiy E. V.

#### Editorial Board

Araviyskaya E. A. (St. Petersburg)  
Bakulev A. L. (Saratov)  
Volnukhin V. A. (Moscow)  
Dubensky V. V. (Tver)  
Ivanov A. M. (St. Petersburg)  
Kubanov A. A. (Moscow)  
Martynov A. A. (Moscow)  
Novikov A. I. (Omsk)  
Olisova O.Yu. (Moscow)  
Okhlopkov V. A. (Omsk)  
Perlamutrov Yu.N. (Moscow)  
Rakhmatulina M. R. (Moscow)  
Sidorenko S. V. (St. Petersburg)  
Tishchenko A. L. (Moscow)  
Utz S. R. (Saratov)

### International Advisory Board

Jacek Szepietowski (Poland)	Znamenskaya L. F. (Russia)
Jana Hercogova (Czech)	Ivanov O. L. (Russia)
Lasse R. Braathen (Switzerland)	Kerimov S. G. (Azerbaijan)
Torello Lotti (Italy)	Lukiyanov A. M. (Belarus)
Adaskevich V. P. (Belarus)	Mavrov G. I. (Ukraine)
Arifov S. S. (Uzbekistan)	Molochkov V. A. (Russia)
Baltabaev M. K. (Kyrgyzstan)	Rubins A.Ya. (Latvia)
Batpenova G. R. (Kazakhstan)	Sabirov U.Ju. (Uzbekistan)
Eshimov U. I. (Kazakhstan)	

The journal is on the List of the leading peer-reviewed scientific journals and editions recommended by the State Commission for Academic Degrees and Titles, Russian Ministry of Education and Science.

The online version of VESTNIK DERMATOLOGII I VENEROLOGII is published on the website [www.vestnikdv.ru](http://www.vestnikdv.ru) and on the website of the Scientific Online Library. Please visit [www.elibrary.ru](http://www.elibrary.ru) to learn how to get access to the journal.

VESTNIK DERMATOLOGII I VENEROLOGII is listed in the Russian Index of Scientific Quotes (RINTs), in the database of the Russian Science Citation Index on Web of Science, Ulrich's Periodicals Directory, Biosis Previews Web of Science.

## ОБЗОР ЛИТЕРАТУРЫ

М. Б. ДРОЖДИНА, С. В. КОШКИН  
Современный взгляд на клинику, диагностику и лечение доброкачественной семейной пузырчатки Гужеро — Хейли — Хейли. Обзор литературы

## НАУЧНЫЕ ИССЛЕДОВАНИЯ

Ю. В. МОЛОЧКОВА, А. Н. ХЛЕБНИКОВА, В. А. МОЛОЧКОВ,  
Л. Е. ГУРЕВИЧ, А. В. МОЛОЧКОВ  
Сравнительное изучение экспрессии протеина Ki67 при красном плоском лишаях слизистой оболочки полости рта и лейкоплакии

Е. А. СМЕРНОВА, О. Ю. ОЛИСОВА, Н. Г. КОЧЕРГИН  
Новая комбинированная наружная терапия торпидных форм розацеа

## В ПОМОЩЬ ПРАКТИЧЕСКОМУ ВРАЧУ

Н. Г. ЧЕРНОВА, Д. С. БАДМАЗАПОВА, А. М. КОВРИГИНА,  
А. Э. КАРАМОВА, А. А. ВОРОНЦОВА, М. Н. СИНИЦЫНА,  
Ю. В. СИДОРОВА, Л. А. ГРЕБЕНЮК, М. А. НЕФЕДОВА,  
Л. Ф. ЗНАМЕНСКАЯ, Е. Е. ЗВОНКОВ, В. Г. САВЧЕНКО  
Успешный опыт лечения первичной кожной анапластической крупноклеточной лимфомы, протекающей с распространенным поражением кожного покрова и легочной ткани

Е. В. СОКОЛОВСКИЙ, Г. Н. МИХЕЕВ, В. В. ЯСТРЕБОВ,  
А. П. ЛИТВИНОВ, А. В. ЩЕРБАТЫХ, В. А. СЕРЕДИНА  
Апликационная брахитерапия в лечении пациента с рецидивом саркомы Капоши спорадического типа

## НАБЛЮДЕНИЕ ИЗ ПРАКТИКИ

В. А. ОХЛОПКОВ, Е. А. ЗЫКОВА, О. В. ПРАВДИНА  
Синдром туберозного склероза: типичный случай редкого заболевания

Л. М. ЗУБАРЕВА, И. А. ЭЙДЕЛЬШТЕЙН, А. В. РОМАНОВ,  
В. В. ЕВСТАФЬЕВ, Р. С. КОЗЛОВ  
Клинический случай неуспеха терапии джозамицином у пациента с уретритом, вызванным *Mycoplasma genitalium*

ФАРМАКОТЕРАПИЯ  
В ДЕРМАТОВЕНЕРОЛОГИИ

М. М. ТЛИШ, Т. Г. КУЗНЕЦОВА, Ж. Ю. НААТЫЖ, Ф. А. ПСАВОК  
Микробная экзема: возможности коррекции на современном этапе

В. Р. ХАЙРУТДИНОВ, А. В. САМЦОВ  
Особенности терапии больных псориазом с метаболическим синдромом

Л. С. КРУГЛОВА, Д. Д. ПЕТРУНИН  
Влияние наружной противовоспалительной терапии на морфофункциональные характеристики эпидермального барьера. Оптимизация схем лечения атопического дерматита

## LITERATURE REVIEW

MARIANNA B. DROZHDINA, SERGEY V. KOSHKIN  
View of the clinic, diagnosis and treatment of familial benign pemphigus (Hailey — Hailey disease). Literature review

## SCIENTIFIC RESEARCHES

YULIA V. MOLOCHKOVA, ALBINA N. KHLEBNIKOVA,  
VLADIMIR A. MOLOCHKOV, LARISA E. GUREVICH,  
ANTON V. MOLOCHKOV  
Comparative study of Ki67 protein expression in oral lichen planus and leukoplakia

ELENA A. SMIRNOVA, OLGA YU. OLISOVA, NIKOLAY G. KOCHERGIN  
New combined topical therapy for refractory rosacea

## GUIDELINES FOR PRACTITIONERS

NATALIA G. CHERNOVA, DARIMA S. BADMAZHAPOVA,  
ALLA M. KOVRIGINA, ARFENYA E. KARAMOVA,  
ANASTASIA A. VORONTSOVA, MARINA N. SINITSINA,  
YULIA V. SIDOROVA, LYUBOV A. GREBENYUK, MARIA A. NEFEDOVA,  
LUDMILA F. ZNAMENSKAYA, EVHENY E. ZVONKOV,  
VALERY G. SAVCHENKO  
Successful experience in treating primary cutaneous anaplastic large cell lymphoma occurring with common lesions of the skin and lung tissue

EVGENY V. SOKOLOVSKIY, GEORGY N. MIKHEEV,  
VASILY V. IASTREBOV, ANDREY P. LITVINOV,  
ALENA V. SHCHERBATYKH, VERA A. SEREDINA  
Application of surface brachytherapy in treatment of classic Kaposi's sarcoma relapse

## CLINICAL CASES

VITALY A. OKHLOPKOV, ELENA A. ZYKOVA, OLGA V. PRAVDINA  
Tuberous sclerosis syndrome: a typical case of a rare disease

LYUDMILA M. ZUBAREVA, INNA A. EYDEL'SHTEYN, ANDREY V.  
ROMANOV, VLADIMIR V. EVSTAF'EV, ROMAN S. KOZLOV  
Clinical case of failure of josamycin in a patient with urethritis caused by *Mycoplasma genitalium*

DRUG TREATMENT  
IN DERMATOVENEROLOGY

MARINA M. TLISH, TAI SIYA G. KUZNETSOVA, ZHANNA YU. NAATYZH,  
FATIMA A. PSAVOK  
Microbial eczema: possibilities of correction at the present stage

VLADISLAV R. KHAIRUTDINOV, ALEXEY V. SAMTSOV  
Features of treatment of patients with psoriasis with metabolic syndrome

LARISA S. KRUGLOVA, DMITRY D. PETRUNIN  
Impact of topical anti-inflammatory therapy on morpho-functional characteristics of epidermal barrier. Optimization of atopic dermatitis treatment schedules

7

15

21

30

43

49

55

60

68

73



# ВЕСТНИК ДЕРМАТОЛОГИИ И ВЕНЕРОЛОГИИ

I полугодие 2019 года

в каталоге агентства  
«Роспечать»

**«Газеты. Журналы»**  
во всех отделениях  
связи России

Индекс  
подписки

**72082**

## АЭРОЗОЛИ для наружного применения



Информация только для специалистов

- Современная, удобная форма аэрозоля
- Отсутствие механического раздражения на коже
- Проникновение в труднодоступные места
- Низкая стоимость терапии

### Аэрозоль:

Удобство использования, даже в труднодоступных местах	+
Отсутствие механического раздражения	+
Местное охлаждение и облегчение при зуде и жжении	+
Равномерное нанесение тонкого слоя	+
Стерильность продукта во время использования	+
Экономное расходование	+

Регистрационный номер: Оксикорт – П18012454/01; дата регистрации 19.11.2007; Полькортолон ТС – П18012544/01; дата регистрации 19.11.2007; Неомидин – ЛП-001197; дата регистрации 2011-11-11



### Оксикорт (Oxycort)

Гидрокортизон + Окситетрациклин  
(*Oxytetracycline hydrochloridum + Hydrocortisonum*)  
– аэрозоль для наружного применения, 55 мл.

**Показания к применению:** аллергические заболевания кожи, осложненные вторичной бактериальной инфекцией (крапивница, экзема); заболевания кожи, вызванные чувствительными к окситетрациклину микроорганизмами, а также смешанные инфекции (импетиго, фурункулёз, фолликулит, множественные абсцессы, рожистое воспаление др.); ожоги и отморожения I степени; вторичные инфекции после укусов насекомых.



### Полькортолон ТС (Polcortolon TC)

Тетрациклин + Триамцинолон  
(*Tetracycline + Triamcinolone*)  
– аэрозоль для наружного применения, 30 мл.




**Показания к применению:** аллергические заболевания кожи, осложненные вторичной бактериальной инфекцией (импетиго, фурункулёз, фолликулит, гидраденит, рожистое воспаление и др.), заболевания кожи, вызванные чувствительными к тетрациклину микроорганизмами, а также смешанные инфекции (крапивница, atopический дерматит, экзема).



### Неомицин (Neomycin)

Неомицин  
(*Neomycin*)  
– аэрозоль для наружного применения, 1,172%

**Показания к применению:** Инфекционно-воспалительные заболевания кожи, вызванные чувствительными к неомицину микроорганизмами (в т.ч. фурункулёз, контактно-аллергический импетиго); Инфицированные ожоги и обморожения I и II степени.



## Календарный план научно-практических мероприятий, организуемых РОДВК в 2019 году

**КРАСНОДАР** • IX Конференция дерматовенерологов и косметологов Южного федерального округа. Заседание Профильной комиссии по дерматовенерологии и косметологии Экспертного совета в сфере здравоохранения Минздрава России.  
28–29 марта

**САМАРА** • VIII Конференция дерматовенерологов и косметологов Самарской области.  
19 апреля

**ВЛАДИКАВКАЗ** • IV Конференция дерматовенерологов и косметологов Северо-Кавказского федерального округа.  
17 мая

**САРАТОВ** • VI научно-практическая конференция дерматовенерологов «Григорьевские чтения».  
30–31 мая

**МОСКВА** • XIX Всероссийский съезд дерматовенерологов и косметологов.  
18–21 июня

**ПЕТРОЗАВОДСК** • VIII Конференция дерматовенерологов и косметологов Северо-Западного федерального округа.  
6 сентября

**РЯЗАНЬ** • III Конференция дерматовенерологов и косметологов Центрального федерального округа.  
13 сентября

**АЛУШТА** • V Конференция дерматовенерологов и косметологов Крыма.  
27 сентября

**НОВОСИБИРСК** • IX Конференция дерматовенерологов и косметологов Сибирского федерального округа.  
17–18 октября

**САНКТ-ПЕТЕРБУРГ** • XIII Научно-практическая конференция дерматовенерологов и косметологов «Санкт-Петербургские дерматологические чтения».  
24–26 октября

**КАЗАНЬ** • IX Конференция дерматовенерологов и косметологов Приволжского федерального округа. Заседание Профильной комиссии по дерматовенерологии и косметологии Экспертного совета в сфере здравоохранения Минздрава России.  
14–15 ноября

# ТЕТРАДЕРМ®

крем для наружного применения

## ПЕРВЫЙ КОМБИНИРОВАННЫЙ ГКС, СПОСОБСТВУЮЩИЙ РЕГЕНЕРАЦИИ КОЖИ

- Оригинальный 4-х компонентный препарат
- Современные действующие вещества
- Полноценная схема лечения инфицированных дерматозов в одном средстве

### Мометазон

нефторированный  
глюкокортикоид  
3 класса

### Эконазол

современный  
противогрибковый  
компонент

### Гентамицин

эффективный  
антибактериальный  
компонент

### Декспантенол

противовоспалительное  
регенерирующее  
средство

*Больше,  
чем лечение!*



ЛАУРЕАТ 2017



Производитель:  
АО «ВЕРТЕКС», 199106, Россия,  
Санкт-Петербург, В.О., 24-я линия, д. 27А.

Горячая линия: 8-800-2000-305  
(звонок по России бесплатный)  
www.vertex.spb.ru

РЕКЛАМА

**ВЕРТЕКС**  
ФАРМАЦЕВТИЧЕСКАЯ  
КОМПАНИЯ





<https://doi.org/10.25208/0042-4609-2018-94-4-7-14>

# Современный взгляд на клинику, диагностику и лечение доброкачественной семейной пузырчатки Гужеро — Хейли — Хейли. Обзор литературы

Дрождина М. Б.\*, Кошкин С. В.

Кировский государственный медицинский университет Министерства здравоохранения Российской Федерации  
610027, Российская Федерация, г. Киров, ул. К. Маркса, д. 112

Описаны современные представления о предрасполагающих факторах, особенностях гистологических и генетических изменений, роли кодирующего мутантного гена АТР2С1, локализованного на хромосоме 3 в патогенезе доброкачественной семейной пузырчатки Гужеро — Хейли — Хейли. Представлены диагностические критерии, дифференциальная диагностика с другими заболеваниями и современные методики лечения данного заболевания.

Ключевые слова: **доброкачественная семейная пузырчатка Гужеро — Хейли — Хейли, кодирующий мутантный ген АТР2С1, адгезивные свойства кератиноцитов, секреторный путь фермента  $Ca^{2+}/Mn^{2+}$  АТФазы (hSPCA1)**

Конфликт интересов: авторы заявляют об отсутствии потенциального конфликта интересов, требующего раскрытия в данной статье.

Для цитирования: Дрождина М. Б., Кошкин С. В. Современный взгляд на клинику, диагностику и лечение доброкачественной семейной пузырчатки Гужеро — Хейли — Хейли. Обзор литературы. Вестник дерматологии и венерологии. 2018;94(4):7–14. <https://doi.org/10.25208/0042-4609-2018-94-4-7-14>



# View of the clinic, diagnosis and treatment of familial benign pemphigus (Hailey — Hailey disease). Literature review

Marianna B. Drozhkina\*, Sergey V. Koshkin

---

Kirov State Medical University  
K Marks str., 112, Kirov, 610027, Russian Federation

The article describes modern views on predisposing factors, histological and genetic changes, the role of ATP2C1 encoding a mutant gene, localized on chromosome 3 in the pathogenesis of Hailey — Hailey disease. Diagnostic criteria, differential diagnostics with other diseases and methods of modern treatment of this disease are presented.

**Keywords:** Hailey — Hailey disease, encoding the mutant gene ATP2C1, adhesive properties of keratinocytes, secretory path of the enzyme Ca<sup>2+</sup>/Mn<sup>2+</sup> ATPase (hSPCA1)

Conflict of interest: the authors state that there is no potential conflict of interest requiring disclosure in this article.

For citation: Drozhkina M. B., Koshkin S. V. View of the clinic, diagnosis and treatment of familial benign pemphigus (Hailey — Hailey disease). Literature review. Vestnik Dermatologii i Venerologii. 2018;94(4):7–14.  
<https://doi.org/10.25208/0042-4609-2018-94-4-7-14>

---

Доброкачественная семейная пузырчатка Гужеро — Хейли — Хейли первоначально была описана H. Gougerot в 1933 году, несколько позднее опубликовали результаты своих наблюдений и предложили название болезни братья H. Hailey и H. Hailey (1939) [1]. Это хронически рецидивирующее заболевание, передающееся аутосомно-доминантно с неполной пенетрацией генов. Примерно 2/3 пациентов с данным диагнозом имеют семейный анамнез, 1/3 случаев — спорадические [2]. Описаны многочисленные внутрисемейные фенотипические вариации заболевания, а также отсутствие четких корреляций генотип — фенотип. Это свидетельствует о том, что влияние факторов окружающей среды и/или других генетических факторов может модифицировать клиническую картину заболевания.

Точные данные о распространенности доброкачественной семейной пузырчатки отсутствуют. Имеется информация о частоте встречаемости заболевания среди индийцев: 1:50 000 [3]. Мужчины и женщины одинаково часто страдают доброкачественной семейной пузырчаткой [2]. Как правило, заболевание дебютирует в подростковом возрасте или до 40 лет, хотя, крайне редко, встречаются случаи начала заболевания в детском возрасте (рис. 1). Высыпания преимущественно располагаются в кожных складках, на участках трения кожных покровов, зачастую характеризуются зловонным запахом. Доброкачественная семейная пузырчатка провоцируется потоотделением, ультрафиолетовым облучением, травматизацией, воздействием тепла. Высыпания крайне редко можно обнаружить на открытых участках кожного покрова. Обычно заболевание обостряется в летнее время, в зимнее наблюдается неполная ремиссия. Опасение вызывает часто присоединяющееся вторичное инфицирование, бактериальное, микотическое или герпетическое, требующее назначения антибактериальной или противовирусной терапии. Это заболевание, безусловно, снижает качество жизни пациентов, но не является угрожающим фатальными последствиями.

Средняя продолжительность жизни пациентов с доброкачественной семейной пузырчаткой не отличается от таковой в обычной популяции.

Однозначно доказанной теории возникновения доброкачественной семейной пузырчатки в настоящее время не существует. Известно лишь, что в патогенезе заболевания важная роль отводится нарушению адгезивных свойств кератиноцитов. Кератиноциты удерживаются друг с другом посредством десмосом и адгезивных соединений. Эти соединения состоят из кальций-связывающих трансмембранных гликопротеинов, которые отвечают за клеточную адгезию. Общий дефект адгезии кератиноцитов, по-видимому, является вторичным по отношению к первичному дефекту белка кальциевого насоса ATP2C1. ATP2C1 кодирует секреторную  $\text{Ca}^{2+}/\text{Mn}^{2+}$  АТФазу (hSPCA1). Мутантный белок ATP2C1 при семейной доброкачественной пузырчатке Гужеро — Хейли — Хейли вызывает потерю чувствительности рецепторов к связыванию и переносу ионов  $\text{Ca}^{2+}$  и  $\text{Mn}^{2+}$ . Как следствие, нарушается процесс фосфорилирования молекул адгезии [4, 5]. Низкий уровень  $\text{Ca}^{2+}$  в аппарате Гольджи вызывает нарушение процессов обработки белка, в частности дезорганизацию функционирования десмоглеина и белков адгезии (кадгедринов) [3]. Следствием всех

этих процессов является интраэпидермальный акантолиз, и проявляется клиника доброкачественной семейной пузырчатки. При акантолизе кератиноциты получили сравнение с «ветхой кирпичной стеной» (ряд десмосомальных контактов кератиноцитов не утрачен, они удерживают клетки между собой, как часть неразрушенной цементной кладки). Патогистологическая картина на ранних стадиях заболевания выявляет лакуны, сформированные супрабазальными щелями и акантолитическими клетками, выстилающими стенки щелей и свободно в них лежащими. Лакуны постепенно превращаются в широкие акантолитические интраэпидермальные полости. Нередко имеется эпидермальная гиперплазия за счет удлинения и разветвления эпидермальных выростов [6]. Акантолитические клетки при доброкачественной семейной пузырчатке Гужеро — Хейли — Хейли также имеют ряд особенностей: четко очерченное ядро, сохранившуюся яркочерную цитоплазму. Типичные «круглые тельца» и «зерна» встречаются редко [6].

В 2009 году было проведено исследование пациентов с доброкачественной семейной пузырчаткой, которое показало, что содержание  $\text{Ca}^{2+}$  в базальных кератиноцитах значительно снижено по сравнению с кожей здоровых людей, кроме того, в этом исследовании было выявлено нарушение преобразования кератина 14 в кератин 10 [7]. Переход кератина 14 в кератин 10 при доброкачественной семейной пузырчатке Гужеро — Хейли — Хейли и при болезни Дарье является аномальным. Отвечают за этот процесс кератиноциты, экспрессирующие цитокератин, которые обычно не выявляются в нормальном эпидермисе, а при вышеуказанных заболеваниях выявляются в большом количестве. Авторы выдвинули гипотезу, что нарушенный градиент кальция связан с изменениями рецепторов АТФ, и, как следствие, нарушается экспрессия цитокератина, усиливается аномальный переход кератина 14 в кератин 10, что приводит к реализации клиники болезни Дарье и доброкачественной семейной пузырчатки Гужеро — Хейли — Хейли.

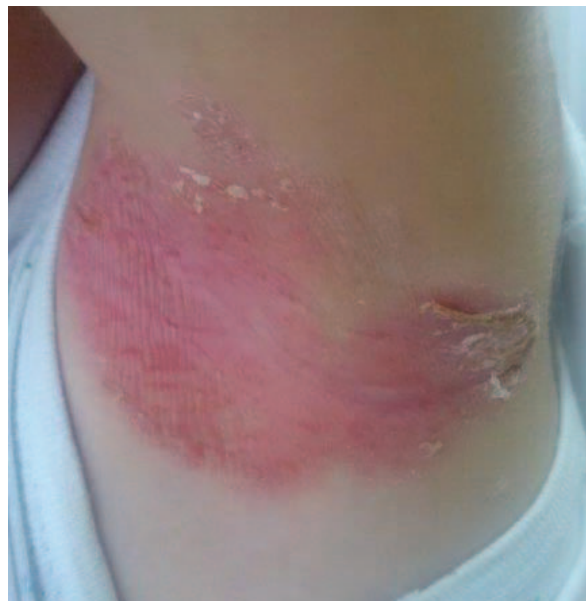

Рис. 1. Дебют доброкачественной семейной пузырчатки в детском возрасте  
Fig. 1. Debut of benign pemphigus in childhood

Изучение семейных и спорадических случаев семейной доброкачественной пузырчатки в китайской популяции выявило ряд мутаций, рассеянных по всему гену АТР2С1 [8, 5]. На сегодняшний день установлено не менее 81 различной мутации.

Клиника хронической доброкачественной семейной пузырчатки характеризуется появляющимися на неизменённой или слегка гиперемизированной коже буллёзных высыпаний, которые локализуются преимущественно в области естественных складок: подмышечных, паховых, бедренных, межъягодичных, под молочными железами (рис. 2, 3). Реже поражаются боковые поверхности шеи, внутренняя поверхность бедер, половые органы. Появляются тонкостенные пузыри, которые могут быть сгруппированы. Пузыри, как правило, небольших размеров с серозным содержимым, без субъективной симптоматики. На месте легко вскрывающихся пузырей образуются эрозии, на поверхности которых возникают серозно-гнойные слоистые корки, напоминающие

импетиго. Учитывая то, что пузыри быстро вскрываются, обнаружить их обычно не удастся. Диаметр эрозий с ровными или полициклическими очертаниями может составлять 10 см и более, они могут сопровождаться зловонным запахом. По периферии очага поражения нередко видны вялые пузыри и мелкие единичные эрозии с обрывками покрышек пузырей. Поверхность очагов в складках кожи мацерирована, покрыта глубокими извилистыми трещинами, напоминающими мозговые извилины (рис. 4), что является патогномичным клиническим признаком заболевания. Очень часто присоединяется вторичная стафилококковая и кандидозная инфекция (рис. 5). Своевременное назначение антибиотикотерапии обеспечивает достаточно быстрый успех в лечении. В мазках-отпечатках с поверхности эрозий обнаруживают акантолитические клетки, которые, в отличие от акантолитических клеток Тцанка при истинной пузырчатке, характеризуются отсутствием дегенеративных изменений. При хронической доброкачествен-

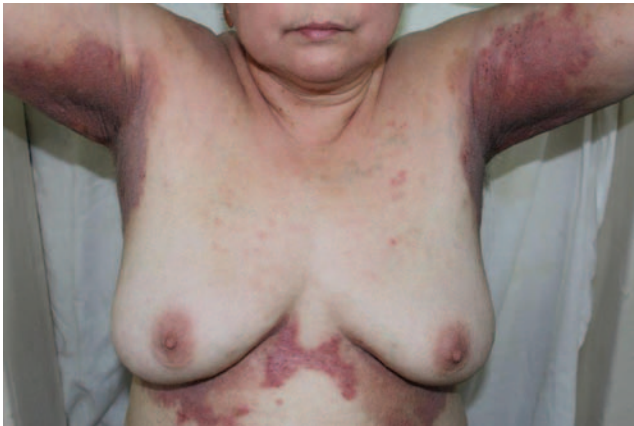

Рис. 2. Типичные высыпания в подмышечных складках и под молочными железами  
Fig. 2. Typical rash in the axillary folds and under the mammary glands

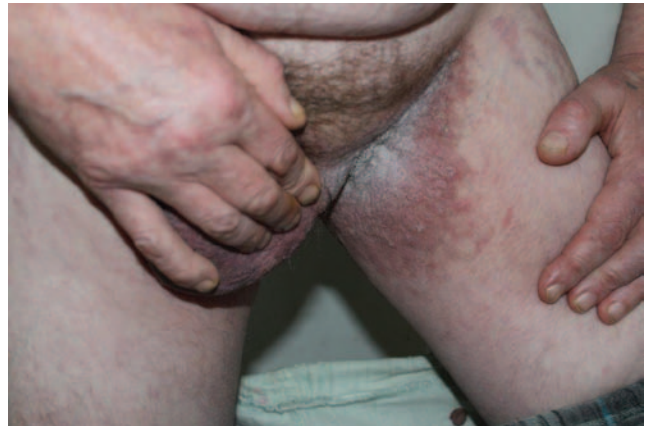

Рис. 3. Типичные высыпания в пахово-бедренных складках  
Fig. 3. Typical rash in inguinal-femoral folds

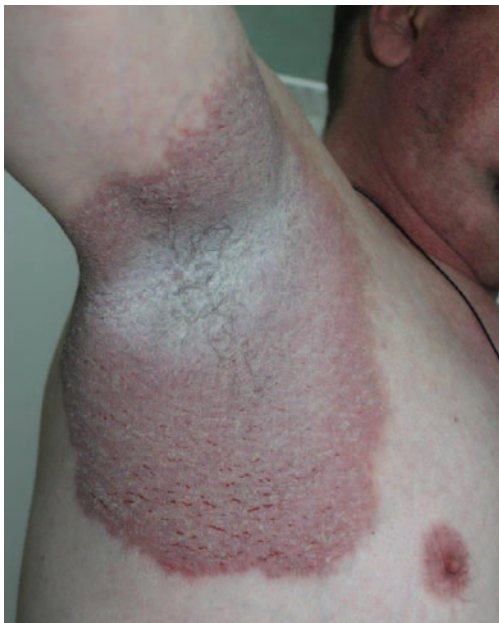

Рис. 4. «Мозговые извилины» в области высыпаний  
Fig. 4. "Brain gyri" in the area of rashes

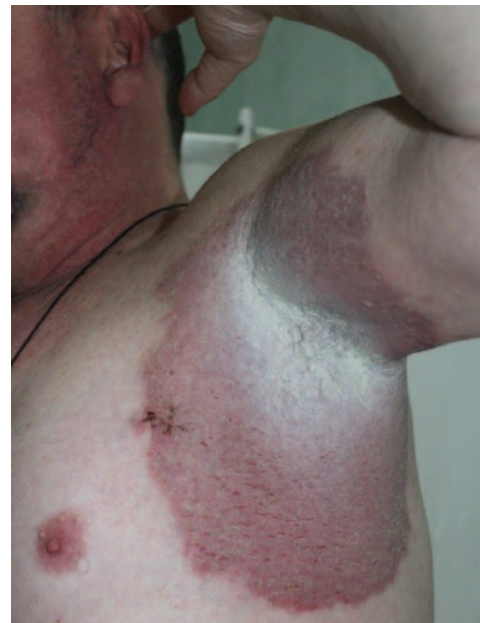

Рис. 5. Присоединение вторичной инфекции  
Fig. 5. Accession of a secondary infection

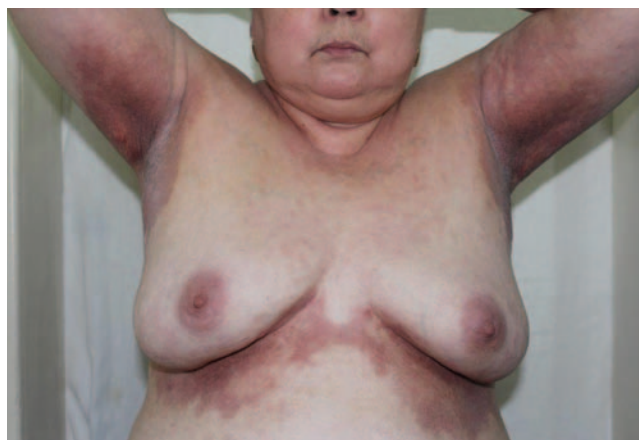

Рис. 6. Гиперпигментация в области разрешившихся высыпаний  
Fig. 6. Hyperpigmentation in the area of resolved lesions

ной семейной пузырчатке акантолитические клетки сохраняют жизнеспособность и, в конечном итоге, достигая покрывки пузыря, ороговевают [3]. Положительный симптом Никольского определяется лишь у части больных в пределах очагов поражения. Слизистые оболочки и конъюнктивы, как правило, не поражаются. Около 70 % пациентов с данным заболеванием демонстрируют продольную лейконихию (бессимптомные белые продольные полосы на ногтях) [9]. Заболевание длится десятилетиями, сопровождается рецидивами (преимущественно в летнее время) и ремиссиями. При этом самочувствие больных не страдает, а летальные исходы даже при генерализованных формах дерматоза не наблюдаются. Обычно при разрешении очагов поражения на их месте возникают папулы или вегетации с явлениями ороговения и длительное время остается гиперпигментация (рис. 6).

Интересные результаты были получены и при проведении отечественных исследований пациентов с доброкачественной семейной пузырчаткой Гужеро — Хейли — Хейли —

Хейли. Авторы доказали, что наличие слабоаффинных IgG-аутоантител и растворимых иммунных комплексов в межклеточной связывающей субстанции эпидермиса с вовлечением системы комплемента свидетельствуют о причастности иммунной системы к развитию данного заболевания, что подтверждается клинически положительной динамикой при назначении иммуносупрессивной терапии [10].

В плане дифференциальной диагностики интересно сравнение доброкачественной семейной пузырчатки Гужеро — Хейли — Хейли с болезнью Дарье. Помимо анамнестических (более раннее начало преимущественно в детском возрасте) и клинических различий данных заболеваний (локализация очагов поражения на коже шеи, груди, лица, а не в естественных складках, как при доброкачественной семейной пузырчатке, множественный характер узелковых высыпаний), различий в гистологической картине (при буллезной форме болезни Дарье в отличие от хронической доброкачественной семейной пузырчатки в эпидермисе наблюдаются «круглые тела» и «зерна», отсутствие пальцевидных вдавлений в эпидермис отечных сосочков дермы), решающее значение в дифференциальной диагностике играет выявление генетических мутаций, кодирующих данные заболевания: при семейной пузырчатке мутация в гене ATP2C1, локализованном на хромосоме 3, весьма схожа с дефектом гена при болезни Дарье, при которой также определяется дефект кальциевого насоса, но кодируется этот дефект мутацией гена ATP2A2 [5, 11]. Кроме того, при болезни Гужеро — Хейли — Хейли выявлен единый мутантный ген с так называемым «акантолитическим дерматозом складок нижних конечностей» (ATP2C1), в результате чего можно предположить, что данное заболевание может быть вариантом болезни Гужеро — Хейли — Хейли [12]. С «акантолитическим дерматозом складок нижних конечностей» авторы статьи столкнулись в ходе своих клинических наблюдений впервые, поэтому позволили себе предложить название нового заболевания. Гипотеза о единстве

Таблица 1. Дифференциально-диагностические критерии интертригинозных поражений кожи при различных заболеваниях [15]  
Table 1. Differential diagnostic criteria for intertriginous skin lesions in various diseases [15]

Заболевание	Дифференциально-диагностические критерии
Доброкачественная семейная пузырчатка Гужеро — Хейли — Хейли	<ul style="list-style-type: none"> <li>• Эрозированные бляшки, расположенные на эритематозном фоне в складках кожи</li> <li>• Корки, мацерация, трещины по типу «мозговых извилин»</li> <li>• Зрелый возраст дебюта (30–40 лет)</li> <li>• Продольная лейконихия</li> </ul>
Кандидоз кожных складок	<ul style="list-style-type: none"> <li>• Четко отграниченные эритематозные пятна</li> <li>• Множество папул и пустул по периферии основного очага</li> <li>• Белесоватый налет на поверхности элементов</li> <li>• Положительная проба с гидроксидом калия</li> </ul>
Интертригинозный псориаз	<ul style="list-style-type: none"> <li>• Гиперемированные, четко отграниченные бляшки</li> <li>• Ярко-розовый цвет</li> <li>• Гладкая, влажная, мацерированная поверхность, ± трещины</li> <li>• Частое вовлечение других участков гладкой кожи и ногтей</li> <li>• Феномен стеаринового пятна не воспроизводится</li> </ul>
Эпидермофития	<ul style="list-style-type: none"> <li>• Хорошо отграниченные эритематозные бляшки</li> <li>• Просветленный центр и валикообразно приподнятый край</li> <li>• Наличие пустул, папул или пузырьков на периферии очага</li> </ul>
Эритразма	<ul style="list-style-type: none"> <li>• Красновато-коричневые пятна с тенденцией к слиянию</li> <li>• Четкие границы очагов</li> <li>• Кораллово-красное свечение под лампой Вуда (коринебактерия)</li> <li>• Зеленое свечение под лампой Вуда (синегнойная палочка)</li> </ul>
Себорейный дерматит	<ul style="list-style-type: none"> <li>• Четко отграниченные эритематозные очаги</li> <li>• Эрозии и трещины</li> <li>• Желтые жирные корки-чешуйки</li> </ul>

генеза некоторых дерматологических заболеваний является весьма интересной, так как это далеко не первый случай, когда при различных дерматологических нозологиях определяется одинаковый кодирующий мутантный ген. Таким образом, была, например, доказана ассоциация эпидермолитического ихтиоза и эритрокератодермии симметричной Готтрона. У этих, казалось бы, гетерогенных заболеваний были выявлены единые кодирующие мутантные гены, KRT1 и KRT10, что позволило авторам доказать, что эритрокератодермия симметричная Готтрона является разновидностью эпидермолитического ихтиоза, а не самостоятельным заболеванием [13, 14].

Дифференциально-диагностические критерии доброкачественной семейной пузырчатки Гужеро — Хейли — Хейли с другими заболеваниями представлены в таблице 1.

Дифференциально-диагностические гистологические критерии доброкачественной семейной пузырчатки Гужеро — Хейли — Хейли и вульгарной пузырчатки также имеют ряд характерных особенностей [16], которые представлены в таблице 2.

Лечение доброкачественной семейной пузырчатки Гужеро — Хейли — Хейли в настоящее время начинают с применения топических стероидов и топических антибактериальных средств (табл. 3).

В случае назначения антибиотикотерапии предпочтение отдается макролидам и тетрациклинам. Поддерживающая терапия осуществляется местным применением такролимуса [18].

Пациентам, торпидным к проводимой терапии, назначался дапсон, метотрексат, ретиноиды [19] (изотретиноин или ацитретин) и этретинат. Данные методики лечения не показали выраженного стойкого эффекта.

Таблица 2. Дифференциально-диагностические гистологические признаки доброкачественной семейной пузырчатки Гужеро — Хейли — Хейли и вульгарной пузырчатки [17]  
Table 2. Differential diagnostic and histological signs of Gougerot — Hailey — Hailey's benign familial pemphigus and Pemphigus vulgaris [17]

Критерии	Доброкачественная семейная пузырчатка Гужеро — Хейли — Хейли	Вульгарная пузырчатка
Акантолиз	Выраженный, протяженный, с вовлечением большинства слоев эпидермиса. Эпителий придатков кожи не поражен	Локализован преимущественно на супрабазальном уровне, распространяется на эпителий придатков кожи
Акантолитические клетки	Полигональные и дискератотичные, с образованием участков «ветхой кирпичной стены». Отсутствуют признаки дегенеративных изменений в акантолитических клетках. Сохраняя жизнеспособность, достигают покрывки пузыря и ороговевают	Дегенеративные изменения, дискератоз отсутствует
Эпидермис	Гиперплазия с удлинением и разветвлением выростов эпидермиса	В процесс не вовлекается или определяются единичные участки акантолиза
Корко-чешуйки	Присутствуют в большом количестве	Как правило, отсутствуют
Реакция прямой иммунофлюоресценции	Отрицательная	Положительная: выявляются межклеточные отложения IgG и/или компонента (C3 фракция) на поверхности кератиноцитов

Таблица 3. Принципы терапии доброкачественной семейной пузырчатки Гужеро — Хейли — Хейли [15]  
Table 3. Therapeutic principles of Gougerot — Hailey — Hailey's benign familial pemphigus [15]

Индивидуализированная комбинированная терапия		Уровень доказательности	
Топические стероиды, ингибиторы кальциневрина	Острая фаза	Клобетазол	IIA, III
	Поддерживающая терапия	Такролимус	IIA, III
Дополнительно			
Антибиотики	Первая линия: местное лечение	Клиндамицин Гентамицин Мупироцин Кетоконазол	IIA, III
		Доксициклин	IIA, III
Торпидность к проводимой терапии	Вторая линия: системная	Дапсон Эритромицин Пенициллин	III
		Иссечение	IIA, III
		Ботулотоксин А	IIA, III
		Дермabrasия Лазеротерапия Узкополосное ультрафиолетовое облучение	III
Общие мероприятия		Отбеливание и хлоргексидиновые ванны	V
		Диета, снижение веса	V
		Свободная одежда	V
		Борьба с гипергидрозом	V
		Избегать пребывания в жарком и влажном климате	V

Методики применения иммуносупрессантов (метотрексат, циклоспорин) [20–23], хоть и уменьшают симптомы воспаления (боли, отеки, скованность), но с точки зрения стойкого терапевтического эффекта являются спорными. Ни одно крупномасштабное исследование не предлагает четкого доказательного подхода к иммуносупрессивной терапии при лечении доброкачественной семейной пузырчатке. Поскольку неблагоприятные последствия могут быть тяжелыми и иногда даже смертельными, такие методы лечения должны инициироваться осторожно и взвешенно.

Применение дапсона связывают в первую очередь с его бактерицидным и бактериостатическим эффектом. Его противовоспалительный механизм действия, скорее всего, связан с ингибированием нейтрофилов путем подавления галогенид-миелопероксидазной системы.

В тяжелых случаях течения заболевания был отмечен хороший эффект от применения фотодинамической терапии с 5-аминолевулиновой кислотой [24].

Интересные результаты были получены при применении низких доз инъекций ботулотоксина А [25–28]. Контроль гипергидроза, который усугубляет семейную доброкачественную пузырчатку Гужеро — Хейли, может быть механизмом этого нестандартного подхода к терапии данного заболевания. Ремиссии

продолжительностью не менее 12 месяцев были достигнуты с использованием только ботулинического токсина.

Также имеются сообщения об использовании гликопирролата для лечения семейной доброкачественной пузырчатки с целью контроля за потоотделением. Это препарат растительного происхождения с антихолинергическим эффектом. В отличие от химических аналогов, препарат имеет короткий период полувыведения и, как следствие, оказывает меньшее влияние на центральную нервную систему [29].

Опубликованы данные о пероральном применении системного ацитретина [30], а также внутримышечных инъекциях алекацепта [31], дающие хороший терапевтический эффект при семейной доброкачественной пузырчатке. Имеются сообщения о применении кадексомера иодида [32]. Из физиотерапевтических процедур применяется узкополосная ультрафиолетовая фототерапия Б, лазерная абляция, дермабразия [33–35].

Представленный обзор литературы демонстрирует современные возможности диагностики и лечения доброкачественной семейной пузырчатки Гужеро — Хейли — Хейли, практикуемые в других странах, и диктует необходимость обсуждения внесения корректировок в стандарты оказания специализированной медицинской помощи пациентам с данным заболеванием. ■

## Литература/References

1. Елькин В. Д., Митрюковский Л. С., Седова Т. Г. Избранная дерматология. Редкие дерматозы и дерматологические синдромы. Иллюстрированный справочник по диагностике и лечению дерматозов. Пермь, 2004. 946 с. + вкл. 197 с.: 537–538. [Elkin V. D., Mityukovsky L. S., Sedova T. G. Selected dermatology. Rare dermatosis and dermatological syndromes. Illustrated reference book on the diagnosis and treatment of dermatosis. Perm, 2004. 946 p. + incl. 197 p.: 537–538. (In Russ.)]
2. Nilofar Diwan, Nidhi Jivani, Pragya Nair. Hailey — Hailey disease: 2 case reports. *J of Evolution of Med and Dent Sci.* 2015;4(63):11083–11089. DOI: 10.14260/jemds/2015/1597
3. Nidhi Yadav, Bhushan Madke, Sumit Kar, Kameshwar Prasad, Nitin Gangane. Hailey — Hailey disease. *Indian Dermatol Online J.* 2016 Mar-Apr;7(2):147–148. DOI: 10.4103/2229-5178.178090
4. Fairclough R. J., Dode L., Vanoevelen J. et al. Effect of Hailey — Hailey Disease mutations on the function of a new variant of human secretory pathway Ca<sup>2+</sup>/Mn<sup>2+</sup>-ATPase (hSPCA1). *J Biol Chem.* 2003 Jul 4;278(27):24721–24730.
5. Foggia L., Aronchik I., Aberg K., Brown B., Hovnanian A., Mauro T. M. Activity of the hSPCA1 Golgi Ca<sup>2+</sup> pump is essential for Ca<sup>2+</sup>-mediated Ca<sup>2+</sup> response and cell viability in Darier disease. *J Cell Sci.* 2006 Feb 15;119:671–679.
6. Самцов А. В., Белоусова И. Э. Буллезные дерматозы. Монография. Москва, 2012. 144 с.: 15–16. [Samtsov A. V., Belousov I. E. Bullous dermatoses. Monograph. Moscow, 2012. 144 p. : 15–16. (In Russ.)]
7. Leinonen P. T., Hagg P. M., Peltonen S. et al. Reevaluation of the normal epidermal calcium gradient, and analysis of calcium levels and ATP receptors in Hailey — Hailey and Darier epidermis. *J Invest Dermatol.* 2009 Jun;129(6):1379–1387.
8. Meng L., Gu Y., Du X. F., Shao M. H., Zhang L. L., Zhang G. L. et al. Two novel ATP2C1 mutations in patients with Hailey — Hailey disease and a literature review of sequence variants reported in the Chinese population. *Genet Mol Res.* 2015 Dec 29;14(4):19349–19359.
9. Burge S. Hailey — Hailey disease: the clinical features, response to treatment and prognosis. *Br J Dermatol.* 1992;126(3):275–282.
10. Махнева Н. В., Давиденко Е. Б., Черныш Е. С., Белецкая Л. В. Доброкачественная семейная хроническая пузырчатка Гужеро — Хейли — Хейли в аспекте иммунопатологии. Российский журнал кожных и венерических болезней. 2014;(2):32–36. [Makhneva N. V., Davidenko E. B., Chernysh E. S., Beletskaya L. V. Gougerot — Hailey — Hailey's benign familial chronic pemphigus in the aspect of immunopathology. *Russian Journal of Skin and Sexually Transmitted Diseases.* 2014;(2):32–36. (In Russ.)]
11. Leinonen P. T., Hagg P. M., Peltonen S. et al. Reevaluation of the normal epidermal calcium gradient, and analysis of calcium levels and ATP receptors in Hailey — Hailey and Darier epidermis. *J Invest Dermatol.* 2009 Jun;129(6):1379–13787.
12. Lipoff J. B., Mudgil A. V., Young S., Chu P., Cohen S. R. Acantholytic dermatosis of the crural folds with ATP2C1 mutation is a possible variant of Hailey — Hailey Disease. *J Cutan Med Surg.* 2009 May-Jun;13(3):151–154.
13. Eskin-Schwartz M., Drozhkina M., Sarig O., Koshkin S. et al. Epidermolytic Ichthyosis Sine Epidermolysis. *Am J Dermatopathol.* 2017;0:1–5.
14. Кошкин С. В., Черных Т. В., Евсеева А. Л., Рябова В. В., Рябов А. Н. Ламеллярный врожденный ихтиоз. Вестник дерматологии и венерологии. 2016;(5):44–50. [Koshkin S. V., Chernykh T. V., Evseeva A. L., Ryabova V. V., Ryabov A. N. Congenital lamellar ichthyosis. *Vestnik Dermatologii i Venerologii.* 2016;(5):44–50. (In Russ.)]
15. Villacorta M., Smirnov B. P., Conde J. M., Nousari C. H. Hailey — Hailey Disease Masquerading as Intertriginous Candidiasis for 10 years. *J of the American Osteopathic College of Dermatology.* 2016 Jun;35:30–33.

16. Дрождина М. Б., Кошкин С. В. Современный взгляд на клинику, диагностику и лечение вульгарной пузырчатки. Презентация случаев. Иммунопатология, аллергология, инфектология. 2017;(3):6–12. [Drozhhdina M. B., Koshkin S. V. A modern view on the clinic, diagnosis and treatment of Pemphigus vulgaris. Presentation of cases. Immunopathology, allergology, infectology. 2017;(3):6–12. (In Russ.)]
17. Megahed M. Histopathology of Blistering Diseases — With Clinical, Electron Microscopic, Immunological and Molecular Biological Correlations Textbook and Atlas. Berlin, Heidelberg: Springer Verlag, 2004:174–222.
18. Rabeni E. J., Cunningham N. M. Effective treatment of Hailey — Hailey disease with topical tacrolimus. *J Am Acad Dermatol*. 2002 Nov;47(5):797–798.
19. Hunt M. J., Salisbury E. L., Painter D. M., Lee S. Vesiculobullous Hailey — Hailey disease: successful treatment with oral retinoids. *Australas J Dermatol*. 1996 Nov;37(4):196–198.
20. Varada S., Ramirez-Fort M.K., Argobi Y., Simkin A.D. Remission of refractory benign familial chronic pemphigus (Hailey — Hailey disease) with the addition of systemic cyclosporine. *J Cutan Med Surg*. 2015;19(2):163–166.
21. D'Errico A., Bonciani D., Bonciolini V. et al. Hailey — Hailey disease treated with methotrexate. *J Dermatol Case Reports*. 2012;6(2):49–51.
22. Berth-Jones J., Smith S.G., Graham-Brown R.A. Benign familial chronic pemphigus (Hailey — Hailey disease) responds to cyclosporin. *Clin Exp Dermatol*. 1995;20(1):70–72.
23. Ormerod A. D., Duncan J., Stankler L. Benign familial pemphigus responsive to cyclosporin, a possible role for cellular immunity in pathogenesis. *Br J Dermatol*. 1991;124(3):299–300.
24. Ruiz-Rodriguez R., Alvarez J.G., Jaen P., Acevedo A., Cordoba S. Photodynamic therapy with 5-aminolevulinic acid for recalcitrant familial benign pemphigus (Hailey — Hailey disease). *J Am Acad Dermatol*. 2002 Nov;47(5):740–742.
25. Konrad H., Karamfilov T., Wollina U. Intracutaneous botulinum toxin A versus ablative therapy of Hailey — Hailey disease — a case report. *J Cosmet Laser Ther*. 2001 Dec;3(4):181–184.
26. Lapiere J. C., Hirsh A., Gordon K. B., Cook B., Montalvo A. Botulinum toxin type A for the treatment of axillary Hailey — Hailey disease. *Dermatol Surg*. 2000 Apr;26(4):371–374.
27. Lopez-Ferrer A., Alomar A. Botulinum toxin A for the treatment of familial benign pemphigus. *Actas Dermosifiliogr*. 2012;103(6):532–535.
28. Bedi M., Tarylor L. Recalcitrant Hailey — Hailey Disease Responds to Oral Tacrolimus and Botulinum Toxin Type A. *Cutis*. 2015;96:E14–E16.
29. Kaniszewska M., Rovner R., Arshanapalli A., Tung R. Oral glycopyrrolate for the treatment of Hailey — Hailey disease. *JAMA Dermatol*. 2015 Mar 1;151(3):328–329.
30. Berger E. M., Galadari H. I., Gottlieb A. B. Successful treatment of Hailey — Hailey disease with acitretin. *J Drugs Dermatol*. 2007 Jul;6(7):734–736.
31. Hurd D. S., Johnston C., Bevins A. A case report of Hailey — Hailey disease treated with alefacept (Amevive). *Br J Dermatol*. 2008 Feb;158(2):399–401.
32. Tang M. B., Tan E. S. Hailey — Hailey disease: effective treatment with topical cadexomer iodine. *J Dermatolog Treat*. 2011 Oct;22(5):304–305.
33. Hamada T., Umemura H., Aoyama Y., Iwatsuki K. Successful therapeutic use of targeted narrow-band ultraviolet B therapy for refractory Hailey — Hailey disease. *Acta Derm Venereol*. 2013;(93):110–111.
34. Fisher G. H., Geronemus R. G. Improvement of familial benign pemphigus after treatment with pulsed-dye laser: a case report. *Dermatol Surg*. 2006 Jul;32(7):966–968.
35. Fernandez Guarino M., Ryan A.M. et al. Experience with photodynamic therapy in Hailey — Hailey disease. *J Dermatolog Treat*. 2008;19(5):288–290.

---

### Информация об авторах

**Марианна Борисовна Дрождина\*** — к.м.н., доцент кафедры дерматовенерологии и косметологии Кировского ГМУ; e-mail: drozhhdina@yandex.ru

**Сергей Владимирович Кошкин** — д.м.н., профессор, заведующий кафедрой дерматовенерологии и косметологии Кировского ГМУ; e-mail: koshkin\_sergei@mail.ru

---

### Information about the authors

**Marianna B. Drozhhdina\*** — Cand. Sci. (Med.), Assoc. Prof., Department of Dermatovenerology and Cosmetology, Kirov State Medical University; e-mail: drozhhdina@yandex.ru

**Sergey V. Koshkin** — Dr. Sci. (Med.), Prof., Departmental Head, Department of Dermatovenerology and Cosmetology, Kirov State Medical University



<https://doi.org/10.25208/0042-4609-2018-94-4-15-20>

# Сравнительное изучение экспрессии протеина Ki67 при красном плоском лишае слизистой оболочки полости рта и лейкоплакии

Молочкова Ю. В., Хлебникова А. Н.\* , Молочков В. А., Гуревич Л. Е., Молочков А. В.

ГБУЗ МО «Московский областной научно-исследовательский клинический институт им. М. Ф. Владимирского» 129110, Российская Федерация, г. Москва, ул. Щепкина, д. 61/2

Красный плоский лишай слизистой оболочки полости рта (КПЛ СОПР) внесен в категорию потенциально злокачественных заболеваний. По характеру пролиферативной активности клеток доброкачественные процессы отличаются от злокачественных. **Целью** настоящего исследования явилось сравнительное изучение пролиферативной активности в клетках КПЛ СОПР, лейкоплакии и плоскоклеточного рака СОПР.

**Материалы и методы.** В работе использовались биоптаты 16 больных КПЛ СОПР, 13 — лейкоплакией, 7 — плоскоклеточным раком СОПР. Иммуногистохимическое исследование проводили с моноклональными антителами к Ki67.

**Результаты.** Средний индекс Ki67 в клетках КПЛ составлял  $9,3 \pm 2,3$  %. Пролиферирующие клетки располагались исключительно в базальном слое эпидермиса. В клетках лейкоплакии средний индекс Ki67 составлял  $20,5 \pm 6,1$  %, пролиферирующие клетки располагались в базальном слое и нижних отделах шиповатого (надбазально) слоя эпидермиса. В плоскоклеточном раке средний индекс Ki67 составлял  $57,4 \pm 2,04$  %. Пролиферирующие клетки располагались диффузно по всем клеточным комплексам от нижних до высоких слоев эпидермиса. Различия уровня пролиферации носили достоверный характер в паре лейкоплакия / КПЛ СОПР ( $p = 0,003$ ) и плоскоклеточный рак / КПЛ СОПР ( $p < 0,001$ ), в паре плоскоклеточный рак / лейкоплакия различия были не достоверны ( $p = 0,211$ ).

**Заключение.** Различия в уровне пролиферации и характере распределения пролиферирующих клеток в эпидермисе могут быть использованы для дифференциальной диагностики КПЛ СОПР слизистой полости рта и лейкоплакии.

Ключевые слова: **красный плоский лишай, слизистая оболочка полости рта, лейкоплакия, плоскоклеточный рак, индекс Ki67, локализация пролиферирующих клеток**

Конфликт интересов: авторы заявляют об отсутствии потенциального конфликта интересов, требующего раскрытия в данной статье.

Для цитирования: Молочкова Ю. В., Хлебникова А. Н., Молочков В. А., Гуревич Л. Е., Молочков А. В. Сравнительное изучение экспрессии протеина Ki67 при красном плоском лишае слизистой оболочки полости рта и лейкоплакии. Вестник дерматологии и венерологии. 2018;94(4):15–20. <https://doi.org/10.25208/0042-4609-2018-94-4-15-20>



# Comparative study of Ki67 protein expression in oral lichen planus and leukoplakia

Yulia V. Molochkova, Albina N. Khlebnikova\*, Vladimir A. Molochkov, Larisa E. Gurevich, Anton V. Molochkov

---

M. F. Vladimirsky Moscow Regional Research Clinical Institute  
Shchepkina str., 61/2, Moscow, 129110, Russian Federation

Oral lichen planus (OLP) is included in the category of potentially malignant diseases. Benign processes are differentiated from malignant ones by the nature of cell proliferative activity.

**The aim** of the present study was the comparative study of proliferative activity in OLP and leukoplakia cells, as well as the cells of oral squamous cell carcinoma.

**Materials and methods.** Biopsy specimens from 16 patients with OLP, 13 with leukoplakia, and 7 with oral squamous cell carcinoma were investigated. Immunohistochemical studies were performed using Ki67 monoclonal antibodies.

**Results.** The average Ki67 index in OLP cells was  $9.3 \pm 2.3$  %. Proliferating cells were located exclusively in the basal epidermis layer. In leukoplakia cells, the average Ki67 index was  $20.5 \pm 6.1$  %; the proliferating cells were located in the basal layer and lower parts of the spinous (suprabasal) layer of the epidermis. In squamous cell carcinoma, the average Ki67 index was  $57.4 \pm 2.04$  %. Proliferating cells were located diffusely over all cell complexes from the lower to the highest layers of the epidermis. Differences in the proliferation level were significant for the leukoplakia/OPL pair ( $p = 0.003$ ) and squamous cell carcinoma/OPL pair ( $p < 0.001$ ), while for squamous cell carcinoma/leukoplakia pair the difference was not significant ( $p = 0.211$ ).

**Conclusion.** The differences in the proliferation level and in the nature of the proliferating cell distribution through the epidermis can be applied in the differential diagnosis of OLP and leukoplakia.

Keywords: lichen planus, oral mucosa, leukoplakia, squamous cell carcinoma, Ki67 index, localization of proliferating cells

Conflict of interest: the authors state that there is no potential conflict of interest requiring disclosure in this article.

For citation: Molochkova Yu. V., Khlebnikova A. N., Molochkov V. A., Gurevich L. E., Molochkov A. V. Comparative study of Ki67 protein expression in oral lichen planus and leukoplakia. Vestnik Dermatologii i Venerologii. 2018;94(4):15–20. <https://doi.org/10.25208/0042-4609-2018-94-4-15-20>

---

■ Красный плоский лишай (КПЛ) — подострое или хроническое заболевание кожи и слизистых оболочек. Популяционная частота КПЛ слизистой оболочки полости рта (СОПР) при КПЛ в различных регионах мира варьирует от 0,1 до 4 %, что позволяет расценивать это заболевание как самое частое аутоиммунное поражение подобной локализации. Типичный КПЛ СОПР характеризуется сетчатым (синоним: ретикулярным) типом, представленным мелкими пятнами белого цвета, которые, постепенно сливаясь, образуют полосы, дуги и кольца. Сетчатый тип встречается в 78 % случаев. КПЛ СОПР поражает, как правило, щеки, дорзальную поверхность языка, реже мягкое и твердое небо. Среди атипичных форм КПЛ СОПР выделяют: гиперкератотическую, экссудативно-гиперемическую, эрозивно-язвенную, буллезную, атрофическую, инфильтративную. При этом клинические проявления КПЛ СОПР с годами могут приобретать клиническое сходство с лейкоплакией. Относительно частоты злокачественной трансформации КПЛ СОПР нет единого мнения [1]. Однако анализ 38 исследований, посвященных изучению КПЛ СОПР, в котором были суммированы результаты наблюдений за 16 032 пациентами, показал, что трансформация в рак наблюдалась у 243 (1,5 %) больных [2, 3]. Рак *in situ* по данным G. P. Vombescaги и соавт. развился в 8 из 327 случаев КПЛ СОПР, что составляло 2,4 % [4]. Трансформация КПЛ СОПР в рак в 47,6 % случаев развивалась на фоне атрофической, эрозивной или буллезной формы. При злокачественной трансформации КПЛ СОПР в 50,2 % поражался язык, в 42,9 % — слизистая оболочка щек и в 8,4 % — десны [4]. Учитывая эти данные, Всемирная организация здравоохранения внесла КПЛ СОПР в категорию потенциально злокачественных заболеваний [1].

Пролиферативная активность клеток — показатель интенсивности роста ткани. Как правило, она имеет низкие показатели при доброкачественных процессах и резко возрастает при злокачественных. Предраковые процессы, характеризующиеся диспластическими изменениями в эпителии, по уровню пролиферации превосходят воспалительные и гиперпластические состояния. Ранее было показано, что по уровню пролиферативной активности клеток КПЛ СОПР достоверно отличается от лейкоплакии и плоскоклеточного рака СОПР [5]. Данные различия было предложено использовать в сложных случаях дифференциальной диагностики, а также для прогнозирования течения КПЛ СОПР.

Целью настоящего исследования явилось сравнительное изучение пролиферативной активности клеток в клетках КПЛ СОПР, лейкоплакии и плоскоклеточного рака той же локализации, а также разработка на этой основе критериев дифференциальной диагностики.

### Материалы и методы

В работе использовались биоптаты 36 больных КПЛ СОПР, лейкоплакией, плоскоклеточным раком СОПР. Среди 16 больных КПЛ СОПР в 6 случаях диагностирована эрозивно-язвенная, в 5 — гипертрофическая, в 3 — экссудативно-гиперемическая, в 2 — атрофическая формы. Веррукозная лейкоплакия диагностирована в 13 случаях, плоскоклеточный рак СОПР — в 7. Биоптат диаметром 0,5 см получали под местной анестезией 2 % раствором лидокаина, фиксировали в 10 % растворе формалина. Материал заливали в парафин по

обычной методике. Серийные срезы депарафинировали по стандартной схеме, затем окрашивали гематоксилином и эозином. В работе также использовали архивный биопсийный материал.

При КПЛ СОПР морфологически в эпителии наблюдали гиперкератоз, паракератоз, акантоз (в ряде случаев в виде «зубьев пилы»), утолщение зернистого слоя, вакуольную дистрофию клеток базального слоя, а также диффузный лимфогистиоцитарный инфильтрат в субэпителиальном слое. В верхних отделах дермы по границе с эпителием в ряде случаев — скопления коллоидных телец. В двух случаях отмечали очаговую гиперплазию клеток базального слоя с укрупнением ядер. При экссудативно-гиперемической форме имелся дефект эпителия.

При веррукозной лейкоплакии морфологически отмечали в эпителии гиперкератоз и вакуольную дегенерацию клеток, реже встречались паракератоз, акантоз и дискератоз, в области дермо-эпидермального соединения — лимфогистиоцитарный инфильтрат. В половине случаев в эпителии наблюдали признаки дисконформации клеток с незначительным клеточным полиморфизмом и гиперхроматозом ядер отдельных клеток, располагающихся в нижних его отделах.

Высокодифференцированный ороговевающий плоскоклеточный рак характеризовался наличием клеточных тяжей, погружающихся в дерму. Имелись патологические митозы. В клеточных пластах — большое количество «роговых жемчужин».

Иммуногистохимическое исследование проводили в соответствии со стандартным протоколом. Парафиновые срезы наносили на стекла с адгезивным покрытием, депарафинировали по стандартному протоколу. Срезы, погруженные в цитратный буфер, инкубировали в микроволновой печи при мощности 690 Вт 2 раза по 5 минут. Срезы охлаждали 20 минут при комнатной температуре, подсушивали и наносили первичные антитела. Для определения уровня пролиферации использовали моноклональные антитела к протеину Ki67 (DAKO, разведение 1:200). Использовались соответствующие позитивные и негативные контроли — иммунные и не иммунные сыворотки. Срезы промывались в буфере, подсушивались, затем на них наносились EnVision (anti-mouse и anti-rabbit, фирмы DAKO, Дания) на 30–40 минут. Для визуализации реакции наносился DAB+ (3, 3'-диаминобензидин), что позволяло получать специфическую коричневую окраску. Затем срезы окрашивали гематоксилином Майера.

Уровень пролиферации оценивался с помощью индекса, который вычислялся как среднее от числа меченых ядер на 100 учтенных ядер (при учете 500–1000 клеток). Подсчет меченых ядер проводился в репрезентативных полях зрения с относительно равномерным распределением клеток, сверху вниз и слева направо. Клетки на периферии срезов, где чаще всего наблюдалось фоновое окрашивание, не учитывались.

Для статистической обработки данных использовался критерий Крускала — Уоллиса с дальнейшими попарными сравнениями. Полученные различия считались достоверными при значениях  $p \leq 0,05$ .

### Результаты

Индекс пролиферации Ki67 в клетках КПЛ варьировал от 6 до 13 %; средний индекс составлял  $9,3 \pm 2,3$  %. Пролиферирующие клетки располагались ис-

ключительно в базальном слое эпидермиса (рис. 1). В клетках лейкоплакии индекс Ki67 варьировал от 10 до 30 %; средний индекс составлял  $20,5 \pm 6,1$  %. Клетки, экспрессирующие Ki67, располагались в 10 случаях в базальном слое и нижних отделах шиповатого (надбазально) слоя эпидермиса (рис. 2), в трех случаях только в базальном слое. В плоскоклеточном раке индекс Ki67 варьировал от 35 до 85 %, среднее значение составляло  $57,40 \pm 2,04$  %. Пролiferирующие клетки располагались диффузно по всем клеточным комплексам от нижних до высоких слоев эпидермиса (рис. 3) в шести случаях, в одном — клетки определяли в базальных и надбазальных отделах.

При попарных сравнениях уровня пролиферации различия носили достоверный характер в паре лейкоплакия / КПЛ СОПР ( $p = 0,003$ ) и плоскоклеточный рак / КПЛ СОПР ( $p < 0,001$ ), в паре плоскоклеточный рак / лейкоплакия различия были не достоверны ( $p = 0,211$ ).

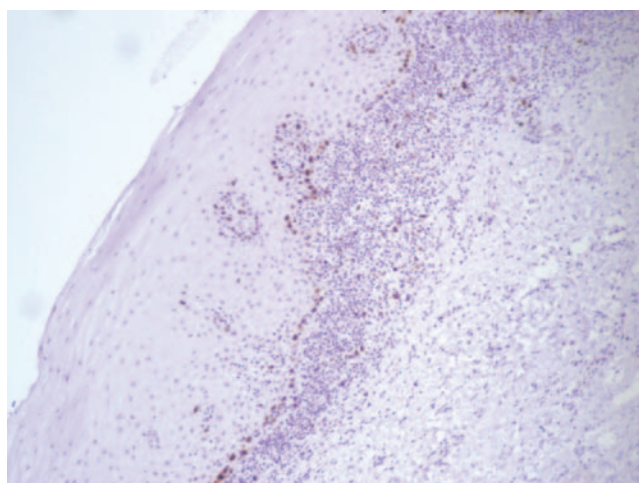


Рис. 1. КПЛ СОПР. Экспрессия Ki67 в базальном слое эпидермиса. Иммуногистохимическая реакция, ПАП-метод, окраска DAB-гематоксилин Майера. Ув.  $\times 200$   
Fig. 1. OPL. Ki67 expression in the epidermis basal layer. Immunohistochemical reaction, PAP method, Mayer's DAB-hematoxylin staining.  $\times 200$  magn.

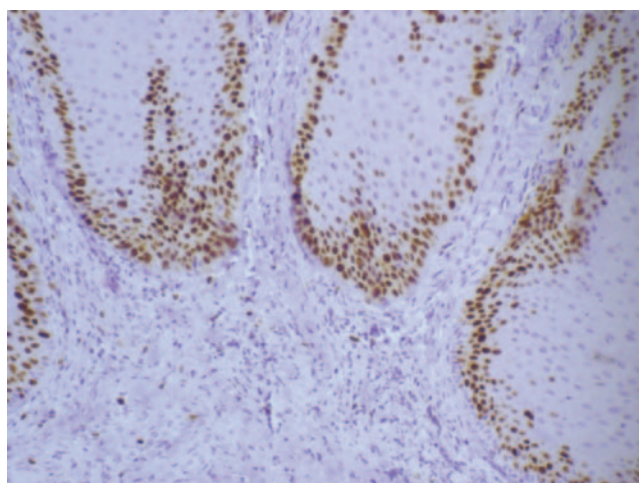


Рис. 2. Лейкоплакия. Экспрессия Ki67 в базальном слое эпидермиса и надбазально. Иммуногистохимическая реакция, ПАП-метод, окраска DAB-гематоксилин Майера. Ув.  $\times 400$   
Fig. 2. Leukoplakia. Ki67 expression in the epidermis basal and suprabasal layers. Immunohistochemical reaction, PAP method, Mayer's DAB-hematoxylin staining.  $\times 400$  magn.

### Обсуждение

Пролiferативная активность клеток является объективным показателем усиления роста тканей. Она значительно выше в злокачественных опухолях по сравнению с предраковым и воспалительным процессом [6]. Ее уровень помогает в ряде случаев провести дифференциальную диагностику между доброкачественными изменениями и предраком, а последний отличить от злокачественного процесса. При изучении уровня пролиферации с помощью индекса Ki67 клетки КПЛ СОПР имели средний индекс  $9,3 \pm 2,3$  %. В более ранних исследованиях индекс Ki67 при данном заболевании варьировал от 13 до 20 % [7, 8]. Индекс пролиферации клеток лейкоплакии составлял  $20,5 \pm 6,1$  %. Различия в уровне пролиферации между КПЛ и лейкоплакией носили достоверный характер ( $p = 0,003$ ). Проведя сравнительное исследование с антителами к PCNA F. de Sousa и соавт. наблюдали аналогичные различия в уровне пролиферации между КПЛ и лейкоплакией [5]. Из 24 случаев КПЛ СОПР 14 (58,33 %) экспрессировали PCNA, тогда как при дисплазии СОПР из 24 случаев 20 (83,33 %) давали положительную реакцию, при этом различия носили статистически достоверный характер ( $p = 0,031$ ). Значительно более высокий характер пролиферации отмечался большинством исследователей в плоскоклеточном раке (до 91,67 %) [5, 7], аналогичная тенденция была установлена и нами — индекс Ki67 при плоскоклеточном раке полости рта составлял  $57,4 \pm 2,04$  % ( $p < 0,001$ ).

Нам также удалось выявить значительные отличия в локализации клеток, экспрессирующих Ki67, при КПЛ СОПР и лейкоплакии. Во всех случаях КПЛ клетки локализовались исключительно в базальном слое эпидермиса, тогда как при лейкоплакии в 10 случаях из 13 — в базальном и нижних отделах шиповатого слоя (надбазально). При плоскоклеточном раке пролиферирующие клетки встречались во всех слоях эпидермиса. В нормальном эпидермисе пролиферировали только

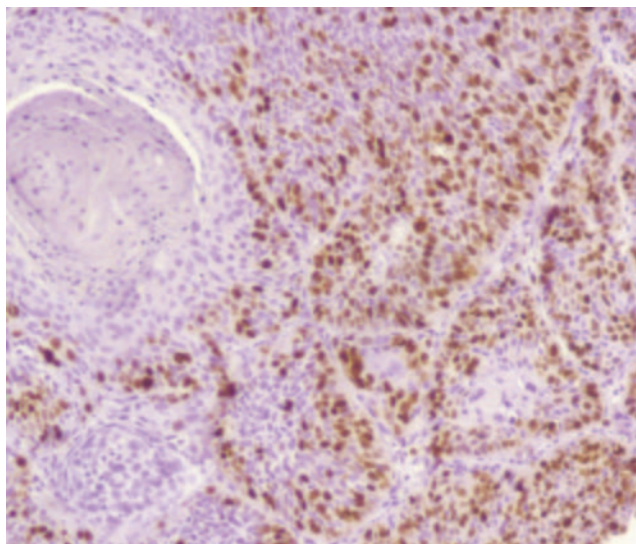


Рис. 3. Плоскоклеточный рак СОПР. Диффузное распределение клеток, экспрессирующих Ki67. Иммуногистохимическая реакция, ПАП-метод, окраска DAB-гематоксилин Майера. Ув.  $\times 400$   
Fig. 3. Oral squamous cell carcinoma. Diffuse distribution of Ki67 expressing cells. Immunohistochemical reaction, PAP method, Mayer's DAB-hematoxylin staining.  $\times 400$  magn.

базальные клетки, аналогичная картина при КПЛ СОПР свидетельствовала о доброкачественном характере процесса. Вовлечение же в пролиферацию надбазальных слоев эпидермиса при лейкоплакии указывало на диспластические изменения клеток и возможность наступления злокачественной трансформации.

В литературе встречаются противоречивые данные о разнице уровня пролиферации клеток различных клинических форм КПЛ СОПР [9–11]. При этом одни авторы не находили достоверных различий в индексе Ki67 при ретикулярной и атрофически-эрозивной формах [10]. В то же время R. S. Promod и соавт. при изучении пролиферации с помощью антител к PCNA в эрозивно-язвенной и типичной формах показали, что индекс составлял 66,8 и 17 % соответственно [11]. При этом в эрозивно-язвенной форме пролиферирующие клетки распределялись в базальном и шиповатом слоях эпидермиса, тогда как в типичной — преимущественно в базальном [11]. На основании этих данных авторы делают вывод о более высокой возможности наступления злокачественной трансформации при эрозивно-яз-

венной форме по сравнению с типичной. В нашем исследовании не было различий в уровне пролиферации и распределении клеток, экспрессирующих Ki67, между различными формами КПЛ, что было связано со значительным преобладанием в группе изучения типичной и гипертрофической форм и всего двух случаев эрозивно-язвенной формы КПЛ СОПР.

### Заключение

По уровню пролиферативной активности клеток и характеру их распределения в эпидермисе КПЛ СОПР лейкоплакия и плоскоклеточный рак той же локализации отличаются друг от друга. Средний индекс Ki67 составлял  $9,3 \pm 2,3$ ,  $20,5 \pm 6,1$  и  $57,4 \pm 2,04$  % соответственно ( $p < 0,001$ ). Клетки, экспрессирующие Ki67, располагались при КПЛ СОПР исключительно в базальном слое эпидермиса, при лейкоплакии — в базальном и нижних отделах шиповатого (надбазально), при плоскоклеточном раке — во всех слоях эпидермиса. Выявленные различия могут быть полезны для дифференциальной диагностики КПЛ СОПР и лейкоплакии. ■

## Литература/References

- Gopalakrishnan A., Balan A., Kumar N. R., Haris P. S., Bindu P. Malignant potential of oral lichen planus: an analysis of literature over the past 20 years. *International J Applied Dental Sci.* 2016;2(2):1–5.
- Van der Meij E., Mast H., van der Waal I. The possible premalignant character of oral lichen planus and oral lichenoid lesions: a prospective five-year follow-up study of 192 patients. *Oral Oncology.* 2007;43(8):742–748.
- Van der Meij E., Schepman K.P., van der Waal I. The possible premalignant character of oral lichen planus and oral lichenoid lesions: a prospective study. *Oral Surg Oral Med Oral Pathol Oral Radiol Endod.* 2003;96(2):164–167.
- Bombeccari G. P., Guzzi G., Tettamanti M., Gianni A. B., Baj A., Pallotti F. et al. Oral lichen planus and malignant transformation: a longitudinal cohort study. *Oral Surg Oral Med Oral Pathol Oral Radiol Endod.* 2011;112:328–334.
- de Sousa F. A. C. G., Paradella T. C., Carvalho Y. R., Rosa L. E. B. Comparative analysis of cell proliferation ratio in oral lichen planus, epithelial dysplasia and oral squamous cell carcinoma. *Med Oral Patol Oral Cir Bucal.* 2009;14(11):e563–567. DOI: 10.4317/medoral.14.e563
- Piggati F. M., Taveira L. A., Soares C. T. Immunohistochemical expression of bcl-2 and Ki67 in oral lichen planus and leukoplakia with different degrees of dysplasia. *Int J Dermatol.* 2015;54(2):150–155. DOI: 10.1111/ijd.12279
- De Sousa F. A. C. G., Paradella T. C., Carvalho Y. R., Rosa L. E. B. Immunohistochemical expression PCNA, p53, bax and bcl-2 in oral lichen planus and epithelial dysplasia. *J Oral Sci.* 2009;51(1):117–121.
- Rosa E. A., Lia E. N., Macedo S. B., de Amorim R. F. B. In situ carcinoma developed over oral lichen planus: a case report with analysis of BUB3, p16, p53, Ki67 and SOX4 expression. *J Appl Oral Sci.* 2015;23(4):442–447. DOI: 10.1590/1678-775720150058
- Bascones-Ilundaini C., Gonzales-Moles M. A., Esparza-Gomez G., Gil-Montoya J. A., Bascones-Martinez A. Importance of apoptotic mechanisms in inflammatory infiltrate of oral lichen planus lesions. *Anticancer Res.* 2006;26:357–362.
- Montebugholi L., Farnedi A., Marchetti C., Magrini E., Pession A., Foscini M. P. High proliferative activity and chromosomal instability in oral lichen planus. *Int J Oral Maxillofac Surg.* 2006;35(12):1140–1144. DOI: 10.1016/j.ijom.2006.07.018
- Pramod R. C., Pandit S., Desai D., Suresh K. V., Ingaleswar P. S., Shetty S. J., Ahamad S. Immunohistochemical assessment of proliferating cell nuclear antigen protein expression in plaque, reticular and erosive types of oral lichen planus. *Ann Med Health Sci Res.* 2104;4(4):598–602. DOI: 10.4103/2141-9248.139337

**Информация об авторах**

**Юлия Владимировна Молочкова** — к.м.н., старший научный сотрудник отделения дерматовенерологии и дерматоонкологии ГБУЗ МО «Московский областной научно-исследовательский клинический институт им. М. Ф. Владимирского»

**Альбина Николаевна Хлебникова\*** — д.м.н., профессор, профессор кафедры дерматовенерологии и дерматоонкологии ФУВ ГБУЗ МО «Московский областной научно-исследовательский клинический институт им. М. Ф. Владимирского»; e-mail: alb9696@yandex.ru

**Владимир Алексеевич Молочков** — д.м.н., профессор, руководитель отделения дерматовенерологии и дерматоонкологии ГБУЗ МО «Московский областной научно-исследовательский клинический институт им. М. Ф. Владимирского»

**Лариса Евсеевна Гуревич** — д.м.н., профессор, главный научный сотрудник отделения патоморфологии ГБУЗ МО «Московский областной научно-исследовательский клинический институт им. М. Ф. Владимирского»

**Антон Владимирович Молочков** — д.м.н., профессор, заместитель директора по научной работе и международным связям ГБУЗ МО «Московский областной научно-исследовательский клинический институт им. М. Ф. Владимирского»

**Information about the authors**

**Yulia V. Molochkova** — Cand. Sci. (Med.), Senior Researcher, Department of Dermatovenereology and Dermatologic Oncology, M. F. Vladimirsky Moscow Regional Research Clinical Institute

**Albina N. Khebnikova\*** — Dr. Sci. (Med.), Prof., Department of Dermatovenereology and Dermatologic Oncology, M. F. Vladimirsky Moscow Regional Research Clinical Institute; e-mail: alb9696@yandex.ru

**Vladimir A. Molochkov** — Dr. Sci. (Med.), Prof., Departmental Head, Department of Dermatovenereology and Dermatologic Oncology, M. F. Vladimirsky Moscow Regional Research Clinical Institute

**Larisa E. Gurevich** — Cand. Sci. (Med.), Prof., Chief Researcher, Department of Pathomorphology, M. F. Vladimirsky Moscow Regional Research Clinical Institute

**Anton V. Molochkov** — Dr. Sci. (Med.), Prof., Deputy Director for Scientific Work and International Relations, M. F. Vladimirsky Moscow Regional Research Clinical Institute

<https://doi.org/10.25208/0042-4609-2018-94-4-21-29>

# Новая комбинированная наружная терапия торпидных форм розацеа

Смирнова Е. А. \*, Олисова О. Ю., Кочергин Н. Г.

Первый Московский государственный медицинский университет им. И. М. Сеченова (Сеченовский университет)  
Министерства здравоохранения Российской Федерации  
119991, Российская Федерация, г. Москва, ул. Трубецкая, д. 8, стр. 2

Представлены основные патогенетические аспекты розацеа, дана классификация и клинические проявления различных форм дерматоза. Указана сложность и противоречивость патогенетических факторов, неоднозначная оценка их значимости в различных научных трудах. Определены основные триггеры возникновения и обострения дерматоза, которые необходимо учитывать при терапии для достижения стойкой, длительной ремиссии. В статье представлены первые результаты изучения эффективности разработанной авторами комбинированной наружной терапии торпидных форм розацеа легкой и средней степени тяжести с применением 1 % крема ивермектина и 0,03 % мази такролимуса. Показана более высокая эффективность предложенной комбинации по сравнению с монотерапией ивермектином и классической терапией розацеа кремом метронидазола и кремом азелаиновой кислоты; отмечено отсутствие побочных эффектов и повышение приверженности больных среднетяжелых форм розацеа к комбинированной наружной терапии.

Ключевые слова: **розацеа, наружная терапия, ивермектин, такролимус**

Конфликт интересов: авторы заявляют об отсутствии потенциального конфликта интересов, требующего раскрытия в данной статье.

Для цитирования: Смирнова Е. А., Олисова О. Ю., Кочергин Н. Г. Новая комбинированная наружная терапия торпидных форм розацеа. Вестник дерматологии и венерологии. 2018;94(4):21–29. <https://doi.org/10.25208/0042-4609-2018-94-4-21-29>



# New combined topical therapy for refractory rosacea

Elena A. Smirnova\*, Olga Yu. Olisova, Nikolay G. Kochergin

---

I. M. Sechenov First Moscow State Medical University (Sechenov University)  
of the Ministry of Health of the Russian Federation  
Trubetskaya str., 8, building 2, Moscow, 119991, Russian Federation

The main pathogenetic aspects of rosacea, various classifications of dermatosis and the modern clinical classification are presented. The symptoms of different forms of rosacea are described. Contradictory of modern scientific concepts of different researchers, approaches to etiology, pathogenesis and treatment has been noted. The main triggers for the manifestation of rosacea, which should be taken into account to achieve the maximum effect in the treatment of the disease, are indicated. The first domestic positive experience of authors with 1 % ivermectin cream and 0.03 % tacrolimus ointment is presented. The high efficacy and very good tolerability of this combination, compared to monotherapy of 1 % ivermectin cream and traditional therapy of metronidazole cream and azelaic acid gel as well as the absence of any side effects in patients with moderate to severe rosacea are shown.

Keywords: **rosacea, topical therapy, ivermectin, tacrolimus**

Conflict of interest: the authors state that there is no potential conflict of interest requiring disclosure in this article.

For citation: Smirnova E. A., Olisova O. Yu., Kochergin N. G. New combined topical therapy for refractory rosacea. Vestnik Dermatologii i Venerologii. 2018;94(4):21–29. <https://doi.org/10.25208/0042-4609-2018-94-4-21-29>

---



■ Розацеа (*син.*: розовые угри, красные угри, аспе rosacea, guttarosacea, cuperose, teleangiectasiasis faciei) относится к распространенным, хроническим воспалительным дерматозам мультифакторной природы, встречается повсеместно, характеризуется поражением центральной части лица в виде эритемы и папуло-пустулезных элементов.

Розацеа чаще встречается у светлокожих людей (I, II, реже III фототипа по Фицпатрику) [1] и преимущественно у женщин в возрасте 30–50 лет, однако самой тяжелой его формой — ринофимой — страдают почти исключительно мужчины [2].

Эпидемиологические исследования показывают распространенность розацеа в США и Европе в пределах 2,4–22 %. В 2015 г. были получены данные по Германии и России в исследовании RISE (Rosacea International Study on Epidemiology), оценивающие популяционную частоту розацеа в Германии на уровне 12,3 %, в России — 5,0 %. Также в этом исследовании отражены данные о повышенной чувствительности кожи к внешним факторам у 83 % пациентов с розацеа [3].

Проявления розацеа затрагивают исключительно лицо, что сразу бросается в глаза окружающим и ведет к социальной дезадаптации пациентов. Многие из них «уходят в болезнь», замыкаются в себе, страдают от депрессии, ограничивают общественную жизнь, а некоторые вынуждены бросать работу. Это нередко приводит к возникновению «нозогении» — психическое и невротическое расстройство, при котором состояние кожи лица выступает в роли психотравмирующего фактора. К этим негативным факторам прибавляется нередко встречающаяся устойчивость розацеа к терапии, недоверие пациента к врачу, что замыкает «порочный круг» течения заболевания.

Розацеа является сложным, малопредсказуемым, зачастую торпидным к лечению заболеванием, развитие которого определяется совокупностью генетической предрасположенности и фенотипических (триггерных) факторов; при этом генетическая составляющая касается сосудистого компонента (ангионевроз) и иммунного реагирования; а основным негативным фактором считается повышение содержания антимикробных пептидов — кателицидинов, что запускает воспалительную реакцию с участием нейтрофилов, Т-клеток и дендритов [4]. Фенотипическая составляющая напрямую зависит от генетической, то есть возникновение клинических симптомов дерматоза в ответ на воздействие обычных факторов, таких как повышенная температура, ультрафиолетовое излучение, и т. д., при наличии предрасположенности к розацеа [3].

Не все патогенетические механизмы развития заболевания ясны до конца, однако подавляющее большинство ученых солидарны в том, что в основе дерматоза лежит повышенная реактивность сосудов кожи лица [5, 6]. Доказано, что кровоток при розацеа выше по сравнению с нормальными показателями, при этом отмечается перманентное расширение сосудов поверхностной сети кожи, а диаметр сосудов больше диаметра сосудов по сравнению с нормальной кожей [7].

В некоторых исследованиях была изучена роль фактора роста сосудистого эндотелия (vascular endothelial growth factor — VEGF) в патогенезе розацеа, который вырабатывается кератиноцитами и который

может активироваться как эндогенными, так и экзогенными триггерами. Показано, что его экспрессия в коже больных розацеа увеличивается от 55,6 до 88,9 % по сравнению со здоровой кожей [8]. VEGF вызывает расширение сосудов, увеличивает их проницаемость, что ведет к стойкому приливу крови к коже лица; при этом показана взаимосвязь между повышением уровня VEGF и длительностью течения заболевания [9].

Остальные факторы, провоцирующие прилив крови к лицу, условно делятся на две основные группы: эндогенные и экзогенные.

Эндогенные факторы включают эндокринные, психоэмоциональные, иммунные (наличие антител к лимфоцитам, коллагену типа IV, циркулирующие иммунные комплексы, а также достоверное увеличение количества CD3 и CD4 Т-лимфоцитов на фоне уменьшения количества CD8 Т-лимфоцитов, что свидетельствует о развитии аутоиммунной реакции), заболевания пищеварительного тракта, связанные с инфицированием *H. pylori*; наличие микроорганизмов, в частности *Demodex folliculorum* (хотя он присутствует не у всех пациентов: частота его обнаружения колеблется от 40 до 95 %); активация каллекреин-кининовой системы с увеличением продукции брадикинина.

Экзогенные факторы подразумевают физические воздействия (инсоляция, сильный ветер, перепады температуры, ионизирующая радиация), активные физические упражнения, раздражающие косметологические процедуры, длительное местное применение глюкокортикоидных препаратов, употребление раздражающей и горячей пищи, алкоголя [10, 11].

Существует несколько разных классификаций розацеа, основанных на клинических проявлениях заболевания. Исключение составляет классификация по МКБ 10 (розацеа, ринофима, другой вид розацеа, розацеа неуточненного вида), которая является статистической классификацией.

Существует клиническая классификация по стадиям заболевания:

- продромальный период: приливы;
- стадия 1: стойкая эритема, телеангиэктазии;
- стадия 2: стойкая эритема, телеангиэктазии, папулы, мелкие пустулы;
- стадия 3: стойкая насыщенная эритема, густая сеть телеангиэктазий, папулы, пустулы, узлы; иногда обширные инфильтраты в центральной части лица [11].

По современным представлениям, наиболее приемлемой представляется классификация по разновидностям дерматоза, предусматривающая четыре подтипа (варианта, формы):

- эритематозно-телеангиэктатический;
- папуло-пустулезный;
- фиматозный;
- офтальмологический.

По мнению экспертов Американского национального общества розацеа [12], классической стадийности прогрессирования заболевания не существует и различные варианты могут наблюдаться у одного и того же пациента. Диагноз розацеа строится на основании первичных и вторичных признаков (не менее двух первичных и двух вторичных) [12].

Первичные:

- приливы (преходящая эритема);
- стойкая эритема;

- папулы и пустулы;
- телеангиэктазии.

Вторичные:

- жжение или покалывание;
- папулы/пустулы, сливающиеся в бляшки;
- сухость;
- отек;
- глазные проявления;
- фиматозные изменения.

Лечению розацеа посвящено множество руководств, монографий, статей. С одной стороны, существуют так называемые «стандарты лечения розацеа», содержащие лишь ограниченный набор лекарственных средств для лечения больных розацеа, и, с другой стороны, клинические рекомендации (национальные, международные), которые описывают широкий спектр терапевтических подходов, позволяющий практикующим врачам делать более индивидуальный выбор для каждого отдельного больного.

*Российские клинические рекомендации* [13] предусматривают при лечении розацеа:

1. Системные препараты:

- антибиотики (доксциклин, эритромицин, кларитромицин);
- препараты группы 5-нитроимидазолов (метронидазол, орнидазол);
- ретиноиды (изотретиноин);
- ангиостабилизирующие препараты (алкалоиды белладонны + фенобарбитал, эрготамин или ксантинола никотинат).

2. Местные препараты:

- метронидазол;
- азелаиновая кислота;
- антибиотики (клиндамицин);
- бензоила пероксид;
- топические ретиноиды;
- топические ингибиторы кальциневрина (пимекролимус и такролимус).

*Международные рекомендации* [14, 15] предлагают использовать:

1. Системные препараты:

- антибиотики (тетрациклины);
- антимикробные препараты (метронидазол);
- ретиноиды (изотретиноин).

2. Местные препараты:

- азелаиновую кислоту;
- метронидазол;
- 10 % сульфациетамид натрия с 5 % серой;
- ивермектин;
- бримонидина тартрат.

Хотя в арсенале врачей есть много средств из различных групп для лечения больных розацеа, нередко встречаются случаи длительного, упорного течения дерматоза, и лечение у таких пациентов остается малоэффективным. При этом, испробовав «весь список» и не получив ожидаемого эффекта, пациенты бросают лечение и погружаются в депрессию. Для этих (и многих других случаев) актуальным становится необходимость разработки новых препаратов и схем лечения для достижения клинического эффекта в таких упорных случаях.

Примером может служить крем ивермектина 1 % — новый препарат для лечения розацеа, зарегистрированный в РФ в 2016 г., который в наших первых

исследованиях подтвердил свою достаточно высокую клиническую эффективность [16].

Крем ивермектина 1 % является принципиально новым лекарственным средством, имеющим двойной механизм действия: противопаразитарный и противовоспалительный. Ивермектин относится к полусинтетическим эндектоцидам из группы макроциклических лактонов, продуцируемых бактерией *Streptomyces avermitili*. Ранее его применяли внутрь для лечения различных эндопаразитарных инвазий, а также наружно для лечения эктопаразитических инвазий. Механизм действия заключается в блокаде специфических каналов, участвующих в передаче сигналов в нервных синапсах беспозвоночных, что ведет к их параличу и гибели (например, черви, клещи, вши, которые могут паразитировать на млекопитающих, включая людей). Применение ивермектина является эффективным при т. н. демодекозе. Повышенное количество *Demodex folliculorum* встречается в коже лица больных розацеа по сравнению с кожей здоровых людей. Поскольку сообщалось о противовоспалительных свойствах ивермектина, терапевтическая активность препарата может быть связана с этими эффектами, так как *Demodex folliculorum* присутствует не во всех случаях розацеа [16].

Противовоспалительное действие ивермектина заключается в подавлении клеточного и гуморального иммунного ответа, уменьшении фагоцитоза нейтрофилов, хемотаксиса и продукции оксидантов фагоцитами; он регулирует синтез фактора некроза опухоли- $\alpha$ , интерлейкина-1 $\beta$  и интерлейкина-10 при липополисахарид-индуцированном воспалении в исследованиях *in vitro* [3].

В 2011–2013 гг. в США и Канаде были проведены двойные слепые плацебо-контролируемые исследования [17], которые показали высокую эффективность 1 % крема ивермектина по сравнению с плацебо кремом при применении один раз в сутки у больных умеренной и тяжелой папуло-пустулезной розацеа ( $n = 1371$ ). При этом в обоих исследованиях доля пациентов, достигшая успеха в лечении, который оценивался как полный или почти полный регресс симптомов (по IGA), была выше в группах 1 % крема ивермектина, чем в группах плацебо: 38,4 и 40,1 %; 11,6 и 18,8 % соответственно. Высокая эффективность препарата сочеталась с незначительной частотой местных реакций (зуд, жжение), отсутствием серьезных побочных эффектов.

В целях создания комбинированных, расширяющих возможности применения ивермектина методов наружной терапии упорных форм розацеа нами была разработана и запатентована (решение о выдаче патента на изобретение № 2017104879/15(008776) от 21.12.2017) новая комбинация применения двух наружных препаратов — крема ивермектина 1 % и мази такролимуса 0,03 % для лечения упорных случаев, преимущественно эритематозно-папулезной розацеа, позволяющая, на наш взгляд, сократить сроки достижения клинического эффекта и удлинить возникшую ремиссию.

Как известно, такролимус — нестероидный противовоспалительный препарат, относящийся к группе природных макролидов и обладающий иммуносупрессивным действием, подавляет активацию Т-лимфоцитов, снижает выработку интерлейкинов, фактора некроза опухоли- $\alpha$ , уменьшает экспрессию рецепторов

IgE на антиген-презентирующих клетках, предупреждает дегрануляцию тучных клеток и базофилов [18].

Мазь такролимуса зарегистрирована в РФ как средство для лечения атопического дерматита, однако, согласно российским клиническим рекомендациям, может применяться и в терапии розацеа.

Преимуществами комбинации 1 % крема ивермектина и 0,03 % мази такролимуса перед монотерапией ивермектином, на наш взгляд, являются:

— потенцирование противовоспалительного эффекта;

— достижение и удлинение ремиссии, контроль и профилактика обострений;

— применение 1 раз в день (для каждого препарата), что повышает приверженность больных к терапии.

Исходя из вышесказанного, целью настоящего пилотного исследования явилась оценка эффективности и безопасности комбинированного применения 1 % крема ивермектина и 0,03 % мази такролимуса по сравнению с классической терапией у больных упорной эритематозно-папулезной розацеа легкой и средней степени тяжести.

Под нашим наблюдением находились 75 пациентов в возрасте от 30 до 50 лет с установленным диагнозом «эритематозно-папулезная розацеа легкой и средней степени тяжести». Давность заболевания от 2 до 11 лет (в среднем  $5,50 \pm 1,25$  года). Все пациентки ранее получали лечение как наружными препаратами (метронидазол, адапален, бензоила пероксид, фузидовая кислота, и др.), так и системными препаратами (ретиноиды, антибиотики тетрациклиновой группы, метронидазол), однако лечение было малоэффективным. Помимо того, некоторые пациентки, совместно с основным лечением, принимали препараты из других групп: желудочно-кишечные средства, антигистаминные, седативные препараты.

Оценка выраженности клинических проявлений заболевания до и через 8 недель лечения основывалась на международных критериях IGA (investigator's global assessment — общая исследовательская оценка, табл. 1).

Тяжесть заболевания оценивалась по выраженности эритемы и количеству воспалительных высыпаний (папул/пустул) на каждом из пяти отделов лица: лоб, подбородок, нос, правая щека, левая щека. Клинические проявления заболевания у пациенток с легкой степенью тяжести сводились к умеренной эритеме без

четких границ, занимающей  $1/3—1/2$  кожи щек с единичными телеангиэктазиями и папулами; у пациенток со средней степенью тяжести эритема была более яркой и занимала всю поверхность кожи щек с умеренным количеством телеангиэктазий и папул.

Кроме того, оценивался дерматологический индекс качества жизни — ДИКЖ (от 0 до 30).

Оценка безопасности включала в себя регистрацию побочных эффектов и симптомов локальной переносимости препаратов (жжение/горение, сухость, зуд).

В результате скрининга из 90 первичных пациенток 15 больных не были включены в исследование в соответствии с критериями невключения:

— возраст до 18 лет;

— беременность, кормление грудью;

— тяжелая степень розацеа;

— сопутствующая вирусная, бактериальная и грибковая патология на коже лица;

— в анамнезе — длительное лечение местными стероидными средствами.

Критерии исключения из исследования:

— аллергические реакции на изучаемые препараты;

— беременность;

— отказ пациента от дальнейшего участия в исследовании.

Исследование было рандомизированным, проводилось в 3 параллельных группах. В первой группе (25 человек) пациентки применяли комбинированную терапию двумя препаратами: 1 % крем ивермектина (утром) и 0,03 % мазь такролимуса (вечером). Во второй группе (25 человек) пациентки применяли монотерапию 1 % кремом ивермектина — 1 раз в день (утром) и индифферентный питательный крем (детский крем) в качестве плацебо к такролимусу (вечером). Третья группа (25 человек) была на классической терапии розацеа: 1 % крем метронидазола 1 раз в день (утром) и 20 % крем азелаиновой кислоты 1 раз в день (вечером). Препараты наносили тонким слоем на каждую из 5 зон лица (лоб, щеки, нос, подбородок), избегая попадания на губы, слизистые оболочки, глаза. Какой-либо другой наружной или системной терапии в течение периода наблюдения больные не получали.

Параллельно с лечением всем пациенткам было рекомендовано избегать триггерных факторов, способствующих усилению высыпаний: соблюдать щадящую диету; не находиться под воздействием прямых солнечных лучей, холодного ветра, тяжелой физической нагрузки; не посещать сауну, баню, солярий; избегать эмоционального напряжения; в солнечные дни применять фотозащитные средства на лицо.

## Результаты

Все три группы пациенток в начале лечения были сходны по дерматологическим проявлениям розацеа: у большинства участниц исследования была диагностирована розацеа средней степени тяжести, при наличии (в среднем)  $27-29 \pm 1,7$  воспалительных элементов, с умеренной эритемой. ДИКЖ до лечения составлял  $17-19 \pm 0,9$  балла (в среднем), что означает серьезное влияние на качество жизни пациенток.

Количество пациенток, достигших результата «отсутствует» или «почти отсутствует» симптоматики дерматоза к 8-й неделе лечения в 1-й группе составило 89,5 %, во 2-й группе — 70,4 %, в 3-й группе — 53,5 %. Заметная

Таблица 1. Оценка выраженности клинических проявлений розацеа по IGA  
Table 1. Evaluation of the severity of the clinical manifestations of rosacea according to IGA

Степень выраженности	Баллы	Клиническая картина
Отсутствует	0	Воспалительные высыпания и эритема отсутствуют
Почти отсутствует	1	Единичные мелкие папулы/пустулы, очень легкая эритема
Легкая	2	Несколько мелких папул/пустул, легкая эритема
Умеренная	3	Умеренное количество мелких или крупных папул/пустул, умеренная эритема
Тяжелая	4	Много мелких и/или больших папул/пустул, выраженная эритема

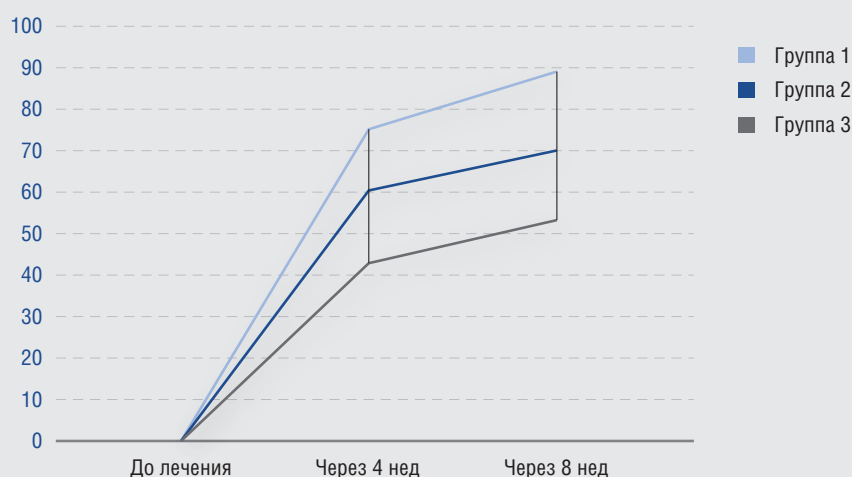


Рис. 1. Процент участниц с результатом «отсутствует» или «почти отсутствует» согласно IGA по группам  
Fig. 1. Percentage of participants with "absent" or "almost absent" result according to IGA by groups

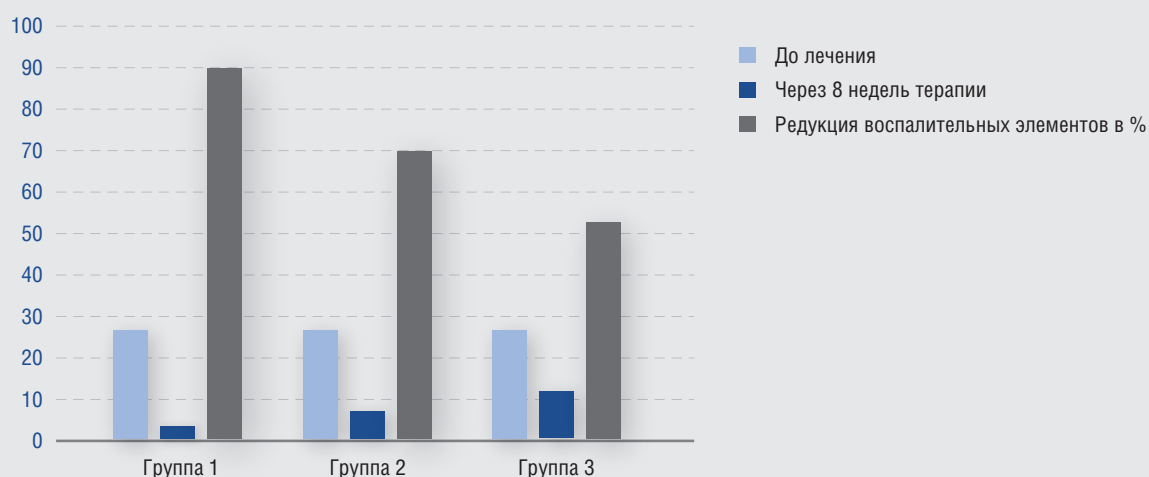


Рис. 2. Редукция воспалительных элементов в процессе лечения (по критериям IGA)  
Fig. 2. Reduction of inflammatory elements in the course of treatment (according to IGA criteria)

разница между группами наблюдалась к 4-й неделе лечения (75,5; 60,7 и 43,1 % соответственно) (рис. 1).

Количество воспалительных элементов уменьшилось к 8-й неделе лечения на  $25,5 \pm 1,5$  в 1-й группе, на  $20,3 \pm 1,2$  во 2-й группе, на  $15,2 \pm 0,9$  — в 3-й группе; что означает редукцию воспалительных элементов в 1-й группе — на 91,07 %, во 2-й группе — на 72,5 %, в 3-й группе — на 54,28;  $p < 0,05$  (рис. 2).

ДИКЖ в первой группе после лечения составил 3 балла, во второй — 4, в третьей — 8 баллов, что означает минимальное (для первых двух групп) и умеренное (для третьей группы) воздействие на качество жизни пациенток.

Все пациентки переносили лечение очень хорошо, каких-либо побочных эффектов в данном исследовании не наблюдалось. Две пациентки отмечали, что 0,03 % мазь такролимуса оставляет жирный блеск на лице; им было рекомендовано уменьшить количество нанесения лекарственного средства.

После окончания основного курса пациенткам 1-й группы было рекомендовано применять 0,03 % мазь такролимуса в качестве поддерживающей терапии по

схеме постепенного сокращения частоты смазывания: 2–3 раза в неделю — в течение первого месяца, 1–2 раза в неделю — в течение следующего месяца и далее вплоть до полной отмены препарата при отсутствии клинических симптомов розацеа.

Исследование по результатам наблюдения в отдаленные сроки продолжается.

Таким образом, комбинированная терапия эритематозно-папулезной розацеа 1 % кремом ивермектина и 0,03 % мазью такролимуса дает более быстрый и выраженный клинический эффект, чем монотерапия 1 % кремом ивермектина. Классическая комбинированная терапия розацеа 1 % кремом метронидазола и 20 % кремом азелаиновой кислоты значительно отстает по эффективности от двух вышеперечисленных схем. По-видимому, наиболее выраженный клинический эффект комбинированной терапии 1 % кремом ивермектина и 0,03 % мазью такролимуса напрямую связан с потенцированием противовоспалительного действия двух препаратов: количество пациенток, достигших результата «отсутствует» или «почти отсутствует» симптоматика дерматоза к 8-й неделе лечения в 1-й группе

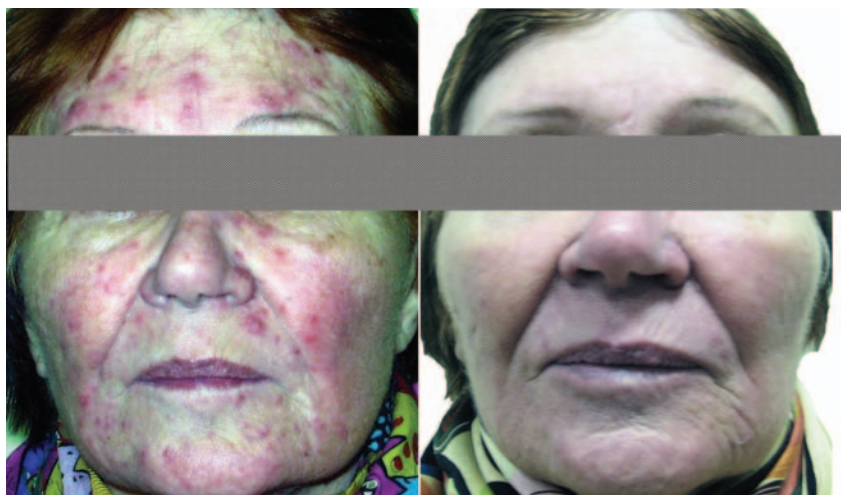

Рис. 3. Пациентка Б. Розацеа, эритематозно-папулезный подтип (единичные пустулы). Результаты комбинированной терапии 1 % кремом ивермектина и 0,03 % мазью такролимуса (до и через 8 недель от начала терапии)  
Fig. 3. Patient B. Rosacea, erythematopapular subtype (single pustules). Results of combination therapy with 1 % ivermectin cream and 0.03 % tacrolimus ointment (before and after 8 weeks from the start of therapy)

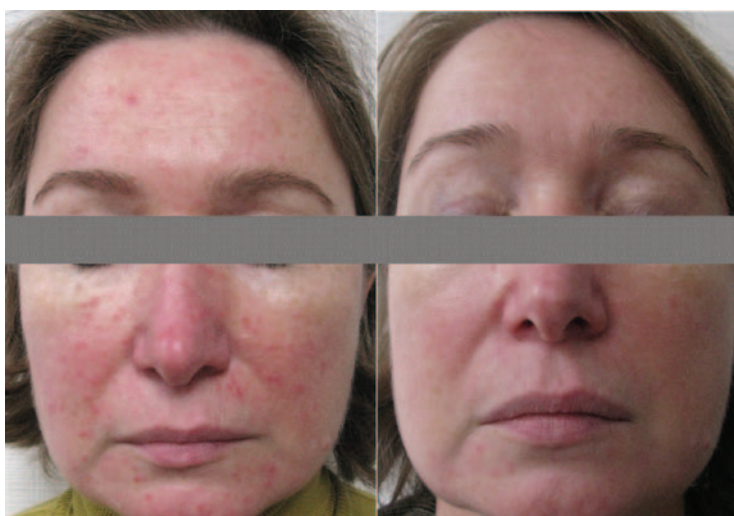

Рис. 4. Пациентка С. Розацеа, эритематозно-папулезный подтип. Результаты монотерапии 1 % кремом ивермектина (до и через 8 недель от начала терапии)  
Fig. 4. Patient S. Rosacea, erythematopapular subtype. The results of monotherapy with 1 % ivermectin cream (before and after 8 weeks from the start of therapy)

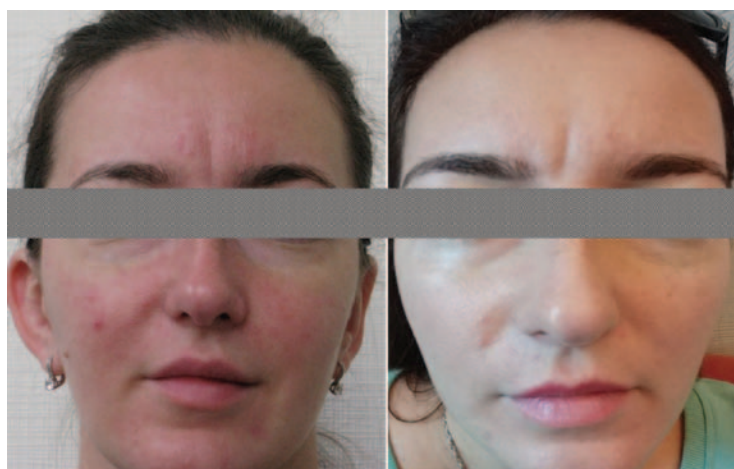

Рис. 5. Пациентка А. Розацеа, эритематозно-телеангиоэктатический подтип (единичные папулы). Результаты комбинированной терапии 1 % кремом ивермектина и 0,03 % мазью такролимуса (до и через 8 недель от начала терапии)  
Fig. 5. Patient A. Rosacea, erythematotelangiectatic subtype (single papules). The results of combination therapy with 1 % ivermectin cream and 0.03 % tacrolimus ointment (before and after 8 weeks from the start of therapy)

составило 89,5 % (рис. 3, 5), во 2-й — 70,4 % (рис. 4), а в 3-й — лишь 53,5 %. Наиболее значимые различия между группами наблюдались к 4 неделе лечения.

Полученные результаты проведенного исследования позволяют рекомендовать предложенную комбина-

цию 1 % крема ивермектина и 0,03 % мази такролимуса в качестве одного из высокоэффективных методов наружной терапии торпидных к стандартному лечению случаев среднетяжелых форм эритематозно-папулезной розацеа. ■

## Литература/References

1. Манн М. В., Берк Д. Р., Попкин Д. Л., Бейлисс С. Д. Справочник дерматолога. Практическое руководство. Пер. с англ. М.: Изд. Панфилова; БИНОМ, 2013. [Mann M. W., Berk D. R., Popkin D. L., Bayliss S. J. Handbook of Dermatology. A Practical Manual. Trans. from English. Moscow: Panfilov Publishing; BINOM, 2013. (In Russ.)]
2. Aziz N., Khachemoune A. A man with changes on nose. *J Am Acad Dermatol.* 2007;57(3):551–554. [http://www.jaad.org/article/S0190-9622\(07\)00875-4/abstract](http://www.jaad.org/article/S0190-9622(07)00875-4/abstract)
3. Круглова Л. С., Бакулев А. Л., Софинская Г. В. Применение ивермектина и бримонидина тартрата при различных подтипах розацеа. Учебное пособие. Москва: ФГБУ ДПО «Центральная государственная медицинская академия Управления делами Президента РФ», 2017. [Kruglova L. S., Bakulev A. L., Sofinskaya G. V. The use of ivermectin and brimonidine tartrate in various subtypes of rosacea. Textbook. Moscow: Central State Medical Academy of the Office of the President of the Russian Federation, 2017. (In Russ.)]
4. Олисова О. Ю., Кочергин Н. Г., Смирнова Е. А. Современная наружная терапия среднетяжелых форм розацеа. *Российский журнал кожных и венерических болезней.* 2016;19(6):328–334. [Olisova O. Yu., Kochergin N. G., Smirnova E. A. Modern external therapy of moderate rosacea. *Russian Journal of Skin and Sexually Transmitted Diseases.* 2016;19(6):328–334. (In Russ.)]
5. Dirschka T., Micali G., Papadopoulos L., Tan J., Layton A., Moore S. Perceptions on the psychological impact of facial erythema associated with rosacea: results of international survey. *Dermatol Ther (Heidelb).* 2015;5(2):117–127.
6. Phillips T. J. An update on the safety and efficacy of topical retinoids. *Cutis.* 2005;75(2, Suppl):14–22.
7. Самцов А. В. Акне и акнеформные дерматозы. Монография. М: ФАРМТЕК; 2014. [Samtsov A. V. Acne and acneform dermatoses. Monograph. Moscow: PHARMTEK, 2014. (In Russ.)]
8. Кубанова А. А., Махакова Ю. Б. Розацеа: распространенность, патогенез, особенности клинических проявлений. *Вестник дерматологии и венерологии.* 2015;(3):36–45. [Kubanova A. A., Makhakova Yu. B. Rosacea: prevalence, pathogenesis, the features of clinical manifestations. *Vestnik Dermatologii i Venerologii.* 2015;(3):36–45. (In Russ.)]
9. Пинсон И. Я., Верхогляд И. В., Семочкин А. В. Современные представления об этиологии и патогенезе розацеа. *Экспериментальная и клиническая дерматокосметология.* 2012;5:21–24. [Pinson I. Ya., Verkhoglyad I. V., Semochkin A. V. Modern ideas about the etiology and pathogenesis of rosacea. *Experimental and Clinical Dermatocosmetology.* 2012;5:21–24. (In Russ.)]
10. Бутов Ю. С., Скрипкин Ю. К., Иванов О. Л. (ред.) *Дерматовенерология.* М.: ГЭОТАР-Медиа, 2013. [Butov Yu. S., Skripkin Yu. K., Ivanov O. L. (eds) *Dermatovenereology.* Moscow: GEOTAR-Media, 2013. (In Russ.)]
11. Ахтямов С. Н. Практическая дерматокосметология. Акне, рубцы постакне и акнеформные дерматозы. Руководство для врачей. М.: Медицина, 2010. [Akhtyamov S. N. Practical dermatocosmetology. Acne, post-acne scars and acneform dermatoses. A guide for doctors. Moscow: Meditsina, 2010. (In Russ.)]
12. Wilkin J., Dahl M., Detmar M., Drake L., Feinstein A., Odom R., Powell F. Standard classification of rosacea: report of the National rosacea society expert committee on the classification and staging of rosacea. *J Am Acad Dermatol.* 2002;46:584–587.
13. Аравийская Е. Р., Самцов А. В. Федеральные клинические рекомендации по ведению больных розацеа. М., 2013. [Araviyskaya E. R., Samtsov A. V. Federal clinical guidelines for the management of rosacea patients. Moscow, 2013. (In Russ.)]
14. Вольф К., Голдсмит Л. А., Кац С. И., Джилкрест Б. А., Паллер Э. С., Леффель Д. Дж. *Дерматология Фицпатрика в клинической практике.* Пер. с англ. М.: Изд. Панфилова; БИНОМ, 2012. Т. 1: 772–774. [Wolff K., Goldsmith L., Katz S., Gilchrist B., Paller A.S., Leffell D. *Fitzpatrick's dermatology in general medicine.* Trans. from English. Moscow: Panfilov Publishing. BINOM, 2012. Vol. 1: 772–774. (In Russ.)]
15. Дел Россо Д. Розацеа кожи: патогенез, клинические проявления, современные рекомендации по тактике ведения пациентов. *Вестник дерматологии и венерологии.* 2016;2:21–31. [Del Rosso D. Skin Rosacea: pathogenesis, clinical manifestations, current guidelines on patient management tactics. *Vestnik Dermatologii i Venerologii.* 2016;2:21–31. (In Russ.)]
16. Олисова О. Ю., Кочергин Н. Г., Смирнова Е. А. Инновации в наружной терапии розацеа. *Российский журнал кожных и венерических болезней.* 2017;20(5):270–274. [Olisova O. Yu., Kochergin N. G., Smirnova E. A. Innovations in rosacea external therapy. *Russian Journal of Skin and Sexually Transmitted Diseases.* 2017;20(5):270–274. (In Russ.)]
17. Stein L., Kircik L., Fowler J., Tan J., Draelos Z., Fleischer A. et al. Efficacy and safety of ivermectin 1 % cream in treatment of papulopustular rosacea: results of two randomized, double-blind, vehicle-controlled pivotal studies. *J Drugs Dermatol.* 2014;13(3):316–323.
18. Олисова О. Ю., Кочергин Н. Г., Мураховская Е. К., Кескин Г. М., Олисов А. О., Давидович М. и др. Такролимус в терапии различных дерматозов. *Российский журнал кожных и венерических болезней.* 2013;16(5):57–61. [Olisova O. Yu., Kochergin N. G., Murakhovskaya E. K., Keskin G. M., Olisov A. O., Davidovich M. et al. Tacrolimus in the treatment of various dermatoses. *Russian Journal of Skin and Sexually Transmitted Diseases.* 2013;16(5):57–61. (In Russ.)]

---

**Информация об авторах**

---

**Елена Анатольевна Смирнова\*** — аспирант кафедры кожных и венерических болезней лечебного факультета Первого Московского государственного медицинского университета им. И. М. Сеченова (Сеченовского университета) Министерства здравоохранения Российской Федерации; e-mail: doctor.e.smirnova@gmail.com

**Ольга Юрьевна Олисова** — д.м.н., профессор, заведующая кафедрой кожных и венерических болезней лечебного факультета Первого Московского государственного медицинского университета им. И. М. Сеченова (Сеченовского университета) Министерства здравоохранения Российской Федерации

**Николай Георгиевич Кочергин** — д.м.н., профессор кафедры кожных и венерических болезней лечебного факультета Первого Московского государственного медицинского университета им. И. М. Сеченова (Сеченовского университета) Министерства здравоохранения Российской Федерации

---

**Information about the authors**

---

**Elena A. Smirnova\*** — Postgraduate student, Department of Dermatology and Venereology, Faculty of Medicine, I. M. Sechenov First Moscow State Medical University (Sechenov University) of the Ministry of Health of the Russian Federation; e-mail: doctor.e.smirnova@gmail.com

**Olga Yu. Olishova** — Dr. Sci. (Med.), Prof., Departmental Head, Department of Dermatology and Venereology, Faculty of Medicine, I. M. Sechenov First Moscow State Medical University (Sechenov University) of the Ministry of Health of the Russian Federation

**Nikolay G. Kochergin** — Dr. Sci. (Med.), Prof., Department of Dermatology and Venereology, Faculty of Medicine, I. M. Sechenov First Moscow State Medical University (Sechenov University) of the Ministry of Health of the Russian Federation

<https://doi.org/10.25208/0042-4609-2018-94-4-30-42>

## Успешный опыт лечения первичной кожной анапластической крупноклеточной лимфомы, протекающей с распространенным поражением кожного покрова и легочной ткани

Чернова Н. Г.<sup>1,\*</sup>, Бадмажапова Д. С.<sup>1</sup>, Ковригина А. М.<sup>1</sup>, Карамова А. Э.<sup>2</sup>, Воронцова А. А.<sup>2</sup>, Синицына М. Н.<sup>1</sup>, Сидорова Ю. В.<sup>1</sup>, Гребенюк Л. А.<sup>1</sup>, Нефедова М. А.<sup>2</sup>, Знаменская Л. Ф.<sup>2</sup>, Звонков Е. Е.<sup>1</sup>, Савченко В. Г.<sup>1</sup>

<sup>1</sup> Национальный медицинский исследовательский центр гематологии Министерства здравоохранения Российской Федерации 125167, Российская Федерация, г. Москва, Новый Зыковский пр., д. 4

<sup>2</sup> Государственный научный центр дерматовенерологии и косметологии Министерства здравоохранения Российской Федерации 107076, Российская Федерация, г. Москва, ул. Короленко, д. 3, стр. 6

**Цель:** демонстрация успешного опыта лечения первичной кожной анапластической крупноклеточной лимфомы (пкАККЛ), протекающей с распространенным поражением кожного покрова и легочной ткани.

**Материалы и методы.** Для верификации диагноза у больного с тремя видами кожных элементов (пятно, тонкая бляшка с изъязвлением и без него) проводилась дифференциальная диагностика между язвенно-гангренозной пиодермией, пакКЛ, крупноклеточной трансформацией грибовидного микоза и вторичным поражением кожи при нодальной АККЛ, АЛК-. Проведенный комплекс исследований, включающий гистологическое, иммуногистохимическое, цитогенетическое исследования биоптата опухоли кожи, позволил верифицировать диагноз пакКЛ. Для лечения больного была применена интенсивная индукционная химиотерапия с последующей высокодозной консолидацией и аутологичной трансплантацией гемопоэтических стволовых клеток.

**Результаты.** Выбранная тактика лечения позволила достигнуть продолжительной полной ремиссии заболевания у больного из группы неблагоприятного прогноза.

**Заключение.** Представлены алгоритм дифференциальной диагностики и определение тактики лечения больного первичной кожной анапластической крупноклеточной лимфомой с распространенным поражением кожного покрова и экстрадермальными очагами.

**Ключевые слова:** первичная кожная анапластическая крупноклеточная лимфома, поражение легких, высокодозная химиотерапия, аутологичная трансплантация гемопоэтических стволовых клеток

**Конфликт интересов:** авторы заявляют об отсутствии потенциального конфликта интересов, требующего раскрытия в данной статье.

Для цитирования: Чернова Н. Г., Бадмажапова Д. С., Ковригина А. М., Карамова А. Э., Воронцова А. А., Синицына М. Н., Сидорова Ю. В., Гребенюк Л. А., Нефедова М. А., Знаменская Л. Ф., Звонков Е. Е., Савченко В. Г. Успешный опыт лечения первичной кожной анапластической крупноклеточной лимфомы, протекающей с распространенным поражением кожного покрова и легочной ткани. Вестник дерматологии и венерологии. 2018;94(4):30–42. <https://doi.org/10.25208/0042-4609-2018-94-4-30-42>



# Successful experience in treating primary cutaneous anaplastic large cell lymphoma occurring with common lesions of the skin and lung tissue

Natalia G. Chernova<sup>1,\*</sup>, Darima S. Badmazhapova<sup>1</sup>, Alla M. Kovrigina<sup>1</sup>, Arfenya E. Karamova<sup>2</sup>, Anastasia A. Vorontsova<sup>2</sup>, Marina N. Sinitcina<sup>1</sup>, Yulia V. Sidorova<sup>1</sup>, Lyubov A. Grebenyuk<sup>1</sup>, Maria A. Nefedova<sup>2</sup>, Ludmila F. Znamenskaya<sup>2</sup>, Evheny E. Zvonkov<sup>1</sup>, Valery G. Savchenko<sup>1</sup>

<sup>1</sup> National Research Center for Hematology

Zykovsky Novy proezd, 4, Moscow, 125167, Russian Federation

<sup>2</sup> State Scientific Center of Dermatovenereology and Cosmetology

Korolenko str., 3, building 6, 107076, Moscow, Russian Federation

**The aim** of the study is to present a successful case in treating primary cutaneous anaplastic large cell lymphoma (PCALCL) occurring with common lesions of the skin and lung tissue.

**Materials and methods.** For the verification of the diagnosis in a patient with three types of skin elements (spot, thin plaque with and without ulceration), differential diagnosis was performed between ulcerative pyoderma gangrenosum, PCALCL, large-cell transformation of mycosis fungoides, and secondary skin lesions under the nodal ALK-negative ALCL. A complex of studies, including histological, immunohistochemical, cytogenetic studies of skin tumor biopsy, allowed the verification of the PCALCL diagnosis. For the treatment of the patient, intensive induction chemotherapy was used followed by high-dose consolidation and autologous transplantation of hematopoietic stem cells.

**Results.** The selected treatment tactics allowed a long-term complete remission of the disease to be achieved in a patient from the poor prognosis group.

**Conclusion.** An algorithm for the differential diagnosis and tactics of treating is presented for a patient with primary anaplastic large cell lymphoma with a widespread skin lesion and extradermal foci.

**Keywords:** primary cutaneous anaplastic large cell lymphoma, lung damage, high-dose chemotherapy, autologous transplantation of hematopoietic stem cells

**Conflict of interest:** the authors state that there is no potential conflict of interest requiring disclosure in this article.

For citation: Chernova N. G., Badmazhapova D S., Kovrigina A M., Karamova A E., Vorontsova A A., Sinitcina M N., Sidorova Yu. V., Grebenyuk L. A., Nefedova M. A., Znamenskaya L. F., Zvonkov E. E., Savchenko V. G. Successful experience in treating primary cutaneous anaplastic large cell lymphoma occurring with common lesions of the skin and lung tissue. *Vestnik Dermatologii i Venerologii*. 2018;94(4):30–42. <https://doi.org/10.25208/0042-4609-2018-94-4-30-42>

## Список сокращений

АККЛ, ALK — анапластическая крупноклеточная ALK-негативная лимфома  
 ГСК — гемопоэтические стволовые клетки  
 пКАККЛ — первичная кожная анапластическая крупноклеточная лимфома  
 ALK — киназа анапластических лимфом  
 CEAM — ломустин, этопозид, цитарабин, мелфалан  
 СНОР — циклофосамид, доксорубин, винкристин, преднизолон  
 FISH — fluorescence *in situ* hybridization  
 NHL-BFM-90, блок А — дексаметазон, ифосфамид, метотрексат, доксорубин, винкристин, цитарабин, этопозид, месна, кальция фолинат

## Введение

Первичная кожная анапластическая крупноклеточная лимфома (пКАККЛ) составляет 20 % от всех Т-клеточных лимфом кожи и 1,7 % от всех зрелых Т-клеточных лимфом [1]. ПКАККЛ занимает второе место среди Т-клеточных лимфом кожи после грибовидного микоза [2]. Заболевание может возникнуть в любом возрасте, но чаще диагностируется в возрасте около 60 лет [3]. Мужчины заболевают в 2–3 раза чаще женщин [3–5]. Первичная кожная анапластическая крупноклеточная лимфома характеризуется появлением единичных или сгруппированных нескольких быстро растущих новообразований, часть из которых может изъязвляться. В большинстве случаев опухолевые очаги располагаются на голове, шее и конечностях [3]. Приблизительно у 80 % больных наблюдается солитарный характер расположения кожных элементов, тогда как в остальных 20 % случаев отмечается диссеминация опухолевого процесса с поражением 2–3 различных анатомических зон [4, 6]. Интересно, что у 10–42 % больных на начальных этапах заболевания наблюдается полная или частичная спонтанная регрессия опухолевых очагов. Вместе с тем без проведения противоопухолевого воздействия полная эрадикация опухоли невозможна, а рецидив заболевания неизбежен [4, 7]. Вовлечение экстрадермальных структур при пКАККЛ происходит крайне редко, как правило, наблюдается поражение регионарных лимфатических узлов, внекожная диссеминация заболевания определяется у 5–10 % больных [4, 8]. Частота специфического поражения костного мозга при пКАККЛ не превышает 5 % случаев заболевания [9].

Диагноз пКАККЛ устанавливается на основании морфологического исследования биоптата кожи. При гистологическом исследовании выявляется плотный лимфоидный инфильтрат из крупных клеток, располагающийся в дерме и/или гиподерме, эпидермотропизм отсутствует или слабо выражен [2]. Клетки лимфоидного инфильтрата в 75 % случаев характеризуются «классической» анаплазированной морфологией: подковообразная или почкообразная форма крупных лимфоидных клеток с эксцентрично расположенным ядром, эозинофильное окрашивание в парануклеарной области цитоплазмы — зоне аппарата Гольджи [2]. В остальных 20–25 % случаев пКАККЛ наблюдается плеоморфная или иммунобластная морфологическая картина, иногда обнаруживается обилие нейтрофильных и эозинофильных гранулоцитов, что может затруднять верификацию Т-клеточной лимфомы кожи [4, 6, 10]. Характерной особенностью анапластических круп-

ноклеточных лимфом, в том числе и пКАККЛ, является яркая практически мономорфная экспрессия антигена CD30: позитивны более 75 % клеток опухолевого субстрата. Опухолевые клетки при пКАККЛ, как правило, не экспрессируют киназу анапластических лимфом [2]. В большинстве случаев в опухолевых клетках наблюдается вариабельная экспрессия пан-Т-клеточных антигенов CD2, CD4 и CD45RO, активационных маркеров CD25, CD71, HLA-DR, цитотоксических белков (TIA-1, гранзим Виперфорин). Экспрессия других пан-Т-клеточных антигенов (CD3, CD5, CD43 и др.) может быть вариабельной [3, 5, 11–13]. Рearанжировка генов цепей Т-клеточного рецептора определяется приблизительно в 90 % случаев, однако экспрессия белков Т-клеточного рецептора (TCRbF1) выявляется значительно реже [14]. При пКАККЛ отсутствуют патогномичные хромосомные aberrации. Наиболее частыми хромосомными aberrациями при пКАККЛ являются амплификация 7q31 и делеции 6q16-21 и 13q34 [15, 16]. Рearанжировка локуса *IRF4-DUSP22* на 6p25.3 выявляются приблизительно в 30 % случаев [17, 18]. Транслокации с вовлечением локуса гена *TP63*, ассоциированные с неблагоприятным прогнозом при нодальной анапластической крупноклеточной, ALK-негативной лимфоме (АККЛ, ALK-), наблюдаются в редких случаях пКАККЛ с необычным агрессивным течением заболевания [19, 20]. Определение делеций 6q21 и 18p11.3 в дебюте пКАККЛ имеет прогностическое значение, эти хромосомные нарушения выявляются соответственно в 86 и 43 % случаев рецидивирующего течения пКАККЛ [21].

Несмотря на сходные морфологические черты с нодальными анапластическими крупноклеточными лимфомами, пКАККЛ характеризуется благоприятным клиническим течением и высокой химиочувствительностью. Для лечения пКАККЛ применяется несколько подходов в зависимости от распространенности опухолевого процесса. При солитарном характере расположения опухолевых очагов применяют хирургическое удаление и/или дистанционную лучевую терапию в СОД 40 Гр. При единичных опухолевых элементах, но располагающихся в разных анатомических зонах, проводят терапию малыми дозами метотрексата по 10–25 мг ежедневно. При генерализованном опухолевом процессе и/или наличии экстрадермальных очагов поражения в настоящее время подходы к лечению не определены. В качестве терапии первой линии проводится «золотой стандарт» — программа СНОР. При рефрактерном/рецидивном течении заболевания применяют аналоги пурина, ретиноиды, интерферон-α, интерлейкин 12 [7]. В последнее время появились единичные сообщения об успешном применении для лечения CD30-позитивных лимфопротролиферативных заболеваний брентуксимаб ведотина, являющегося анти-CD30-моноклональным антителом, конъюгированным с монометилауристатином Е [22, 23]. Этот препарат продемонстрировал свою эффективность и безопасность в лечении больных лимфомой Ходжкина, анапластических крупноклеточных лимфом, в том числе и пКАККЛ [24].

Прогноз пКАККЛ обычно благоприятный, 10-летняя общая выживаемость составляет приблизительно 90 % [4, 25]. Однако отмечено, что при поражении кожи нижних конечностей прогноз значительно хуже, 5-летняя общая выживаемость не превышает 76 % [26]. При оценке роли прогностических факторов пКАККЛ пока-

зано, что ни анаплазированная морфология опухолевых клеток, ни высокий пролиферативный потенциал Ki67, ни вовлечение регионарных лимфатических узлов не ассоциированы с неблагоприятным прогнозом. Независимыми факторами прогноза для общей выживаемости являются распространенное поражение кожи конечностей и наличие экстрадермальных очагов поражения [8, 25–28].

Приводим описание алгоритма диагностики и успешного лечения первичной кожной анапластической крупноклеточной лимфомы, протекающей с распространенным поражением кожных покровов и экстрадермальными очагами.

#### Клинический случай

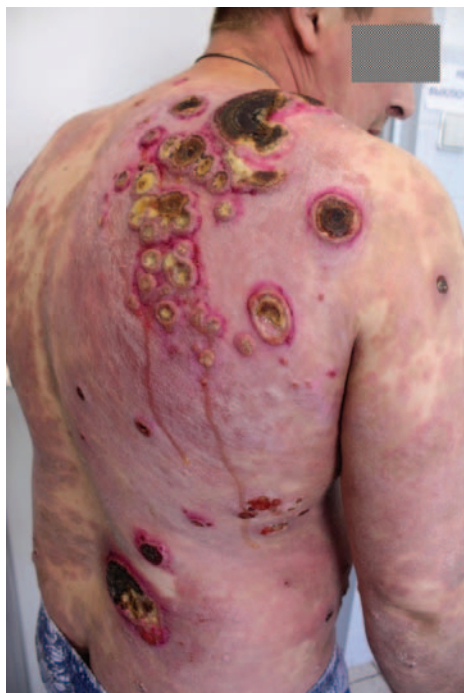Больной М., 38 лет, поступил в ФГБУ «ГНЦДК» Минздрава России в августе 2016 года с жалобами на болезненные высыпания на коже туловища, верхних конечностей, сопровождающиеся зудом. Со слов больного, в декабре 2015 года впервые отметил появление высыпаний, напоминающих «узелки», на коже правой лопаточной области. Через полгода пациент отметил увеличение размеров и изъязвление первого кожного элемента, появление вокруг новых элементов, выступающих над поверхностью кожных покровов на 3–4 мм размерами до 2–3 см в диаметре. При обращении к врачу-дерматовенерологу по месту жительства была проведена диагностическая биопсия кожи. При гистологическом исследовании биоптата изъязвленного кожного элемента данных за опухолевый процесс не было получено. В посевах из изъязвленных кожных элементов очагов были выявлены синегнойная палочка (*Pseudomonas aeruginosa*) и золотистый стафилококк (*Staphylococcus aureus*). Установлен диагноз язвенно-гангренозной пиодермии. Проведенная антибактериальная терапия широкого спектра действия не оказала

существенного эффекта на кожный процесс. С июня по август 2016 года отмечалось распространение высыпаний по всей поверхности кожного покрова, в связи с чем пациент был направлен на консультацию в ФГБУ «ГНЦДК» Минздрава России.

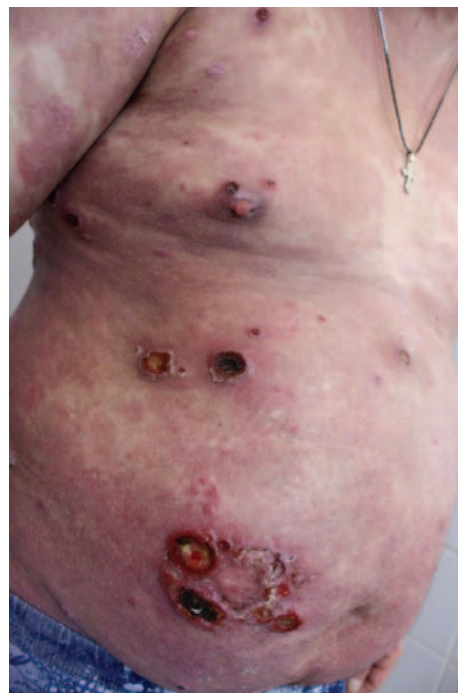Со слов больного, с 10-летнего возраста страдал псориазом, однако медицинская документация, подтверждающая диагноз псориаза и сведения о проводимом лечении, не была предоставлена.

На момент поступления в ФГБУ «ГНЦДК» Минздрава России кожный патологический процесс носил распространенный характер. На коже туловища и конечностей на фоне эритемы, отека и инфильтрации кожи имелись множественные узелковые элементы полушаровидной формы размером от 0,3 до 1 см в диаметре с влажными эрозиями на поверхности ярко-розового цвета, некоторые из них были покрыты серозно-геморрагическими корками. На коже плечелопаточной и поясничной областей отмечались многочисленные эрозивно-язвенные дефекты с плотными возвышающимися над поверхностью кожи валиками по периферии и обильным серозно-гнойным отделяемым, покрытые плотными темно-коричневыми и рыхлыми желтовато-грязного цвета корками (рис. 1 А, Б). Также по всей поверхности кожного покрова наблюдались сливающиеся гиперпигментированные пятна (со слов больного, на местах прежних псориатических высыпаний). При проведении культурального исследования отделяемого из язвенных дефектов обнаружены синегнойная палочка и золотистый стафилококк. На основании клинико-анамнестических данных поставлен предположительный диагноз лимфомы кожи, осложненной вторичной пиодермией.

Для верификации диагноза проведена биопсия участков наиболее инфильтрированных изъязвленных бляшек на коже живота, спины и подмышечной обла-



А



Б

Рис. 1. Эрозивно-язвенные дефекты кожи плечелопаточной и поясничной областей  
Fig. 1. Erosive-ulcerative defects of the skin of scapulothoracic and lumbar regions

сти. Во всех гистологических препаратах наблюдалась идентичная морфологическая картина. В биоптатах кожи в поверхностных и средних отделах дермы был выявлен плотный инфильтрат из крупных полиморфных лимфоидных клеток с гиперхромными, в том числе церебриформными ядрами, с большим количеством митозов, была отмечена выраженная инфильтрация полиморфными лимфоидными клетками верхних отделов эпидермиса (рис. 2 А, Б). Для подтверждения диагноза и уточнения формы заболевания рекомендовано проведение иммуногистохимического исследования, в связи с чем материал (парафиновые блоки) был направлен в ФГБУ «НМИЦ гематологии». При иммуногистохимическом исследовании большинство крупных анаплазированных лимфоидных клеток экспрессировали антигены CD30 (мембранная, цитоплазматическая, dot-like-реакция), CD3ε (мембранная/цитоплазматическая реакция), CD4, TIA-1 (гранулярная цитоплазматическая реакция), Гранзим В (гранулярная цитоплазматическая реакция), индекс пролиферативной активности Ki67 составил 80 %. Опухолевые клетки не экспрессировали ALK — киназу анапластических лимфом (рис. 3 А–З). Таким образом, при морфологическом исследовании кожи выявлена картина CD30-позитивного Т-клеточного лимфопролиферативного заболевания кожи. Учитывая быстрое прогрессирование опухолевого процесса: появление новых кожных элементов, изъязвление уже существующих, распространение на кожу нижних конечностей, начата терапия малыми дозами метотрексата 30 мг еженедельно, а также антибактериальная терапия. На фоне проведенного лечения наблюдался кратковременный положительный ответ: уменьшение эритемы и отека кожи в очагах поражения; очищение язвенных дефектов от гнойного отделяемого и уплотщение валиков по их периферии; частичная эпителизация крупных и полная эпителизация мелких эрозивно-язвенных дефектов (рис. 4 А, Б).

Для определения дальнейшей тактики лечения больной был направлен в ФГБУ «НМИЦ гематологии» Минздрава России.

При поступлении в октябре 2016 г. в гематологическую клинику у больного отмечалось распространенное поражение кожного покрова, сопровождающееся кожным зудом. Несмотря на терапию малыми дозами мето-

трексата наблюдалось дальнейшее прогрессирование опухолевого процесса (рис. 5 А–В). Симптомов интоксикации (лихорадка более 38,0 °С, потеря веса, слабость, потливость) не было.

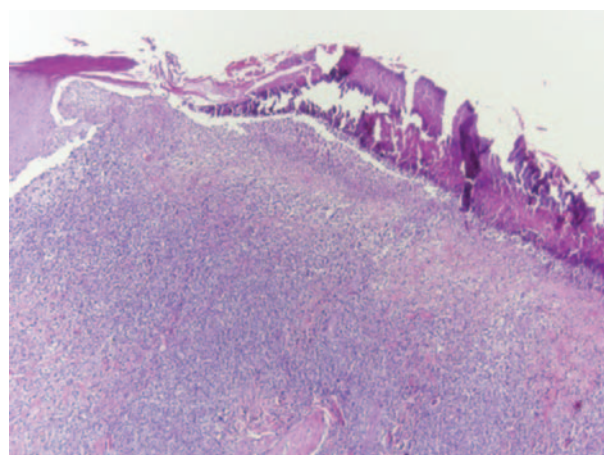
При осмотре на коже больного наблюдалось три типа кожных элементов: гиперпигментированные пятна, тонкие бляшки с изъязвлением и без него. При пальпации выявлен увеличенный аксиллярный лимфатический узел плотной эластической консистенции размерами 2 × 1,5 см, размеры других периферических лимфатических узлов не были изменены.

В гемограмме — умеренная анемия (гемоглобин 113 г/л), содержание тромбоцитов  $357 \times 10^9/\text{л}$ , лейкоцитов —  $8,9 \times 10^9/\text{л}$ , СОЭ 58 мм/ч. В лейкоцитарной формуле выявлено увеличение количества палочкоядерных нейтрофилов до 10 %, умеренная лимфопения до 17 %. Биохимические показатели оставались в пределах референсных значений, активность лактатдегидрогеназы — 339 ед./л (N 208–378).

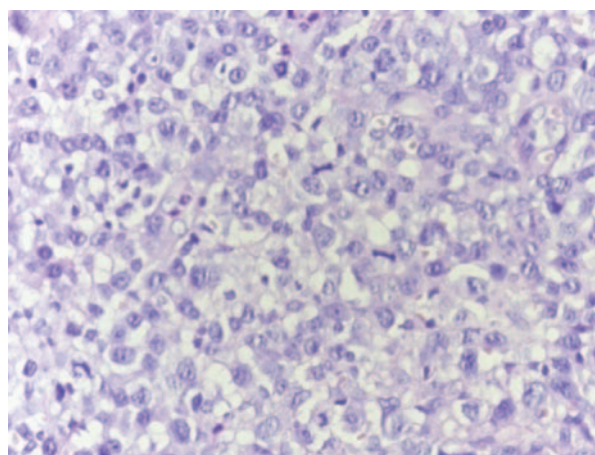
При ультразвуковом исследовании органов брюшной полости размеры печени, селезенки и висцеральных лимфатических узлов не увеличены. При мультиспиральной компьютерной томографии органов грудной клетки выявлено множественное очаговое поражение легочной ткани обоих легких с максимальным размером очагов до 1 см, очаги имели округлую форму с четкими границами (рис. 6 А–В).

С диагностической целью была проведена биопсия кожного элемента (пятно) и трепанобиопсия костного мозга. При морфологическом исследовании биоптата кожи не было получено данных за опухолевый процесс, выявленная морфологическая картина соответствовала неопухоловому дерматозу и не противоречила псориазическому поражению кожи. При морфологическом исследовании костного мозга не было обнаружено специфического поражения. Биопсия подмышечного лимфатического узла не проводилась в связи с изъязвлением кожных покровов в области необходимого хирургического доступа.

Стандартное цитогенетическое исследование клеток костного мозга определило нормальный кариотип. При FISH-исследовании на гистологических срезах биоптата кожи (тонкая бляшка) с локус-специфичным ДНК-зондом LSI ALK Dual Color, Break Apart Rearrangement



А



Б

Рис. 2. Гистологическое исследование биоптата кожи, окраска эозин-гематоксилин. А — ув.  $\times 100$ , Б — ув.  $\times 400$   
 Fig. 2. Histological examination of skin biopsy specimen, eosin-hematoxylin staining. А —  $\times 100$  magn., Б —  $\times 400$  magn.

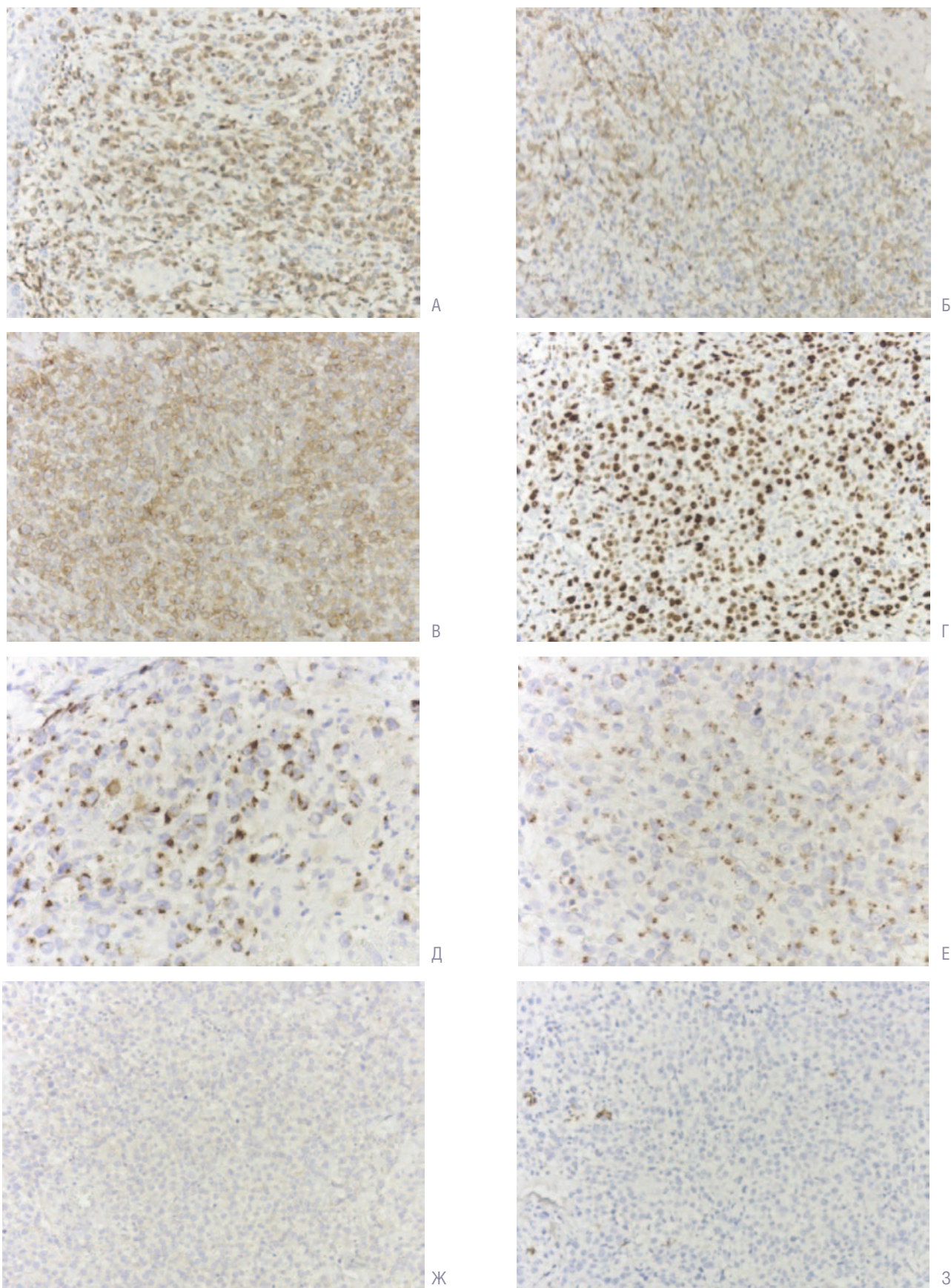
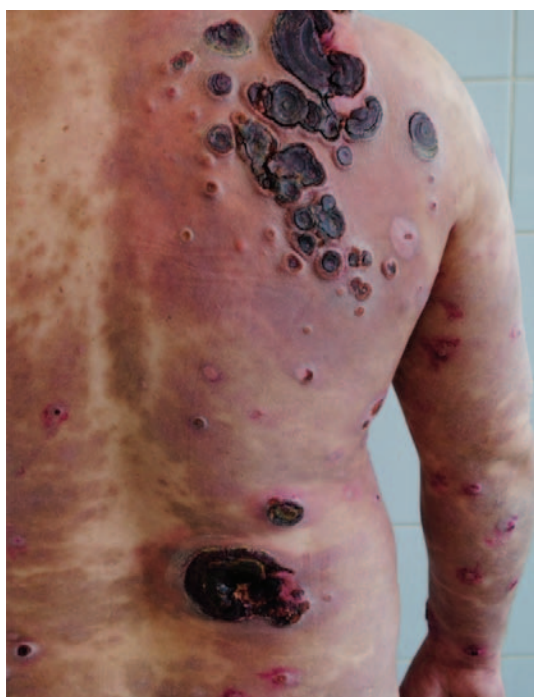
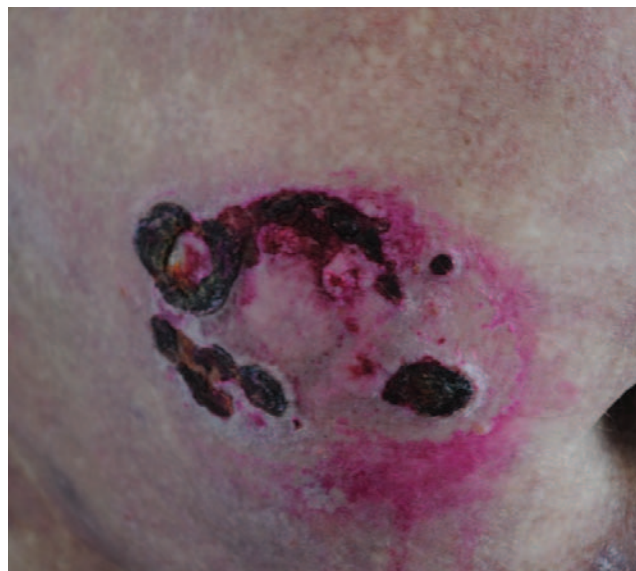
Рис. 3. Иммуногистохимическое исследование биоптата кожи. А — экспрессия CD3ε, Б — экспрессия CD4, В — экспрессия CD30, Г — пролиферативный индекс Ki67, Д — экспрессия Granzyme B, E — экспрессия TIA-1, Ж — не экспрессируют ALK, З — не экспрессируют CD20  
 Fig. 3. Immunohistochemical study of skin biopsy specimen. A — CD3ε expression, Б — CD4 expression, В — CD30 expression, Г — Ki67 proliferative index, Д — Granzyme B expression, E — TIA-1 expression, Ж — ALK does not express, З — CD20 does not express



А



Б

Рис. 4. Динамика клинических проявлений на фоне проводимого лечения в ФГБУ «ГНЦДК» Минздрава России  
Fig. 4. Dynamics of clinical manifestations against the background of the treatment carried out in the State Scientific Centre of Dermatovenereology and Cosmetology

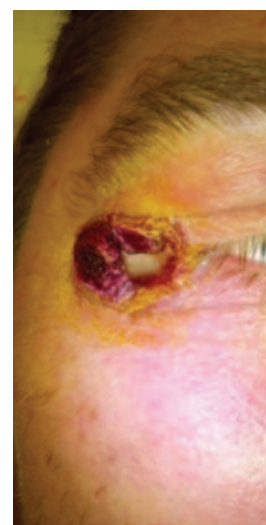
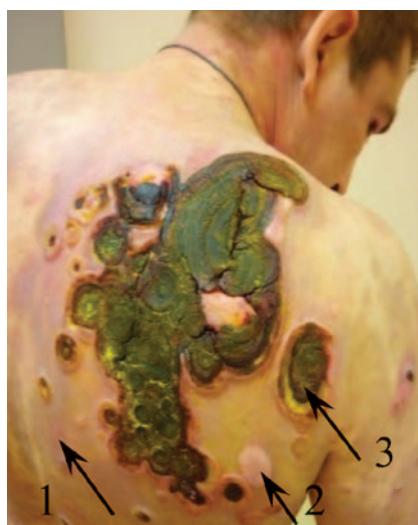
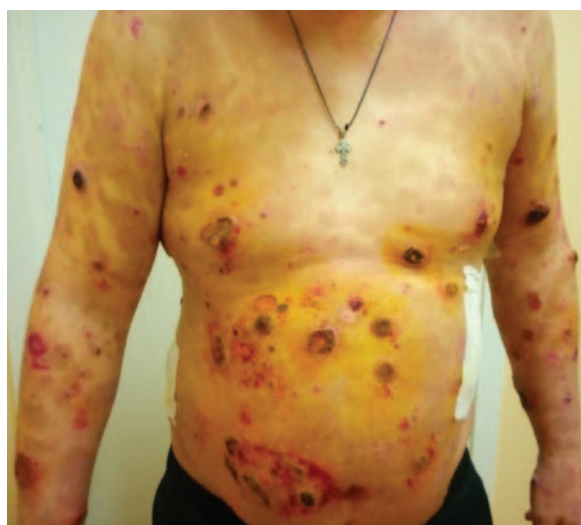
Рис. 5. Клиническая картина при поступлении в ФГБУ «НМИЦ гематологии» Минздрава России. Наблюдалось три типа кожных элементов: гиперпигментированные пятна, обусловленные псориазом (1), бляшки (2), большинство из них с изъязвлением в центре (3)  
Fig. 5. The clinical picture of admission to the State Scientific Centre of Dermatovenereology and Cosmetology. Three types of skin elements were observed: hyperpigmented spots caused by psoriasis (1), plaques (2), most of them with ulceration in the center (3)

Probe (Abbott Laboratories, U.S.A.) транслокация с вовлечением локуса гена *ALK/2p23* не выявлена. FISH-исследование с локус-специфичными ДНК-зондами *DUSP22/IRF4 Breakapart Probe/Cen6*, *TP63 Breakapart/3qtelProbe* (Cytocell, UK) не выявило транслокаций с вовлечением локусов генов *IRF4/6p25.3*, *TP63/3q28*, однако были выявлены 2–3 дополнительных сигнала от локуса генов *IRF4/6p25.3*, что свидетельствовало о трисомии и/или тетрасомии хромосомы 6 (рис. 7).

При молекулярно-генетическом исследовании биоптата кожи (тонкая бляшка) была выявлена Т-кле-

точная клональность по реаранжировкам генов  $\gamma$ -цепи Т-клеточного рецептора. При ПЦР-исследовании биоптата кожи (пятно), образцов периферической крови и костного мозга клональной популяции лимфоидных клеток выявлено не было. При исследовании сыворотки крови не было отмечено серологических маркеров активных герпесвирусных инфекций; ДНК вируса Эпштейна — Барр в мононуклеарах периферической крови и пунктате костного мозга не выявлена.

Таким образом, на основании проведенного обследования установлен диагноз первичной кожной анапла-

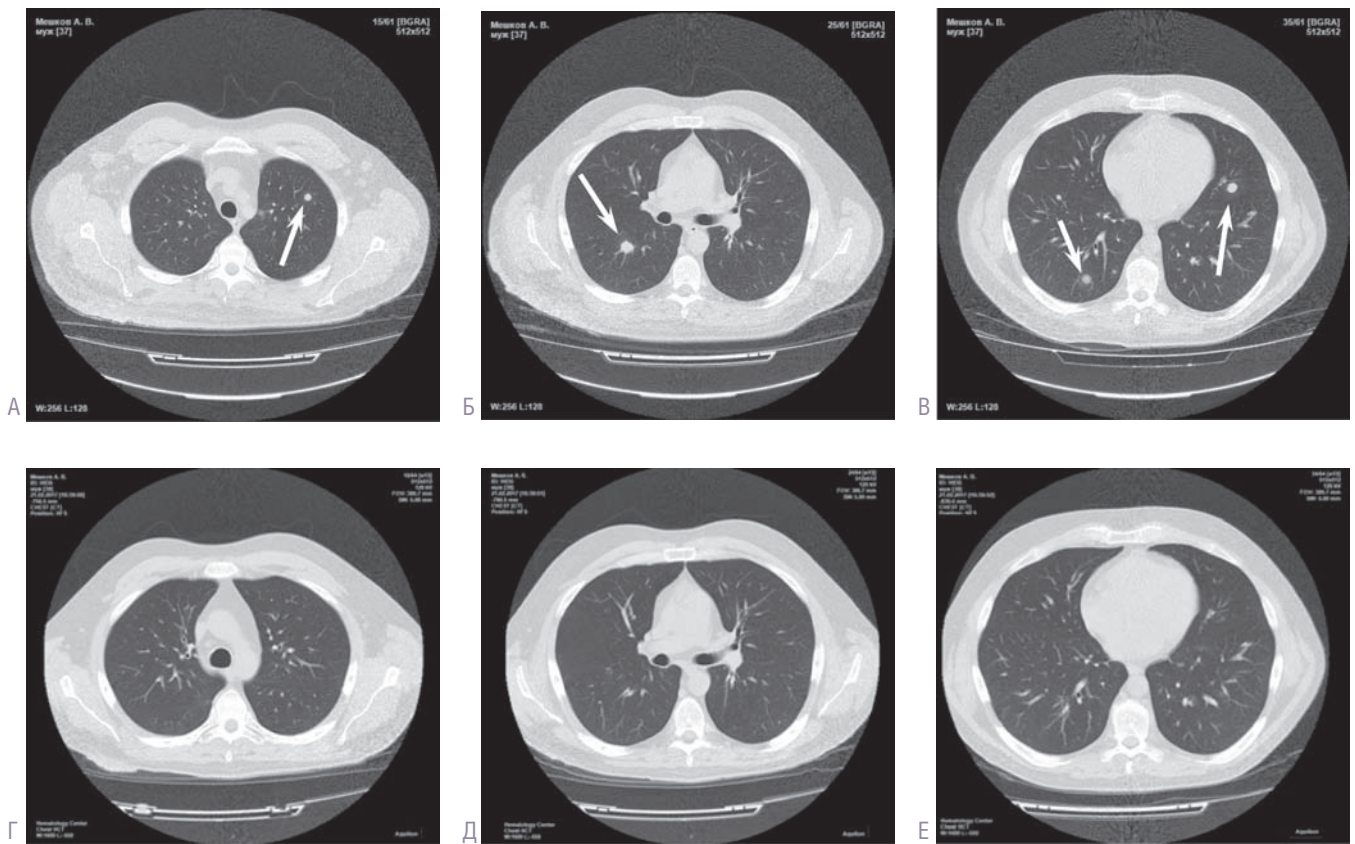


Рис. 6. Множественное очаговое поражение легочной ткани (показано стрелками) по данным мультиспиральной компьютерной томографии органов грудной клетки.

А–В — до лечения, Г–Е — после лечения

Fig. 6. Multiple focal lesions of the lung tissue (indicated by arrows) according to the multi-spiral computed tomography of the chest. А–В — before treatment, Г–Е — after treatment

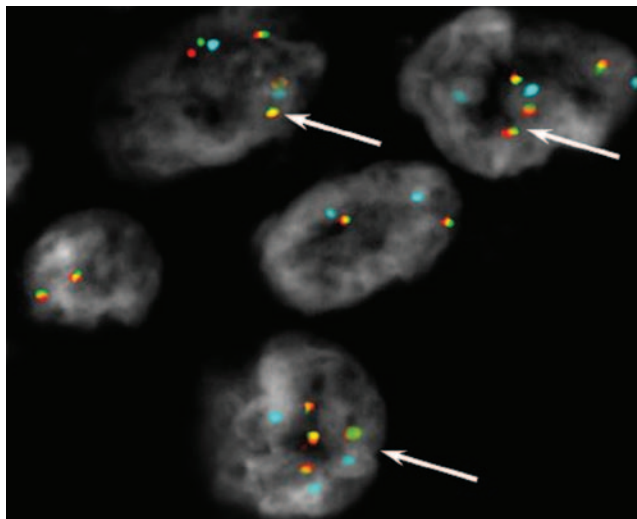


Рис. 7. FISH-исследование с locus-специфичными ДНК-зондами *DUSP22/IRF4* Breakapart Probe/Cen6 срезов с парафиновых блоков биоптата кожи (тонкая бляшка). Стрелками показаны клетки с дополнительными сигналами от центромеры (синие сигналы) и от локуса *DUSP22/IRF4* (слияние красного и желтого сигналов).

Fig. 7. FISH study with locus-specific DNA probes *DUSP22/IRF4* Breakapart Probe/Cen6 of the sections from paraffin blocks of skin biopsy specimens (thin plaque). Arrows indicate cells with additional signals from the centromere (blue signals) and from the *DUSP22/IRF4* locus (the merging of red and yellow signals)

стической крупноклеточной лимфомы с распространенным поражением кожных покровов, подмышечного лимфатического узла справа, изолированным поражением легочной ткани.

В качестве индукционной терапии была выбрана модифицированная программа: дексаметазон, ифосфамид, метотрексат, доксорубин, винкристин, цитарабин, этопозид, месна, кальция фолинат (NHL-BFM-90, блок А) с эскалацией дозы метотрексата до  $2 \text{ г/м}^2$  (табл. 1). Перед началом 1 курса была проведена 5-дневная предфаза, состоящая из ежедневного внутривенного введения дексаметазона  $10 \text{ мг/м}^2$  и циклофосфида  $200 \text{ мг/м}^2$ . Перед каждым курсом химиотерапии проводилась профилактика нейтролекемии, интратекально вводили три цитостатических препарата. Параллельно с курсом цитостатической терапии ежедневно проводилась обработка кожных покровов антисептическими растворами и антибактериальными мазями. Превентивно, до развития миелотоксического агранулоцитоза, выполнено бактериологическое исследование отделяемого с изъязвленной поверхности опухолевых элементов, был выявлен обильный рост *Klebsiella pneumoniae*, продуцирующей  $\beta$ -лактамазы расширенного спектра действия. Идентифицированный микроорганизм был чувствителен к амикацину, имипенему, колистину и устойчив к меропенему. Посткурсовой период осложнился развитием фебрильной нейтропении и инфекционных осложнений:

Таблица 1. Схема индукционной химиотерапии по модифицированной программе NHL-BFM-90, блок А  
 Table 1. The scheme of induction chemotherapy according to the modified NHL-BFM-90 (unit A) program

	Препараты	Доза	Дни
Предфаза	Дексаметазон	10 мг/м <sup>2</sup> в/в капельно	1–5
	Циклофосфамид	200 мг/м <sup>2</sup> в/в капельно	1–5
Блок А	Ифосфамид	800 мг/м <sup>2</sup> в/в капельно в течение 1 ч	1–5
	Метотрексат	2000 мг/м <sup>2</sup> в/в капельно в течение 6 ч	1
	Цитарабин	150 мг/м <sup>2</sup> через каждые 12 часов в/в	4–5
	Этопозид	100 мг/м <sup>2</sup> в/в капельно	4–5
	Дексаметазон	10 мг/м <sup>2</sup> в/в капельно	1–5
	Доксорубицин	50 мг/м <sup>2</sup> в/в капельно	3

орофарингеального кандидоза, псевдомембранозного колита. Массивная антибиотическая, инфузионная и трансфузионная терапия позволили купировать инфекционные процессы. По завершении первого курса терапии отмечена положительная динамика по основному заболеванию: уменьшение размеров и очищение изъязвленных поверхностей опухолевых элементов, формирование грануляционной ткани; часть небольших опухолевых элементов подверглась полной регрессии,

размеры остальных сократились. В зоне максимального опухолевого поражения, в правой плечелопаточной области, из-под струпа прекратилось поступление гнойного отделяемого, края струпа «подсохли», однако его центральная часть продолжала флюктуировать. Учитывая выраженную положительную динамику, пациенту была продолжена химиотерапия по той же программе (рис. 8 А). После 2-го курса химиотерапии отмечалась дальнейшая постепенная регрессия опухолевых

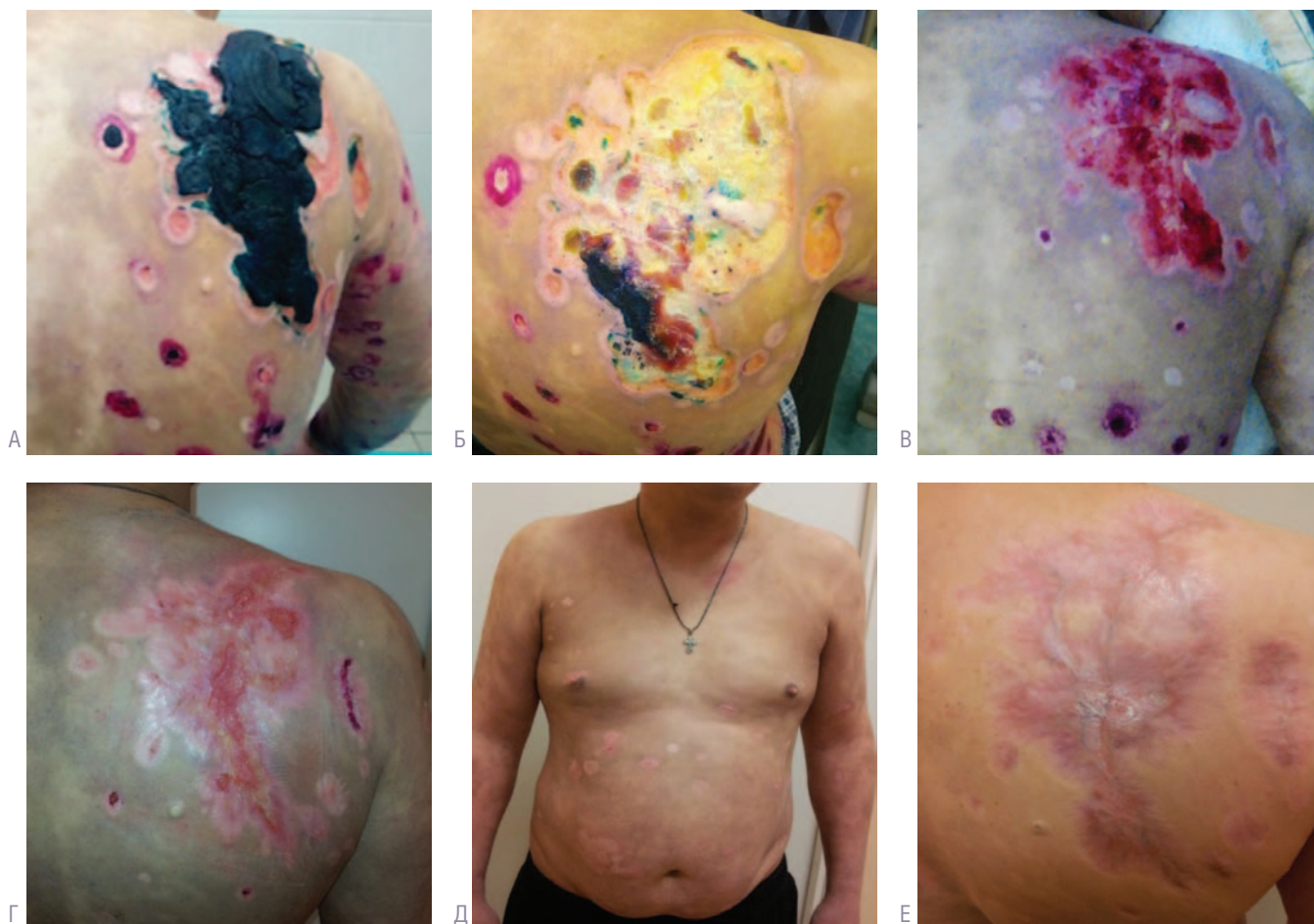

Рис. 8. Динамика кожных элементов больного во время лечения. А — после 1 курса, Б — после 2 курса, В — после высокодозной химиотерапии и аутологичной трансплантации, Г — через 3 месяца после завершения лечения, Д, Е — через 12 месяцев после завершения лечения  
 Fig. 8. Dynamics of the patient's skin elements during treatment. А — after the 1st course, Б — after the 2nd course, В — after high-dosage chemotherapy and autologous transplantation, Г — 3 months after completion of treatment, Д, Е — 12 months after the completion of treatment



элементов на коже. При очередной перевязке самого большого опухолевого элемента в правой плечелопаточной области удалось удалить большую часть струпа (рис. 8Б). При мультиспиральной компьютерной томографии органов грудной клетки, проведенной после 2-го курса химиотерапии, была отмечена практически полная регрессия очагов поражения легочной ткани. Учитывая дальнейшую положительную динамику, проведены мобилизация и сбор периферических стволовых клеток крови, суммарно было собрано  $5,8 \times 10^6/\text{кг}$  массы тела CD34-позитивных клеток. В последующем проведено еще 2 подобных курса химиотерапии. При контрольном обследовании после завершения индукционной терапии отмечена нормализация размеров аксиллярного лимфатического узла, опухолевые очаги в легочной ткани не определялись (рис. 6 Г–Е). На коже больного отмечалась регрессия большинства очагов опухолевого поражения, однако на месте исходно самых обширных очагов поражения кожи оставались открытые раневые поверхности.

Для консолидации полученного эффекта проведена высокодозная химиотерапия по программе CEAM (ломустин, этопозид, цитарабин, мелфалан) (табл. 2) с последующей трансплантацией гемопоэтических стволовых клеток. Продолжительность миелотоксического агранулоцитоза составила 14 дней, тяжелых инфекционных и токсических осложнений не было отмечено (рис. 8 В). Полная эпителизация раневых поверхностей произошла через 3 месяца после завершения терапии (рис. 8 Г). Позитронно-эмиссионная томография, совмещенная с компьютерной томографией, с 18F-фтордезоксиглюкозой была выполнена через 1,5 месяца после окончания высокодозной терапии, данных о наличии активной опухолевой ткани не было получено. При контрольном обследовании через 6, 12 и 18 месяцев после завершения химиотерапии сохранялась полная ремиссия заболевания (рис. 8 Д, Е).

### Обсуждение

Первичная кожная анапластическая крупноклеточная лимфома является гетерогенной опухолью, которая в большинстве случаев характеризуется благоприятным клиническим течением, отсутствием экстрадермальных очагов поражения [2].

Описанный в статье случай пКАККЛ представлял определенные трудности как при диагностике, так и при выборе тактики лечения. Период от возникновения первого элемента до начала лечения составил 12 месяцев, а от момента первого обращения к врачу по месту жительства до установления диагноза — около 5 месяцев,

хотя пациент сразу был направлен на биопсию измененного участка кожи. Вероятно, продолжительность периода диагностики была обусловлена нетипичной морфологической картиной заболевания. При гистологическом исследовании первого биоптата изъязвленного участка кожи, выполненном по месту жительства, был установлен диагноз язвенно-гангренозной пиодермии из-за большого количества нейтрофилов. G. Burg и соавт. описали 4 подобных случая пКАККЛ [10], экспрессия опухолевыми клетками интерлейкина 8 способствует привлечению нейтрофилов и эозинофилов, обилие которых симулирует воспаление, маскирует опухолевый процесс под гангренозную пиодермию и затрудняет верификацию лимфомы. На наш взгляд, в подобных ситуациях важным является сопоставление клинико-морфологической картины. При наличии опухолевых элементов с изъязвлением и без такового для биопсии необходимо выбирать опухолевый элемент без изъязвления, а также не пренебрегать проведением иммуногистохимического, молекулярного и цитогенетического исследований.

Следующим важным этапом в диагностике пКАККЛ у этого больного было разграничение пКАККЛ от крупноклеточной трансформации грибовидного микоза, а также от вторичного поражения кожи при нодальной АККЛ, ALK-. В зарубежной литературе представлены случаи грибовидного микоза, протекающего с нетипичной клинической картиной, имитирующей обычный псориаз [29], а экстранодальное поражение, в том числе вовлечение кожи, нередко наблюдается при нодальной АККЛ, ALK- [2]. Учитывая наличие множественных гиперпигментированных пятен у больного, а также документально не подтвержденный псориаз в анамнезе, для исключения крупноклеточной трансформации грибовидного микоза была проведена биопсия участка кожи (пятно). При гистологическом и молекулярном исследовании данных за опухолевый процесс получено не было. По данным первичного обследования (МСКТ органов грудной клетки, УЗИ брюшной полости и периферических лимфатических узлов) выявлено вовлечение единственного регионарного лимфатического узла в зоне максимального опухолевого поражения, что более характерно для пКАККЛ, чем нодальной АККЛ, ALK- [2]. Поскольку биопсия подмышечного лимфатического узла не проводилась, невозможно категорично утверждать о его опухолевом поражении, возможно, увеличение размеров лимфатического узла было связано с реактивными изменениями из-за массивного инфекционного процесса, сопровождающего опухоль.

Интересная находка — очаговое опухолевое поражение легочной ткани. В зарубежной литературе присутствует описание единичных случаев поражения легочной ткани при пКАККЛ. В исследовании S. Baseretal [30] опухолевое поражение легочной ткани было отмечено у 6 из 710 пациентов с Т-клеточными лимфомами кожи и ассоциировано с неблагоприятным прогнозом.

При цитогенетическом исследовании биоптата опухолевого элемента кожи не была выявлена реаранжировка локуса *IRF4-DUSP22* на *6p25.3*, ассоциированная с благоприятным клиническим течением, но в то же время не были обнаружены транслокации с вовлечением локуса гена *TP63* и делеции *6q21* и *18p11.3*, наблюдающиеся при агрессивном клиническом и рецидивирующем течении заболевания [17–21].

Таблица 2. Схема режима кондиционирования CEAM  
Table 2. The scheme of the CEAM conditioning regimen

Препараты	Доза	Дни
Ломустин	200 мг/м <sup>2</sup> внутрь	-7
Этопозид	150 мг/м <sup>2</sup> через каждые 12 часов в/в капельно	-6...-3
Цитарабин	200 мг/м <sup>2</sup> через каждые 12 часов в/в капельно	-6...-3
Мелфалан	140 мг/м <sup>2</sup> в/в капельно	-2
РеинфузияГСК	в/в струйно	0

При выборе тактики лечения пациента мы руководствовались распространенным поражением кожных покровов, в том числе кожи нижних конечностей, вовлечением легочной ткани и прогрессированием опухолевого процесса на терапии малыми дозами метотрексата. Опираясь на собственный опыт, для лечения этого больного была выбрана модифицированная программа NHL-BFM-90, блок А, успешно применяемая для лечения агрессивных В- и Т-клеточных лимфом в ФГБУ «НМИЦ гематологии» Минздрава России [31, 32]. Эта программа содержит кроме препаратов, входящих в курс СНОР, цитарабин, этопозид и метотрексат. Выбранная тактика лечения больного позволила достигнуть полной ремиссии заболевания, подтвержденной ПЭТ-КТ с 18F-ФДГ, продолжительностью на момент написания статьи 18 мес.

Однако проведение интенсивной индукционной терапии при наличии множественных очагов изъязвления кожных покровов при выделении в посевах с раневой поверхности *Klebsiella pneumoniae*, устойчивой к большинству антибактериальных препаратов, крайне затруднительно, но может быть реализовано при воз-

можности проведения соответствующей антибиотической и трансфузионной терапии. По нашему мнению, в подобных ситуациях было бы целесообразным проведение на первом этапе лечения нескольких введений брентуксимаб ведотина, который бы позволил сократить массу опухоли и уменьшить площадь раневых поверхностей без значительной лейкопении и развития инфекционных осложнений.

### Заключение

В статье представлен успешный опыт взаимодействия дерматологов, гематологов и патоморфологов в диагностике и лечении первичной кожной анапластической крупноклеточной лимфомы с распространенным поражением кожного покрова, вовлечением легочной ткани. Для лечения больного была применена интенсивная индукционная терапия с последующей высокодозной консолидацией и аутологичной трансплантацией гемопоэтических стволовых клеток. Выбранная тактика лечения позволила достигнуть продолжительной полной ремиссии заболевания у больного с неблагоприятными факторами прогноза. ■

## Литература/References

- Vose J., Armitage J., Weisenburger D. International peripheral T-cell and natural killer / T-cell lymphoma study: pathology findings and clinical outcomes. International T-Cell Lymphoma Project. J Clin Oncol. 2008 Sep 1;26(25):4124–4130. DOI: 10.1200/JCO.2008.16.4558
- Swerdlow S. H., Campo E., Harris N. L., Jaffe E. S., Pileri S. A., Stein H., Thiele J., Arber D. A., Hasserjian R. P., Le Beau M. M., Orazi A., Siebert R. WHO classification of tumors of haematopoietic and lymphoid tissues. Lyon: IARC, 2017:395–396.
- Kadin M. E., Carpenter C. Systemic and primary cutaneous anaplastic large cell lymphomas. Semin Hematol. 2003;40(3):244–256.
- Bekkenk M. W., Geelen F. A., van Voorst Vader P. C., Heule F., Geerts M. L., van Vloten W. A., Meijer C. J., Willemze R. Primary and secondary cutaneous CD30(+) lymphoproliferative disorders: a report from the Dutch Cutaneous Lymphoma Group on the long-term follow-up data of 219 patients and guidelines for diagnosis and treatment. Blood. 2000;95(12):3653–3661.
- Stein H., Foss H. D., Dürkop H., Marafioti T., Delsol G., Pulford K., Pileri S., Falini B. CD30(+) anaplastic large cell lymphoma: a review of its histopathologic, genetic, and clinical features. Blood. 2000;96(12):3681–3695.
- Paulli M., Berti E., Rosso R., Boveri E., Kindl S., Klersy C., Lazarino M., Borroni G., Menestrina F., Santucci M. et al. CD30/Ki-1-positive lymphoproliferative disorders of the skin — clinicopathologic correlation and statistical analysis of 86 cases: a multicentric study from the European Organization for Research and Treatment of Cancer Cutaneous Lymphoma Project Group. J Clin Oncol. 1995;13(6):1343–1354. DOI: 10.1200/JCO.1995.13.6.1343
- Kempf W., Pfaltz K., Vermeer M. H., Cozzio A., Ortiz-Romero P. L., Bagot M. et al. EORTC, ISCL, and USCLC consensus recommendations for the treatment of primary cutaneous CD30-positive lymphoproliferative disorders: lymphomatoid papulosis and primary cutaneous anaplastic large-cell lymphoma. Blood. 2011;118(15):4024–4035. DOI: 10.1182/blood-2011-05-351346
- Willemze R., Jaffe E. S., Burg G., Cerroni L., Berti E., Swerdlow S. H. et al. WHO-EORTC classification for cutaneous lymphomas. Blood. 2005;105(10):3768–3785.
- Dogan A., Morice W. G. Bone marrow histopathology in peripheral T-cell lymphomas. Br J Haematol. 2004;127(2):140–154. DOI: 10.1111/j.1365-2141.2004.05144.x
- Burg G., Kempf W., Kazakov D. V., Dummer R., Frosch P. J., Lange-Ionescu S., Nishikawa T., Kadin M. E. Pyogenic lymphoma of the skin: a peculiar variant of primary cutaneous neutrophil-rich CD30+ anaplastic large-cell lymphoma. Clinicopathological study of four cases and review of the literature. Br J Dermatol. 2003;148(3):580–586.
- Felgar R. E., Macon W. R., Kinney M. C., Roberts S., Pasha T., Salhany K. E. TIA-1 expression in lymphoid neoplasms. Identification of subsets with cytotoxic T lymphocyte or natural killer cell differentiation. Am J Pathol. 1997;150(6):1893–1900.
- Boulland M. L., Wechsler J., Bagot M., Pulford K., Kanavaros P., Gaulard P. Primary CD30-positive cutaneous T-cell lymphomas and lymphomatoid papulosis frequently express cytotoxic proteins. Histopathology. 2000;36(2):136–144.
- Молочков А. В., Ковригина А. М., Кильдюшевский А. В., Караулов А. В. Лимфомы кожи. М.: Бином, 2012:44–46. [Molochkov A. V., Kovrigina A. M., Kildyushevsky A. V., Karaulov A. V. Skin Lymphoma. Moscow: Binom, 2012:44–46. (In Russ.)].
- Macgrogan G., Vergier B., Dubus P., Beylot-Barry M., Belleannée G., Delaunay M. M., Eghbali H., Beylot C., Rivel J., Trojani M., Vital C., DeMascarel A., Bloch B., Merlio J. P. CD30-positive cutaneous large cell lymphomas. A comparative study of clinic pathologic and molecular features of 16 cases. Am J Clin Pathol. 1996;105(4):440–450.
- Laharanne E., Oumouhou N., Bonnet F., Carlotti M., Gentil C., Chevret E., Jouary T., Longy M., Vergier B., Beylot-Barry M., Merlio J. P. Genome-wide analysis of cutaneous T-cell lymphomas identifies three clinically relevant classes. J Invest Dermatol. 2010;130(2):563–575. DOI: 10.1038/jid.2009.270

16. van Kester M. S., Tensen C. P., Vermeer M. H., Dijkman R., Mulder A. A., Szuhai K., Willemze R., van Doorn R. Cutaneous anaplastic large cell lymphoma and peripheral T-cell lymphoma NOS show distinct chromosomal alterations and differential expression of chemokine receptors and apoptosis regulators. *J Invest Dermatol.* 2010;130(6):1707–1718. DOI: 10.1038/jid.2010.8
17. Wada D. A., Law M. E., Hsi E. D., Dicaudo D. J., Ma L., Lim M. S. et al. Specificity of IRF4 translocations for primary cutaneous anaplastic large cell lymphoma: a multicenter study of 204 skin biopsies. *Mod Pathol.* 2011;24(4):596–605. DOI: 10.1038/modpathol.2010.225
18. Pham-Ledard A., Prochazkova-Carlotti M., Laharanne E., Vergier B., Jouary T., Beylot-Barry M., Merlio J. P. IRF4 gene rearrangements define a subgroup of CD30-positive cutaneous T-cell lymphoma: a study of 54 cases. *J Invest Dermatol.* 2010;130(3):816–825. DOI: 10.1038/jid.2009.314
19. Vasmatzis G., Johnson S. H., Knudson R. A., Ketterling R. P., Braggio E., Fonseca R. et al. Genome-wide analysis reveals recurrent structural abnormalities of TP63 and other p53-related genes in peripheral T-cell lymphomas. *Blood.* 2012;120(11):2280–2289. DOI: 10.1182/blood-2012-03-419937
20. Parrilla Castellar E. R., Jaffe E. S., Said J. W., Swerdlow S. H., Ketterling R. P., Knudson R. A. et al. ALK-negative anaplastic large cell lymphoma is a genetically heterogeneous disease with widely disparate clinical outcomes. *Blood.* 2014;124(9):1473–1480. DOI: 10.1182/blood-2014-04-571091
21. Prochazkova M., Chevret E., Beylot-Barry M., Sobotka J., Vergier B., Delaunay M., Turmo M., Ferrer J., Kuglik P., Merlio J. P. Chromosomal imbalances: a hallmark of tumour relapse in primary cutaneous CD30+ T-cell lymphoma. *J Pathol.* 2003;201(3):421–429. DOI: 10.1002/path.1469
22. Younes A., Bartlett N. L., Leonard J. P., Kennedy D. A., Lynch C. M., Sievers E. L., Forero-Torres A. Brentuximab vedotin (SGN-35) for relapsed CD30-positive lymphomas. *N Engl J Med.* 2010;363(19):1812–1821. DOI: 10.1056/NEJMoa1002965
23. Pro B., Advani R., Brice P., Bartlett N. L., Rosenblatt J. D., Ilidge T., Matous J., Ramchandren R., Fanale M., Connors J. M., Fenton K., Huebner D., Pinelli J. M., Kennedy D. A., Shustov A. Five-year results of brentuximab vedotin in patients with relapsed or refractory systemic anaplastic large cell lymphoma. *Blood.* 2017;130(25):2709–2717. DOI: 10.1182/blood-2017-05-780049
24. Duvic M., Reddy S. A., Pinter-Brown L., Korman N. J., Zic J., Kennedy D. A., Lorenz J., Sievers E. L., Kim Y. H. A phase II study of SGN-30 in cutaneous anaplastic large cell lymphoma and related lymphoproliferative disorders. *Clin Cancer Res.* 2009 Oct 1;15(19):6217–6224. DOI: 10.1158/1078-0432.CCR-09-0162
25. Liu H. L., Hoppe R. T., Kohler S., Harvell J. D., Reddy S., Kim Y. H. CD30+ cutaneous lymphoproliferative disorders: the Stanford experience in lymphomatoid papulosis and primary cutaneous anaplastic large cell lymphoma. *J Am Acad Dermatol.* 2003;49(6):1049–1058. DOI: 10.1016/S0190
26. Benner M. F., Willemze R. Applicability and prognostic value of the new TNM classification system in 135 patients with primary cutaneous anaplastic large cell lymphoma. *Arch Dermatol.* 2009;145(12):1399–1404. DOI: 10.1001/archdermatol.2009.280
27. Woo D. K., Jones C. R., Vanoli-Storz M. N., Kohler S., Reddy S., Advani R., Hoppe R. T., Kim Y. H. Prognostic factors in primary cutaneous anaplastic large cell lymphoma: characterization of clinical subset with worse outcome. *Arch Dermatol.* 2009;145(6):667–674. DOI: 10.1001/archdermatol.2009.74
28. Haggood G., Pickles T., Sehn L. H., Villa D., Klasa R., Scott D. W., Gerrie A. S., Gascoyne R. D., Slack G. W., Parsons C., Morris J. W., Connors J. M., Savage K. J. Outcome of primary cutaneous anaplastic large cell lymphoma: a 20-year British Columbia Cancer Agency experience. *Br J Haematol.* 2017;176(2):234–240. DOI: 10.1111/bjh.14404
29. Doukaki S., Aricò M., Bongiorno M. A Rare Presentation of Mycosis Fungoides Mimicking Psoriasis Vulgaris. *Case Rep Dermatol.* 2009;1(1):60–65. DOI: 10.1159/000249148
30. Baser S., Onn A., Lin E., Morice R. C., Duvic M. Pulmonary manifestations in patients with cutaneous T-cell lymphomas. *Cancer.* 2007;109(8):1550–1555. DOI: 10.1002/cncr.22567
31. Савченко В. Г. (ред.) Алгоритмы диагностики и протоколы лечения заболеваний системы крови. М.: Практика, 2018. Т. 2. [Savchenko V. G. (ed.) Diagnostic algorithms and protocols for the treatment of diseases of the blood system. Moscow: Praktika, 2018. V. 2. (In Russ.)]
32. Чернова Н. Г., Звонков Е. Е., Бадмажапова Д. С., Синицына М. Н., Гребенюк Л. А., Сидорова Ю. В., Костина И. Э., Ковригина А. М., Обухова Т. Н., Судариков А. Б., Савченко В. Г. Первый опыт применения комбинации брентуксимаба ведотина с интенсивной химиотерапией у первичной больной анапластической крупноклеточной лимфомой: обзор литературы и описание клинического случая. *Терапевтический архив.* 2018;90(7):77–81. [Chernova N. G., Zvonkov E. E., Badmazhapova D. S., Sinitsyna M. N., Grebenyuk L. A., Sidorova Y. V., Kostina I. E., Kovrigina A. M., Obukhova T. N., Sudarikov A. B., Savchenko V. G. First experience of using Brentuximabvedotin and modified program NHL-BFM-90 in the front-line treatment of patient with anaplastic large-cell lymphoma: a case report and a review of literature. *Terapevticheskij Arhiv.* 2018;90(7):33–37 (In Russ.)]

## Информация об авторах

**Наталья Геннадьевна Чернова\*** — к.м.н., врач-гематолог Национального медицинского исследовательского центра гематологии Министерства здравоохранения Российской Федерации; e-mail: ngchernova@mail.ru

**Дарима Сэмункоевна Бадмажапова** — аспирант Национального медицинского исследовательского центра гематологии Министерства здравоохранения Российской Федерации; e-mail: darima-doctor@mail.ru

**Алла Михайловна Ковригина** — д.б.н., заведующая лабораторией Национального медицинского исследовательского центра гематологии Министерства здравоохранения Российской Федерации; e-mail: kovrigina.alla@gmail.com

**Арфеня Эдуардовна Каримова** — к.м.н., заведующая отделом дерматологии Государственного научного центра дерматовенерологии и косметологии Министерства здравоохранения Российской Федерации; e-mail: karimova@snikvi.ru

**Анастасия Александровна Воронцова** — младший научный сотрудник отдела дерматологии Государственного научного центра дерматовенерологии и косметологии Министерства здравоохранения Российской Федерации; e-mail: nastasia08@bk.ru

**Марина Николаевна Синицына** — научный сотрудник Национального медицинского исследовательского центра гематологии Министерства здравоохранения Российской Федерации; e-mail: msini@mail.ru

**Юлия Владимировна Сидорова** — к.м.н., старший научный сотрудник Национального медицинского исследовательского центра гематологии Министерства здравоохранения Российской Федерации; e-mail: iouliavl@rambler.ru

**Любовь Алексеевна Гребенюк** — ведущий специалист по молекулярной биологии Национального медицинского исследовательского центра гематологии Министерства здравоохранения Российской Федерации; e-mail: lyuba.grebenyuk@yandex.ru

**Мария Андреевна Нefeldова** — младший научный сотрудник отдела дерматологии Государственного научного центра дерматовенерологии и косметологии Министерства здравоохранения Российской Федерации; e-mail: nefedova.maria.arb@gmail.com

**Людмила Федоровна Знаменская** — д.м.н., ведущий научный сотрудник отдела дерматологии Государственного научного центра дерматовенерологии и косметологии Министерства здравоохранения Российской Федерации; e-mail: znaml@cnikvi.ru

**Евгений Евгеньевич Звонков** — д.м.н., заведующий отделением Национального медицинского исследовательского центра гематологии Министерства здравоохранения Российской Федерации; e-mail: dr.zvonkov@gmail.com

**Валерий Григорьевич Савченко** — генеральный директор Национального медицинского исследовательского центра гематологии Министерства здравоохранения Российской Федерации, академик РАН; e-mail: director@blood.ru

---

### Information about the authors

**Natalia G. Chernova\*** — Cand. Sci. (Med.), Hematologist Doctor, National Research Center for Hematology; e-mail: ngchernova@mail.ru

**Darima S. Badmazhapova** — Post-Graduate Student, National Research Center for Hematology; e-mail: darima-doctor@mail.ru

**Alla M. Kovrigina** — Dr. Sci. (Biol.), Laboratory Head, National Research Center for Hematology; e-mail: kovrigina.alla@gmail.com

**Arfena E. Karamova** — Cand. Sci. (Med.), Departmental Head, Department of Dermatology, State Scientific Center of Dermatovenereology and Cosmetology; e-mail: karamova@cnikvi.ru

**Anastasia A. Vorontsova** — Junior Researcher, Department of Dermatology, State Scientific Center of Dermatovenereology and Cosmetology; e-mail: nastasia08@bk.ru

**Marina N. Sinitcina** — Researcher, National Research Center for Hematology; e-mail: msini@mail.ru

**Yulia V. Sidorova** — Cand. Sci. (Med.), Senior Researcher, National Research Center for Hematology; e-mail: iouliavl@rambler.ru

**Lyubov A. Grebenyuk** — Leading Molecular Biology Specialist, National Research Center for Hematology; e-mail: lyuba.grebenyuk@yandex.ru

**Maria A. Nefedova** — Junior Researcher, Department of Dermatology, State Scientific Center of Dermatovenereology and Cosmetology; e-mail: nefedova.maria.arb@gmail.com

**Ludmila F. Znamenskaya** — Dr. Sci. (Med.), Leading Researcher, Department of Dermatology, State Scientific Center of Dermatovenereology and Cosmetology; e-mail: znaml@cnikvi.ru

**Evheny E. Zvonkov** — Dr. Sci. (Med.), Departmental Head, National Research Center for Hematology; e-mail: dr.zvonkov@gmail.com

**Valery G. Savchenko** — RAS Academician, General Director, National Research Center for Hematology; e-mail: director@blood.ru

<https://doi.org/10.25208/0042-4609-2018-94-4-43-48>

# Аппликационная брахитерапия в лечении пациента с рецидивом саркомы Капоши спорадического типа

Соколовский Е. В., Михеев Г. Н., Ястребов В. В., Литвинов А. П., Щербатых А. В.\*, Середина В. А.

---

Первый Санкт-Петербургский государственный университет им. академика И. П. Павлова  
Министерства здравоохранения Российской Федерации  
197022, Российская Федерация, г. Санкт-Петербург, ул. Льва Толстого, д. 6–8, корп. 4

Описан больной 63 лет с рецидивом саркомы Капоши спорадического типа, имеющий противопоказания к проведению цитостатической терапии. Приведены данные литературы по этиологии, патогенезу, диагностике и терапии заболевания.

Ключевые слова: **саркома Капоши, рецидив, аппликационная брахитерапия**

Конфликт интересов: авторы заявляют об отсутствии потенциального конфликта интересов, требующего раскрытия в данной статье.

Для цитирования: Соколовский Е. В., Михеев Г. Н., Ястребов В. В., Литвинов А. П., Щербатых А. В., Середина В. А. Аппликационная брахитерапия в лечении пациента с рецидивом саркомы Капоши спорадического типа. Вестник дерматологии и венерологии. 2018;94(4):43–48. <https://doi.org/10.25208/0042-4609-2018-94-4-43-48>

---



# Application of surface brachytherapy in treatment of classic Kaposi's sarcoma relapse

Evgeny V. Sokolovskiy, Georgy N. Mikheev, Vasily V. Iastrebov, Andrey P. Litvinov, Alena V. Shcherbatykh\*, Vera A. Seredina

---

First Pavlov State Medical University of Saint Petersburg  
Lev Tolstoy str., 6–8, building 4, Saint Petersburg, 197022, Russian Federation

The authors describe a patient of 63 years with a classic Kaposi's sarcoma relapse, having contraindications for cytostatic therapy. They also present literature data concerning the etiology, pathogenesis, diagnosis and treatment of disease.

Keywords: **Kaposi's sarcoma, relapse, surface brachytherapy**

Conflict of interest: the authors state that there is no potential conflict of interest requiring disclosure in this article.

For citation: Sokolovskiy E. V., Mikheev G. N., Iastrebov V. V., Litvinov A. P., Shcherbatykh A. V., Seredina V. A. Application of surface brachytherapy in treatment of classic Kaposi's sarcoma relapse. *Vestnik Dermatologii i Venerologii*. 2018;94(4):43–48. <https://doi.org/10.25208/0042-4609-2018-94-4-43-48>

---

## Введение

Саркома Капоши — это заболевание, ассоциированное с вирусом герпеса человека 8 типа (HHV-8) и характеризующееся множественными кожными и внекожными новообразованиями из клеток эндотелия. Частота распространения спорадической формы саркомы Капоши (СК) значительно варьирует в различных географических областях: от 0,14 на 1 млн жителей (как мужчин, так и женщин) до 10,5 на 1 млн мужчин и 2,7 на 1 млн женщин. Мужчины болеют в 3 раза чаще. Начало заболевания СК обычно регистрируют в возрасте 35–39 лет у мужчин и 25–39 лет у женщин [1]. Известно, что к факторам, повышающим риск развития СК, относятся расовая и половая принадлежность, генетическая предрасположенность. Так, у больных СПИДом частота развития СК у гомосексуальных мужчин с IV–VI фототипом кожи в 2 раза меньше, чем при I–III фототипах. Риск СК у ВИЧ-инфицированных мужчин увеличивается при наличии определенного генотипа Fc-гамма-рецептора IIIA, а также определенных полиморфизмов промотора гена интерлейкина-6. Это свидетельствует о том, что на силу иммунного ответа против ВГЧ-8 влияют генетические факторы [2]. Общепринятой классификации не существует, однако по клинической картине принято выделять четыре основных типа СК: спорадический (идиопатический, классический, европейский); эндемический (африканский); эпидемический, связанный со СПИДом; иммуносупрессивный (ятрогенный, возникающий при проведении иммуносупрессивной терапии) [1].

Спорадический тип (идиопатический, классический, европейский) СК распространен среди пожилых мужчин в Центральной Европе, России и Италии. Излюбленные локализации: стопы, боковые поверхности голени, кисти. Очень редко заболевание может локализовываться на видимых слизистых оболочках и веках. Очаги поражения обычно располагаются симметрично, чаще протекают бессимптомно, иногда могут быть зуд и жжение. Границы очагов, как правило, четкие. Различают 3 клинические стадии: 1 — пятнистая, 2 — папулезная, 3 — опухолевая. Пятнистая стадия — самая ранняя. Пятна на этой стадии заболевания красновато-синюшного или красновато-бурого цвета диаметром от 1 до 5 мм, неправильной формы, с гладкой поверхностью. При папулезной стадии чаще появляются изолированные синюшно-красные папулы сферической или полусферической формы от 2 мм до 1 см в диаметре, плотноэластической консистенции. При слиянии папул образуются бляшки уплощенной или полушаровидной формы. Поверхность бляшек гладкая или шероховатая (по типу апельсиновых корок). На опухолевой стадии происходит образование единичных или множественных опухолевых узлов диаметром от 1 до 5 см, красносинюшного или синюшно-бурого цвета. Узлы имеют плотноэластическую, реже мягкую консистенцию, тенденцию к слиянию и/или изъязвлению [3]. Диагностика СК основана на результатах физикального обследования и гистологического исследования биоптатов кожи. При морфологическом исследовании выделяют ангиоматозный, фибробластический и смешанный варианты СК. Также с помощью молекулярно-биологических методов исследования проводят идентификацию HHV-8. Учитывая высокую частоту ассоциации заболевания со СПИДом, больным необходимо проведение серологического исследования на ВИЧ [1].

## Клинический случай

Пациент А., 63 лет, поступил в клинику дерматовенерологии ПСПбГМУ им. академика И. П. Павлова 09.11.2016 с жалобами на высыпания на коже левой стопы. Считает себя больным с 2014 года, когда впервые отметил появление единичных высыпных элементов на коже левой голени. 01.04.2015 обратился за консультацией в ПСПбГМУ им. академика И. П. Павлова на кафедру госпитальной хирургии, где было проведено патоморфологическое исследование пораженной кожи. Заключение: саркома Капоши (смешанный вариант). По результатам иммуногистохимического исследования, HHV8 — положителен. 15.04.2016 пациент был госпитализирован в кожное отделение кафедры дерматовенерологии ПСПбГМУ им. академика И. П. Павлова. Ввиду распространенности кожного процесса было принято решение о проведении химиотерапии проспидином. С апреля 2015 г. проведено два курса химиотерапии проспидином внутривенно, капельно, через день, с перерывом в 6 месяцев. На один курс вводилось 4 грамма проспидина. Отмечалось полное разрешение высыпаний с вторичной гиперпигментацией. Через 6 месяцев, в связи с начавшимся рецидивом, был начат третий курс химиотерапии. После введения 200 мг проспидина у пациента произошла острая задержка мочи, в связи с чем он был госпитализирован в урологическое отделение. Был поставлен диагноз: острый правосторонний абсцедирующий гнойный пиелонефрит; 18.04.2016 произведена нефрэктомия справа, рекомендована аденомэктомия *gl. prostatae*, которая впоследствии была произведена в сентябре 2016 г.

Пациент повторно госпитализирован в кожное отделение клиники дерматовенерологии ПСПбГМУ им. академика И. П. Павлова в ноябре 2016 г. в связи с обострением СК. При осмотре поражение кожи локализованное. Сгруппированные высыпания расположены на коже в области наружной лодыжки левой стопы. Поражение представлено сгруппированными синюшно-фиолетовыми папулами размером до 0,5 см с гладкой поверхностью и бляшкой такого же цвета, размером 2,5 × 1,5 см, на поверхности которой имеются вегетации и корки (рис. 1). При пальпации кожа в области высыпаний плотная. На левой голени и бедре участки вторичной гиперпигментации кожи на местах ранее регрессировавших высыпаний. Бедренные и паховые лимфоузлы не увеличены.

**Клинический анализ крови:** эритроциты  $4,1 \times 10^{12}/л$ , гемоглобин 124 г/л, лейкоциты  $4,4 \times 10^9/л$  (нейтрофилы 54 %, лимфоциты 37 %, моноциты 8 %, эозинофилы 2 %, базофилы 0,2 %), тромбоциты  $191 \times 10^9/л$ , СОЭ 13 мм/ч.

**Биохимический анализ крови:** мочевина 9,3 ммоль/л, креатинин 0,142 ммоль/л, С-реактивный белок 14,6 мг/л, общий белок 66 г/л, АЛТ 10 Е/л, глюкоза 5,8 ммоль/л.

**Общий анализ мочи:** показатели в пределах нормы.

**Проба Реберга:** диурез за сутки 3,2 л, СКФ 60,8 мл/мин.

**Гистопатологическое исследование (рис. 2):** В дерме значительный инфильтрат, состоящий из клеток, расположенных в виде тяжей, переплетающихся в разных направлениях. Эти клетки имеют вытянутые ядра, сходные по структуре с таковыми у фибробластов. Между веретенообразными клетками видны свободно лежащие эритроциты, просветы новообразованных сосудов, находящихся в различных стадиях формирования.

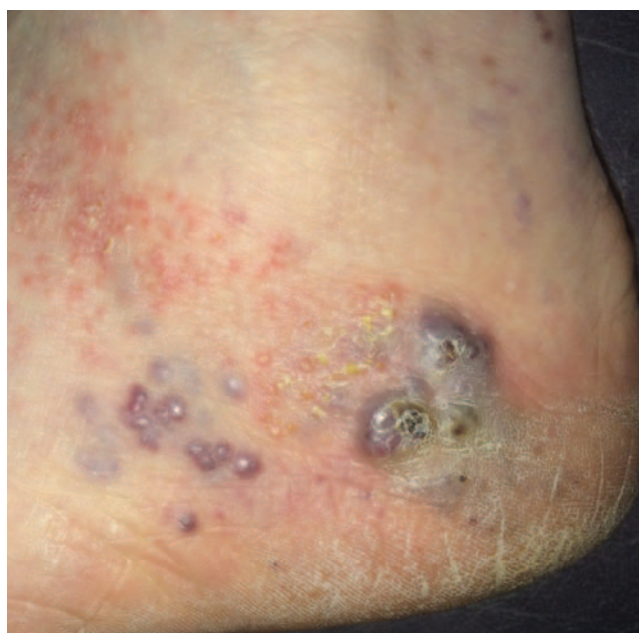

Рис. 1. Сгруппированные синюшно-фиолетовые папулы с гладкой поверхностью и бляшка с вегетациями и корками  
Fig. 1. Grouped bluish-purple papules with a smooth surface and a plaque with vegetations and crusts

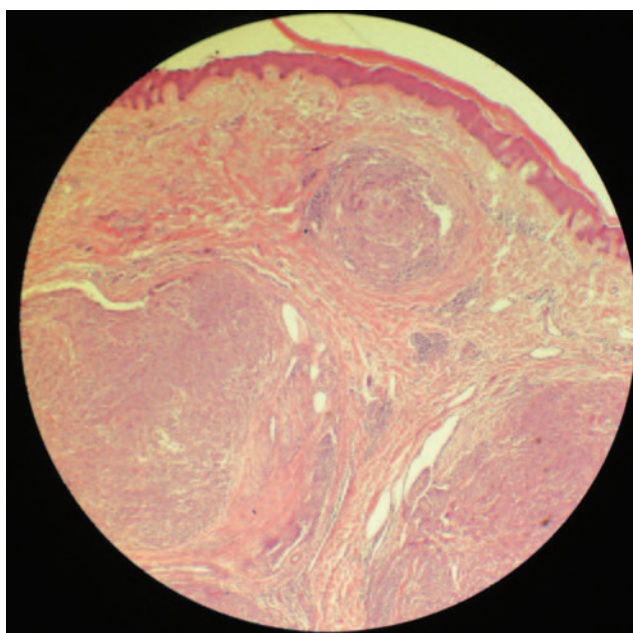


Рис. 2. Гистопатологическое исследование. Саркома Капоши, смешанный вариант  
Fig. 2. Histopathological examination. Kaposi's sarcoma, mixed version

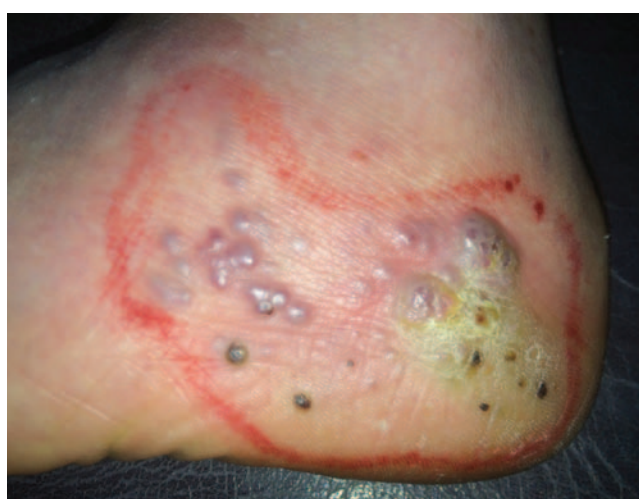

Рис. 3. Незначительные клинические проявления саркомы Капоши после 11 сеансов аппликационной брахитерапии  
Fig. 3. Minor clinical manifestations of Kaposi's sarcoma after 11 sessions of application brachytherapy

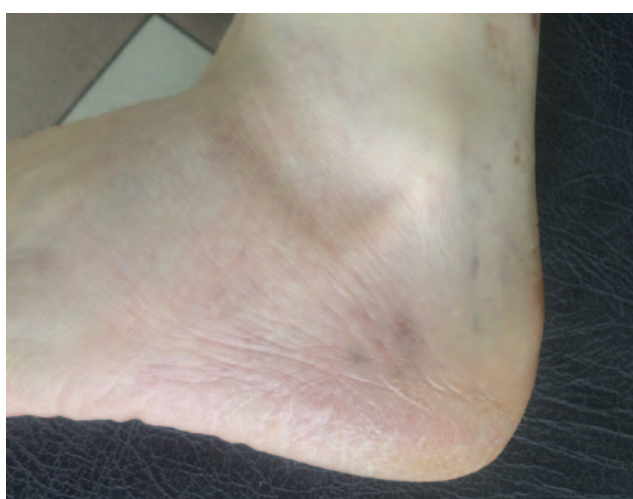

Рис. 4. Единичные папулы синеватого оттенка. Через 5 месяцев после проведения 11 сеансов аппликационной брахитерапии  
Fig. 4. Single papules of bluish shade. 5 months after 11 sessions of application brachytherapy

**Заключение:** описанная гистологическая картина соответствует саркоме Капоши.

**Результаты УЗИ мягких тканей стопы:** Осмотрена боковая поверхность левой стопы. В зоне интереса визуализированы неоднородные ткани глубиной от 0,5 до 0,7 см.

**Результаты УЗИ почек.** Заключение: УЗ-признаки: состояние после нефрэктомии справа; мочекаменная болезнь (конкремент в средней трети левой почки).

Консультация нефролога, заключение: В связи с наличием тяжелой сопутствующей патологии (мочекаменная болезнь, хронический пиелонефрит, единственная

левая почка), не рекомендуется проведение цитостатической терапии.

С учетом результатов обследования пациента принято решение о проведении локальной лучевой терапии, а именно аппликационной брахитерапии. С 25.11.2016 в течение 2 недель было проведено 11 сеансов аппликационной брахитерапии ежедневно (рис. 3). Достигнут хороший терапевтический эффект. При повторном осмотре пациента в апреле 2017 года: единичные папулы синюшного оттенка, размером от 3 до 5 мм, мягко-эластические при пальпации (рис. 4).



### Обсуждение

Проспидин — оригинальный отечественный препарат, зарегистрированный в 1970 г. При его синтезе в качестве носителя галогеналкиламинных группировок использована трициклическая пиперазиновая система. По биологическим свойствам и механизму антибластической активности проспидин значительно отличается от алкилирующих соединений. Существенным преимуществом этого препарата является относительно малая токсичность и большая широта терапевтического действия. Проспидин обладает не только иммуносупрессивным, но и иммуномодулирующим свойствами, о чем свидетельствует его успешное применение при язвенной вегетирующей пиодермии в сочетании с антибиотиками и кортикостероидами, у больных с тяжелым атопическим дерматитом, саркоидозом. Под его влиянием возникают изменения субпопуляций Т-лимфоцитов. Увеличивается число CD4+ лимфоцитов, уменьшается число CD8+ лимфоцитов, повышается коэффициент CD4/CD8. Проспидин значительно менее токсичен, чем другие применяемые в лечебной онкологической практике антибластические вещества. Немаловажным является также и то, что в оптимальных терапевтических дозах проспидин практически не угнетает кроветворения, в частности лейкопоза, что выгодно отличает его от ряда других препаратов. Препарат обычно хорошо переносится больными, однако при накоплении суммарных больших доз могут появляться симптомы нейротоксичности, агранулоцитоза, аллерги-

ческие реакции, гипокалиемия. Иные побочные эффекты не характерны, в том числе обострение хронического пиелонефрита с абсцедированием почки [4]. Однако именно оно в описанном случае стало причиной поиска иного метода лечения, которым оказалось проведение аппликационной брахитерапии. Преимущество данного метода заключается в возможности подведения максимальных доз лучевой терапии непосредственно на опухолевый очаг и в зону поражения при минимизации воздействия на смежные ткани. В качестве источника излучения использовался Иридий-192 с периодом полураспада 74 суток.

### Заключение

Был описан результат лечения пациента с ограниченным рецидивом саркомы Капоши спорадического типа, имеющего противопоказания к проведению системной цитостатической терапии, обусловленные сопутствующей патологией — единственная левая почка. Возникла необходимость в подборе альтернативного метода лечения, позволяющего обеспечить локальный цитостатический эффект. В качестве такого метода была выбрана аппликационная брахитерапия. Также описано ранее не встречавшееся в литературе осложнение терапии проспидином — обострение хронического пиелонефрита с абсцедированием почки. Следовательно, при назначении данного препарата пациентам с заболеваниями почек требуется проведение дополнительного контроля за состоянием мочевыделительной системы. ■

## Литература/References

1. Кубанова А. А., Кубанов А. А., Дубенский В. В., Дубенский В. В. Саркома Капоши кожи. В кн.: Федеральные клинические рекомендации. Дерматовенерология 2015: Болезни кожи. Инфекции, передаваемые половым путем. М.: Деловой экспресс, 2016:547. [Kubanov A. A., Kubanov A. A., Dubenskiy V. V., Dubenskiy V. V. Kaposi's sarcoma of the skin. In: Federal clinical guidelines. Dermatology 2015: Skin diseases. Sexually transmitted infections. Moscow: Delovoy ekspress, 2016:547. (In Russ.)]
2. Biggar R. J., Rabkin C. S. The epidemiology of AIDS-related neoplasms. *Hematol Oncol Clin North Am.* 1996;10(5):997–1010.
3. Молочков А. В., Казанцева И. А., Гурцевич В. Э. Саркома Капоши. М.: Бином; 2002:144. [Molochkov A. V., Kazantseva I. A., Gurtsevich V. E. Kaposi's sarcoma. Moscow: Binom, 2002:144 (In Russ.)]
4. Чистякова И. А., Самсонов В. А. Тридцать лет применения проспидина в дерматологии. Вестник дерматологии и венерологии. 1999;3:41–42. [Chistyakova I. A., Samsonov V. A. Thirty years of prospidin application in dermatology. *Vestnik dermatologii i venerologii.* 1999;3:41–42 (In Russ.)]

**Информация об авторах**

**Евгений Владиславович Соколовский** — д.м.н., профессор, заведующий кафедрой дерматовенерологии с клиникой Первого Санкт-Петербургского государственного университета им. академика И. П. Павлова Министерства здравоохранения Российской Федерации

**Георгий Николаевич Михеев** — к.м.н., доцент кафедры дерматовенерологии с клиникой Первого Санкт-Петербургского государственного университета им. академика И. П. Павлова Министерства здравоохранения Российской Федерации

**Василий Васильевич Ястребов** — к.м.н., доцент кафедры дерматовенерологии с клиникой Первого Санкт-Петербургского государственного университета им. академика И. П. Павлова Министерства здравоохранения Российской Федерации

**Андрей Петрович Литвинов** — заведующий радиологическим отделением Первого Санкт-Петербургского государственного университета им. академика И. П. Павлова Министерства здравоохранения Российской Федерации

**Алена Владимировна Щербатых\*** — врач-интерн кафедры дерматовенерологии с клиникой Первого Санкт-Петербургского государственного университета им. академика И. П. Павлова Министерства здравоохранения Российской Федерации; alyona\_shch@bk.ru

**Вера Алексеевна Середина** — врач-дерматовенеролог кожного отделения кафедры дерматовенерологии с клиникой Первого Санкт-Петербургского государственного университета им. академика И. П. Павлова Министерства здравоохранения Российской Федерации

**Information about the authors**

**Evgeny V. Sokolovsky** — Dr. Sci. (Med.), Prof., Departmental Head, Department of Dermatovenereology with the Clinic, Pavlov First Saint Petersburg State Medical University

**Georgiy N. Mikheev** — Cand. Sci. (Med.), Assoc. Prof., Department of Dermatology and Venereology with the Clinic, Pavlov First Saint Petersburg State Medical University

**Vasily V. Iastrebov** — Cand. Sci. (Med.), Assoc. Prof., Department of Dermatology and Venereology with the Clinic, Pavlov First Saint Petersburg State Medical University

**Andrey P. Litvinov** — Departmental Head, Radiological Department, Pavlov First Saint Petersburg State Medical University

**Alena V. Shcherbatykh\*** — Intern doctor, Department of Dermatovenereology with the clinic, Pavlov First Saint Petersburg State Medical University; e-mail: alyona\_shch@bk.ru

**Vera A. Seredina** — Dermatovenereologist, Skin Department, Department of Dermatology and Venereology with the Clinic, Pavlov First Saint Petersburg State Medical University

<https://doi.org/10.25208/0042-4609-2018-94-4-49-54>

# Синдром туберозного склероза: типичный случай редкого заболевания

Охлопков В. А., Зыкова Е. А.\*, Правдина О. В.

Омский государственный медицинский университет Министерства здравоохранения Российской Федерации  
644099, Российская Федерация, г. Омск, ул. Ленина, д. 12

Статья посвящена редкому наследственному заболеванию из группы факоматозов с аутосомно-доминантным типом наследования — туберозному склерозу. Рассмотрены вопросы распространенности заболевания, вариабельности клинической картины, своевременности постановки клинического диагноза. Особое внимание уделяется кожным проявлениям и их дифференциальной диагностике. Описан клинический случай данного заболевания.

Ключевые слова: **болезнь Прингла — Бурневилля, туберозный склероз, лечение**

Конфликт интересов: авторы заявляют об отсутствии потенциального конфликта интересов, требующего раскрытия в данной статье.

Для цитирования: Охлопков В. А., Зыкова Е. А., Правдина О. В. Синдром туберозного склероза: типичный случай редкого заболевания. Вестник дерматологии и венерологии. 2018;94(4):49–54. <https://doi.org/10.25208/0042-4609-2018-94-4-49-54>



# Tuberous sclerosis syndrome: a typical case of a rare disease

Vitaly A. Okhlopkov, Elena A. Zykova\*, Olga V. Pravdina

---

Omsk State Medical University of the Ministry of Health of the Russian Federation  
Lenina str., 12, Omsk, 644099, Russian Federation

The article is devoted to a rare hereditary disease from the group of phakomatoses with an autosomal dominant type of inheritance — Pringle — Burnevill disease. The questions of the prevalence of the disease, the variability of the clinical picture, the timeliness of the clinical diagnosis are considered. Particular attention is paid to skin manifestations and their differential diagnosis. A clinical case of this disease is described.

**Keywords:** Pringle — Burneville disease, tuberous sclerosis, treatment

**Conflict of interest:** the authors state that there is no potential conflict of interest requiring disclosure in this article.

**For citation:** Okhlopkov V. A. , Zykova E. A., Pravdina O. V. Tuberous sclerosis syndrome: a typical case of a rare disease. *Vestnik Dermatologii i Venerologii*. 2018;94(4):49–54. <https://doi.org/10.25208/0042-4609-2018-94-4-49-54>

---

■ Туберозный склероз (болезнь Прингла — Бурневилля) — наследственное нейрокутанное заболевание, проявляющееся появлением образований типа гамартом во многих органах, в частности в коже, головном мозге, глазах, почках, сердце [1]. Частота встречаемости от 1:20 000 до 1:100 000 [2]. Французский невролог Desire-Magloire Bourneville предложил термин «туберозный склероз», когда описал мозговые повреждения, найденные на патологоанатомическом вскрытии трупа 15-летнего пациента, в анамнезе которого отмечались эпилептические приступы с младенчества, умственная отсталость и центральный гемипарез. Приблизительно две трети случаев туберозного склероза имеют спорадический характер, то есть не имеют отягощенного семейного анамнеза. Наблюдаемые семейные случаи имеют аутосомно-доминантный тип наследования. Учеными-генетиками проведено множество работ по исследованию и изучению двух причинных генов: гена TSC1, расположенного на хромосоме 9q34, и гена TSC2, расположенного на 16p13, что, в свою очередь, значительно ускорило понимание молекулярного патогенеза заболевания [3]. Белки, кодируемые генами TSC1 и TSC2, называются гамартин и туберин соответственно. При анализе многочисленных молекулярных исследований было выявлено, что при наследственных случаях заболевания частота мутаций генов TSC1 и TSC2 составила 50 % для каждого гена [4]. В спорадических случаях заболевания для гена TSC1 мутации найдены у 10–15 % пациентов, а для гена TSC2 мутации найдены в 70 % случаях [5]. При объединении спорадических и семейных случаев заболевания мутации генов были найдены у 75–90 % пациентов [6]. Отсутствие мутаций показано у 10–25 % пациентов, что объясняется больше ограничением чувствительности доступных методов ДНК-типирования к обнаружению мутаций, чем существованием других патологических генов [7]. Проведенные клинические исследования показали, что мутации в гене TSC1 клинически проявляются более мягким течением заболевания, а при мутации в гене TSC2 клинические проявления более тяжелые и сложнее поддаются терапии [8]. Заболеванию подвержены все расы. Приблизительно две трети случаев туберозного склероза имеют спорадический характер, то есть не имеют отягощенного семейного анамнеза. Наблюдаемые семейные случаи имеют аутосомно-доминантный тип наследования [9]. Обнаружена повышенная чувствительность клеток больных туберозным склерозом к ионизирующей радиации, что может свидетельствовать о возможном дефекте в системе репарации ДНК [10]. Выделяют 4 клинических формы заболевания: классическую, психоневрологическую, кожную и ликворную [11]. Классическая форма характеризуется триадой Фохта (эпилепсия, умственная отсталость, аденома сальных желез симметричная Прингла). Психоневрологическая форма, обусловленная разрастанием нейроглии, проявляется умственной отсталостью, эпилепсией, спастическими параличами, психопатией [12]. При ликворной форме превалирует ликворная гипертензия. Дерматологическая форма отличается преобладанием кожной симптоматики, хотя поражение кожи очень характерно для туберозного склероза и отмечается в 96 % случаев [13]. Наиболее часто выделяют поражение кожи типа симметричной аденомы сальных желез Прингла, околоногтевых фибром (опухолей

Кознена), шагреновых бляшек, гипопигментированных пятен. Аденома сальных желез типа Прингла наиболее типична для этого заболевания и чаще появляется у детей от 3 до 10 лет (редко с рождения), но становится особенно заметной в пубертатном периоде [14]. Она представляет собой множественные мелкие, округлые, плотноватые или мягкие красно-коричневые узелки с гладкой поверхностью, размером до 10 мм, локализующиеся в области нососщечных складок, щек, подбородка [15]. Околоногтевые фибромы (опухолы Кознена) чаще развиваются в постпубертатном периоде и представляют собой лентикулярную папулу или узел цвета кожи, надвигающиеся на ногтевую пластинку с ногтевых валиков. Изменения кожи в крестцово-копчиковой области, получившие название шагреновых бляшек, представляют собой соединительнотканые (фиброзные) невусы в виде плоских, мягких, цвета кожи бляшкоподобных образований с поверхностью типа апельсиновой корки или бульжной мостовой размером до 10 см, слегка пигментированные или цвета кожи, расположенные на спине, ягодицах [16]. Гипопигментированные оvoidные пятна типа белых листьев длиной до 3–4 см, белые пятна-конфетти, пятна-отпечатки (многоугольные, похожие на большой палец) относятся к наиболее ранним проявлениям туберозного склероза, они могут быть выявлены даже у новорожденного с помощью лампы Вуда. Гипопигментированные пятна расположены чаще на лице, туловище. Изменения костей проявляются утолщением коркового слоя и уменьшением костномозгового канала длинных и коротких трубчатых костей с гиперостозами и гипоплазией костей стоп и кистей, кистами фаланг. Изменения нервной системы (умственная отсталость, эпилепсия) появляются в раннем детском возрасте. В 50 % случаев выявляют опухолевые поражения сердца, почек и др., которые могут быть диагностированы даже в пренатальном периоде с помощью эхокардиографии и других методов [17]. Характерна церебральная кальцификация и туберозные узелки в коре головного мозга и субэпендимальных зонах, факоматоз сетчатки глаз, кисты почек.

■ Диагноз основывается на результатах клинико-лабораторных методов исследования, заключения психиатра, гистологического исследования кожи.

Туберозный склероз — тяжелое наследственное заболевание, имеющее склонность к прогрессированию. Прогноз неблагоприятный в большинстве случаев и зависит от тяжести поражения внутренних органов. Многие пациенты требуют постоянного ухода в связи с умственной отсталостью, а эпилепсия с трудом поддается лечению. При тяжелой форме заболевания 30 % больных не доживают до 5 лет; 50–75 % умирают в детском и подростковом возрасте [18]. Лечение данного заболевания симптоматическое. Объем и вид проводимой терапии определяется топикой и тяжестью поражения различных органов и систем. Дерматологическая коррекция предусматривает удаление аденомы сальных желез и опухолей Кознена с помощью кюретажа, химических пилингов, дермабразии, криодеструкции, диатермокоагуляции, фотодинамической терапии и лазерных технологий [19]. К последним, по данным литературы, относятся сосудистый лазер (КТП — 532 нм), импульсный лазер на красителе (PDL — 585 нм), а также углекислотный (10600 нм) и эрбиевый лазеры (1550 нм) [20]. Для определения

Таблица 1. Диагностические критерии туберозного склероза, разработанные Northrup H., Krueger D.A. на международной конференции в 2012 году  
Table 1. Diagnostic criteria for tuberous sclerosis, developed by Northrup H., Krueger D.A. and presented at an international conference in 2012

A. Генетические диагностические критерии. Установлены генетические мутации белков TSC1 и TSC2, что важно учитывать в постановке диагноза заболевания.

B. Клинические диагностические критерии.

A. Genetic diagnostic criteria. TSC1 and TSC2 protein genetic mutations have been established, which is important to take into account in the diagnosis of the disease.

B. Clinical diagnostic criteria.

Основные критерии	Дополнительные критерии
1. Гипопигментированные пятна (≥3, диаметр не менее 5 мм)	1. Симптом «конфетти»
2. Фиброзные бляшки (более 3)	2. Множественный кариес зубов
3. Нижнечелюстная фиброма	3. Фиброма языка
4. Шагреновая кожа	4. Бесцветное пятно на сетчатке глаз
5. Множественные гамартомы сетчатки	5. Множественные кисты почек
6. Корковая дисплазия	6. Внематочная гамартома
7. Субэпидимальные узлы	
8. Субэпидимальные гигантские клеточные астроцитомы	
9. Рабдомиома сердца	
10. Лимфангиомиоматоз	
11. Ангиолипомиома почек (более 2)	

Заключительный диагноз устанавливается при наличии двух основных критериев или 1–2 дополнительных критериев.

Вероятный диагноз устанавливается при наличии одного основного критерия или 2 и более дополнительных критериев.

The final diagnosis is established when two main criteria or 1–2 additional criteria are present.

A probable diagnosis is established when one main criterion or 2 or more additional criteria are present.

риска наследования больные направляются на медико-генетическое консультирование.

Приводим собственное клиническое наблюдение.

Больная Л. 1978 года рождения поступила на стационарное лечение в дерматологическое отделение БУЗ ОО «ККВД» 25.03.2017 г. с жалобами на высыпания на коже лица, сопровождающиеся интенсивным зудом. Пациентка считает себя больной с 14-летнего возраста, когда на фоне отморожения кожи лица появились высыпания в области лба, сопровождающиеся выраженным зудом. Самостоятельно не лечилась. Постепенно патологический процесс распространился на кожу щек, крыльев носа, подбородка, губ. Впервые при обращении за медицинской помощью в 2015 году пациентка была направлена на стационарное лечение в дерматологическое отделение БУЗ ОО «ККВД» с диагнозом: фотодерматоз. Больная получила курс стационарного лечения с кратковременным клиническим эффектом. В 2016 году при госпитализации в дерматологическое отделение БУЗ ОО «ККВД» было проведено гистологическое исследование кожи и выставлен диагноз: синдром туберозного склероза.

**Из анамнеза жизни:** пациентка отмечает эпилептические припадки с 13-летнего возраста. При обращении в Омский диагностический центр пациентке

была проведена электроэнцефалография: выявлены диффузные изменения биоэлектрической активности нейронов головного мозга, умеренное снижение их функциональной активности. Фокальные изменения. Очаговое преобладание в диапазоне тета-ритма в височной доле слева.

Аллергологический и наследственный анамнез без особенностей. Образование неполное среднее, учится в специальной коррекционной школе-интернате. Вредные привычки отрицает.

**Объективный осмотр:** состояние удовлетворительное. Сознание ясное. Положение активное. Телосложение правильное. Периферические лимфатические узлы не увеличены. Дыхание везикулярное, хрипов нет. Тоны сердца ясные, ритмичные, ритм правильный. Пульс 76 уд. в мин. АД 120/70 мм рт. ст. Живот мягкий, безболезненный. Печень по краю реберной дуги. Селезенка не пальпируется. Периферических отеков и следов от внутривенных инъекций нет.

**Локальный статус:** патологический процесс локализован на лице, преимущественно в области щек, крыльев носа, носогубных складок, подбородка и губ, где расположены множественные, местами сливные, полушаровидные папулы размером от 1 до 8 мм в диаметре, красно-коричневого цвета, при пальпации — безболезненные, плотной консистенции, с четкими границами, с гладкой блестящей поверхностью. На коже лба они имеют вид единичных розово-красных папул, неправильной формы, размером от 5 × 7 мм до 1,0 × 1,5 см, с бугристой поверхностью, на 1–2 мм возвышающиеся над поверхностью кожи. На поверхности некоторых элементов имеются микроэрозии в стадии эпителизации, геморрагические корочки, единичные телеангиэктазии, линейные трещины, явления гиперкератоза (рис. 1–2).

#### Результаты лабораторных исследований

**В клиническом анализе крови:** железодефицитная анемия легкой степени.

В биохимическом анализе крови без патологии. Общий анализ мочи без патологических отклонений. После консультации терапевта установлен диагноз: железодефицитная анемия легкой степени тяжести. Хронический бронхит, вне обострения.

**По результатам компьютерной томографии головного мозга** были выявлены субэпидимарные кальцификаты и корковые туберсы в стенках боковых желудочков.

Пациентка была **осмотрена психиатром**, выставлен диагноз: криптогенная эпилепсия, локализованная форма, вторичные генерализованные тоникоклонические припадки, сложные парциальные припадки с псевдоабсансами.

**Гистологическое исследование кожи** от 26.03.2017: в эпидермисе определяются тонкостенные роговые кисты; в прилежащих верхних отделах дермы обилие тонкостенных капилляров, телеангиэктазии (расширенные капилляры, заполненные эритроцитами и выстланные зрелым эндотелием), диффузная лимфогистиоцитарная инфильтрация. Встретилась одна железа, заполненная базофильной жидкостью, и несколько волосных фолликулов. Описанный фрагмент дермы покрыт резко акантотичным многослойным плоским эпителием с глубокими акантотическими вростаниями, гиперкератозом и сохраненным вертикальным

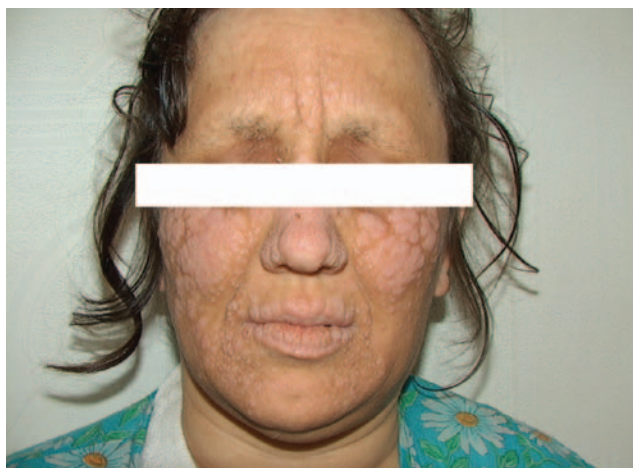
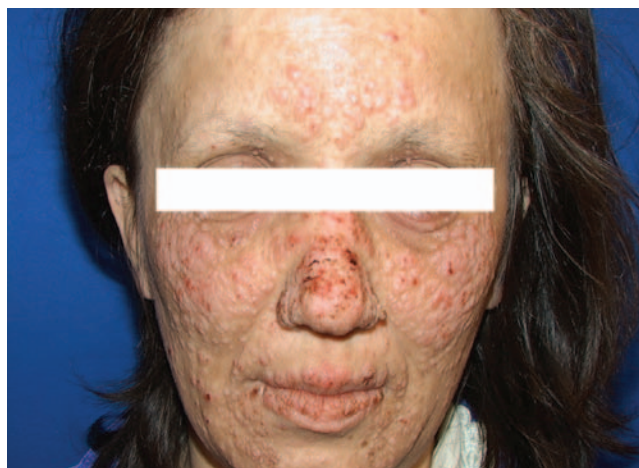
Рис. 1–2. Фото пациентки Л., страдающей туберозным склерозом (до и после лечения)  
Fig. 1–2. Photos of patient L., suffering from tuberous sclerosis (before and after treatment)

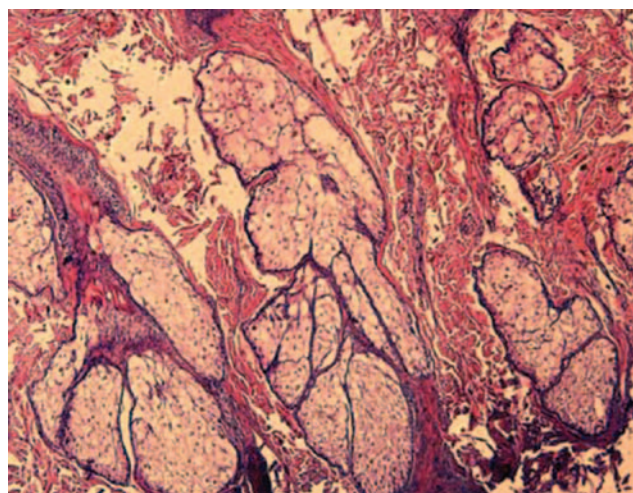
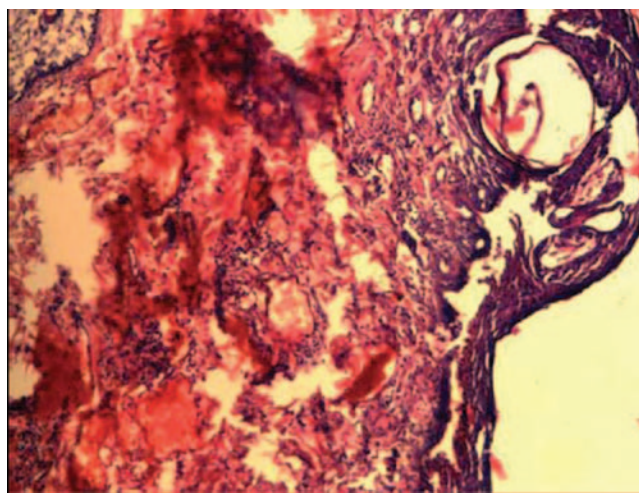


Рис. 3–4. Гистологическое исследование кожи пациентки Л., страдающей туберозным склерозом (до и после лечения)  
Fig. 3–4. Skin histological examination of the patient L., suffering from tuberous sclerosis (before and after treatment)

анизоморфизмом. Имеется гипертрофия долек салъных желез, разделенных соединительнотканными перегородками (рис. 3–4).

На основании жалоб пациентки, анамнеза заболевания и жизни, объективного осмотра, заключения психиатра, результатов гистологического исследования кожи был выставлен клинический диагноз: туберозный склероз.

**В клинике проведено следующее лечение:** аевит 0,2 по 1 капсуле 2 раза в сутки в течение 12 дней, цетрин 0,01 по 1 таблетке вечером в течение 10 дней, тавегил 2,0 в/м в течение 10 дней, тиосульфат натрия 30 % — 10,0 в/в в течение 10 дней, цефтриаксон 1,0 2 раза в сутки в течение 7 дней. Наружное лечение: крем «Акридерм Гента» 2 раза в день в течение 12 дней, криомассаж 1 раз в день в течение 12 дней.

С 4 дня лечения пациентка отмечала уменьшение интенсивности кожного зуда. На 10 день лечения ми-

кроэрозии и трещины заэпителизовались, папулы побледнели и приблизились к уровню здоровой кожи (рис. 2). Пациентка была выписана с клиническим улучшением. Однако полного регресса высыпаний достичь не удалось.

#### Заключение

Трудности диагностики туберозного склероза связаны с выраженным клиническим полиморфизмом и возраст-зависимым дебютом симптомов. Пациенты с туберозным склерозом в течение жизни наблюдаются врачами практически всех специальностей, поэтому только информированность специалистов о характере и особенностях течения данного заболевания, а также согласованность их диагностических и лечебных мероприятий могут обеспечить выбор правильной тактики ведения больных. ■

## Литература/References

1. Балязин В. А., Кравченко М. И., Фомина-Чертоусова Н. А. Нейрокожные синдромы: клиника, диагностика. М., Элиста: АПП «Джангар», 2011. [Balyazin V. A., Kravchenko M. I., Fomina-Chertousova N. A. Neuro-skin syndromes: a clinic, diagnostics. Moscow, Elista: APP "Dzhangar", 2011. (In Russ.)]
2. Бонифаци Э. А. Дифференциальная диагностика в детской дерматологии. М.: Бином, 2014. [Bonifaci E. A. Differential diagnosis in pediatric dermatology. Moscow: Binom, 2014. (In Russ.)]
3. Борк К. А. Болезни кожи. Диагностика и лечение. Атлас и руководство. М.: Медицинская литература, 2015. [Bork K. A. Skin Diseases. Diagnosis and treatment. Atlas and leadership. Moscow: Medical Literature, 2015. (In Russ.)]
4. Вольф К., Голдсмит Л. А. Дерматология Фицпатрика в клинической практике: Т. 2. М.: Бином, 2016:1448–1455. [Wolff K., Goldsmith L. A. Dermatology of Fitzpatrick in clinical practice: V. 2. Moscow: Binom, 2016:1448–1455. (In Russ.)]
5. Джонсон Р. А., Кэйн К. Ш. Детская дерматология. М.: Бином, 2012:225–229. [Johnson R. A., Caine K. Sh. Pediatric dermatology. Moscow: Binom, 2012:225–229. (In Russ.)]
6. Дорощева М. Ю. Туберозный склероз. М.: Практическая медицина, 2012. [Dorofeeva M. Yu. Tuberoses sclerosis. Moscow: Practical Medicine, 2012. (In Russ.)]
7. Евтушенко С. К., Голубева И. Н. Инфантильные спазмы и туберозный склероз. Здоровье ребенка. 2013;(3):27–33. [Yevtushenko S. K., Golubeva I. N. Infantile spasms and tuberous sclerosis. Child Health. 2013;(3):27–33. (In Russ.)]
8. Евтушенко С. К. Неврологические проявления нейрофакоматозов у детей. Неординарные (раритетные) синдромы и заболевания нервной системы у детей и взрослых. Донецк, 2012. [Evtushenko S. K. Neurological manifestations of neuro-phacomatosis in children. Unusual (rare) syndromes and diseases of the nervous system in children and adults. Donetsk, 2012. (In Russ.)]
9. Иллариошкин С. Н., Иванова-Смоленская И. А., Маркова Е. Д. ДНК-диагностика и медико-генетическое консультирование в неврологии. М.: МИА, 2011. [Illarioshkin S. N., Ivanova-Smolenskaya I. A., Markova E. D. DNA-diagnostics and genetic counseling in neurology. Moscow: MIA, 2011. (In Russ.)]
10. Кубанова А. А. Дифференциальная диагностика и лечение кожных болезней. М.: Медицинское информационное агентство, 2009. [Kubanova A. A. Differential diagnosis and treatment of skin diseases. Moscow: Medical information agency, 2009. (In Russ.)]
11. Романенко И. М., Кулага В. В., Афонин С. Л. Лечение кожных и венерических болезней: Руководство для врачей в двух томах. М.: Медицинское информационное агентство, 2015. [Romanenko I. M., Kulaga V. V., Afonin S. L. Treatment of skin and venereal diseases: a Guide for doctors in two volumes. Moscow: Medical information agency, 2015. (In Russ.)]
12. Скрипкин Ю. К., Бутов Ю. С., Иванов О. Л. Дерматовенерология. Национальное руководство. М.: Гэотар-Медиа, 2013. [Skripkin Yu. K., Butov Yu. S., Ivanov O. L. Dermatovenereology. National leadership. Moscow: GEOTAR-Media, 2013. (In Russ.)]
13. Хэбиф Т. П. Дерматология. Справочник по дифференциальной диагностике. М.: Медпресс-информ, 2014. [Habif T. P. Dermatology. Handbook of differential diagnostics. Moscow: Medpress-inform, 2014. (In Russ.)]
14. Cardis M. A., DeKlotz C. Cutaneous manifestations of tuberous sclerosis complex and the paediatrician's role. Arch Dis Child. 2017 Sep;102(9):858–863.
15. Curatolo P. Tuberous Sclerosis Complex: from basic science to clinical phenotypes. London: Mac Keith Press, 2010.
16. Inoki K., Corradetti M. N., Guan K. L. Dysregulation of the TSCmTOR pathway in human disease. Nat Genet. 2005;37:19–24.
17. Northrup H., Krueger D. A. Tuberous sclerosis complex diagnostic criteria update: recommendations of the 2012 International Tuberous Sclerosis Complex Consensus Conference. Pediatr Neurol. 2013;49:243–254.
18. Joinson C., O'Callaghan F. J., Osborne J. P., Martyn C., Harris T., Bolton P. F. Learning disability and epilepsy in an epidemiological sample of individuals with tuberous sclerosis complex. Psychol Med. 2003;33:335–344.
19. O'Callaghan F. J., Harris T., Joinson C. et al. The relation of infantile spasms, tubers, and intelligence in tuberous sclerosis complex. Arch Dis Child. 2004;89:530–533.
20. Nelson C. P., Sanda M. G. Contemporary diagnosis and management of renal angiomyolipoma. J Urol. 2002;168:1315–1325.

## Информация об авторах

**Виталий Александрович Охлопков** — д.м.н., профессор, заведующий кафедрой дерматовенерологии и косметологии Омского государственного медицинского университета Министерства здравоохранения Российской Федерации

**Елена Александровна Зыкова\*** — к.м.н., ассистент кафедры дерматовенерологии и косметологии Омского государственного медицинского университета Министерства здравоохранения Российской Федерации; e-mail: zyk.alena@mail.ru

**Ольга Валерьевна Правдина** — к.м.н., доцент кафедры дерматовенерологии и косметологии Омского государственного медицинского университета Министерства здравоохранения Российской Федерации

## Information about the authors

**Vitaly A. Okhlopov** — Dr. Sci. (Med.), Prof., Departmental Head, Department of Dermatovenereology and Cosmetology, Omsk State Medical University of the Ministry of Health of the Russian Federation

**Elena A. Zyкова\*** — Cand. Sci. (Med.), Assistant, Department of Dermatovenereology and Cosmetology, Omsk State Medical University of the Ministry of Health of the Russian Federation; e-mail: zyk.alena@mail.ru

**Olga V. Pravdina** — Cand. Sci. (Med.), Assoc. Prof., Department of Dermatovenereology and Cosmetology, Omsk State Medical University of the Ministry of Health of the Russian Federation



<https://doi.org/10.25208/0042-4609-2018-94-4-55-59>

# Клинический случай неуспеха терапии джозамицином у пациента с уретритом, вызванным *Mycoplasma genitalium*

Зубарева Л. М.<sup>1\*</sup>, Эйдельштейн И. А.<sup>2</sup>, Романов А. В.<sup>2</sup>, Евстафьев В. В.<sup>1</sup>, Козлов Р. С.<sup>2</sup>

<sup>1</sup> Смоленский кожно-венерологический диспансер

214031, Российская Федерация, г. Смоленск, ул. Рыленкова, д. 16а

<sup>2</sup> Научно-исследовательский институт антимикробной химиотерапии Смоленского государственного медицинского университета Министерства здравоохранения Российской Федерации

214019, Российская Федерация, г. Смоленск, ул. Крупской, д. 28

*Mycoplasma genitalium* является одним из облигатных патогенов, вызывающих заболевания, передающиеся половым путем. Для идентификации данного возбудителя в рутинной практике применимы только молекулярно-генетические методы, которые также используются для выявления резистентности *MGE* к антибактериальным препаратам. Препаратами первой линии для лечения заболеваний, вызванных *MGE*, являются тетрациклины и макролиды. За последние годы во многих странах все чаще регистрируются случаи неуспешной терапии макролидами. Преимущественной причиной развития устойчивости возбудителя к макролидам служит появление специфических нуклеотидных замен в V домене пептидилтрансферазной петли 23S рРНК *MGE*. Недостаточные знания статуса макролидорезистентности инфекционного агента могут стать причиной развития персистирующей инфекции. Впервые в Смоленске был выявлен случай неуспешной терапии джозамицином у пациента с уретритом, вызванным *MGE*. Причиной устойчивости к антибиотику явилась мутация в 23S рРНК *MGE* в виде нуклеотидной замены в позиции A2058G.

Ключевые слова: *Mycoplasma genitalium*, макролидорезистентность, полимеразная цепная реакция в режиме реального времени (ПЦР-РВ), 23S рРНК, мутации, джозамицин

Конфликт интересов: авторы заявляют об отсутствии потенциального конфликта интересов, требующего раскрытия в данной статье.

Для цитирования: Зубарева Л. М., Эйдельштейн И. А., Романов А. В., Евстафьев В. В., Козлов Р. С. Клинический случай неуспеха терапии джозамицином у пациента с уретритом, вызванным *Mycoplasma genitalium*. Вестник дерматологии и венерологии. 2018;94(4):55–59. <https://doi.org/10.25208/0042-4609-2018-94-4-55-59>



# Clinical case of failure of josamycin in a patient with urethritis caused by *Mycoplasma genitalium*

Lyudmila M. Zubareva<sup>1\*</sup>, Inna A. Eydel'shteyn<sup>2</sup>, Andrey V. Romanov<sup>2</sup>, Vladimir V. Evstaf'ev<sup>1</sup>, Roman S. Kozlov<sup>2</sup>

<sup>1</sup> Smolensk Dermatovenerologic Dispensary

Rylenkova str., 16a, Smolensk, 214031, Russian Federation

<sup>2</sup> Scientific Research Institute of Antimicrobial Chemotherapy of the Smolensk State Medical University of the Ministry of Health of the Russian Federation

Krupskoy str., 28, Smolensk, 214019, Russian Federation

*Mycoplasma genitalium* is one of the obligate pathogens that cause sexually transmitted diseases. To detect this pathogen in routine practice, only molecular genetic methods are used that are also used to identify the resistance of MGE to antibiotics. The first-line drugs for the treatment of diseases caused by MGE, are tetracycline and macrolides. In recent years, many countries have increasingly recorded cases of unsuccessful therapy macrolides. Mutations that confer antibiotic resistance to macrolides for *Mycoplasma genitalium* are concentrated in nucleotide positions 2058 and 2059 in region V of the 23S rRNA gene. Unknown status of macrolide resistance *M. genitalium* can lead to the development of a persistent infection. We describe the first reported cases of clinical josamycin treatment failure from patient with urethritis. The reason for antibiotic resistance was a mutation in the 23S rRNA of MGE as a nucleotide substitution in position A2058G.

**Keywords:** *Mycoplasma genital*, macrolide resistance, polymerase chain reaction in real time (PCR-PT), 23S rRNA, mutations, josamycin

**Conflict of interest:** the authors state that there is no potential conflict of interest requiring disclosure in this article.

For citation: Zubareva L. M., Eydel'shteyn I. A., Romanov A. V., Evstaf'ev V. V., Kozlov R. S. Clinical case of failure of josamycin in a patient with urethritis caused by *Mycoplasma genitalium*. Vestnik Dermatologii i Venerologii. 2018;94(4):55–59. <https://doi.org/10.25208/0042-4609-2018-94-4-55-59>

## Введение

*Mycoplasma genitalium* (*MGE*) — наименьший из способных к саморепликации микроорганизмов [1–6]. В 1980 г. она впервые была выделена как новый вид микоплазм из образцов соскобов слизистой оболочки уретры у мужчин с негонококковыми формами уретритов (НГУ) [7]. В настоящее время благодаря появлению молекулярно-генетических методов исследования геном *MGE* полностью изучен.

*MGE* является облигатным патогеном и доказанно вызывает уретриты у мужчин, цервициты и эндометриты у женщин, а также осложняет течение беременности и родов. В качестве этиологического агента НГУ *MGE* занимает второе место по частоте после *Chlamydia trachomatis*: выявляется у мужчин с негонококковыми нехламидийными уретритами в 10–35 % случаев. Распространенность в общей популяции среди лиц обоего пола составляет приблизительно 1–3 % [2–5].

Ввиду неспецифичности клинических проявлений урогенитальной микоплазменной инфекции (дизурия, зуд и болезненность в области мочеполовых органов, патологические выделения) результаты лабораторных исследований имеют важнейшее значение при установлении диагноза. Для идентификации данного возбудителя в рутинной практике применимы только молекулярно-генетические методы, которые также используются для выявления резистентности *MGE* к антибактериальным препаратам, что отражено в российских и зарубежных руководствах [2–4]. В силу своих биологических особенностей *MGE* проявляет природную чувствительность к антибиотикам группы макролидов, тетрациклинам и фторхинолонам. Препаратами первой линии для лечения заболеваний, вызванных *MGE*, являются тетрациклины и макролиды [4]. За последние годы во многих странах все чаще регистрируются случаи неуспешной терапии макролидами [8–10]. Преимущественной причиной формирования резистентности *MGE* к этим препаратам является приобретение мутаций, обусловленных нуклеотидными заменами в V домене пептидилтрансферазной петли 23S рРНК *MGE* [2, 3, 11]. Это приводит к нарушению связывания антибиотика с мишенью его действия и формированию клинически значимой устойчивости. В Европейском руководстве по ведению заболеваний, вызванных *MGE*, изданном в 2016 году, указано, что «в связи с широким распространением в Европе резистентности *M. genitalium* к макролидам настоятельно рекомендуется определять чувствительность к ним всех положительных образцов исследовательскими или коммерческими тестами, которые представлены на рынке. Право выбора тестов определяется референтной лабораторией» [2]. В зарубежной литературе широко представлены результаты исследования распространенности макролидорезистентных штаммов *MGE* [12–16], российские публикации данной информации ограничиваются единичными статьями [8, 17, 18].

В качестве аргумента в пользу значимости определения статуса макролидорезистентности мы представляем данный клинический случай. Он демонстрирует, что недостаточные знания некоторых особенностей инфекционного агента могут стать причиной развития персистирующей инфекции. *MGE*, заключающая в себе специфическую нуклеотидную замену, послужила патогенным фактором, вызвавшим воспалитель-

ный процесс в уретре. По поводу данного заболевания пациент неоднократно в течение нескольких месяцев обращался за медицинской помощью в областное государственное бюджетное учреждение здравоохранения «Смоленский кожно-венерологический диспансер» (ОГБУЗ СКВД), выполнял все врачебные назначения, но эрадикации возбудителя не наблюдалось. Применение специально разработанного метода выявления мутаций к макролидным антибиотикам у *MGE* на основе мультиплексной ПЦР-РВ [19] помогло выявить причину неуспеха антибактериальной терапии у пациента с негонококковым уретритом.

## Материалы и методы

Пациент Б., 34 года, обратился к врачу-дерматовенерологу в ОГБУЗ СКВД 30.11.2015 с жалобами на зуд, жжение в области уретры и болезненность при мочеиспускании. Из анамнеза заболевания известно, что мужчина имел незащищенный половой контакт за 2 недели до обращения. При объективном осмотре: кожные покровы наружных половых органов чистые, высыпаний нет; отделяемое из уретры скудное, светлое. Врач назначил пациенту стандартный комплекс лабораторных исследований, в результате которых было выявлено наличие специфического воспаления:

Анализ мочи на лейкоцитурию: лейкоциты в большом количестве, слизь в большом количестве.

Исследование мазка из уретры методом световой микроскопии с окраской метиленовым синим: полиморфноядерные лейкоциты (ПМЯЛ) — 15–20 в поле зрения, эпителиальные клетки 6–8 в поле зрения; микрофлора смешанная, внутриклеточно расположенные диплококки и простейшие не обнаружены.

Молекулярно-генетическое исследование соскоба из уретры: методом полимеразной цепной реакции в режиме реального времени (ПЦР-РВ) были выявлены ДНК *Chlamydia trachomatis* и ДНК *Mycoplasma genitalium*. Выделение ДНК проводили набором реагентов «РеалБест ДНК-экспресс». Выявление ДНК проводили наборами «РеалБест ДНК *Chlamydia trachomatis* / *Mycoplasma genitalium*».

На основании результатов обследования врач установил диагноз: А56.0 Хламидиоз, А63.8 Уретрит, вызванный *M. genitalium*, Уретрит смешанной этиологии — и назначил антибактериальную терапию: доксициклин по 100 мг 2 раза в день 10 дней [4].

Пациент обратился за медицинской помощью повторно 26.01.2016 с аналогичными жалобами на зуд, жжение и болезненность в уретре. Из анамнеза заболевания известно, что половой покой, рекомендованный врачом при первом посещении, мужчина соблюдал. Общеклинические лабораторные исследования подтвердили наличие воспаления в урогенитальном тракте: в анализе мочи обнаружены лейкоциты в количестве до 25 в поле зрения, при микроскопии окрашенного мазка из уретры — лейкоциты 15–20 в поле зрения. Методом ПЦР-РВ в соскобе из уретры выявлена ДНК *Mycoplasma genitalium*. Врач установил диагноз: А63.8 Уретрит, вызванный *M. genitalium* (микоплазменный уретрит) — и изменил терапию: препарат джозамицин был назначен в дозировке 500 мг кратностью 3 раза в день, длительность курса 10 дней.

При повторном визите к врачу через 1,5 месяца жалобы оставались прежними, воспаление в уретре

сохранялось: в моче — лейкоцитурия (15–20 лейкоцитов в поле зрения), в мазке из уретры — ПМЯЛ 10–15 в п/зр., метод ПЦР-РВ подтвердил наличие ДНК *Mycoplasma genitalium* в урогенитальном соскобе, следовательно, клинический эффект терапии отсутствовал.

### Результаты

Все три образца соскобов эпителия уретры данного пациента хранились в архиве лаборатории ОГБУЗ СКВД и были переданы в лабораторию молекулярной диагностики НИИАХ ФГБОУ ВО СГМУ. Поскольку при смене терапии не наблюдалась эрадикация *MGE*, материал был проанализирован на наличие мутаций устойчивости к макролидам. С использованием специально разработанного метода на основе мультиплексной ПЦР-РВ с эффектом гашения флуоресценции зонда праймером [19] было выявлено наличие мутации в виде нуклеотидной замены в позиции A2058G 23S рРНК *MGE* (нумерация по *E. coli*) во всех трех образцах. Для подтверждения нуклеотидных замен применили метод секвенирования.

### Обсуждение

Очевидно, что выбранный в качестве стартовой терапии доксициклин оказался неэффективным по отношению к *MGE*, но *Chlamydia trachomatis* была элими-

нирована. Согласно литературным данным, эрадикация *MGE* при назначении препаратов тетрациклинового ряда происходит только в 30–40 % случаев [2, 3]. Смена антибактериального препарата на джозамицин не привела к элиминации *MGE*, т. к. нуклеотидная замена в позиции A2058G 23S рРНК *MGE* фенотипически проявилась клинически значимой устойчивостью возбудителя к антибиотику. По литературным данным такая мутация встречается наиболее часто и характеризуется высокими значениями минимальной подавляющей концентрации антибиотика [2, 3, 12]. Унифицированный подход при выборе лекарственной терапии и отсутствие сведений у лечащего врача о статусе резистентности *MGE* к макролидам обусловили персистенцию инфекционного агента и развитие рецидивирующего воспалительного процесса в урогенитальном тракте.

### Выводы

Впервые в Смоленске был выявлен случай неуспешной терапии джозамицином у пациента с уретритом, вызванным *MGE*. Причиной устойчивости к антибиотикам явилась мутация в 23S рРНК *MGE* в виде нуклеотидной замены в позиции A2058G. Предварительное исследование статуса макролидорезистентности *MGE* может изменить стратегию выбора антибиотика и оптимизирует сроки и стоимость лечения. ■

## Литература/References

1. Борхсениус С. Н., Чернова О. А., Чернов В. М., Вишняков И. Е. Микоплазмы в биологии и медицине начала XXI века. СПб: Наука, 2016. Гл. 1. [Borkhsenius S. N., Chernova O. A., Chernov V. M., Vishnyakov I. E. *Mycoplasma* in biology and medicine the beginning of the XXI century. Sankt-Peterburg: Nauka, 2016. Chapter 1. (In Russ.)]
2. Jensen J. S., Cusini M., Gombert M., Moi H. 2016 European guideline on *Mycoplasma genitalium* infections. *J Eur Acad Dermatol.* 2016;30:1650–1656.
3. Unemo M., Ballard R., Ison C., Francis D.S., Peeling R. World Health Organization Laboratory diagnosis of sexually transmitted infections, including human immunodeficiency virus. 2013. ISBN 978-92-4-150584-0. Chapter 3.
4. Российское общество дерматовенерологов и косметологов. Федеральные клинические рекомендации. Дерматовенерология 2015: Болезни кожи. Инфекции, передаваемые половым путем. 5-е изд., перераб. и доп. М.: Деловой экспресс, 2016: 721–729. [Russian society of dermatovenerologists and cosmetologists. Federal clinical recommendations. *Dermatovenerology 2015: Diseases of the skin. Sexually transmitted infections.* Moscow: Delovoy ekspress, 2016: 721–729. (In Russ.)]
5. Taylor-Robinson D., Jensen J. S. *Mycoplasma genitalium*: from Chrysalis to multicolored butterfly. *Clin Microbiol Rev.* 2011;24(3):498–514.
6. Раковская И. В. Микоплазмы человека и микоплазменные инфекции. Лекция. Часть 1. Клиническая лабораторная диагностика. 2005;(2):25–32. [Rakovskaya I. V. *Mycoplasma* and *Mycoplasma* human infections. Lecture. Part 1. *Klinicheskaya laboratornaya diagnostika.* 2005;2:25–32. (In Russ.)]
7. Tully J. G., Taylor-Robinson D., Cole R. M., Rose D. L. A newly discovered *Mycoplasma* in the human urogenital tract. *Lancet.* 1981;1(8233):1288–1291.
8. Guschin A., Ryzhikh P., Rummyantseva T., Gombert M., Unemo M. Treatment efficacy, treatment failures and selection of macrolide resistance in patients with high load of *Mycoplasma genitalium* during treatment of male urethritis with josamycin. *BMC Infect Dis.* 2015 Feb;(3):15–40.
9. Trembizki E., Buckley C., Bletchly C., Nimmo G. R. High levels of macrolide-resistant *Mycoplasma genitalium* in Queensland, Australia. *J Med Microbiol.* 2017;(66):1451–1453.
10. Braam J. F., van Dommelen L., Henquert C. J. M., van de Bovenkamp J. H. V., Kusters J. G. Multidrug-resistant *Mycoplasma genitalium* infections in Europe. *Eur J Clin Microbiol Infect Dis.* 2017;36:1565–1567.
11. Jensen J. S., Bradshaw C. S., Tabrizi S. N., Fairley C. K., Hama-suma R. Azithromycin treatment failure in *Mycoplasma genitalium*-positive patients with nongonococcal urethritis is associated with induced macrolide resistance. *Clin Infect Dis.* 2008 Dec 15;47(12):1546–1553.
12. Hay B., Dubbink J. H., Ouburg S., Le Roy C., Pereyre S., van der Eem L., Morré S. A., Bébéar C., Peters R.P. Prevalence and macrolide resistance of *Mycoplasma genitalium* in South African women. *Sex Transm Dis.* 2015 Mar;42(3):140–142.
13. Le Roy C., Hénin N., Pereyre S., Bebear C. Fluoroquinolone-Resistant *Mycoplasma genitalium*, Southwestern France. *Emerg Infect Dis.* 2016 Sep;22(9):1677–1679.
14. Pond M. J., Nori A. V., Witney A. A., Lopeman R. C., Butcher P. D., Sadiq S. T. High prevalence of antibiotic-resistant *Mycoplasma genitalium* in nongonococcal urethritis: the need for routine testing and the inadequacy of current treatment options. *Clin Infect Dis.* 2014;(58):631–637.
15. Deguchi T., Yasuda M., Horie K., Seike K., Kikuchi M., Mizutani K. et al. Drug resistance-associated mutations in *Mycoplasma genitalium* in female sex workers, Japan. *Emerg Infect Dis.* 2015;(21):1062–1064.

16. Getman D., Jiang A., O'Donnell M., Cohen S. *Mycoplasma genitalium* prevalence, coinfection, and macrolide antibiotic resistance frequency in a multicenter clinical study cohort in the United States. *J Clin Microbiol*. 2016;(54):2278–2283.

17. Shipitsyna E., Rumyantseva T., Golpar D., Khayrullina G., Lagos A. C., Edelstein I. et al. Prevalence of macrolide and fluoroquinolone resistance-mediating mutations in *Mycoplasma genitalium* in five cities in Russia and Estonia. *PLoS One*. 2017 Apr 13;12(4):e0175763.

18. Зубарева Л. М., Ковнерева Н. А., Эйдельштейн И. А., Евстафьев В. В., Козлов Р. С. Распространение штаммов *Mycoplasma genitalium*, устойчивых к препаратам группы макролидов, среди пациентов с негонококковыми формами инфекций, передаваемых поло-

вым путем, в Смоленске и Смоленской области. *Лабораторная служба*. 2017;6(3):96. [Zubareva L. M., Kovnereva N. A., Eydel'shteyn I. A., Evstaf'ev V. V., Kozlov R. S. The spread of *Mycoplasma genitalium* strains resistant to drugs of macrolides, among patients with non-gonococcal forms of sexually transmitted infections, in Smolensk and Smolensk region. *Laboratornaya Sluzhba*. 2017;6(3):96. (In Russ.)]

19. Edelstein I., Romanov A., Edelstein M. Development and application of real-time PCR assay for detection of mutations associated with macrolide resistance in *Mycoplasma genitalium* directly in clinical specimens. 26th European Congress of Clinical Microbiology and Infection Diseases (ECCMID). Amsterdam, 2016.

### Информация об авторах

**Людмила Михайловна Зубарева\*** — врач клинической лабораторной диагностики Смоленского кожно-венерологического диспансера; e-mail: ludmila-zubareva@mail.ru; smolkvd@yandex.ru. ORCID 0000-0001-8761-7852

**Инна Александровна Эйдельштейн** — к.б.н., зав. лабораторией молекулярной диагностики Научно-исследовательского института антимикробной химиотерапии Смоленского государственного медицинского университета Министерства здравоохранения Российской Федерации; e-mail: InnaEdelstein@antibiotic.ru

**Андрей Вячеславович Романов** — младший научный сотрудник Научно-исследовательского института антимикробной химиотерапии Смоленского государственного медицинского университета Министерства здравоохранения Российской Федерации

**Владимир Викторович Евстафьев** — главный врач Смоленского кожно-венерологического диспансера; доцент кафедры кожных и венерологических болезней Смоленского государственного медицинского университета Министерства здравоохранения Российской Федерации; e-mail: smolkvd@yandex.ru

**Роман Сергеевич Козлов** — д.м.н., профессор, главный внештатный специалист Министерства здравоохранения Российской Федерации по клинической микробиологии и антимикробной резистентности; директор Научно-исследовательского института антимикробной химиотерапии Смоленского государственного медицинского университета Министерства здравоохранения Российской Федерации; президент МАКМАХ; и. о. ректора Смоленского государственного медицинского университета Министерства здравоохранения Российской Федерации

### Information about the authors

**Lyudmila M. Zubareva\*** — Clinical Laboratory Diagnostics Doctor, Smolensk Dermatovenerologic Dispensary; e-mail: ludmila-zubareva@mail.ru; smolkvd@yandex.ru. ORCID 0000-0001-8761-7852

**Inna A. Eydel'shteyn** — Cand. Sci. (Biol.), Laboratory Head, Laboratory of Molecular Diagnostics, Scientific Research Institute of Antimicrobial Chemotherapy of the Smolensk State Medical University of the Ministry of Health of the Russian Federation; e-mail: InnaEdelstein@antibiotic.ru

**Andrey V. Romanov** — Junior Researcher, Laboratory of Molecular Diagnostics, Scientific Research Institute of Antimicrobial Chemotherapy of the Smolensk State Medical University of the Ministry of Health of the Russian Federation

**Vladimir V. Evstaf'ev** — Head Doctor, Smolensk Dermatovenerologic Dispensary; Assoc. Prof., Department of Skin and Venereal Diseases, Smolensk State Medical University of the Ministry of Health of the Russian Federation; e-mail: smolkvd@yandex.ru

**Roman S. Kozlov** — Dr. Sci. (Med.), Prof., Chief External Expert, Ministry of Health of Russian Federation on Clinical Microbiology and Antimicrobial Resistance; Director, Scientific Research Institute of Antimicrobial Chemotherapy of the Smolensk State Medical University of the Ministry of Health of the Russian Federation; President of IACMAC; Acting Rector, Smolensk State Medical University of the Ministry of Health of the Russian Federation

<https://doi.org/10.25208/0042-4609-2018-94-4-60-67>

# Микробная экзема: возможности коррекции на современном этапе

Тлиш М. М., Кузнецова Т. Г. \*, Наатыж Ж. Ю, Псавок Ф. А.

Кубанский государственный медицинский университет Министерства здравоохранения Российской Федерации 350000, Российская Федерация, г. Краснодар, ул. Рашпилевская, д. 179

Микробная экзема — хронический рецидивирующий дерматоз, характеризующийся эволюционным полиморфизмом элементов сыпи, мокнутием, зудом, аллергической реакцией сенсibilизированной кожи на продукты распада микроорганизмов и их токсины, развивающийся на фоне длительно существующего пиогенного очага при нарушении важнейших регуляторных систем организма.

**Цель:** изучить биоценоз кожи у больных микробной экземой и оценить клиническую эффективность и безопасность применения крема «Тетрадерм» у таких пациентов.

**Материалы и методы.** Под наблюдением находились пациенты с микробной экземой, методом случайного отбора разделенные на две группы. У всех больных изучен биоценоз кожи до и после лечения. Больные исследуемой группы получали топическую терапию кремом «Тетрадерм». Наружная терапия пациентам группы сравнения проводилась кремом мометазона фууроата в сочетании с эритромициновой и клотримазоловой мазями. Эффективность проводимой терапии оценивали с учетом клинической динамики кожного процесса, данных бактериологического исследования содержимого пустул и отделяемого эрозий, расчета индексов EASI и ДИКЖ.

**Результаты.** Сравнительный анализ биоценоза очагов микробной экземы у пациентов обеих групп к моменту окончания терапии показал более высокую выраженность дисбиотических изменений в группе сравнения. В результате проведенного нами исследования установлено, что у пациентов, применявших крем «Тетрадерм», отмечался более быстрый регресс дерматоза, практически полное подавление патогенной бактериальной флоры, значительное улучшение качества жизни.

**Заключение.** Биоценоз кожи больных микробной экземой характеризовался высокой степенью обсемененности *Staphylococcus aureus* и *Staphylococcus epidermidis* на фоне средних показателей верификации *Streptococcus spp.*, *Candida spp.* Комбинация выраженного противовоспалительного, антибактериального, антимикотического и регенерирующего эффектов крема «Тетрадерм» обуславливает его высокую эффективность и перспективность применения в качестве препарата выбора топической монотерапии микробной экземы.

Ключевые слова: **микробная экзема, наружная терапия**

Конфликт интересов: авторы заявляют об отсутствии потенциального конфликта интересов, требующего раскрытия в данной статье.

Для цитирования: Тлиш М. М., Кузнецова Т. Г., Наатыж Ж. Ю, Псавок Ф. А. Микробная экзема: возможности коррекции на современном этапе. Вестник дерматологии и венерологии. 2018;94(4):60–67.  
<https://doi.org/10.25208/0042-4609-2018-94-4-60-67>

# Microbial eczema: possibilities of correction at the present stage

Marina M. Tlish, Taisiya G. Kuznetsova\*, Zhanna Yu. Naatyzh, Fatima A. Psavok

Kuban State Medical University of the Ministry of Health of the Russian Federation  
Rashpilevskaya str., 179, Krasnodar, 350000, Russian Federation

Microbial eczema is a chronic recurrent dermatosis characterized by evolutionary polymorphism of the elements of the rash, sputum, itching, allergic reaction of the sensitized skin to the products of the decay of microorganisms and their toxins, developing against the background of a long-existing pyogenic focus in violation of the most important regulatory systems of the body.

**Purpose:** to study the biocenosis of the skin in patients with microbial eczema and to evaluate the clinical efficacy and safety of the cream "Tetraderm" in such patients.

**Materials and methods.** Patients with microbial eczema were observed, randomly selected into two groups. All patients studied biocenosis of the skin before and after treatment. Patients of the study group received topical therapy with the cream "Tetraderm". External therapy for patients of the comparison group was carried out with cream of mometasone furoate in combination with erythromycin and clotrimazole ointments. The effectiveness of the therapy was evaluated taking into account the clinical dynamics of the skin process, bacteriological data on the content of pustules and detachable erosion, calculation of the EASI and DIJ indices.

**Results.** A comparative analysis of the biocenosis of microbial eczema foci in patients of both groups at the end of therapy showed a higher severity of disbiotic changes in the comparison group. As a result of our study found that patients who used the cream "Tetraderm", there was a more rapid regression of dermatosis, almost complete suppression of pathogenic bacterial flora, a significant improvement in the quality of life.

**Conclusion.** The biocenosis of the skin of patients with microbial eczema was characterized by a high degree of contamination of *Staphylococcus aureus* and *Staphylococcus epidermidis*, against the background of the average verification of *Streptococcus spp.*, *Candida spp.* The combination of pronounced anti-inflammatory, antibacterial, antimicrobial and regenerating effects of the cream "Tetraderm" causes its high efficiency and prospects of use as a drug of choice of topical monotherapy of microbial eczema.

Keywords: **microbial eczema, topical therapy**

Conflict of interest: the authors state that there is no potential conflict of interest requiring disclosure in this article.

For citation: Tlish M. M., Kuznetsova T. G., Naatyzh Zh. Yu., Psavok F. A. Microbial eczema: possibilities of correction at the present stage. Vestnik Dermatologii i Venerologii. 2018;94(4):60–67. <https://doi.org/10.25208/0042-4609-2018-94-4-60-67>

■ Микробная экзема — хронический рецидивирующий дерматоз, характеризующийся эволюционным полиморфизмом элементов сыпи, мокнутием, зудом, аллергической реакцией сенсибилизированной кожи на продукты распада микроорганизмов и их токсины, развивающийся на фоне длительно существующего пиогенного очага при нарушении важнейших иммунных и эндокринных регуляторных систем организма [1].

Согласно современным представлениям пусковым, поддерживающим и отягчающим фактором у больных экземой может являться микробная сенсибилизация [2].

В патогенезе микробной экземы играют важную роль β-гемолитический стрептококк группы В, представители рода стафилококков — золотистый и эпидермальный стафилококки. Микробная экзема может вызываться и неспецифическими возбудителями, такими как *Proteus vulgaris*, *Neisseria meningitidis*, *Neisseria gonorrhoeae*, *Cl. perfringens*, *Cl. histolyticum*, *Cl. septicum*, *Pseudomonas aeruginosa*. Возрастает количество дрожжеподобных грибов рода *Candida*, участвующих также в экзематозном процессе более чем в половине случаев [3]. При хронических дерматозах нередко происходит нарушение баланса микроорганизмов на поверхности кожи, обусловленное увеличением выделения воды через эпидермис, нарушением секреции сальных желез, нарушением кератинизации, сдвигом pH кожи из кислой в нейтральную сторону [4].

В настоящее время большинство авторов отводят ведущее место в патогенезе микробной экземы разнообразным иммунным нарушениям [5]. Патогенные микроорганизмы обладают достаточно выраженной антигенной активностью, что ведет к сенсибилизации организма и способствует перестройке иммунного ответа [6].

У больных микробной экземой регистрируется относительное увеличение содержания лимфоцитов, экспрессирующих на своей поверхности CD4<sup>+</sup>, CD25<sup>+</sup>, CD95<sup>+</sup>, CD3<sup>+</sup>, HLA-DR<sup>+</sup> маркеры, увеличение соотношения CD4<sup>+</sup>/CD8<sup>+</sup>, относительное уменьшение содержания клеток, экспрессирующих CD8<sup>+</sup>, CD16<sup>+</sup> маркеры и фагоцитарной активности лейкоцитов. Снижение уровня CD8<sup>+</sup>, возможно, связано с их перераспределением в очаг воспаления в коже. Увеличение экспрессии HLA-DR<sup>+</sup> является адекватной реакцией Т-лимфоцитов на антигенную стимуляцию. Супрессия В-лимфоцитов приводит к более тяжелым поражениям организма антигеном. Угнетение гуморального иммунного ответа проявляется в снижении концентраций сывороточных IgM, IgG, комплемента, повышении концентраций сывороточного IgA и миелопероксидазы [7]. В связи с активным воспалительным процессом в коже наблюдается увеличение концентрации провоспалительных цитокинов: ИЛ-8 и ИЛ-1α, а уровень ИЛ-1β и ФНО-α, напротив, снижается [7].

Вышеописанное свидетельствует о том, что возможность внедрения инфекционных агентов зависит, прежде всего, от состояния иммунной системы [5]. При первичных или при вторичных иммунодефицитных состояниях в ответ на внедрение микробных или химических аллергенов развивается слабый иммунный ответ. Возникающая персистенция аллергенов приводит к еще большей дисфункции иммунной системы [8].

Устранение действия микробной, микотической диссеминации и нормализация биоценоза кожи при

микробной экземе являются ключевым принципом лечения пациентов, препятствующим рецидивированию хронической экземы [1]. Поэтому важным аспектом терапии микробной экземы являются антибактериальные и антимикотические средства.

С учетом вышесказанного представляется патогенетически обоснованным применение топического комбинированного четырехкомпонентного препарата крема «Тетрадерм». Одним из компонентов лекарственного средства является антибиотик широкого спектра действия из группы аминогликозидов — гентамицина сульфат, активный в отношении ряда грамположительных (*Staphylococcus aureus*) и грамотрицательных (*Pseudomonas aeruginosa*, *Aerobacte raerogenes*, *Klebsiella pneumoniae*, *Proteus vulgaris*, *Escherichia coli* и др.) бактерий. Второй компонент представлен противогрибковым препаратом синтетического производного имидазола — эконазолом, который оказывает фунгицидное и антибактериальное действие в отношении дрожжеподобных грибов рода *Candida*, *Corynebacterium minutissimum*, *Malassezia furfur* и дерматофитов *Microsporum*, *Trichophyton*, *Epidermophyton*. Третьим компонентом является синтетический глюкокортикостероид — мометазона фуруат, обладающий выраженным антиэкссудативным, противовоспалительным и противовоспалительным эффектами. В состав препарата также включен декспантенол — производное пантотеновой кислоты, который стимулирует регенерацию кожи, нормализует клеточный метаболизм, ускоряет митоз и увеличивает прочность коллагеновых волокон. Таким образом, препарат одновременно оказывает антибактериальное, фунгицидное, противовоспалительное, противовоспалительное и регенерирующее действие.

**Целью** настоящего исследования явилось изучение биоценоза кожи у больных микробной экземой и оценка клинической эффективности и безопасности применения крема «Тетрадерм» у таких пациентов.

### Материалы и методы

Под наблюдением на кафедре дерматовенерологии Федерального государственного бюджетного образовательного учреждения высшего образования «Кубанский государственный медицинский университет» Минздрава России находились 60 пациентов (26 мужчин, 34 женщины) с микробной экземой средней степени тяжести. Продолжительность заболевания составляла от 2 месяцев до 1 года. У 37 (61,6 %) больных кожный патологический процесс носил ограниченный, у 23 (38,4 %) пациентов распространенный характер.

Критерии включения в исследование:

- возраст старше 18 лет;
- больные с диагнозом «микробная экзема»;
- максимальная давность заболевания до одного года.

Критерии исключения:

- использование топических средств с антибактериальным, фунгицидным или фунгистатическим действием в течение 2 недель до начала исследования;
- применение в терапии системных глюкокортикоидов, антибактериальных, противогрибковых препаратов в течение 2 недель до начала исследования;
- опухоли кожи;
- язвенные поражения кожи.

Все пациенты методом случайного отбора были разделены на 2 равнозначные группы: 1-я — исследу-



емая группа и 2-я — группа сравнения. Для верификации микробных агентов у всех больных проводили бактериологическое исследование содержимого пустул и отделяемого эрозий. Пациенты обеих групп получали традиционную системную терапию: десенсибилизирующие средства, антигистаминные препараты, седативные и ферментные препараты. Больные исследуемой группы ( $n = 30$ ) получали топическую терапию кремом «Тетрадерм» 2 раза в день на протяжении 14 дней. Наружная терапия пациентов группы сравнения ( $n = 30$ ) проводилась кремом мометазона фууроата в сочетании с эритромициновой и клотримазоловой мазями 2 раза в день в течение 14 дней. Эффективность проводимой терапии оценивали на 7-й и 14-й день с учетом данных бактериологического исследования содержимого пустул и отделяемого эрозий, расчета индексов EASI (Eczema Area and Severity Index), ДИКЖ (Дерматологический Индекс Качества Жизни), клинической динамики экзематозного процесса.

Биоценоз очагов микробной экземы до начала лечения у пациентов группы исследования и группы сравнения характеризовался широким спектром видового состава: *S. aureus*, *S. epidermidis*, *Streptococcus spp.*, *Candida spp.*, которые высевались как в виде монокультуры, так и в виде ассоциации 3–4 микроорганизмов. С учетом вышесказанного, представляется патогенетически обоснованным применение топического комбинированного препарата крема «Тетрадерм» в группе исследования, а в группе сравнения топического глюкокортикостероида в сочетании с препаратами, обладающими антибактериальным и антимикотическим эффектами. Топическим глюкокортикостероидом в обеих группах являлся мометазона фууроат. Антимикотический эффект как в группе исследования, так и в группе сравнения осуществлялся противогрибковыми препаратами синтетического производного имидазола. В связи с высокой степенью обсемененности *Staphylococcus aureus*, *Staphylococcus epidermidis* на фоне средних показателей верификации *Streptococcus spp.* антибактериальная топическая терапия была выбрана препаратами широкого спектра действия в обеих группах. В группу сравнения производное пантотено-

вой кислоты не было включено с целью сравнительной оценки быстроты наступления регенерирующего эффекта в процессе лечения у пациентов обеих групп.

### Результаты и обсуждение

Биоценоз очагов микробной экземы до начала лечения у пациентов группы исследования характеризовался широким спектром видового состава. Доминирующим видом являлся *S. aureus*, выделяемый в 100,0 % (30) случаев. У 70,0 % (21) пациентов установлена колонизация кожных покровов *S. epidermidis*; *Streptococcus spp.*, *Candida spp.* культурально верифицировались у 66,6 % (20) и 43,3 % (13) обследуемых соответственно.

В группе сравнения лидирующее положение также занимал *S. aureus* — 100,0 % (30) больных. Бактериологический анализ пациентов данной группы выявил наличие высокой степени колонизации: *S. epidermidis* в 73,3 % (22), *Streptococcus spp.* в 60,0 % (18), *Candida spp.* в 36,6 % (11) случаев (рис. 1).

Анализируя полученные данные пациентов обеих групп, можно резюмировать, что у 28,3 % (17) больных микроорганизмы высевались в виде монокультуры, у остальных 71,6 % (43) — в виде ассоциации 3–4 микроорганизмов.

На 7-й день терапии (рис. 2А, 2Б, 2В, 2Г) у пациентов исследуемой группы в видовом составе биотопов отмечалось статистически значимое ( $p < 0,05$ ) снижение доли *S. aureus* до 40,0 % (12), тогда как в группе сравнения он был идентифицирован в 70 % (21) случаев. В аналогичный период только у 36,6 % (11) больных первой группы был констатирован *S. epidermidis*, а во второй группе отмечены более высокие его показатели — 66,6 % (20). Анализ верификации *Streptococcus spp.*, *Candida spp.* у пациентов первой группы выявил значительное уменьшение ( $p < 0,05$ ) их численности: до 20,0 (6) и 16,6 % (5) соответственно. Во второй группе обсемененность *Streptococcus spp.* была получена у 46,6 % (14), *Candida spp.* — у 30 % (9) больных, т.е. практически не отличалась от исходной.

На 14-й день терапии (рис. 2А, 2Б, 2В, 2Г) установлено статистически достоверное ( $p < 0,05$ ) снижение *S. aureus* как в первой, так и во второй группах —

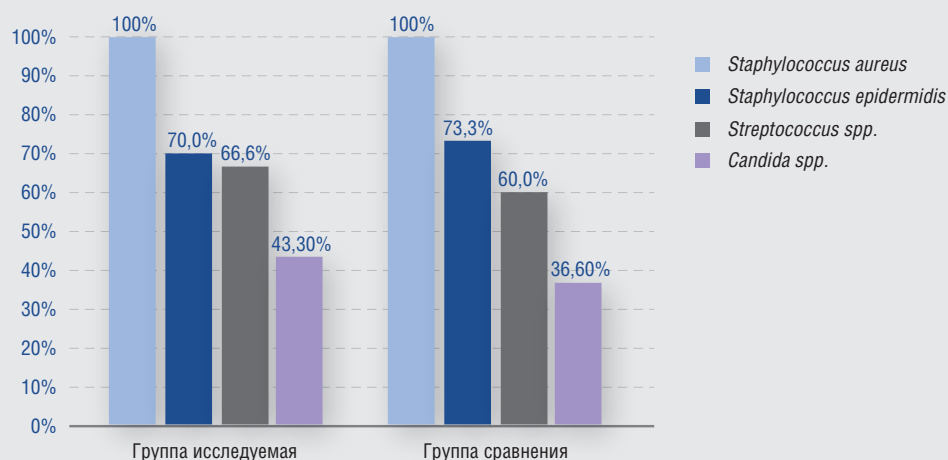


Рис. 1. Состав биоценоза очагов микробной экземы обследованных групп пациентов  
Fig. 1. The composition of the biocenosis of microbial eczema foci of the examined groups of patients

Рис. 2. Динамика верификации в очагах поражения у пациентов микробной экземой в процессе терапии (а — *S. aureus*; б — *S. Epidermidis*; в — *Streptococcus spp.*, г — *Candida spp.*)  
 Fig. 2. Dynamics of verification in lesion foci in patients with microbial eczema during therapy. (a — *S. aureus*; б — *S. Epidermidis* в — *Streptococcus spp.*, г — *Candida spp.*)

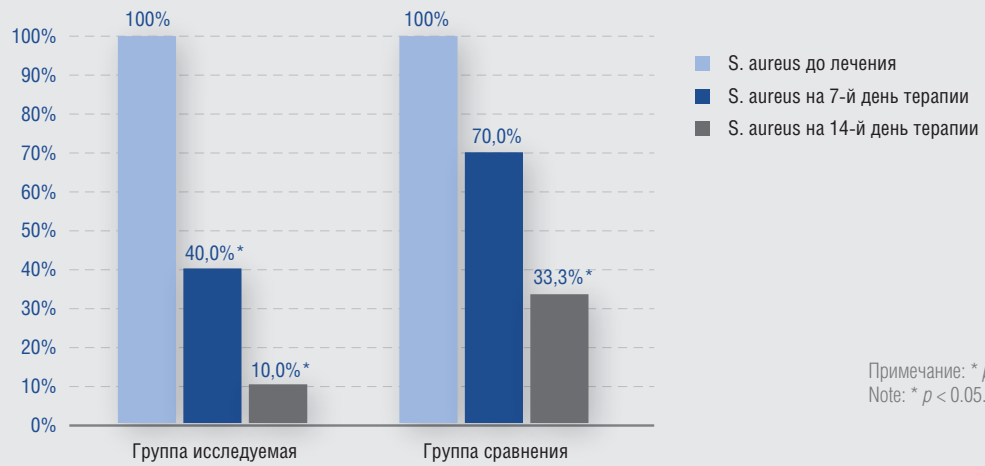


Рис. 2а. Динамика верификации *S. aureus* в очагах поражения у пациентов микробной экземой в процессе терапии  
 Fig. 2a. Dynamics of verification of *S. aureus* in lesion foci in patients with microbial eczema during therapy

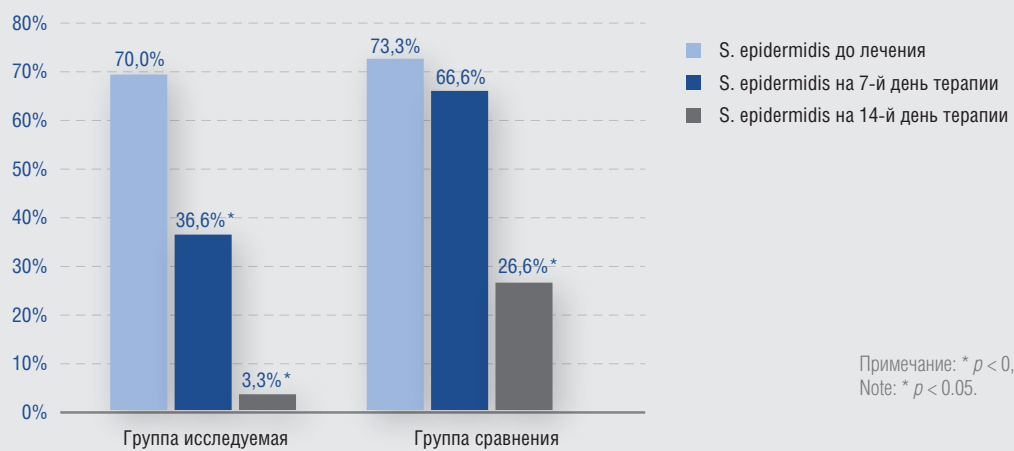


Рис. 2б. Динамика верификации *S. Epidermidis* в очагах поражения у пациентов микробной экземой в процессе терапии  
 Fig. 2б. Dynamics of verification of *S. Epidermidis* in lesion foci in patients with microbial eczema during therapy

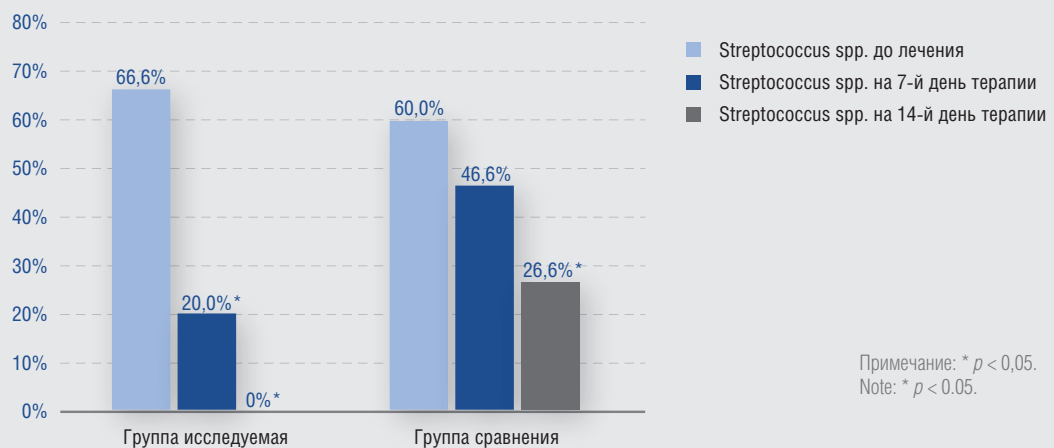
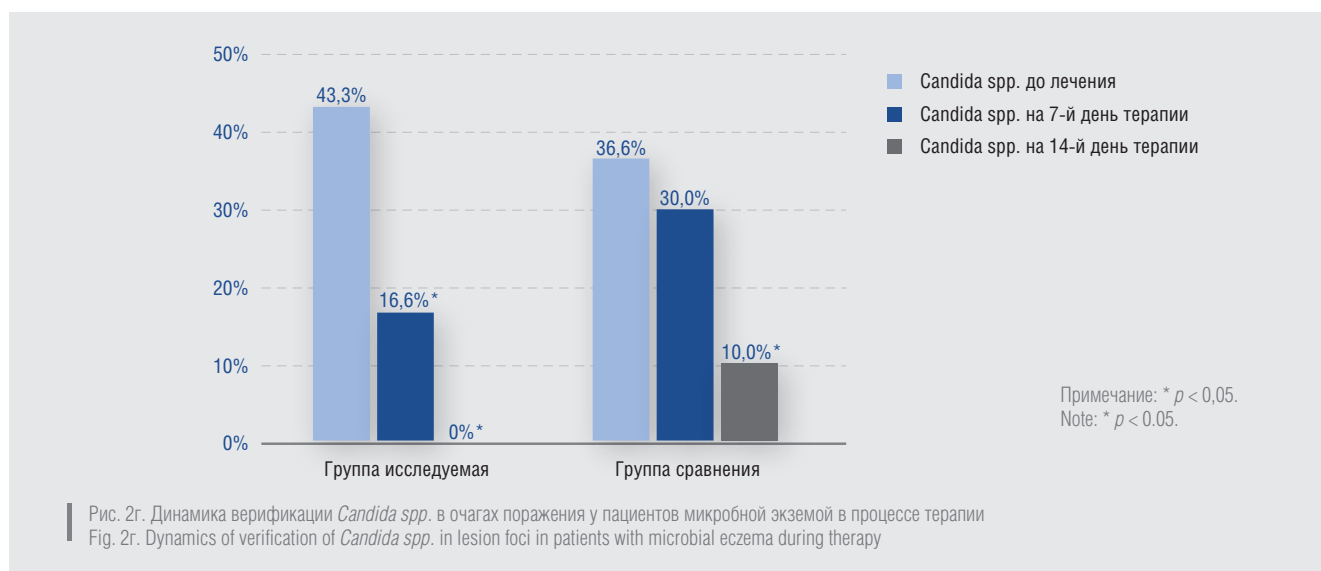


Рис. 2в. Динамика верификации *Streptococcus spp.* в очагах поражения у пациентов в процессе терапии  
 Fig. 2в. Dynamics of verification of *Streptococcus spp.* in lesion foci in patients with microbial eczema during therapy



до 10,0 (3) и 33,3 % (10) случаев соответственно. Необходимо заметить, что к моменту окончания исследования доля *S. aureus* была выше в 3,33 раза во второй группе. Показатели выявления *Staphylococcus epidermidis* у пациентов исследуемой группы были очень низкими — 3,3 % (1), а в группе сравнения составили 26,6 % (8) случаев, что в 8,06 раза выше, чем в первой группе. *Streptococcus spp.*, *Candida spp.* в исследуемой группе не верифицировались, а в группе сравнения сохранялись у 26,6 (8) и 10,0 % (3) пациентов.

Сравнительный анализ биоценоза очагов микробной экземы у пациентов обеих групп к моменту окончания терапии показал более высокую выраженность дисбиотических изменений в группе сравнения.

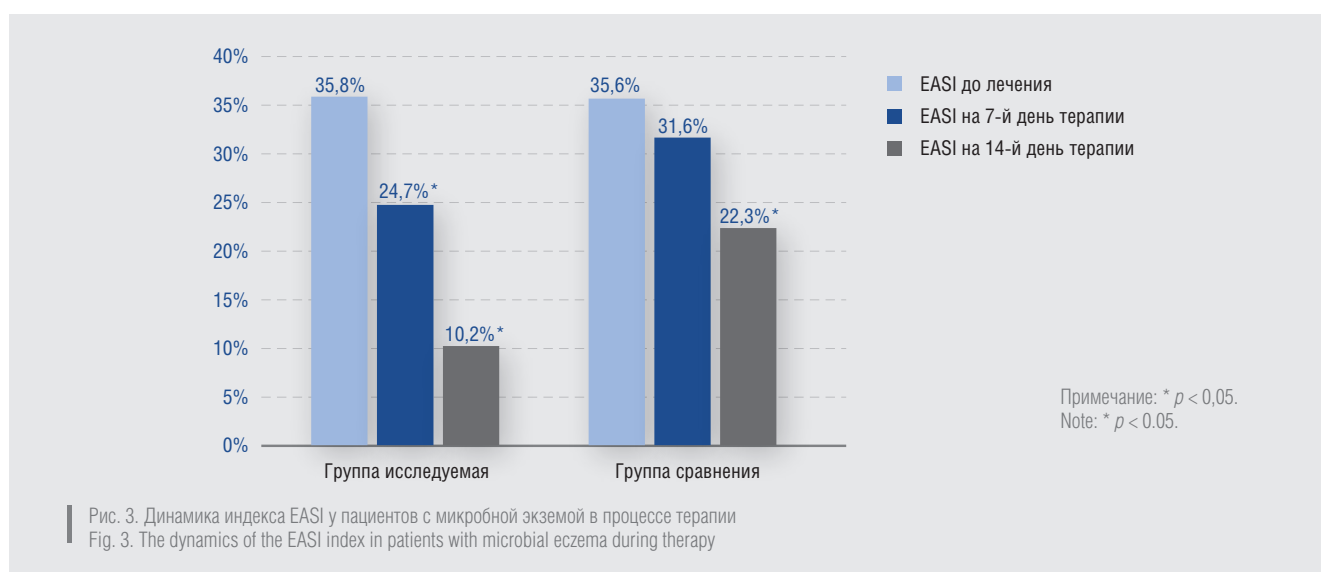
Величины индекса EASI (рис. 3) до начала лечения у пациентов обеих групп (исследуемой и сравнения) были практически идентичны — 35,8 и 35,6 соответственно. На 7-е сутки в первой группе отмечалось более выраженное снижение значения индекса EASI — до 24,7 в сравнении со второй группой, где показатель понизился незначительно — до 31,6. Значимое снижение показателя мы наблюдали к 14-му дню терапии в обеих группах — до 10,2 и 22,3 соответственно

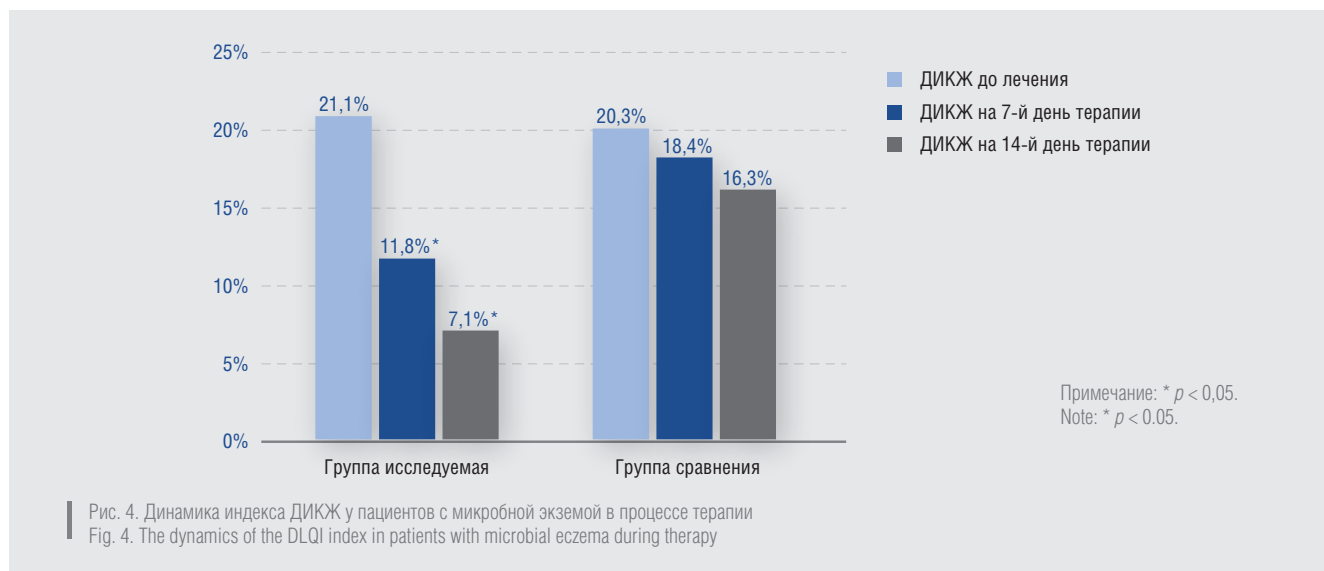
( $p < 0,05$ ), однако в первой группе значение индекса EASI снизилось в 3,50, а во второй только в 1,59 раза.

Исходное значение ДИКЖ (рис. 4) у пациентов первой группы составило 21,1, второй — 20,3. На 7-й день терапии у пациентов исследуемой группы зафиксировано падение значения индекса до 11,8, тогда как в группе сравнения он опустился только до 18,4. Статистически значимое снижение величины ДИКЖ до 7,1 ( $p < 0,05$ ) зарегистрировано в первой группе к моменту окончания терапии, а у пациентов второй группы данный показатель был в 2,29 раза выше и соответствовал 16,3.

Анализ динамики кожного патологического процесса выявил более ранний регресс и отчетливое уменьшение площади поражения кожи и тяжести течения экзематозного процесса у пациентов, получавших терапию кремом «Тетрадерм», по сравнению с пациентами группы сравнения. Эффективность препарата была зарегистрирована уже на 5-е сутки применения: активно регрессировали гиперемия, отечность, зуд, жжение.

В результате проведенного нами исследования установлено, что у пациентов, применявших крем





«Тетрадерм», на фоне устранения дисбиоза отмечался более быстрый регресс дерматоза, практически полное подавление патогенной бактериальной флоры и значительное улучшение качества жизни.

**Вывод**

Биоценоз кожи больных микробной экземой характеризовался высокой степенью обсемененности *Staphy-*

*lococcus aureus* и *Staphylococcus epidermidis* на фоне средних показателей верификации *Streptococcus spp.*, *Candida spp.* Комбинация выраженного противовоспалительного, антибактериального, антимикотического и регенерирующего эффектов крема «Тетрадерм» обуславливает его высокую эффективность и перспективность применения в качестве препарата выбора топической монотерапии микробной экземы. ■

**Литература/References**

1. Kubanova A. A. (ed.) Dermatovenerology (Clinical guidelines. Russian society of dermatologists and venereologists). M.: DEKS-Press, 2010: 428.
2. Haslund P., Bangsgaard N., Jarlov J. O. et al. Staphylococcus aureus and hand eczema severity. Br J Dermatol. 2009 Oct;161(4):772–777.
3. Bartlett A. Adult eczema. Nurs Stand. 2010 Jun 30 — Jul 6;24(43):51.
4. Nadarchenko R. M., Abdrakhimova N. A. Imelbayeva E. A., Khismatullina Z. R. Improvement of diagnostic and treatment approaches to therapy numulyarnaya forms of microbial eczema. Russian Journal of Immunology. 2016;10(19):320–321.
5. Biagini Myers J. M., Khurana Hershey G. K. Eczemanearly life: genetics, the skin barrier, and lessons learned from birth cohort studies. J Pediatr. 2010 Nov;157(5):704–714.
6. Nikonova I. V., Orlov E. V., Konnov P. E. The state of biocenosis of the skin with microbial eczema. Practical Medicine. 2011;2:80–83.
7. Nadarchenko R. M., Abdrakhimova N. A. Imelbayeva E. A., Khismatullina Z. R., Gareev E. M. The Role of correction of the level of interleukin-1β in the treatment numulyarnaya microbial eczema. Russian Journal of Immunology. 2016;10(19):322–323.
8. Abdrakhimova N. A., Mustafina G. R., Khismatullina Z. R., Zakharchenko V. D. Immunological concept of microbial eczema development. Medical Bulletin of Bashkortostan. 2014;9(1):109–118.

---

### Информация об авторах

**Марина Моссовна Тлиш** — д.м.н., профессор, зав. кафедрой дерматовенерологии Кубанского государственного медицинского университета Министерства здравоохранения Российской Федерации

**Таисия Георгиевна Кузнецова\*** — к.м.н., ассистент кафедры дерматовенерологии Кубанского государственного медицинского университета Министерства здравоохранения Российской Федерации; e-mail: taya1504@mail.ru

**Жанна Юрьевна Наатыж** — к.м.н., ассистент кафедры дерматовенерологии Кубанского государственного медицинского университета Министерства здравоохранения Российской Федерации

**Фатима Александровна Псавок** — к.м.н., ассистент кафедры Кубанского государственного медицинского университета Министерства здравоохранения Российской Федерации

---

### Information about the authors

**Marina M. Tlish** — Dr. Sci. (Med.), Prof., Departmental Head, Department of Dermatovenereology, Kuban State Medical University of the Ministry of Health of the Russian Federation

**Taisiya G. Kuznetsova\*** — Cand. Sci. (Med.), Assistant, Department of Dermatovenereology, Kuban State Medical University of the Ministry of Health of the Russian Federation; e-mail: taya1504@mail.ru

**Zhanna Yu. Naatyzh** — Cand. Sci. (Med.), Assistant, Department of Dermatovenereology, Kuban State Medical University of the Ministry of Health of the Russian Federation

**Fatima A. Psavok** — Cand. Sci. (Med.), Assistant, Department of Dermatovenereology, Kuban State Medical University of the Ministry of Health of the Russian Federation

<https://doi.org/10.25208/0042-4609-2018-94-4-68-72>

# Особенности терапии больных псориазом с метаболическим синдромом

Хайрутдинов В. Р. \*, Самцов А. В.

Военно-медицинская академия им. С. М. Кирова Министерства обороны Российской Федерации  
194044, Российская Федерация, г. Санкт-Петербург, ул. Академика Лебедева, д. 6

В статье приведены сведения о распространенности метаболического синдрома у больных псориазом. Представлены критерии диагностики метаболического синдрома. Описаны общие механизмы развития воспаления при псориазе и заболеваниях, формирующих метаболический синдром. Системный субклинический воспалительный процесс, развивающийся при псориазе и метаболическом синдроме, рассматривается как основной патогенетический механизм их взаимного негативного влияния. Трудности терапии больных псориазом с метаболическим синдромом во многом связаны с выбором безопасного и эффективного метода лечения. Приведено описание препарата апремиласта (ОТЕСЛА®) — селективного ингибитора фермента фосфодиэстеразы 4, который может быть оптимальным лекарственным средством в терапии пациентов с псориазом и сопутствующим метаболическим синдромом.

Ключевые слова: **псориаз, метаболический синдром, системное воспаление, апреиласт, ОТЕСЛА®**

Конфликт интересов: авторы заявляют об отсутствии потенциального конфликта интересов, требующего раскрытия в данной статье.

Для цитирования: Хайрутдинов В. Р., Самцов А. В. Особенности терапии больных псориазом с метаболическим синдромом. Вестник дерматологии и венерологии. 2018;94(4):68–72. <https://doi.org/10.25208/0042-4609-2018-94-4-68-72>

# Features of treatment of patients with psoriasis with metabolic syndrome

Vladislav R. Khairutdinov\*, Alexey V. Samtsov

---

S. M. Kirov Military Medical Academy of the Ministry of Defense of the Russian Federation  
Akademika Lebedeva str., 6, Saint Petersburg, 194044, Russian Federation

The article provides information on the prevalence of metabolic syndrome in patients with psoriasis. The criteria for the diagnosis of metabolic syndrome are presented. The General mechanisms of inflammation development in psoriasis and diseases forming the metabolic syndrome are described. Systemic subclinical inflammatory process developing in psoriasis and metabolic syndrome is considered as the main pathogenetic mechanism of their mutual negative influence. The difficulties of treatment of patients with psoriasis with metabolic syndrome are largely associated with the choice of a safe and effective method of treatment. The description of the drug apremilast (OTEZLA®) is a selective inhibitor of the enzyme phosphodiesterase 4, which may be the best drug in the therapy of patients with psoriasis and metabolic syndrome.

Keywords: **psoriasis, metabolic syndrome, systemic inflammation, apremilast, OTEZLA®**

Conflict of interest: the authors state that there is no potential conflict of interest requiring disclosure in this article.

For citation: Khairutdinov V. R., Samtsov A. V. Features of treatment of patients with psoriasis with metabolic syndrome. Vestnik Dermatologii i Venerologii. 2018;94(4):68–72. <https://doi.org/10.25208/0042-4609-2018-94-4-68-72>

---

■ Псориаз — иммуноопосредованное воспалительное заболевание кожи и суставов, характеризующееся многообразием клинических проявлений. В систематическом обзоре, выполненном I. M. Michalek и соавт. (2017) по заказу ВОЗ в рамках подготовки Глобального доклада по псориазу, распространенность псориаза среди населения всех возрастов составила от 0,09 % в Танзании до 5,1 % в США [1]. Метаболический синдром (МС) у больных псориазом встречается чаще, чем у людей без псориаза той же возрастной группы, этнической принадлежности, проживающих в одинаковых климатических условиях. По данным метаанализа, выполненного M. J. M. Rodríguez-Zúñiga и H. A. García-Perdomo (2017), в группе пациентов с псориазом, объединившей свыше 25 тыс. больных, распространенность МС составила 31,4 %, а в группе контроля (более 130 тыс. участников) — 23,9 % (OR, 1,42; 95 % CI, 1,28–1,65) [2].

Метаболический синдром представляет комплекс метаболических, гормональных и клинических нарушений, являющихся факторами высокого риска развития сердечно-сосудистых заболеваний, в основе которых лежит первичная инсулинорезистентность и компенсаторная системная гиперинсулинемия [3]. Метаболический синдром устанавливается на основании клинических и лабораторных критериев (наличие не менее 3-х критериев): уровень глюкозы в крови натощак 5,51 ммоль/л и выше (или прием сахароснижающих препаратов); артериальное давление 130/85 мм рт. ст. и выше (или прием гипотензивных препаратов); уровень триглицеридов в крови 1,69 ммоль/л и выше (или прием препаратов, снижающих триглицериды); уровень липопротеидов высокой плотности (ЛПВП) ниже 1,03 ммоль/л у мужчин и 1,29 ммоль/л у женщин (или прием препаратов, повышающих ЛПВП); окружность талии более 102 см у мужчин и более 88 см у женщин [4].

У 73 % больных псориазом встречается хотя бы одно проявление МС: абдоминальное ожирение, атерогенная дислипидемия, сахарный диабет, артериальная гипертензия или другие заболевания сердечно-сосудистой системы. В настоящее время высокую распространенность МС среди больных псориазом исследователи объясняют развитием системного воспалительного процесса, общего для этих заболеваний. Провоспалительные цитокины, инициирующие и поддерживающие воспалительный процесс в коже и суставах, не являются медиаторами, специфичными исключительно для псориаза. Многие ключевые молекулы псориазического воспаления принимают участие в патогенезе заболеваний, формирующих МС [5–7]. Выявлена прямая корреляция между развитием сахарного диабета, эндотелиальной дисфункцией, прогрессированием атеросклероза, артериальной гипертензии, ишемической болезни сердца и высоким уровнем в крови провоспалительных цитокинов — интерлейкина-1 (ИЛ-1), ИЛ-6, ИЛ-17, фактора некроза опухолей- $\alpha$  (ФНО- $\alpha$ ), а также С-реактивного белка и фибриногена. Активное изучение механизмов развития МС и его ассоциации с псориазом привело к появлению нового термина «метаболическое воспаление», под которым подразумевается системное субклиническое воспаление у пациентов с МС [8–10].

Абдоминальное ожирение наиболее часто встречается при МС. Риск развития ожирения у больных псориазом в 2,5 раза выше, чем в популяции. При этом

патологическом состоянии адипоциты белой жировой ткани, формирующие подкожную клетчатку и висцеральный жир, вовлекаются в воспалительный процесс и сами становятся источником провоспалительных медиаторов [6, 7]. Клетки жировой ткани при ожирении секретируют ИЛ-1, ФНО- $\alpha$ , лептин, вистафин, резестин, хемерин, которые попадают в системный кровоток и усиливают воспаление в других органах. Чем больше объем белой жировой ткани, тем интенсивнее протекает системный воспалительный процесс. Псориаз и МС оказывают взаимное негативное влияние, отягощая течение друг друга. При тяжелом распространенном псориазе из пораженных участков кожи цитокины «вымываются» в кровеносное русло и попадают в другие органы, взаимодействуют с эндотелием сосудов, клетками жировой ткани. Это приводит к более быстрому развитию атеросклероза и нарастанию массы тела. В свою очередь, избыточная белая жировая ткань, продуцируя медиаторы воспаления, усугубляет течение псориаза, способствует более тяжелому и торпидному течению заболевания [8, 11–13]. Высокий индекс массы тела (ИМТ) коррелирует с потерей терапевтической эффективности от проводимого лечения. При повышении ИМТ на 5 единиц на 12 % увеличивается риск отмены препарата вследствие отсутствия эффекта и на 17 % возрастает вероятность развития нежелательных явлений [14].

Наличие метаболического синдрома у пациентов с псориазом требует более тщательного подхода в выборе эффективного и безопасного метода лечения. Выбор лекарственных препаратов у данной категории пациентов имеет существенные ограничения. ПУВА-терапия является наиболее эффективным физиотерапевтическим методом лечения псориаза, но противопоказаниями к применению системных фотосенсибилизаторов являются болезни печени, сердечно-сосудистой системы, в т. ч. артериальная гипертензия II–III степени, сахарный диабет. Эти заболевания формируют МС и не позволяют рекомендовать пациенту с МС данный метод терапии. Системные небиологические препараты — метотрексат, циклоспорин, ацитретин — обладают значительным спектром нежелательных явлений: гепатотоксичность, перипортальный фиброз и цирроз печени (метотрексат), нефротоксичность, повышение артериального давления (циклоспорин), нарушение липидного спектра (ациtretин). К противопоказаниям системных небиологических препаратов относятся нарушения функции печени, артериальная гипертензия, дислипидемия, что в значительной мере ограничивает возможность назначения их больным псориазом с МС [15–17].

Генно-инженерные биологические препараты (ГИБП) являются более эффективными и дорогостоящими в лечении псориаза. При повышенной массе тела больных псориазом снижается эффективность терапии с применением ГИБП, ухудшается долгосрочный прогноз риск/польза от проводимого лечения [14, 18, 19]. Длительное применение ингибиторов ФНО- $\alpha$  может сопровождаться увеличением массы тела, что является неприемлемым у больных с ожирением [20]. Применение некоторых ГИБП (инфликсимаб, устекинумаб) у пациентов с повышенным ИМТ приводит к значимому удорожанию терапии [21].

Оптимальным выбором лекарственного препарата у больных псориазом с МС может стать апремиласт



(ОТЕСЛА®) — селективный ингибитор фермента фосфодиэстеразы 4 типа (ФДЭ4). ФДЭ4 — внутриклеточная сигнальная молекула, которая экспрессируется в кератиноцитах, фибробластах, лейкоцитах, адипоцитах. ФДЭ4 является универсальным вторичным мессенджером, контролирующим проведение сигнала, вовлекающего иммунную клетку в воспалительный процесс, с мембранного рецептора на ее ядро. Активация этого фермента в клетках сопровождается увеличением активности ядерного фактора транскрипции NF-κB (nuclear factor kappa B) и усилением экспрессии генов провоспалительных цитокинов: ФНО-α, ИЛ-12, ИЛ-17, ИЛ-22, ИЛ-23, интерферона-γ и др. Ингибирование ФДЭ4 в лимфоцитах и дендритных клетках, вовлеченных в псориазный воспалительный процесс, приводит не только к остановке синтеза медиаторов, поддерживающих воспаление в тканях, но и образованию в этих клетках противовоспалительных цитокинов (ИЛ-10) посредством реципрокного усиления функционирования факторов транскрипции АТФ-1 (activating transcription factor-1 — активирующий фактор транскрипции-1) и CREB (cAMP response element-binding protein — лиганд-связывающий белок cAMP) [22].

Избирательное подавление активности ФДЭ4 апремиластом в кератиноцитах, фибробластах и иммунокомпетентных клетках приводит к эффективному снижению воспалительной реакции в коже и суставах при псориазе и псориазическом артрите. Инактивация ФДЭ4 в жировой ткани может сопровождаться уменьшением избыточной массы тела. В ходе доклинических исследований было отмечено, что у мышей с нокаутным геном, отвечающим за выработку ФДЭ4 (моделирование эффектов апремиласта), был снижен объем белой жировой ткани по сравнению с мышами с нормальной экспрессией фермента. У нокаутных мышей отмечалось изменение концентрации адипокинов в крови (снижение уровня провоспалительного лептина и повышение противовоспалительного адипонектина), уменьшение секреции ФНО-α, снижение инфильтрации макрофагами жировой ткани, гипотрофия адипоцитов [23, 24].

Апремиласт может приводить к уменьшению выраженности атеросклероза за счет увеличения обратного транспорта холестерина из ксантомных клеток ате-

росклеротических бляшек. Ксантомные или пенистые клетки являются макрофагами, которые располагаются в интима артерий и накапливают этерифицированный холестерин. Образование и рост атеросклеротических бляшек зависят от скорости накопления данными клетками холестерина. Ингибирование апремиластом ФДЭ4 в ксантомных клетках приводит к снижению содержания в них холестерина и замедлению прогрессии атеросклероза [24, 25].

Эффективность и безопасность апремиласта были изучены в клинических исследованиях III фазы ESTEEM 1 и ESTEEM 2 (Efficacy and Safety Trial Evaluating the Effects of Apremilast in Psoriasis — исследование эффективности и безопасности апремиласта при псориазе). Пациенты основной группы принимали апремиласт по 30 мг 2 раза в сутки на протяжении 156 недель. Более 50 % больных имели ожирение (ИМТ ≥ 30 кг/м<sup>2</sup>). Применение апремиласта в течение 16 недель у пациентов с псориазом и МС сопровождалось снижением избыточной массы тела. У этих же больных, имевших нарушение толерантности к глюкозе и СД, отмечалось снижение в крови уровня гликированного гемоглобина [26]. За все время исследования снижение массы тела пациентов, получавших апреиласт, по сравнению с исходными показателями, в среднем составило 1,53 %. У 21,9 % больных, имевших более высокие значения ИМТ, наблюдалось уменьшение массы тела более чем на 5 % по сравнению с исходными показателями. Снижение массы тела на фоне терапии препаратом было отмечено как побочный эффект [27, 28].

Таким образом, выбор терапии для пациентов с псориазом и сопутствующими метаболическими нарушениями значительно затруднен, учитывая хронический характер течения псориаза, а также необходимость в его длительном лечении. Долгосрочность терапии определяет выбор препарата, который не будет оказывать негативного влияния на углеводный и липидный обмен. Одним из возможных методов лечения для пациентов с отягощенным коморбидным фоном может стать апреиласт (ОТЕСЛА®), который не усугубляет течение метаболического синдрома у пациентов с псориазом и псориазическим артритом. ■

## Литература/References

1. Michalek I. M., Loring B., John S. M. A systematic review of worldwide epidemiology of psoriasis. *J Eur Acad Dermatol Venereol.* 2017;31:205–212. ü
2. Rodríguez-Zúñiga M. J. M., García-Perdomo H. A. Systematic review and meta-analysis of the association between psoriasis and metabolic syndrome. *J Am Acad Dermatol.* 2017 Oct;77(4):657–666.e8.
3. Kaur J. A comprehensive review on metabolic syndrome. *Cardiol Res Pract.* 2014;2014:943162.
4. National Cholesterol Education Program (NCEP) Expert Panel on Detection, Evaluation, and Treatment of High Blood Cholesterol in Adults (Adult Treatment Panel III). Third report of the National Cholesterol Education Program (NCEP) Expert Panel

- on Detection, Evaluation, and Treatment of High Blood Cholesterol in Adults (Adult Treatment Panel III) final report. *Circulation.* 2006;106(25):3143–3421.
5. Sanz L. P. Psoriasis, a systemic disease?. *Actas Dermosifiliogr.* 2007;98:396–402.
6. Machado-Pinto J., Diniz Mdos S., Bavoso N. C. Psoriasis: new comorbidities. *An Bras Dermatol.* 2016 Jan-Feb;91(1):8–14.
7. Takeshita J., Grewal S., Langan S.M., et al. Psoriasis and comorbid diseases: Epidemiology. *J Am Acad Dermatol.* 2017 Mar;76(3):377–390.
8. Mozos I., Malainer C., Horbańczuk J. et al. Inflammatory Markers for Arterial Stiffness in Cardiovascular Diseases. *Front Immunol.* 2017 Aug 31;8:1058.

9. Cotie L. M., Currie K. D., McGill G. M. et al. Associations between measures of vascular structure and function and systemic circulating blood markers in humans. *Physiol Rep*. 2016 Sep;4(18):e12982.
10. Woth K., Prein C., Steinhilber K. et al. Endothelial cells are highly heterogeneous at the level of cytokine-induced insulin resistance. *Exp Dermatol*. 2013 Nov;22(11):714–718.
11. Robati R. M., Partovi-Kia M., Haghighatkhah H. R., Younespour S., Abdollahimajd F. Increased serum leptin and resistin levels and increased carotid intima-media wall thickness in patients with psoriasis: is psoriasis associated with atherosclerosis?. *J Am Acad Dermatol*. 2014;71:642–648.
12. Gerdes S., Rostami-Yazdi M., Mrowietz U. Adipokines and psoriasis. *Exp Dermatol*. 2011 Feb;20(2):81–87.
13. Armstrong A. W., Voyles S. V., Armstrong E. J., Fuller E. N., Rutledge J. C. A tale of two plaques: convergent mechanisms of T-cell-mediated inflammation in psoriasis and atherosclerosis. *Exp Dermatol*. 2011 Jul;20(7):544–549.
14. Carrascosa J. M., van Doorn M. B., Lahfa M. et al. Clinical relevance of immunogenicity of biologics in psoriasis: implications for treatment strategies. *J Eur Acad Dermatol Venereol*. 2014 Nov;28(11):1424–1430.
15. Инструкция по медицинскому применению препарата ацитретин. 2011. [Instructions for Medical Use of the Atsitretin. 2011. (In Russ.)]
16. Инструкция по медицинскому применению препарата метотрексат. 2015. [Instructions for Medical Use of the Methotrexate. 2015. (In Russ.)]
17. Инструкция по медицинскому применению препарата циклоsporин. 2015. [Instructions for Medical Use of the Ciclosporin. 2015. (In Russ.)]
18. Bhole V. M., Choi H. K., Burns L. C. et al. Differences in body mass index among individuals with PsA, psoriasis, RA and the general population. *Rheumatology (Oxford)*. 2012 Mar;51(3):552–556.
19. Singh S., Facciorusso A., Singh A. G. et al. Obesity and response to anti-tumor necrosis factor- $\alpha$  agents in patients with select immune-mediated inflammatory diseases: A systematic review and meta-analysis. *PLoS One*. 2018;13(5):e0195123.
20. Tan E., Baker C., Foley P. Weight gain and tumour necrosis factor- $\alpha$  inhibitors in patients with psoriasis. *Australas J Dermatol*. 2013 Nov;54(4):259–263.
21. Gisondi P., Del Giglio M., Girolomoni G. Considerations for Systemic Treatment of Psoriasis in Obese Patients. *Am J Clin Dermatol*. 2016 Dec;17(6):609–615.
22. Cao S., Zhang X., Edwards J. P., Mosser D. M. NF- $\kappa$ B1 (p50) homodimers differentially regulate pro- and anti-inflammatory cytokines in macrophages. *J Biol Chem*. 2006 Sep 8;281(36):26041–26050.
23. Zhang R., Maratos-Flier E., Flier J. S. Reduced adiposity and high-fat diet-induced adipose inflammation in mice deficient for phosphodiesterase 4B. *Endocrinology*. 2009 Jul;150(7):3076–3082.
24. Yu X. H., Fu Y. C., Zhang D. W. et al. Foam cells in atherosclerosis. *Clin Chim Acta*. 2013 Sep 23;424:245–252.
25. Liu H., Wilder T., Mediero A. et al. Apremilast may improve atherosclerosis by promoting cholesterol efflux and inhibiting foam cell formation in atherosclerotic plaques. *Arthritis Rheumatol*. 2016;68(suppl 10).
26. Torres T., Puig L. Apremilast: A Novel Oral Treatment for Psoriasis and Psoriatic Arthritis. *Am J Clin Dermatol*. 2018 Feb;19(1):23–32. DOI: 10.1007/s40257-017-0302-0
27. Crowley J., Thaçi D., Joly P. et al. Long-term safety and tolerability of apremilast in patients with psoriasis: Pooled safety analysis for  $\geq 156$  weeks from 2 phase 3, randomized, controlled trials (ESTEEM 1 and 2). *J Am Acad Dermatol*. 2017 Aug;77(2):310–317.e1.
28. Инструкция по медицинскому применению препарата ОТЕСЛА®. 2017. [Instructions for Medical Use of the OTEZLA®. 2017. (In Russ.)]

### Информация об авторах

**Владислав Ринатович Хайрутдинов\*** — д.м.н., доцент кафедры кожных и венерических болезней Военно-медицинской академии им. С. М. Кирова Министерства обороны Российской Федерации; e-mail: haric03@list.ru

**Алексей Викторович Самцов** — д.м.н., профессор, заведующий кафедрой кожных и венерических болезней Военно-медицинской академии им. С. М. Кирова Министерства обороны Российской Федерации; e-mail: avsamstov@mail.ru

### Information about the authors

**Vladislav R. Khairutdinov\*** — Dr. Sci. (Med.), Ass. Prof., Department of Skin and Sexually Transmitted Diseases, S. M. Kirov Military Medical Academy of the Ministry of Defense of the Russian Federation; e-mail: haric03@list.ru

**Alexey V. Samstov** — Dr. Sci. (Med.), Prof., Departmental Head, Department of Skin and Sexually Transmitted Diseases, S. M. Kirov Military Medical Academy of the Ministry of Defense of the Russian Federation; e-mail: avsamstov@mail.ru

<https://doi.org/10.25208/0042-4609-2018-94-4-73-82>

# Влияние наружной противовоспалительной терапии на морфофункциональные характеристики эпидермального барьера. Оптимизация схем лечения атопического дерматита

Круглова Л. С.<sup>1</sup>, Петрунин Д. Д.<sup>2,\*</sup>

<sup>1</sup> Центральная государственная медицинская академия Управления делами Президента Российской Федерации 121359, Российская Федерация, г. Москва, ул. Маршала Тимошенко, д. 19, строение 1А

<sup>2</sup> ООО «ЛЕО Фармасьютикал Продактс»

125315, Российская Федерация, г. Москва, Ленинградский пр-т, д. 72, корп. 2

В данном обзоре литературы анализируются накопленные экспериментальные данные о влиянии на морфофункциональные характеристики эпидермального барьера наружной терапии топическими глюкокортикостероидами (ТГКС) и мазью такролимуса. Если ТГКС обладают выраженным отрицательным влиянием практически на все параметры эпидермального барьера, включая структуру и толщину эпидермиса, целостность рогового слоя, плотность соединения корнеоцитов, протеазную активность, показатели увлажненности, pH, дифференцировки, структуру липидных пластин и т. д., то мазь такролимуса (Протопик®) оказывает положительное действие на большинство указанных параметров, позволяя компенсировать негативное влияние ТГКС.

Эти сведения позволяют сформулировать рекомендации по оптимизации наружной терапии атопического дерматита с поэтапным переходом с ТГКС на мазь Протопик®.

**Ключевые слова:** эпидермальный барьер, атопический дерматит, такролимус, топические глюкокортикостероиды, наружная терапия, Протопик®

**Конфликт интересов:** Круглова Л. С. оказывала консультационные услуги и выступала докладчиком для ООО «ЛЕО Фармасьютикал Продактс»; Петрунин Д. Д. является сотрудником ООО «ЛЕО Фармасьютикал Продактс».

Для цитирования: Круглова Л. С., Петрунин Д. Д. Влияние наружной противовоспалительной терапии на морфофункциональные характеристики эпидермального барьера. Оптимизация схем лечения атопического дерматита. Вестник дерматологии и венерологии. 2018;94(4):73–82. <https://doi.org/10.25208/0042-4609-2018-94-4-73-82>



# Impact of topical anti-inflammatory therapy on morpho-functional characteristics of epidermal barrier.

## Optimization of atopic dermatitis treatment schedules

Larisa S. Kruglova<sup>1</sup>, Dmitry D. Petrunin<sup>2,\*</sup>

---

<sup>1</sup> Central State Medical Academy of Affairs Management Department of President of Russian Federation  
Marshala Timoshenko str., 19, building 1A, Moscow, 121359, Russian Federation

<sup>2</sup> LEO Pharmaceutical Products, LLC  
Leningradsky prospect, 72, korpus 2, Moscow, 125315, Russian Federation

In this literature review data regarding impact of topical therapy with topical corticosteroids (TCS) and tacrolimus ointment on morpho-functional characteristics of epidermal barrier is analyzed. Whereas TCS has profound negative impact on nearly all epidermal barrier parameters, including epidermal structure and thickness, integrity and cohesion of stratum corneum, protease activity, hydration, pH, differentiation, lipid lamellae structure etc., tacrolimus ointment (Protopic<sup>®</sup>) exerts positive effect on the majority of the aforementioned parameters, thus allowing to compensate deleterious effect of TCS. These data allow defining recommendations upon optimization of topical therapy of atopic dermatitis with stepwise switching from TCS to Protopic<sup>®</sup> ointment.

**Keywords:** epidermal barrier, atopic dermatitis, tacrolimus, topical corticosteroids, topical therapy, Protopic<sup>®</sup>

**Conflict of interest:** Kruglova L. S. rendered consulting services and acted as a speaker for LLC "LEO Pharmaceutical Products"; Petrunin D. D. is an employee of LLC "LEO Pharmaceutical Products".

**For citation:** Kruglova L. S., Petrunin D. D. Impact of topical anti-inflammatory therapy on morpho-functional characteristics of epidermal barrier. Optimization of atopic dermatitis treatment schedules. *Vestnik Dermatologii i Venereologii*. 2018;94(4):73–82. <https://doi.org/10.25208/0042-4609-2018-94-4-73-82>

---

■ Генетически детерминированные нарушения эпидермального барьера играют важнейшую роль в патогенезе атопического дерматита. Хотя до сих пор не утихает полемика, какое звено в патогенезе АД первично — иммунные нарушения (повышение экспрессии ИЛ-4, 5, 13, 25, 31 и других биологически активных веществ, роль воспалительных дендритных клеток эпидермиса и т. д.) — концепция «inside-outside» — либо нарушения эпидермального барьера (мутации генов белка филагрина, ингибиторов сериновых протеаз (LEKTI), повышение активности сериновых протеаз — калликреинов 5 и 7, нарушение дифференцировки кератиноцитов, выраженное нарушение эпидермального липидного гомеостаза и т. д.) — концепция «outside-inside», сегодня большинство авторов склоняется ко второй теории [1–5]. В пользу данной концепции свидетельствуют следующие факты [5–9].

1. Выраженность нарушений эпидермального барьера коррелирует с тяжестью течения АД.

2. Значительные нарушения эпидермального барьера имеют место как в очагах поражения, так и на непораженной коже больных.

3. При АД доказана эффективность базовой наружной терапии эмолянтами (смягчающими и увлажняющими средствами), позволяющими лишь частично скорректировать нарушения барьерной функции.

При этом первой линией и «золотым стандартом» терапии обострений атопического дерматита являются топические глюкокортикостероиды (ТГКС), что нашло отражение как в российских [10], так и в зарубежных клинических рекомендациях [11, 12]. Мощный противовоспалительный, иммуносупрессивный и антипролиферативный эффект ТГКС обуславливает эффективность данного класса лекарственных средств у большинства пациентов с атопическим дерматитом.

В то же время хорошо изучено выраженное отрицательное влияние наружной стероидной терапии, особенно при длительном применении, на морфофункциональные характеристики эпидермального барьера [1, 13]. Активность модифицированных синтетических ТГКС во много раз превышает активность глюкокортикостероидов, синтезируемых в организме человека [14], а потому и их воздействие на эпидермальный барьер может быть гораздо более разрушительным. В частности,

было продемонстрировано, что даже краткий курс сильных топических ГКС приводит к выраженным нарушениям эпидермального барьера [13].

Као J. S. и соавт. [13] установили, что применение 0,05 % клобетазола пропионата дважды в день в течение всего трех дней приводит к выраженному (на 70 %) замедлению регенерации эпидермиса по сравнению с нормой, снижению продукции и секреции ламеллярных телец и уменьшению содержания липидов в межклеточном пространстве рогового слоя. При этом указанные нарушения барьерной функции и структурной целостности рогового слоя поддавались коррекции путем наружного применения смеси физиологических липидов (церамиды, холестерин, СЖК) в эквимолярном соотношении [13]; это указывает, что описанные негативные изменения являются следствием подавляющего действия ТГКС на выработку эпидермальных липидов.

В исследовании Kolbe L. и соавт. [15] при помощи различных неинвазивных методик изучалось влияние на эпидермальный барьер наружной терапии 0,05 % кремом клобетазола пропионата, наносившимся дважды в день на кожу предплечий 24 здоровых добровольцев женского пола в течение 3–4 недель. Было установлено, что применение клобетазола пропионата привело к значительному уменьшению толщины рогового слоя, размера клеток зернистого слоя (с  $572 \pm 89$  до  $378 \pm 5$  мкм<sup>2</sup>), числа капилляров и глубины их залегания (в контрольной группе глубина составила  $68 \pm 9$  мкм, в группе, подвергшейся воздействию клобетазола, —  $59 \pm 12$  мкм), очень выраженному истончению дермы по данным УЗИ ( $p < 0,001$  по сравнению с исходным; причем наиболее выраженное уменьшение толщины дермы имело место в первую неделю применения ТГКС), а также значительному снижению всех липидных фракций эпидермиса (см. табл. 1).

Sheu H. M. и соавт. [16] провели исследование с участием 10 пациентов с атрофией кожи лица, вызванной терапией наружными стероидами. Все они длительно применяли различные ТГКС (в среднем 15 месяцев) и имели характерные проявления атрофии эпидермиса — истонченная кожа с блестящей поверхностью, утрата кожного рисунка, диффузная эритема, телеангиоэктазии и т. д. Авторы провели сравнительный анализ биоптатов из очагов поражения и участков здоровой кожи

Таблица 1. Влияние наружной терапии 0,05 % клобетазола пропионатом на содержание липидов в роговом слое эпидермиса здоровых добровольцев  
Table 1. The effect of external therapy with 0.05 % clobetasol propionate on the lipid content in the stratum corneum of healthy volunteers

Класс липидов*	Церамид 7	Церамид 6	Церамид 5	Церамид 4	Церамид 3	Церамид 1	Стеролы	СЖК
Уменьшение по сравнению с исходным (%), среднее $\pm$ CO	29 $\pm$ 11	20 $\pm$ 9	38 $\pm$ 7	15 $\pm$ 7	35 $\pm$ 6	37 $\pm$ 5	30 $\pm$ 20	24 $\pm$ 14

Примечания: По данным Kolbe L. и соавт. [15]. \* Содержание церамида 2 в данном эксперименте не удалось определить по техническим причинам.  
Notes: According to Kolbe L. et al. [15]. \* The content of ceramide 2 in this experiment could not be determined for technical reasons.

(контроль) с помощью световой и электронной микроскопии, включая изучение криостатных срезов (срезы эпидермиса, подвергнувшиеся заморозке при сверхнизкой температуре с тетраоксидом рутения), а также показатели трансэпидермальной потери воды (ТЭПВ). Полученные результаты достаточно наглядны — число слоев рогового слоя кожи, подвергшейся воздействию ТГКС, составило  $9,4 \pm 1,3$ , контрольных образцов —  $18,0 \pm 1,2$  ( $p < 0,001$ ), в опытных образцах также наблюдалось резкое снижение содержания и образования кератогиалиновых и ламеллярных гранул, содержания липидов (по данным полуколичественной денситометрии,  $0,22 \pm 0,09$  против  $1,0 \pm 0,22$ ,  $p < 0,001$ ) и уменьшение количества межклеточных липидных пластин. Эти изменения сопровождались выраженным повышением:  $21,3 \pm 11,8$  против  $6,7 \pm 1,29$  г/м<sup>2</sup>. Эти данные свидетельствуют о выраженном негативном влиянии ТГКС на морфофункциональные характеристики эпидермального липидного барьера.

В еще одном исследовании Naarasaari K. M. и соавт. [17] изучали влияние наружной стероидной терапии на синтез коллагена с учетом содержания аминоконцевых пропептидов проколлагена I (PINP) и III (PIIINP) типа в эпидермисе 14 здоровых добровольцев, в течение одной недели дважды в день наносивших различные мази ТГКС и плацебо (контроль). Было установлено, что через 7 дней применения гидрокортизона и бетаметазона содержание PINP снизилось на 35 и 69 %, а PIIINP — на 35 и 62 % соответственно, что говорит о развитии атрофических изменений уже в течение первой недели применения ТГКС.

Применение ТГКС оказывает выраженное негативное влияние на синтез и структуру не только эпидермальных белков и липидов, но и других важных компонентов межклеточного матрикса — мукополисахаридов (гликозаминогликанов). Так, в исследовании Gebhardt C. и соавт. [18] после внесения в культуру клеток фибробластов и Ha-CaT кератиноцитов 150 нМ дексаметазона через 24 часа отмечалось выраженное, почти двукратное снижение гиалуронана — ключевого гликозаминогликана человеческой кожи, участвующего в процессах тканевого гомеостаза, пролиферации клеток, гидратации эпидермиса и репарации ( $p = 0,027$  для фибробластов и  $p = 0,015$  для кератиноцитов), причем первые признаки снижения отмечались уже через 3 часа. Полученные данные были подтверждены результатами исследования *in vivo*, в рамках которого 0,1 % мазь дексаметазона наносилась на кожу здоровых добровольцев трижды в день в течение 3 дней, что повлекло резкое снижение гиалуронана в полученных после этого биоптатах.

Эти результаты перекликаются с более ранними исследованиями — например, в исследовании

Zhang W. и соавт. [19] было продемонстрировано, что внесение в культуру фибробластов дермы  $10^{-6}$  дексаметазона приводило к почти полной — на 97–98 % супрессии экспрессии мРНК гиалуронан-синтазы, причем данный эффект развивался очень быстро — через 1 час после внесения стероида экспрессия HAS2 составляла 28 % от контрольной, а через 2 часа — 1,2 %.

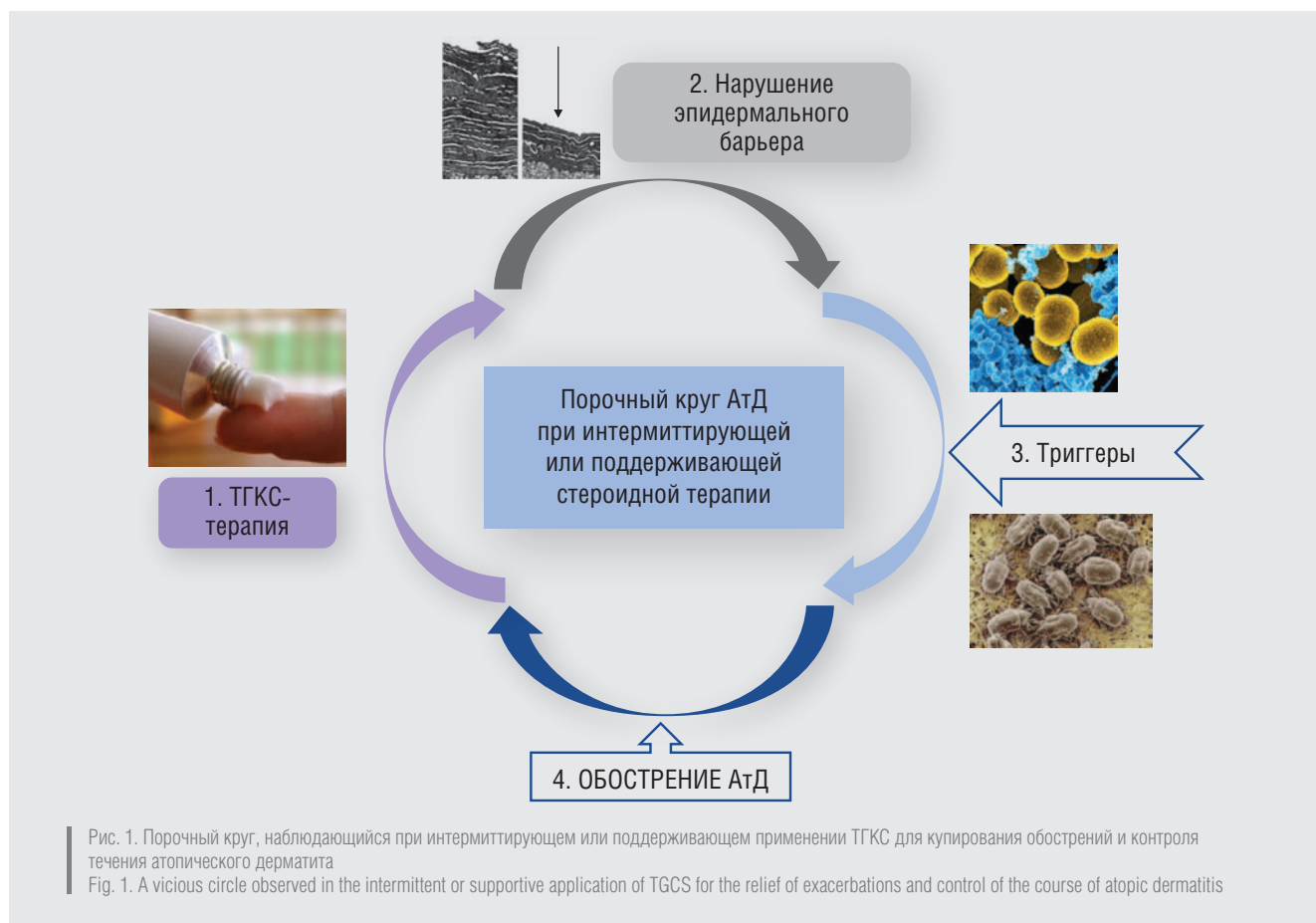
Таким образом, отрицательное влияние ТГКС на эпидермальный барьер не только затрагивает различные структуры кожи, но и отмечается уже в начале применения препаратов, что должно учитываться при назначении терапии.

В одной из работ Saarni H. и соавт. [20] продемонстрировали, что даже в очень низкой концентрации ГКС угнетают синтез гиалурононовой кислоты фибробластами — в концентрации  $10^{-10}$  гидрокортизона бутирата и бетаметазона валерата снижение составило 50 и 95 % соответственно. При этом отмечено, что для подавления синтеза гиалурононовой кислоты требуются концентрации стероидов в 100–1000 раз меньшие, чем необходимые для ингибирования синтеза коллагена.

Таким образом, наряду с выраженным противовоспалительным и иммуносупрессивным эффектом, обуславливающим высокую эффективность ТГКС в лечении атопического дерматита, применение данного класса лекарственных средств приводит к тяжелым нарушениям эпидермального барьера, который уже глубоко компрометирован у атопиков. В результате происходит замыкание порочного круга — усугубление повреждения эпидермального барьера влечет усиление трансэпидермальной потери воды, более выраженную сухость кожи и облегчение проникновения внешних триггеров АД: аллергенов, раздражителей, инфекционных агентов и т. д., что приводит к трудно контролируемому течению заболевания и более частым обострениям (см. рис. 1).

Эмоленты позволяют отчасти компенсировать отрицательное влияние ТГКС, но, во-первых, смягчающие и увлажняющие средства не в состоянии полностью скорректировать вызванные ТГКС негативные изменения, а во-вторых, эффект от их применения наблюдается только во время постоянного использования; при прекращении или пропусках в нанесении эмолентов на фоне стероидной терапии дисфункция эпидермального барьера быстро нарастает.

Решением проблемы может быть переход с ТГКС, после уменьшения первичной остроты процесса, на другой класс наружных противовоспалительных средств — топические ингибиторы кальциневрина. В многочисленных клинических исследованиях было продемонстрировано, что наиболее активный представитель данного класса — такролимус (Протопик® мазь) по клинической эффективности при лечении атопического



дерматита сопоставим с сильными ТГКС и превосходит ТГКС слабой и умеренной активности [21], при этом оказывая положительный эффект на параметры эпидермального барьера, что отличает его от ТГКС.

Так, Kullonen H. и соавт. [22] провели открытое исследование влияния длительной интермиттирующей терапии мазью такролимуса и ТГКС на синтез коллагена и толщину эпидермиса. В исследовании приняли участие 2 группы пациентов, из которых 56 в течение 12 месяцев получали интермиттирующие курсы лечения мазью такролимуса 0,1 %, а 36 — ТГКС II–III класса активности по той же схеме. Контрольную группу составили здоровые добровольцы. Исходно и через 12 месяцев лечения у участников определялись уровни пропептидов коллагена I (PINP) и III (PIIINP), а также толщина эпидермиса при помощи УЗИ (DUB20-S; Taberna medicinal, Люнебург, Германия; 30 МГц, 8 точек). Через 12 месяцев в группе, получавшей лечение мазью такролимуса, толщина эпидермиса увеличилась на 114,7 мкм (+9,0 %,  $p < 0,001$ ), тогда как в группе, получавшей ТГКС, уменьшилась на 110,7 мкм (-8,2 %,  $p < 0,001$ ) (см. рис. 2). При использовании такролимуса совокупный уровень PINP и PIIINP возрос на 272,0 мкг/л (+149,9 %,  $p < 0,001$ ); для сравнения, в группе, получавшей ТГКС, этот показатель увеличился лишь на 11,0 мкг/л

(+3,9 %, статистически не значимо) (см. табл. 2). Эти данные свидетельствуют об отсутствии атрофогенного действия и инициации репаративных процессов в эпидермисе на фоне терапии мазью такролимуса.

Примечательно, что в группе, получавшей лечение Протопиком, были 3 пациента, у которых на фоне длительной предшествующей стероидной терапии имелись признаки атрофии кожи. Через 12 месяцев лечения у всех трех пациентов наблюдалось увеличение синтеза коллагена, толщины кожи и устранение визуальных симптомов атрофии.

Позднее указанные результаты получили подтверждение в исследовании Бакулева А. Л. и соавт. [23]. Под наблюдением находились 60 пациентов с atopическим дерматитом, из которых 22 получали лечение мазью Протопик® 0,1 % один раз в день в течение 14 дней, а 38 — мазью метилпреднизолона ацепоната по той же схеме. Наряду с клинической оценкой проводилось исследование кожи с помощью цифровой ультразвуковой системы высокого разрешения DUB (TPMGmbH, Германия; 33 МГц, разрешение 78 мкм). Клиническая эффективность терапии была высокой в обеих группах и не имела статистических различий ( $p \geq 0,05$ ). Данные УЗИ после лечения у больных, получавших ТГКС и Протопик®, имели существенные различия. В частности, снижение абсолютных значений тол-

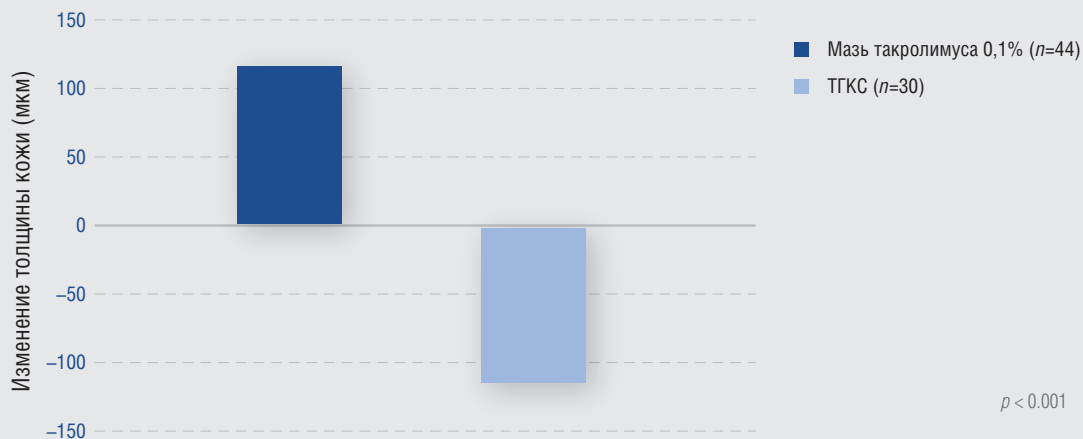

Рис. 2. Влияние длительной (12 месяцев) интермиттирующей терапии мазью такролимуса (Протопик®) и ТГКС на толщину кожи  
 Fig. 2. Effect of long-term (12 months) intermittent therapy with tacrolimus ointment (Protopic®) and TGCS on skin thickness

Таблица 2. Совокупный уровень пропептидов коллагена PINP и PIIINP, мкг/л  
 Table 2. The total level of collagen PINP and PIIINP propeptides, µg/l

Группа	Исходно	Через 12 месяцев
Мазь такролимуса (Протопик®) (n = 56)	193,0	465,0 (+149,9 %, p < 0,001)
ТГКС (n = 36)	285,0	296,0 (+3,9 %, незначимо)
Контроль (n = 27)	515,0	ND

щины дермы после лечения метилпреднизолона ацепонатом в сравнении с контрольными значениями ( $p < 0,001$ ), зарегистрированное у данной группы, свидетельствовало о наличии субклинических атрофических процессов в дерме. Применение Протопика характеризовалось ультразвукографическими признаками нормализации плотности эпидермиса и дермы, что говорит о мощном противовоспалительном действии данного препарата в различных слоях кожи, вовлеченных в патологический процесс; при этом толщина дермы соответствовала контрольным значениям данного показателя и была выше абсолютных цифр, зарегистрированных у лиц, получавших метилпреднизолона ацепонат ( $p < 0,001$ ), что свидетельствует об отсутствии атрофогенного действия такролимуса, характерного для ТГКС, включая препараты умеренной активности (метилпреднизолона ацепонат).

В дальнейшем схожие результаты были получены с использованием конфокальной микроскопии в исследовании Jiráková A. и соавт. [24], в котором приняли участие 45 пациентов с атопическим дерматитом: 1 группа ( $n = 23$ ) в течение трех месяцев один раз в день наружно применяла метилпреднизолона ацепонат, а вторая ( $n = 22$ ) — мазь Протопик® дважды в день в течение того же срока. В группе, получавшей метилпреднизолона ацепонат, отмечалось заметное и статистически значимое снижение толщины эпидермиса, чего не наблюдалось в группе, получавшей такролимус.

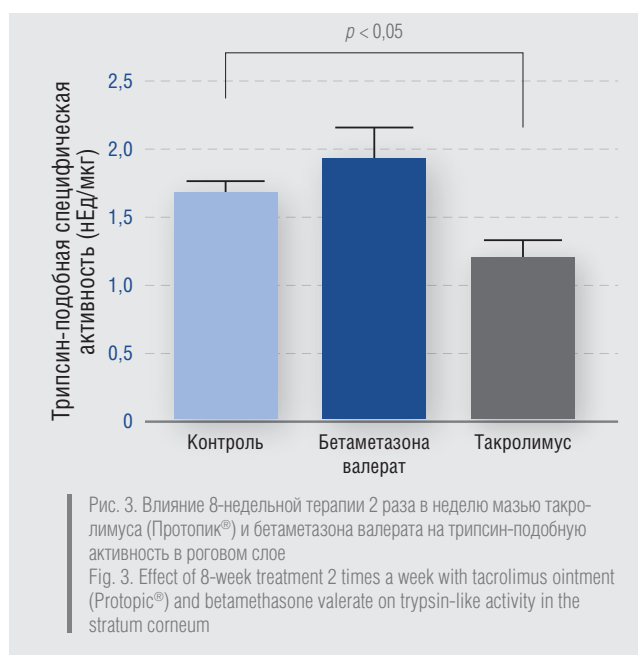
Кроме того, в шиповатом слое эпидермиса пациентов из группы, получавшей ТГКС, была увеличена доля кератиноцитов с измененной формой.

В исследовании Chittock J. и соавт. [25] 17 добровольцев с атопическим дерматитом в фазу ремиссии в течение 8 недель дважды в неделю наносили 0,1 % мазь такролимуса и 0,1 % крем бетаметазона валерата на внутреннюю поверхность правого и левого предплечья соответственно. Оцениваемыми параметрами были трансэпидермальная потеря воды, показатели инфракрасной денситометрии, pH поверхности кожи, электрическая емкость и протеазная активность в роговом слое эпидермиса.

После завершения 8-недельного курса проводилась оценка нарастания ТЭПВ при последовательном удалении слоев клеток рогового слоя эпидермиса при помощи липкой ленты (20 повторений). Применение Протопика® приводило к значительно более медленному нарастанию данного показателя: AUC 480,7 г/м<sup>2</sup>/ч в сравнении с AUC 598,5 г/м<sup>2</sup>/ч для бетаметазона валерата ( $p < 0,01$ ) и AUC 579,2 г/м<sup>2</sup>/ч для не подвергавшихся лечению участков кожи, а также значительному снижению ТЭПВ в сравнении с исходным значением ( $p < 0,0001$ ), что говорит о благоприятном влиянии терапии такролимусом на структуру рогового слоя. ТГКС при применении по данной схеме (2 раза в неделю в течение 8 недель) не оказал значимого влияния на этот параметр. Также бетаметазона валерат оказывал выраженное негативное влия-



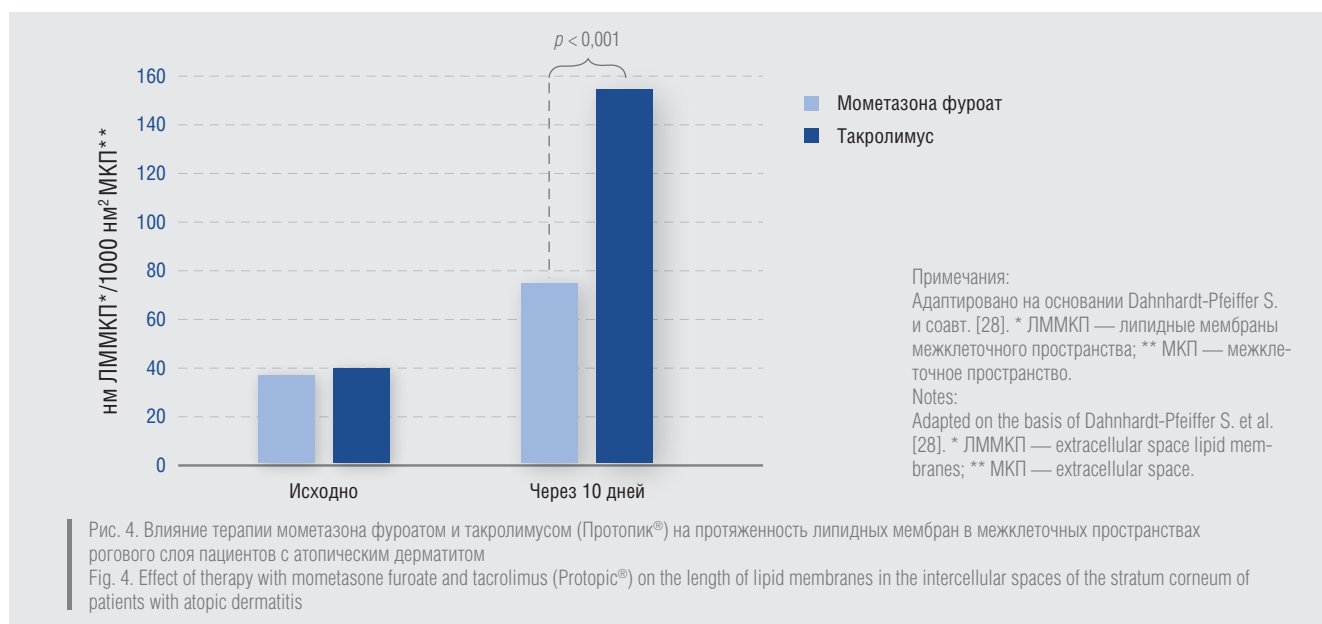
ние на когезию (межклеточные связи) клеток рогового слоя по данным денситометрии. В группе пациентов, применявших Протопик®, наблюдалось достоверное повышение электрической емкости эпидермиса и превосходство по данному параметру перед ТГКС ( $p < 0,05$ ) и исходным значением ( $p < 0,01$ );  $43,35 \pm 1,45$ ,  $40,76 \pm 1,47$  и  $37,29 \pm 1,23$  относительных единиц емкости. Терапия ТГКС приводила к значительно большему повышению рН поверхности кожи в сравнении с такролимусом ( $5,34$  и  $5,20$ ;  $p < 0,01$ ) и с исходным значением ( $5,10$ ;  $p < 0,001$ ), что снижает активность сфингомиелитазы и бета-глюкоцереброзидазы (ключевых для биосинтеза керамидов ферментов) и, таким образом, приводит к нарушению структуры межклеточных липидных мембран и, вследствие этого, барьерной функции эпидермиса [1, 26, 27].



Особый интерес представляют данные о протеолитической активности в роговом слое, полученные в данном исследовании. Оценивались химотрипсин-подобная (калликреин-7) и трипсин-подобная (калликреины 5 и 14) протеазные активности. Было установлено, что на фоне терапии мазью Протопик® происходило снижение всех трех типов протеолитической активности, причем для казеинолитической и трипсин-подобной это снижение было статистически значимым, тогда как терапия ТГКС сопровождалась тенденцией к повышению данного показателя, что еще раз подчеркивает отрицательное влияние ТГКС на морфофункциональные показатели эпидермального барьера (см. рис. 3).

Наблюдающееся при АД нарастание активности сериновых протеаз приводит к усилению десквамации корнеоцитов и активации рецепторов второго типа, активируемых протеазами (PAR-2), которые стимулируют дифференцировку кератиноцитов и угнетают секрецию ламеллярных телец, что усугубляет нарушение эпидермального барьера и приводит к повышенной проницаемости эпидермиса для экзогенных триггеров и увеличению ТЭПВ [1, 26, 27].

В исследовании Dahnhardt-Pfeiffer S. и соавт. [28] было продемонстрировано, что при использовании 0,1 % мази Протопик® и 0,1 % крема мометазона фуруата у пациентов с АД в фазе обострения противовоспалительная терапия указанными препаратами через 10 дней приводила к увеличению содержания липидов в роговом слое в обеих группах, однако в группе, получавшей такролимус, оно было гораздо более выраженным, чем в группе, получавшей мометазона фуруат. По данным трансмиссионной электронной микроскопии, при использовании мометазона протяженность липидных мембран в межклеточном пространстве (МКП) возросла с  $37 \pm 7$  до



75 ± 14 нм на 1000 нм<sup>2</sup> МКП, а при использовании такролимуса — с 40 ± 5 до 155 ± 2 нм на 1000 нм<sup>2</sup> МКП (см. рис. 4). При этом показатель увлажненности рогового слоя при использовании такролимуса Протопика значительно возрос, а при использовании мометазона не претерпел изменений.

Также представляет интерес исследование Lee S. E. и соавт. [28], в рамках которого изучалось влияние 10-дневной терапии 0,05 % мазью клобетазола пропионата и 0,1 % мазью такролимуса на плотные контакты эпидермоцитов мышины кожи. При помощи конфокальной иммунофлуоресценции, вестерн-блоттинга и ПЦР в реальном времени оценивались структура и содержание ключевых белков плотных контактов — клаудинов 1 и 4 и окклюдина. Аппликации клобетазола пропионата приводили к выраженному нарушению структуры и снижению содержания всех трех белков, тогда как мазь такролимуса не оказывала влияния на клаудины 1 и 4 и приводила к снижению содержания окклюдина в меньшей степени, чем клобетазол. При этом применение клобетазола сопровождалось истончением эпидермиса, снижением плотности коллагена и повышением ТЭПВ, чего не наблюдалось при применении Протопика.

Сводные данные о влиянии терапии ТГКС и Протопика на различные параметры эпидермального барьера приводятся в таблице 3.

Обращает на себя внимание, что появившийся в России генерический препарат мази такролимуса местного производителя может не обладать эквивалентным оригинатору положительным влиянием на морфофункциональные характеристики эпидермального барьера, поскольку в нем, в отличие от оригинального препарата (мази Протопик®), присутствует водная фаза и, по этой при-

чине, используется эмульгатор — эмульсионный воск. Эмульгаторы (поверхностно-активные вещества — ПАВ) представляют собой амфифильную молекулу, имеющую гидрофильную и липофильную часть, за счет чего резко снижают поверхностное натяжение на границе раздела водной и липидной фаз; на этом принципе основывается действие различных моющих средств (мыла, стиральные порошки и т. д.), а также образование эмульсий в различных кремах. При этом действие эмульгаторов неизбирательно в отношении липидов рогового слоя эпидермиса, что приводит к нарушению его барьерных свойств [32–34].

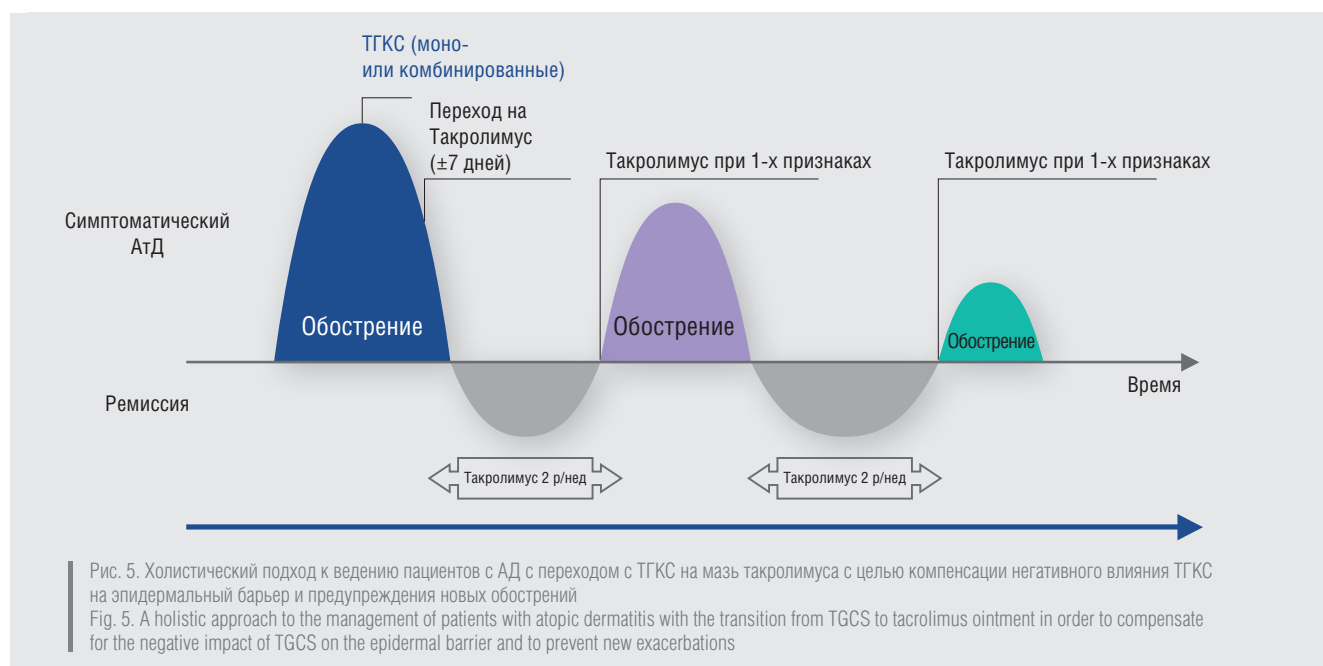
С учетом данных исследований в реальной клинической практике необходимо использовать новый рациональный подход к наружной терапии атопического дерматита. Его задачей является выход из порочного круга, когда усугубление нарушения эпидермального барьера под действием стероидной терапии предрасполагает к постоянно рецидивирующему течению дерматоза. Поскольку мазь Протопик® по своей противовоспалительной активности не уступает сильным ТГКС, но в отличие от последних способствует восстановлению эпидермального барьера, с точки зрения клинического мышления выглядит оправданным перевод пациента с ТГКС на указанный препарат. Однако использованию мази такролимуса как препарата стартовой терапии при выраженном обострении АД препятствуют 2 фактора. Первый — побочный эффект в виде жжения, наблюдаемый в первые дни лечения такролимусом [35]. При выраженном воспалении данный побочный эффект может усугубиться. Второй — лекарственной формой такролимуса является мазь, которая не является оптимальной при остром воспалении.

Таблица 3. Влияние терапии ТГКС и такролимусом (Протопик®) на различные параметры эпидермального барьера (на основании источников [13, 15–17, 22–25, 28–31])  
Table 3. Effect of TGCS and tacrolimus therapy (Protopic®) on various parameters of the epidermal barrier (based on sources [13, 15–17, 22–25, 28–31])

Свойство	Метод/параметр	ТГКС	Такролимус
Структура и толщина эпидермиса	ОКТ*	отрицательно	Тенденция к положительно
Структура и толщина эпидермиса	УЗИ	отрицательно	положительно
Структура и толщина эпидермиса	Синтез коллагена	отрицательно	положительно
Целостность и когезия рогового слоя	Удаление липкой лентой/ТЭПВ	отрицательно	положительно
Целостность и когезия рогового слоя	Белки плотных контактов	отрицательно	Нейтрально /отрицательно < ТГКС
Протеолитическая активность в роговом слое	Активность протеаз	отрицательно	положительно
Эффект на pH	pH-метрия	отрицательно	положительно
Гидратация	Проводимость/корнеометрия	положительно	положительно
Липидные пластины	Биопсия/ТЭМ**	положительно	положительно > ТГКС
Нарушение дифференцировки	Филаггрин и Na-ПКК***	отрицательно	Нейтрально/положительно
Экспрессия антимикробных пептидов	ИФА****	отрицательно	Нейтрально/положительно

Примечание: \* ОКТ — оптическая когерентная томография; \*\* ТЭМ — трансмиссионная электронная микроскопия; \*\*\* Na-ПКК — пирролидонкарбонат натрия; \*\*\*\* ИФА — иммуноферментный анализ.

Note: \* OКТ — optical coherence tomography; \*\* TЭM — transmission electron microscopy; \*\*\* Na-ПКК — sodium pyrrolidone carbonate; \*\*\*\* ИФА — enzyme immunoassay.



В связи с этим рациональной представляется схема, в рамках которой стартовой терапией является ТГКС (моноконпонентный либо, при наличии признаков вторичного инфицирования, комбинированный). Далее, по мере стихания островоспалительных симптомов (в среднем через  $\pm 7$  дней), осуществляется перевод на мазь Протопик® и лечение продолжается до полного купирования обострения. Если АД имеет тяжелое течение с частотой обострений 4 и более в течение года, после достижения ремиссии рационально рекомендовать проактивную терапию мазью такролимуса (аппликации 2 раза в неделю) с целью пролонгации межрецидивного периода. При возникновении первых признаков обострения возможен перевод на ежедневное использование такролимуса. Разумеется, на всех этапах ведения пациента с АД показано применение эмолентов. Описанная схема лечения отражена на рис. 5.

### Заключение

Таким образом, топические глюкокортикостероиды являются эффективным противовоспалительным средством, но оказывают выраженное негативное влияние на морфофункциональные характеристики эпидермального барьера. С учетом того что при АД нарушения эпидермального барьера играют важную роль в патогенезе,

формируется порочный круг, когда усугубление нарушения эпидермального барьера на фоне стероидной терапии сокращает период ремиссии и влечет более частые и выраженные обострения АД. Оптимизация схемы лечения заключается в переводе пациента со стероидной терапии после достижения купирования острого воспаления на мазь такролимуса (Протопик®), обладающую положительным влиянием на множество параметров эпидермального барьера — структуру, толщину и гидратацию рогового слоя, характеристики липидных пластин, протеазную активность, pH, синтез антимикробных пептидов и т. д. Это позволит компенсировать негативное действие ТГКС, при этом обеспечивая противовоспалительную эффективность, не уступающую ТГКС III класса активности.

Указанная схема рационализирует подход к ведению пациентов с АД, позволяя взять его течение под контроль и снизить частоту и выраженность обострений.

В средне- и долгосрочной перспективе ожидается появление новых классов наружных противовоспалительных и иммуносупрессивных средств — например ингибиторов фосфодиэстеразы-4 и Янус-киназы, которые также могут стать альтернативой ТГКС, но их влияние на эпидермальный барьер еще предстоит оценить. ■

## Литература/References

1. Хлебникова А. Н., Петрунин Д. Д., Молочков А. В. Липиды человеческого эпидермиса (фундаментальные сведения и клиническая имплементация): Учебно-методическое пособие. М.: МОНИКИ, 2015; 71. [Khlebnikova A. N., Petrunin D. D., Molochkov A. V. Lipids of human epidermis. Fundamental data and clinical implementation: Study guide.

Moscow: MONIKI, 2015: 71. (In Russ.)]

2. Bieber T. Atopic Dermatitis. *Ann Dermatol.* 2010;22(2):125–137.

3. Dharmage S. C., Lowe A. J., Matheson M., Burgess J. A., Allen K. J., Abramson M. J. Atopic dermatitis and the atopic march revisited. *Allergy.* 2014;69:17–27.

4. Jungersted J. M., Scheer H., Mempel M., Baurecht H., Cifuentes L., Høgh J. K. et al. Stratum corneum lipids, skin barrier function and filaggrin mutations in patients with atopic eczema. *Allergy*. 2010;65:911–918.
5. Elias P. M., Steinhoff M. "Outside-to-Inside" (and Now Back to "Outside") Pathogenic Mechanisms in Atopic Dermatitis. *J Invest Dermatol*. 2008;128:1067–1070.
6. Sugarman J. L., Fluhr J. W., Fowler A. J., Bruckner T., Diepgen T. L., Williams M. L. The objective severity assessment of atopic dermatitis score: an objective measure using permeability barrier function and stratum corneum hydration with computer-assisted estimates for extent of disease. *Arch Dermatol*. 2003;139:1417–1422.
7. Proksch E., Folster-Holst R., Jensen J. M. Skin barrier function, epidermal proliferation and differentiation in eczema. *J Dermatol Sci*. 2006;43:159–169.
8. Chamlin S. L., Kao J., Frieden I. J., Sheu M. Y., Fowler A. J., Fluhr J. W. et al. Ceramide-dominant barrier repair lipids alleviate childhood atopic dermatitis: changes in barrier function provide a sensitive indicator of disease activity. *J Am Acad Dermatol*. 2002;47:198–208.
9. Grimalt R., Mengeaud V., Cambazard F. The steroid-sparing effect of an emollient therapy in infants with atopic dermatitis: a randomized controlled study. *Dermatology*. 2007;214:61–67.
10. KP211. Клинические рекомендации — дерматит атопический. Российское общество дерматовенерологов и косметологов, 2016. [KP211 Clinical recommendations. Atopic dermatitis. Russian Society of Dermatologists and Cosmetologists, 2016. (In Russ.)]
11. Eichenfield L. F., Tom W. L., Berger T. G., Krol A., Paller A. S., Schwarzenberger Ketal. Guidelines of care for the management of atopic dermatitis: section 2. Management and treatment of atopic dermatitis with topical therapies. *J Am Acad Dermatol*. 2014;71(1):116–132.
12. Wollenberg A., Oranje A., Deleuran M., Simon D., Szalai Z., Kunz B. et al. ETFAD/EADV Eczema task force 2015 position paper on diagnosis and treatment of atopic dermatitis in adult and paediatric patients. *J Eur Acad Dermatol Venerol*. 2016;30(5):729–747.
13. Kao J. S., Fluhr J. W., Man M. Q., Fowler A. J., Hachem J. P., Crumrine D. et al. Short-term glucocorticoid treatment compromises both permeability barrier homeostasis and stratum corneum integrity: inhibition of epidermal lipid synthesis accounts for functional abnormalities. *J Invest Dermatol*. 2003;120(3):456–464.
14. Tadicherla S., Ross K., Shenefelt P. D., Fenske N. A. Topical corticosteroids in dermatology. *J Drugs Dermatol*. 2009;8(12):1093–1105.
15. Kolbe L., Kligman A. M., Schreiner V., Stoudemayer T. Corticosteroid-induced atrophy and barrier impairment measured by non-invasive methods in human skin. *Skin Res Technol*. 2001;7:73–77.
16. Sheu H. M., Lee J. Y., Chai C. Y., Kuo K. W. Depletion of stratum corneum intercellular lipid lamellae and barrier function abnormalities after long-term topical corticosteroids. *Br J Dermatol*. 1997;136(6):884–890.
17. Haapasaari K. M., Risteli J., Koivukangas V., Oikarinen A. Comparison of the effect of hydrocortisone, hydrocortisone-17-butyrate and betamethasone on collagen synthesis in human skin in vivo. *Acta Derm Venerol*. 1995;75(4):269–271.
18. Gebhardt C., Averbeck M., Diedenhofen N., Willenberg A., Anderegg U., Sleeman J. P., Simon J. C. Dermal hyaluronan is rapidly reduced by topical treatment with glucocorticoids. *J Invest Dermatol*. 2010;130(1):141–149.
19. Zhang W., Watson C. E., Liu C., Williams K. J., Werth V. P. Glucocorticoids induce a near-total suppression of hyaluronan synthase mRNA in dermal fibroblasts and in osteoblasts: a molecular mechanism contributing to organ atrophy. *Biochem J*. 2001;349(Pt 1):91–97.
20. Saarni H., Hopsu-Havu V. K. Inhibition of acid mucopolysaccharide synthesis by hydrocortisone, hydrocortisone 17-butyrate and betamethasone 17-valerate. *Br J Dermatol*. 1977;97(5):505–507.
21. Carr W. W. Topical calcineurin inhibitors for atopic dermatitis: review and treatment recommendations. *Pediatr Drugs*. 2013;15:303–310.
22. Kyllönen H., Remitz A., Mandelin J. M., Elg P., Reitamo S. Effects of 1-year intermittent treatment with topical tacrolimus monotherapy on skin collagen synthesis in patients with atopic dermatitis. *Br J Dermatol*. 2004;150:1174–1181.
23. Бакулев А. Л., Кравченя С. С. Эффективность топической терапии такролимусом при атопическом дерматите у взрослых. Вестник дерматологии и венерологии. 2012;5:106–111. [Bakulev A. L., Kravchenya S. S. Efficacy of the topical therapy with tacrolimus in case of atopic dermatitis in adults. *Vestn Dermatol Venerol*. 2012;5:106–111. (In Russ.)]
24. Jiráková A., Rob F., Sečnicková Z., Koblavá K., Džambová M., Rajská L. Topical corticosteroids but not calcineurin inhibitors induced atrophy after four weeks. *J Biol Regul Homeost Agents*. 2015;29(3):701–706.
25. Chittock J., Brown K., Cork M. J., Danby S. G. Comparing the effect of a twice-weekly tacrolimus and betamethasone valerate dose on the subclinical epidermal barrier defect in atopic dermatitis. *Acta Derm Venerol*. 2015;95:653–658.
26. Hachem J. P., Man M. Q., Crumrine D., Uchida Y., Brown B. E., Rogiers V. et al. Sustained serine protease activity by prolonged increase in pH leads to degradation of lipid processing enzymes and profound alterations of barrier function and stratum corneum integrity. *J Invest Dermatol*. 2005;125:510–520.
27. Hachem J. P., Houben E., Crumrine D., Man M. Q., Schurer N., Roelandt T. et al. Serine protease signaling of epidermal permeability barrier homeostasis. *J Invest Dermatol*. 2006;126:2074–2086.
28. Dähnhardt-Pfeiffer S., Dähnhardt D., Buchner M., Walter K., Proksch E., Fölster-Holst R. Comparison of effects of tacrolimus ointment and mometasone furoate cream on the epidermal barrier of patients with atopic dermatitis. *J Dtsch Dermatol Ges*. 2013;11(5):437–443.
29. Lee S.E., Choi Y., Kim S. E., Noh E. B., Kim S. C. Differential effects of topical corticosteroid and calcineurin inhibitor on the epidermal tight junction. *Exp Dermatol*. 2013;22(1):59–61.
30. Reitamo S., Rissanen J., Remitz A., Granlund H., Erkkö P., Elg P. et al. Tacrolimus ointment does not affect collagen synthesis: results of a single-center randomized trial. *J Invest Dermatol*. 1998;111(5):396–398.
31. Danby S. G., Chittock J., Brown K., Albenali L. H., Cork M. J. The effect of tacrolimus compared with betamethasone valerate on the skin barrier in volunteers with quiescent atopic dermatitis. *Br J Dermatol*. 2014;170(4):914–921.
32. Raab W., Kindl U., Daniels R. *Pflegekosmetik. Ein Leitfaden*. 3rd ed. Stuttgart: Wissenschaftliche Verlagsgesellschaft, 1999.
33. Wilhelm K. P., Cua A. B., Wolff H. H., Maibach H. I. Surfactant-induced stratum corneum hydration in vivo: prediction of the irritation potential of anionic surfactants. *J Invest Dermatol*. 1993;101(3):310–315.
34. Effendy I., Maibach H. I. Surfactants and experimental irritant contact dermatitis. *Contact Dermatitis*. 1995;33(4):217–225.
35. Mandelin J., Remitz A., Reitamo S. Effect of oral acetylsalicylic acid on burning caused by tacrolimus ointment in patients with atopic dermatitis. *Arch Dermatol*. 2011;146(10):1178–1180.

### Информация об авторах

**Лариса Сергеевна Круглова** — д.м.н., профессор, зав. кафедрой Центральной государственной медицинской академии Управления делами Президента Российской Федерации; e-mail: kruglovals@mail.ru

**Дмитрий Дмитриевич Петрунин\*** — к.м.н., менеджер по научно-медицинским вопросам ООО «ЛЕО Фармасьютикал Продактс»; e-mail: prof.preobrazhenskii@gmail.com

### Information about the authors

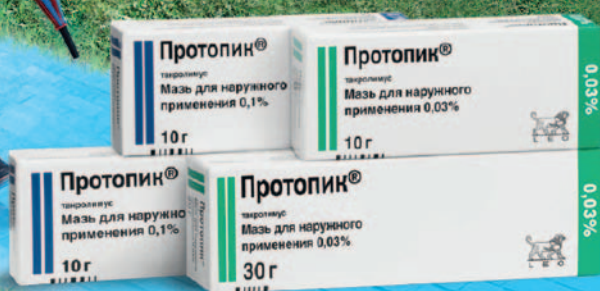**Larisa S. Kruglova** — Dr. Sci. (Med.), Prof., Departmental Head, Department of the Dermatovenereology and Cosmetology, Central State Medical Academy of Affairs Management Department of President of Russian Federation

**Dmitry D. Petrunin\*** — Cand. Sci. (Med.), Manager for Scientific and Medical Issues, LEO Pharmaceutical Products, LLC

- Негормональный препарат<sup>1</sup>
- Первый выбор после снятия обострения стероидом<sup>2</sup>
- Восстанавливает кожный барьер<sup>3</sup>
- Подавляет воспаление<sup>1</sup>

# Протопик®

(такролимус 0,03%, 0,1%)



Выход из замкнутого круга.  
Контроль. Уверенность. Комфорт.

# LEO®



**Регистрационное удостоверение:** ЛСР-001885/10

**МНН:** такролимус.

**Лекарственная форма:** мазь для наружного применения.

**Показания к применению:** мазь Протопик® применяется в дозировке 0,03% и 0,1% у взрослых и только 0,03% у детей от 2 до 16 лет для лечения атопического дерматита (средней степени тяжести и тяжелых форм).

**Противопоказания:** гиперчувствительность, беременность и грудное вскармливание; мазь 0,1% противопоказана у детей и подростков до 16 лет, 0,03% - у детей до 2 лет. Не следует применять Протопик® у пациентов с серьезными нарушениями эпидермального барьера, в частности, синдромом Нетертона, ламеллярным ихтиозом, кожными проявлениями реакции «трансплантат против хозяина», а также при генерализованной эритродермии в связи с риском увеличения системной абсорбции такролимуса.

**Способ применения и дозы:** два раза в сутки до полного очищения очагов поражения. У детей и подростков длительность применения не должна превышать 3 недель. Для профилактики обострений (поддерживающая терапия) у пациентов с частыми (более 4 раз в год) обострениями заболевания мазь Протопик® следует наносить 2 раза в неделю на участки кожи, обычно поражаемые при обострениях.

Временной интервал между нанесением препарата должен составлять не менее 2-3 дней.

**Побочное действие:** симптомы раздражения кожи (ощущение жжения и зуда, покраснение, боль, парестезии и сыпь) в месте нанесения. Часто встречается непереносимость алкоголя. Отмечается повышенный риск развития фолликулита, акне и герпетической инфекции. За весь период наблюдения препарата были зарегистрированы единичные случаи розацеа, малигнизации.

**Особые указания:** нельзя использовать у больных с иммунодефицитами или у пациентов, которые принимают иммуносупрессивные препараты. На фоне лечения необходимо минимизировать УФО-облучение. Не применять для лечения поражения, которые рассматриваются как потенциально злокачественные или предзлокачественные. В течение 2 ч после нанесения мази нельзя использовать смягчающие средства. Необходимо избегать попадания мази в глаза и на слизистые оболочки (при случайном попадании мазь необходимо тщательно удалить и/или промыть водой). Не рекомендуется наносить мазь Протопик® под окклюзионные повязки.

**Условия отпуска из аптек:** по рецепту.

#### Литература:

1. Инструкция по медицинскому применению.
2. Kapp A, Allen BR, Reitamo S. J Dermatolog Treat. 2003;14(Suppl 1):5-16.
3. Kyllonen H, Remitz A, Mandelin JM et al. Br J Dermatol. 2004; 150:1174-81.

ООО «ЛЕО Фармасьютикал Продакте»

125315, Москва, Ленинградский проспект, д. 72, корп. 2, Тел.: +7 495 789-11-60

info.ru@leo-pharma.com, www.leo-pharma.ru

MAT-06981



# РЕЗУЛЬТАТ — оправдывает — ОЖИДАНИЯ



- + Долгосрочная эффективность при различных проявлениях псориаза и псориатического артрита<sup>1-4</sup>
- + Благоприятный профиль безопасности, в том числе у пациентов с сопутствующими заболеваниями<sup>4-5</sup>
- + Таблетированная форма выпуска

1 Papp K, et al. J Am Acad Dermatol. 2015 Jul;73(1):37-49. 2 Paul C, et al. Br J Dermatol. 2015 Dec;173(6):1387-99. 3 Kavanaugh A., et al. ACR 2015. Abstract number 2843. 4 Инструкция по медицинскому применению препарата ОТЕСЛА®. 5 Mease P., et al. ACR 2015. Abstract number 2840.

## Краткая инструкция по медицинскому применению лекарственного препарата ОТЕСЛА®

**Регистрационный номер:** ЛП-003829. **Торговое название:** ОТЕСЛА®. **Международное непатентованное название:** апремиласт. **Лекарственная форма:** таблетки, покрытые пленочной оболочкой. **Фармакотерапевтическая группа:** иммунодепрессанты, селективные иммунодепрессанты. **Показания:** псориазический артрит. Лечение активного псориазического артрита (PsA) у взрослых в монотерапии или в комбинации с базисными противовоспалительными препаратами (БПВП) при недостаточном ответе или при непереносимости предшествующей терапии БПВП. Псориаз. Лечение бляшечного псориаза средней и тяжелой степени тяжести у взрослых при недостаточном ответе, наличии противопоказаний или непереносимости базисной противовоспалительной терапии, включая циклоспорин, метотрексат или лекарственные средства, применяемые вместе с ультрафиолетовым-А облучением (ПУВА). **Противопоказания:** повышенная чувствительность к апремиласту или другим компонентам, входящим в состав препарата; беременность; период грудного вскармливания; детский возраст до 18 лет (недостаточно клинического опыта); редкая наследственная непереносимость галактозы, дефицит лактазы, синдром глюкозо-галактозной мальабсорбции (препарат содержит лактозу). **С осторожностью.** У пациентов, имеющих нарушения психики или у взрослых на наличие таковых в анамнезе, или в случае планируемого приема пациентом иных сопутствующих препаратов, способных вызвать психические нарушения (см. раздел «Способы указания»). У пациентов с почечной недостаточностью тяжелой степени тяжести (см. раздел «Фармакокинетика»). «Способ применения и дозы». «Способы указания»). У пациентов с недостаточной массой тела (см. раздел «Способы указания»). **Применение при беременности и в период грудного вскармливания.** **Женщины, способные к деторождению.** До начала лечения необходимо исключить беременность. Женщины, способные к деторождению, должны использовать эффективный метод контрацепции во время терапии. **Беременность.** Данные о применении апремиласта у беременных женщин ограничены. Апремиласт противопоказан при беременности. У мышей и обезьян его эффекты заключаются в эмбриофетальных потерях, снижении веса плодов и задержке оксификации у мышей при дозах выше, чем максимальные дозы для человека. Если экспозиция у животных составляет 1,3 от значения клинической экспози-

ции, то негативное действие не развивалось (см. раздел «Фармакологические свойства»). **Период грудного вскармливания.** Апремиласт обнаруживался в молоке мышей (см. раздел «Фармакологические свойства»). Неизвестно, поступает ли апремиласт или его метаболиты в молоко человека. Так как нельзя исключить риск нежелательного воздействия на ребенка при грудном вскармливании, то апремиласт не следует применять в период грудного вскармливания. **Фертильность.** Данные о влиянии на фертильность у человека отсутствуют. В эксперименте на мышах не обнаружено нежелательного влияния на фертильность самцов при экспозиции апремиласта в 3 раза выше клинической, а у самок — при экспозиции, сравнимой с клинической. Данные по неклиническому изучению фертильности представлены в разделе «Фармакологические свойства». **Способ применения и дозы.** Для приема внутрь. Лечение препаратом ОТЕСЛА® может назначать только специалист, имеющий достаточный опыт в диагностике и лечении псориаза и псориазического артрита. Покрытые оболочкой таблетки нужно проглатывать целиком, желательно запивая их водой. Принимать вне зависимости от времени приема пищи. **Дозы.** Рекомендуемая доза апремиласта — 30 мг внутрь 2 раза в день, утром и вечером, с интервалом примерно 12 часов. Требуется начальное титрование дозы, как показано в Таблице 1. После первичного титрования повторного титрования не требуется. **Побочное действие.** Наиболее частыми нежелательными лекарственными реакциями (НЛР) в ходе клинических исследований III фазы были нарушения со стороны ЖКТ — диарея (15,7%) и тошнота (13,9%). В основном эти нарушения были легкой или средней степени тяжести и только 0,3% от каждой из этих НЛР были расценены как тяжелые. Эти НЛР возникли преимущественно в первые 2 недели лечения и обычно разрешались в течение 4 недель. Другими частыми НЛР были инфекции верхних дыхательных путей (8,4%), головная боль (7,9%) и головная боль напряжения (7,2%). В целом, большинство НЛР были легкой или средней степени тяжести. Реакции гиперчувствительности редко регистрировались в ходе клинических исследований апремиласта. НЛР зарегистрированы в ходе клинических исследований апремиласта при псориазическом артрите (1945 пациентов) и псориазе (1164 пациента). **Инфекци-**

Таблица 1: Схема титрования дозы

День 1		День 2		День 3		День 4		День 5		День 6 и далее	
Утро	Вечер	Утро	Вечер	Утро	Вечер	Утро	Вечер	Утро	Вечер	Утро	Вечер
10мг	10мг	10мг	10мг	10мг	20мг	20мг	20мг	20мг	20мг	30мг	30мг

**онные и паразитарные заболевания:** бронхит, инфекции верхних дыхательных путей, назофарингит. **Нарушения со стороны иммунной системы:** реакции гиперчувствительности. **Нарушения со стороны обмена веществ и питания:** снижение аппетита. **Нарушения психики:** бессонница, депрессия. **Нарушения со стороны нервной системы:** мигрень, головная боль напряжения, головная боль. **Нарушения со стороны дыхательной системы, органов грудной клетки и средостения:** кашель. **Нарушения со стороны желудочно-кишечного тракта:** диарея, тошнота, рвота, диспепсия, частый стул, боль в верхних отделах живота, гастроэзофагеальный рефлюкс, желудочно-кишечное кровотечение. **Нарушения со стороны кожи и подкожных тканей:** кожная сыпь. **Нарушения со стороны скелетно-мышечной и соединительной ткани:** боль в спине. **Общие расстройства и нарушения в месте введения:** утомляемость. **Лабораторные и инструментальные данные:** снижение массы тела. **Передозировка.** Апремиласт изучали на здоровых добровольцах в максимальной суточной дозе 100 мг (по 50 мг 2 раза в день) в течение 4,5 дней без признаков дозозамещающей токсичности. При передозировке рекомендуется наблюдение за симптомами и признаками НЛР. При необходимости назначают симптоматическое и поддерживающее лечение. **Особые указания.** Пациентам с редкими наследственными нарушениями в виде непереносимости галактозы, с врожденной недостаточностью лактазы или с нарушениями всасывания глюкозы-галактозы не следует принимать данный препарат. **Нарушения психики:** применение апремиласта ассоциируется с повышенным риском развития нарушений психики, таких как бессонница и депрессия. Случаи появления суицидальных мыслей и поведения, включая суицид, были отмечены у пациентов как с указанием на депрессию в анамнезе, так и без него (см. раздел «Побочное действие»). Риски и польза начала и продолжения терапии апремиластом должны быть тщательно оценены у тех пациентов, которые сообщают об имеющихся у них наруше-

ниях психики или наличии таковых в анамнезе, или в случае планируемого приема пациентом иных сопутствующих препаратов, способных вызвать психические нарушения. Пациент и лица, заботящиеся о пациенте, должны сообщать врачу, назначившему препарат, о любых изменениях поведения или настроения пациента, а также о появлении у него суицидальных мыслей. **Тяжелая почечная недостаточность:** у пациентов с почечной недостаточностью тяжелой степени тяжести доза препарата ОТЕСЛА® должна быть снижена до 30 мг 1 раз в день (см. раздел «Фармакокинетика» и «Способ применения и дозы»). **Пациенты с недостаточной массой тела:** у пациентов с недостаточной массой тела в начале курса терапии необходимо регулярно контролировать массу тела в процессе лечения. В случае необъяснимого или клинически значимого снижения массы тела необходимо провести тщательное медицинское обследование пациента и рассмотреть вопрос о прекращении лечения. **Влияние на способность управлять транспортными средствами и механизмами:** апремиласт не влияет или влияет в незначительной степени на способность управлять транспортными средствами или на работу с механизмами. **Условия хранения:** хранить при температуре не выше 30 °С. Хранить в недоступном для детей месте. **Срок годности:** 2 года. Не применять после даты истечения срока годности. **Условия отпуска:** отпускают по рецепту.

Организация, принимающая претензии: Представительство корпорации «Селджен Интернашнл Холдингз Корпорэйшн», США  
Россия, 125047, г. Москва, ул. 1-ая Тверская - Ямская, д.21  
Телефон: 8 (495) 777 65 65  
2018-RUS-010

